



DEDALUS - Acervo - FM



10700060821

379955

Die Krankheiten L.
der
Mundhöhle, des Rachens und des Kehlkopfes

mit Einschluss
der Untersuchungs- und Behandlungsmethoden

Für
praktische Aerzte und Studirende

von
Dr. ALBERT ROSENBERG
in Berlin.

Zweite neu durchgesehene und erweiterte Auflage.

Mit 180 Abbildungen im Text.



Berlin 1899.
VERLAG VON S. KARGER
KARLSTRASSE 15.

Alle Rechte.

-speziell die der Uebersetzung in fremde Sprachen, vorbehalten.

616.22
P723K
2. ed.
1899

Seinem hochverehrten Lehrer

Herrn Geheimrat Professor Dr. Fränkel

in steter Dankbarkeit

gewidmet

vom Verfasser.

Vorwort.

In vorliegendem Werkchen hat Verfasser seine Erfahrungen niedergelegt, die er in seiner nahezu 12jährigen Tätigkeit als Assistent des Herrn Professor B. Fränkel resp. an der Königl. Universitätspoliklinik für Hals- und Nasenranke unter derselben Leitung gesammelt hat.

Mit freundlicher Erlaubnis seines hochverehrten Lehrers hat Verfasser die ersten 15—16 000 Krankenjournale der Poliklinik für diesen Zweck verwendet, gleichzeitig aber, zur Vermeidung von Einseitigkeit, die Litteratur des In- und Auslandes benützt.

Das Buch soll dem Bedürfnis des praktischen Arztes entsprechen, und hofft Verfasser, dass seine Erfahrungen aus den Aerztecursen sowohl als auch aus dem studentischen Unterricht, bei dem er seit langen Jahren mit tätig ist, ihm den richtigen Weg gezeigt haben.

Die wichtigeren resp. die den praktischen Arzt besonders interessirenden Kapitel hat Verf. ausführlicher behandelt, während die seltener zur Beobachtung kommenden Erkrankungen eine kürzere Bearbeitung erfahren haben.

Zahlreiche Illustrationen werden das Verständnis des Gesagten erleichtern und es dem Leser schneller, intensiver und dauernder einprägen.

Eine colorirte Tafel zeigt insbesondere solche Affectionen, bei denen verschiedene Nuancen derselben Farbe die Differenzen derselben zum grossen Teil ausmachen.

Die Verlagsbuchhandlung hat sich in entgegenkommendster, anerkennenswertester Weise bemüht, dem Werkchen ein statt-

liches Aussehen zu geben, und spreche ich derselben auch an dieser Stelle meinen Dank dafür aus.

Die Clichés für Instrumente haben mir die Instrumentenmacher W. A. Hirschmann, H. Windler und H. Pfau zur Verfügung gestellt; die Zeichnungen sind grösstenteils von Herrn U'wira angefertigt.

Berlin NW, im Mai 1893.
Mittelt. 55.

Dr. Albert Rosenberg.

Vorwort zur zweiten Auflage!

Durch verschiedene sonstige literarische Arbeiten sowie durch mancherlei andere Dinge stark in Anspruch genommen, bin ich erheblich später, als ich anfangs erwartet, mit der Umarbeitung der ersten Auflage fertig geworden.

In dieser neuen Ausgabe habe ich die inzwischen erschienenen zahlreichen und zum Teil recht wichtigen unser Specialgebiet berührenden Arbeiten berücksichtigt, so dass recht erhebliche Veränderungen und Erweiterungen stattgefunden haben.

Einige neue Figuren (von Herrn O. Haase gezeichnet) habe ich zum Zweck der Vervollständigung resp. Verbesserung eingefügt.

Was die Nomenclatur betrifft, so habe ich zwar die alten Benennungen beibehalten, denselben aber die neuen von der anatomischen Gesellschaft in Basel im Jahre 1895 angenommenen Bezeichnungen beigelegt (z. B. *Pomum Adami* s. *Prominentia laryngea*).

Im übrigen kann ich diese neue Auflage nur demselben Wohlwollen empfehlen, das die erste gefunden hat.

Berlin im März 1896.

Dr. Albert Rosenberg.

Inhaltsverzeichnis.

I. Teil.

Die Krankheiten der Mundhöhle.

A. Allgemeiner Teil.

	Seite
Anatomie	3
Physiologie	12
Allgemeine Symptomatologie, Pathologie und Therapie	15

B. Specieller Teil.

Misbildungen und Anomalieen	21
Stomatitis catarrhalis	23
Stomatitis blennorrhoeica	24
Stomatitis ulcerosa	25
Stomatitis aphthosa	25
Stomatitis traumatica	26
Stomatocace, Stomatitis mercurialis	26
Scorbut	28
Stomatitis parenchymatosa chronica, Makroglossia	30
Stomatitis phlegmonosa	31
Stomatitis exsudativa	32
Herpes	32
Maul- und Klauenseuche	34
Pemphigus	34
Urticaria	35
Varicellen	35
Variola	35
Lichen	35
Erythema multiforme	35
Milzbrand	35
Diphtherie	35
Noma	36
Nigrities linguae	37
Leukoplakia oris	39
Glossitis superficialis chronica, Lingua geographica	41
Syphilis	43
Tuberkulose	47
Lupus	49

Lepra	50
Mycozen	50
Spori	50
Actinomycoze	52
Pharyngomycoze benigna	53
Sarcine	53
Neubildungen	54
Neurosen	
Störungen der Sensibilität	59
Störungen des Geschmacks	60
Störungen der Motilität	61
Fremdkörper und Concretionen	62
Parotitis und Entzündung der anderen Speicheldrüsen	63
Angina Ludovici	66

II. Teil

Die Krankheiten des Rachens.

A. Allgemeiner Teil.

Anatomie	71
Physiologie	75
Allgemeine Aetiologie	79
Allgemeine Symptomatologie	81
Untersuchungsmethode, Pharyngoskopie	85
Allgemeine Diagnostik	85
Allgemeine Therapie	86

B. Spezieller Teil.

Mißbildungen und Anomalien	122
Pharyngitis acuta	125
Angina lacunaris	127
Pharyngitis fibrinosa	133
Pharyngitis aphthosa, gutartiges Pharyngogeschwür	135
Angina herpetica	136
Erysipelas, acute infectiöse Phlegmone des Pharynx	138
Pharyngitis exudativa	139
Erythema exudativum multiforme, Psoriasis, Lichen, Purpura, Rheum, Salicylanthem, Urticaria, Vaccellion, Variola, Mor- billi, Scarlatina	140
Typhus, Trichinosis, Milzbrand, Kato	141
Pomphix	141
Diphtherie	142
Retropharyngalabscess	142
Pharyngitis, Tonsillitis chronica, Mandelsteine	144
Hyperplasia tonsillae pharyngeae, Adenoide Vegetationen	147
Hyperplasia tonsillarum faucium	149
Hyperplasia tonsillae linguae	151
Syphilis	155
Tuberkulose	161
Lepus	164
Lepra	165
Mycozen	
Pharyngomycoze	167
Spori	169
Sarcine	169
Actinomycoze	170
Schimmelmycose	170

Geschwülste		
gutartige	190
böartige	193
Fremdkörper	195
Verletzungen	197
Blutungen	198
Neurosen		
Störungen der Sensibilität	199
Störungen der Motilität	204

III. Teil.

Die Krankheiten des Kehlkopfes.

A. Allgemeiner Teil.

Anatomie	209
Physiologie	225
Allgemeine Aetiologie	231
Allgemeine Diagnostik, Laryngoskopie	233
Allgemeine Symptomatologie	247
Allgemeine Therapie	250

B. Specieller Teil.

Misbildungen und Anomalieen	268
Laryngitis acuta	271
Pseudocroup, acute Laryngitis der Kinder	275
Laryngitis chronica	277
Pachydermie	282
Laryngitis submucosa (phlegmonosa) acuta	288
Laryngitis submucosa chronica	290
Oedema laryngis	292
Croup und Diphtherie	295
Perichondritis	301
Fremdkörper	303
Verletzungen		
Wunden	306
Fracturen und Luxationen	308
Blutungen	310
Geschwülste	312
gutartige	315
böartige	325
Sarkom	325
Carcinom	327
Neurosen		
Störungen der Sensibilität	338
Störungen der Motilität	339
Hyperkinetische Störungen.		
Laryngospasmus der Kinder	339
Laryngospasmus der Erwachsenen	344
Larynxschwindel	346
Nervöser Husten	347
Phonischer Stimmritzenkrampf	349
Inspiratorischer Stimmritzenkrampf	350
Anderweitige Coordinationsstörungen	351
Hypokinetische Störungen, Lähmungen	353
Myopathische Lähmungen	355
Neuropathische Lähmungen	358

Die bei chronischen und neuen Infektionskrankheiten auftretenden Kehlkopfaffectioren.

Tuberculose	370
Lupus	384
Syphilis	386
Lepra	394
Sklerom	395
Morbilli	395
Scarlatina, Variola, Typhus	395
Kryospielas	397
Kochhusten	398

Trachealstenosen

extratracheale	400
intratracheale	402

I. Teil.

Die Krankheiten der Mundhöhle.

Anatomie der Mundhöhle.

Bei geschlossenen Kiefern zerfällt die Mundhöhle in zwei Teile; 1. das vordere kleinere vestibulum oris, eine von den Zähnen einerseits, den Lippen und der Wangenschleimhaut andererseits begrenzte Höhle, welche sich durch die Oeffnung zwischen den Lippen (rima oris) nach aussen öffnet, — und 2. das eigentliche jenseits der beiden Zahnreihen liegende cavum oris, das nach oben und hinten vom harten und weichen Gaumen, nach unten von der Zunge resp. dem Mundboden begrenzt wird.

Beide Höhlen stehen im Zusammenhang durch die zwischen dem letzten Backzahn und dem vorderen Rande des Kronenfortsatzes des Unterkiefers befindliche Lücke, die wir gelegentlich beim gewaltsamen Oeffnen des Mundes als Passage für den Spatel benutzen.

Die Lippen, an denen die äussere Haut mit der Schleimhaut des Verdauungstractus (Lippenrot) zusammenstösst, sind durch ein frenulum labii sup. resp. inf. an das Zahnfleisch geheftet. Die innere Zone der Lippenschleimhaut besitzt im Säuglingsalter weiche, bis 1 mm lange zottenähnliche Hervorragungen, die offenbar zum besseren Ansaugen an die Brustwarze dienen und sich später zurückbilden.

Seitwärts setzt sich die Schleimhaut auf die Wangeninnenseite fort und dringt in den ductus Stenonianus, den Ausführungsgang der vor und unter dem Ohre zwischen Warzenfortsatz, äusserem Gehörgang und Unterkieferast gelegenen Parotis ein. Die Lippen- und Wangenschleimhaut schlägt sich oben und unten auf die Alveolarfortsätze um, bildet hier das die Zahnhäule einschliessende Zahnfleisch (gingiva), dringt zwischen ihnen hindurch auf die Innenseite der Alveolarfortsätze — von der vorderen in die hintere eigentliche Mundhöhle, wo sie den

Anatomie der Mundhöhle.

Bei geschlossenen Kiefern zerfällt die Mundhöhle in zwei Teile; 1. das vordere kleinere vestibulum oris, eine von den Zähnen einerseits, den Lippen und der Wangenschleimhaut andererseits begrenzte Höhle, welche sich durch die Oeffnung zwischen den Lippen (rima oris) nach aussen öffnet, — und 2. das eigentliche jenseits der beiden Zahnreihen liegende cavum oris, das nach oben und hinten vom harten und weichen Gaumen, nach unten von der Zunge resp. dem Mundboden begrenzt wird.

Beide Höhlen stehen im Zusammenhang durch die zwischen dem letzten Backzahn und dem vorderen Rande des Kronenfortsatzes des Unterkiefers befindliche Lücke, die wir gelegentlich beim gewaltsamen Oeffnen des Mundes als Passage für den Spatel benutzen.

Die Lippen, an denen die äussere Haut mit der Schleimhaut des Verdauungstractus (Lippenrot) zusammenstösst, sind durch ein frenulum labii sup. resp. inf. an das Zahnfleisch geheftet. Die innere Zone der Lippenschleimhaut besitzt im Säuglingsalter weiche, bis 1 mm lange zottenähnliche Hervorragungen, die offenbar zum besseren Ansaugen an die Brustwarze dienen und sich später zurückbilden.

Seitwärts setzt sich die Schleimhaut auf die Wangeninnenseite fort und dringt in den ductus Stenonianus, den Ausführungsgang der vor und unter dem Ohre zwischen Warzenfortsatz, äusserem Gehörgang und Unterkieferast gelegenen Parotis ein. Die Lippen- und Wangenschleimhaut schlägt sich oben und unten auf die Alveolarfortsätze um, bildet hier das die Zahnhäule einschliessende Zahnfleisch (gingiva), dringt zwischen ihnen hindurch auf die Innenseite der Alveolarfortsätze — von der vorderen in die hintere eigentliche Mundhöhle, wo sie den

Boden und das Dach derselben überzieht. Von dem Mundboden sich nach oben herumschlagend, bekleidet sie das frenulum linguae, dringt zu seinen beiden Seiten in die Ausführungsgänge der glandulae submaxillares und sublinguales und hält die ganze Zunge ein.

Die gl. submaxillaris, unter dem m. mylohyoideus zwischen dem hoch und tiefliegenden Blatte der fascia colli in dem Raum zwischen Unterkieferrand und den beiden Bäuchen des m. biventer gelegen, sendet ihren Ausführungsgang (ductus Whartonianus) über den m. mylohyoideus nach innen und vorne und mündet in der caruncula sublingualis. — Die gl. sublingualis liegt auf der oberen Fläche des m. mylohyoideus und wölbt die Mundbodenschleimhaut etwas hervor; ihre 8—12 Ausführungsgänge (ductus Rivini) münden hinter der caruncula sublingualis in die Mundhöhle ein, z. T. vereinigen sie sich zu einem gemeinschaftlichen Gange (ductus Bartholini), der mit dem ductus Whartonianus zusammenfließt oder an der caruncula mündet. — In der Spitze der Zunge zwischen dem m. hyo- und styloglossus liegt die Blandin-Nuhnische acinöse Drüse, deren Ausführungsgänge an der crista fimbriata, einem ausgefranzten, schief nach hinten und aussen gerichteten Schleimhautsaum einmünden.

Besonders fest ist die Schleimhaut durch sehr derbes Bindegewebe an das Periost des harten Gaumens angeheftet, während an den übrigen Stellen, ausser an den Zähnen, die sie knapp umschliesst, die Verbindung mit der Unterlage eine lockere ist.



Zwischen beiden Blättern der fascia buccalis bleibt am vorderen Rande des masseter ein Raum übrig, welcher durch einen rundlichen Fettknoten ausgefüllt wird, der seinerseits zwischen der Aussenfläche des Buccinator und der Innenfläche des Unterkieferastes bis in die fossa temporalis hinauf vordringt (Hyrtl). Dieses sog. corpus adiposum m. lae ist besonders entwickelt bei neugeborenen und jungen Kindern und schwindet selbst bei hochgradiger Atrophie nicht. Es muss also

eine besondere biologische Bedeutung haben; diese besteht darin, dass es ein Saugpolster darstellt, dass es als Widerlager des Buccinator zur Unterstützung der Function der Backe beim Saugen dient.*)

Das wichtigste Organ der Mundhöhle ist die Zunge (Fig. 1), deren obere convexe, bei geschlossenem Munde dem harten Gaumen anliegende Fläche ein zottiges Aussehen zeigt wegen der ungemein zahlreich in die Schleimhaut eingelagerten Tast- und Geschmackswärzchen — papillae filiformes resp. fungiformes —, die bis zum isthmus faucium reichen, wo sie ihre hintere Begrenzung durch die in der Form eines V angeordneten, stark prominirenden papillae circumvallatae finden. Die fadenförmigen Papillen, zahllos über die ganze Oberfläche, den Rücken (dorsum) und die Seitenränder verbreitet, verleihen der Zunge ihr, geschorenem Sammet ähnliches, Aussehen und stehen dem Tastsinn vor; daher zeigen sie auch einen

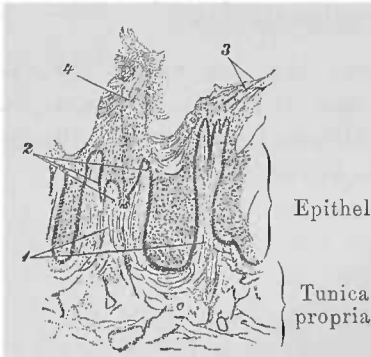


Fig. 2.

1. papill. filiformes, die je 2. drei secundäre Papillen tragen. 3. u. 4. Epithelfortsätze mit lose anhaftenden Plattenepithelzellen (Stöhr).




Fig. 3. Papilla fungiformis.

1. Papilla fungiformis mit 2. secundären Papillen. 3. Stiel der pap. fungiformis. 4. pap. filiformis. (Stöhr).

dicke, aus dachziegelförmig übereinandergeschobenen Zellen zusammengesetzten Epithelialüberzug (Fig. 2), während die keulenförmigen (Fig. 3), in relativ geringer Anzahl, wie knopfförmige Höckerchen zwischen jenen verstreut, als Geschmackswärzchen (s. Fig. 10 u. 11), nur eine dünne Epithelialbekleidung tragen; deswegen lassen sie auch die Blutgefäße durchscheinen und sehen deutlich rot aus. Die 8—15, gewöhnlich 7—9 wallförmigen Papillen (Fig. 4) bestehen aus je einer schwammförmigen

*) Zahn fand einmal bei einem 6 Monate alten Fötus dasselbe als den Ausgangspunkt eines grossen Myxosarkoms.

Warze, die von einem etwas niedrigen kreisförmigen Wall umgeben ist. Zwischen Papille und Wall befindet sich eine tiefe Furche. Hauptsächlich an den Seitenabhängen der Papille be-

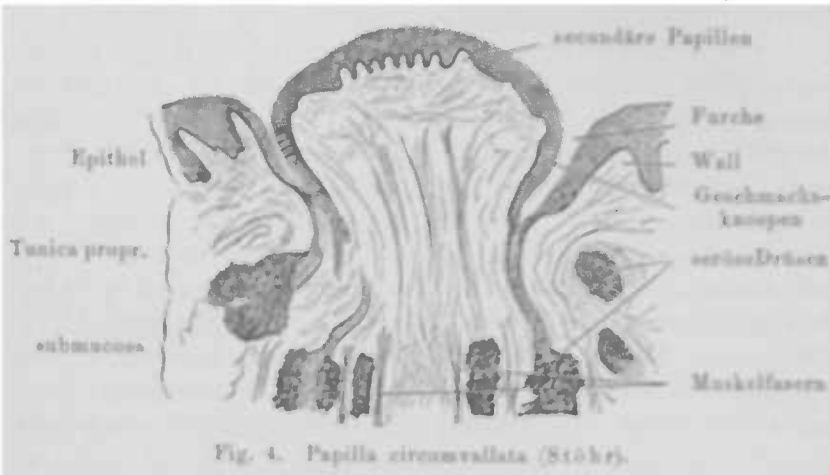


Fig. 4. Papilla circumvallata (Stöhr).

finden sich die Geschmacksknospen. An der Spitze des von ihnen gebildeten V befindet sich das foramen caecum, das sich manchmal zu einem längeren, blinden Canal (ductus thyreo-

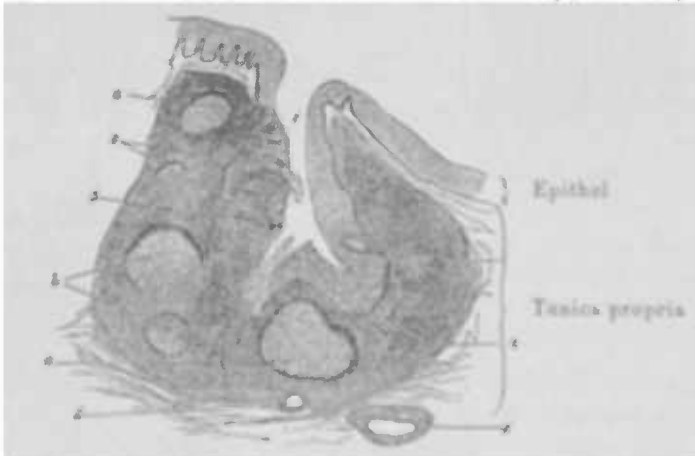


Fig. 5. Senkrechter Durchschnitt durch einen Zungenballg (Stöhr.) 1. Balghöhle, ausgewanderte Leucocyten enthaltend. 2. Epithel mit Leucocyten (links und unten). 3. adonoides Gewebe. a und b) in der Mitte resp. seitlich getroffene Follikel. 4. Faserhülle. 5. Querschnitt eines Schleimdrüsenausführungsganges. 6. Blutgefäß.

glossus) auszieht und selbst eine Verbindung mit der Thyreoiden (wie beim Fötus) eingehen oder richtiger behalten kann.

Hinter ihnen, am nach hinten abfallenden Teil der Zunge,

der Zungenwurzel (*radix s. basis linguae*) liegen die sog. Zungenbalgdrüsen, auch *tonsilla linguae* (Fig. 5) genannt, die, nach Art der Tonsillen gebaut, rundliche, halbkugliche Hervorragungen darstellen, deren jede eine centrale, in den Balg führende Oeffnung zeigt; um den Balg herum liegen Follikel. (Näheres s. unter Tonsillen.)

Am hinteren Teil des Seitenrandes der Zunge, unmittelbar vor der Anheftung des *arcus glossopalatinus*, sieht man jederseits eine flache oder etwas erhabene, mehrfach gekerbte Stelle von etwa Linsengrösse, die *papilla foliata* (s. Fig. 1), die auch dem Geschmack vorsteht. Aengstliche Patienten, die in Folge irgend einer besonderen Empfindung gewöhnlich ihre Zunge mit dem Finger abtasten, werden dann durch die Rauigkeit dieser Region (sowie auch der *papill. vallatae*) erschreckt und vermuten daselbst eine bösartige Geschwulst oder ein anderes gefährliches Leiden.

Die Muskeln der Mundhöhle.

Von den Lippenmuskeln ist der *orbicularis oris* der wichtigste; er schliesst den Mund, spitzt die Lippen zu den verschiedensten Verrichtungen und macht sie zum Saugen geeignet. Zu den mimischen Muskeln gehören die *mm. levator lab. sup., levator* und *depressor anguli oris, zygomaticus maior* und *min., risorius Santorini, levator menti* u. a. — Der *m. buccinator*, der Wangenmuskel, erweitert die Mundhöhle der Quere nach; mit dem *orbicularis oris* gemeinschaftlich drückt er die Wangen an die Zähne oder comprimirt als Trompetermuskel die Luft in der Mundhöhle, die z. B. beim Spielen von Blasinstrumenten dann durch die ein wenig geöffneten Lippen entweicht. — Zu den Kaumuskeln gehört der *m. temporalis, masseter, pterygoideus int. und ext.*; sie ziehen den Unterkiefer gegen den Oberkiefer; der letztgenannte Muskel schiebt ihn auch nach vorn, bei einseitiger Action nach der entgegengesetzten Seite.

Der Mundboden wird gebildet von dem 1) *m. mylohyoideus*, der, an der Innenfläche des Unterkiefers von der *lin. obliqua* vom letzten Backzahn bis zur *spina mentalis interna* entspringend und sich an den unteren Rand des Zungenbeins ansetzend, den Raum zwischen ihm und dem Unterkieferbogen ausfüllt; 2) vom *m. geniohyoideus*, der von der *spina mental. int.* gerade nach hinten an die vordere Fläche des *os hyoideum* und den unteren Rand der Vorderseite seines Horns läuft und in der Mitte des

Mundbodens liegt. Während der erstgenannte Muskel den Mundhöhlenboden hebt, zieht dieser das Zungenbein nach vorne und

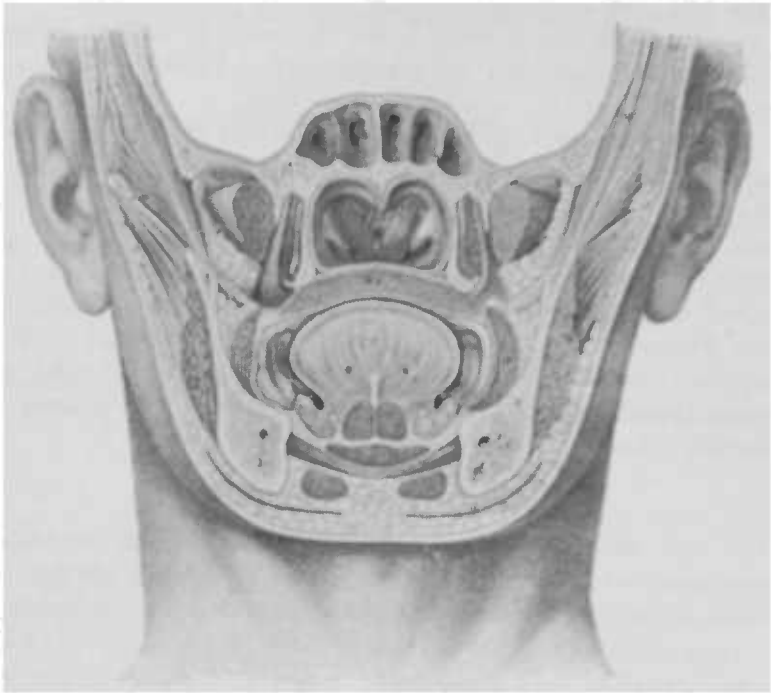


Fig. 6. Frontaldurchschnitt des Schädelgrundes und Gesichts unmittelbar hinter dem septum narium (Luschka).

- | | | |
|--|---|--------------------------|
| 1. arcus zygomaticus | 8. sulcus alveolo-lingualis | 16. m. subcutaneus colli |
| 2. Unterkieferast | 9. glandula sublingualis | 17. m. buccinator |
| 3. Keilbeinhöhle, unter ihr
das cavum pharyngo-
nasale mit | 10. n. lingual. trigeminus | 18. m. masseter |
| 4. bursa pharyngis | 11. a. n. v. profunda linguae | 19. m. temporalis |
| 5. Ostium pharyng. tubae | 12. m. genioglossus | 20. fossa temporalis |
| 6. Velum palatin. | 13. m. geniohyoideus | 21. m. pterygoideus int. |
| 7. Zunge. | 14. m. mylohyoideus | 22. m. pterygoideus ext. |
| | 15. Vorderer Bauch d. m.
digastricus | |

ist beim Herausstrecken der Zunge thätig. Ferner heben den Mundboden und die Zunge der 3) m. biventer; vom proc. mast. entspringend, in eine lange zum Körper des Zungenbeins hinabsteigende Sehne übergehend, setzt er sich als vorderer Muskelbauch zum Unterkiefer fort und befestigt sich zur Seite der spina ment. interna.; 4) der m. stylohyoideus vom proc. stylohyoideus zum os hyoideum verlaufend.

Die Zunge wird durch eine in ihrer Mitte, mit Ausnahme

der Spitze, in ganzer Länge verlaufende senkrechte fibröse Platte (septum linguae) in zwei symmetrische Teile geteilt. Ihre Muskeln sind 1) mm. genioglossi, die von der spina mental. int. entspringend nach hinten und oben in die Zunge ausstrahlen, so dass die obersten Bündel in der Zungenspitze, die untersten am oberen Rande des Zungenbeinkörpers endigen; sie machen die Hauptmasse der Zunge aus (s. Fig. 16.) 2) mm. hyoglossi; entspringen vom Zungenbeinhorn, verlaufen nach vorn und endigen an der Aussenseite der mm. geniohyoid. in der Zunge. Sie ziehen diese nach hinten in den Schlund; 3) die styloglossi; ein langes dünnes Muskelpaar vom proc. styloideus ossis temporis nach unten verlaufend; oberhalb des Zungenbeins nach vorne sich wendend, verläuft es an der Aussenfläche der hyoglossi gegen die Zungenspitze. Sie ziehen die Zunge nach hinten und oben. Während diese drei paarigen Zungenmuskeln nur eine geringe Ortsveränderung der Zunge zu bewirken im Stande sind, wird die eigentliche Gestaltveränderung der Zunge, die für die Mastication, Deglutition und Sprache so wichtig ist, durch den m. lingualis erzeugt, der in drei Schichten eine flache, obere und dickere untere Längsschicht (m. lingualis longitudinalis sup. et inf.) und eine quere, vom septum entspringende Muskelschicht (m. lingual. transversus) eingeteilt wird.

Die obere Längsschicht bewirkt eine Aushöhlung des Zungenrückens oder hebt die Zungenspitze, die untere hat die entgegengesetzte Aufgabe, beide zusammen verkürzen die Zunge, während ihre gemeinschaftliche einseitige Wirkung die Spitze nach derselben Seite zieht; die Querschicht verschmälert die Zunge. —

Im 6. oder 7. Lebensmonate (nicht selten auch früher) beginnt gewöhnlich der Durchbruch der Zähne; zu Ende des 2. Jahres besitzt das Kind 20 Milchzähne, in jedem Kiefer 10 und zwar 4 Schneidezähne, 2 Eckzähne und 4 Backenzähne. Um das 7. Lebensjahr fangen die Milchzähne an auszufallen, um den bleibenden Platz zu machen, die sich um je 6 Malzähne vermehren, von denen der letzte — auch Weisheitszahn genannt — erst in den 20. Jahren erscheint.

Die verschiedenen Zahnschubstanzten entwickeln sich zu verschiedenen Zeiten. Zuerst bildet sich die Schmelzkeimanlage durch Einsenkung und Abschnürung des Epithels der Mundschleimhaut; dann wächst auf dem Grunde des Schmelzkeims das Bindegewebe durch lebhaftes Wuchern als Zäpfchen hinein

und wird zum Dentinkeim; erst später findet die Cementbildung statt. —

Die Schleimhaut der Mundhöhle trägt geschichtetes Pflasterepithel und ist namentlich am Zahnfleisch und Gaumen reichlich mit Papillen versehen. Das Epithel der in den Mund sich öffnenden Speicheldrüsen ist ein zweischichtiges Cylinder-

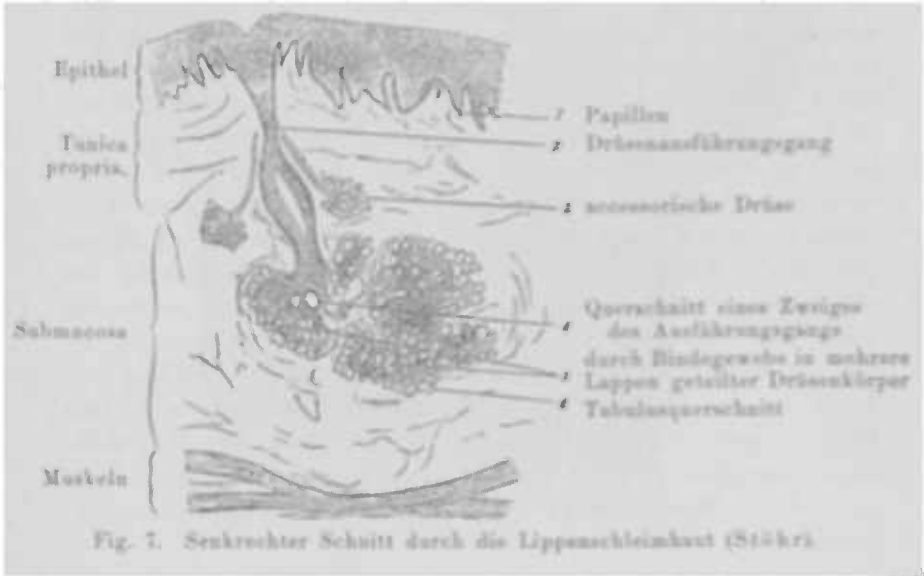


Fig. 7. Senkrechter Schnitt durch die Lippen Schleimhaut (Stöhr).

epithel; von ihren Ausführungsgängen hat nur der ductus Whartonianus Muskelfasern und zwar längs verlaufende (Steiner). Die Schleimhaut enthält sehr zahlreiche Schleimdrüsen (Fig 7), deren Mündungen an der Oberfläche sich durch stecknadelspitz-grosse Oeffnungen markiren, während sie selbst durch die Lappenschleimhaut, in der sie gruppenweise angeordnet sind, hindurch-schimmern. — Unterhalb des adenoiden Gewebes der Zungentonsille (s. Fig 5) findet man ein reichliches Lager von traubenförmigen, theils in die Oberfläche, theils in die Rölge mündenden Drüsen, die von Muskelnügen so eng umgeben sind, dass beim Schlingen eine Compression derselben und damit eine Aufweitung des Speiseweges stattfinden muss. —

Die Arterien. Die Haut und Muskeln unter dem Kinn werden von der aus der a. maxill. ext. kommenden a. submental-ialis versorgt, ihre rr. glandulares und muscularis versehen die Parotis, sublingualis resp. m. digastricus, styloideus, masseter und pterygoideus, ihre a. coronaria die Lippen; die carotis ext. sendet die auricul. post. ab für die Parotis, den digastricus,

stylohyoid., stylogl. u. a. Die Parotis wird ferner versorgt von der a. temporalis; ihre a. transversa faciei geht zu den Wangen und Gesichtsmuskeln; die Zähne erhalten ihre Arterien (a.a. alveolares) von der a. maxill. int., die auch Aeste für die Kaumuskeln abgiebt.

Die a. lingualis (Fig. 8), aus der carot. ext., dringt zwischen hyoglossus und constrictor pharyng. med. in die Zunge ein, giebt einen Ast an die Schleimhaut der Zungenwurzel, einen zweiten an den Mundhöhlenboden ab, und dringt dann neben dem Zungenbändchen ein, um schliesslich an der Zungenspitze mittelst Capillaren in die der anderen Seite überzugehen.

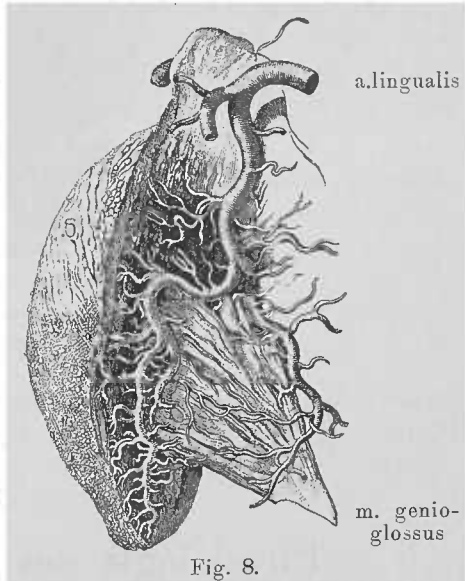
Die Venen: die venae bucales, labii sup. et inf., massetericae, parotidea, submentales ergiessen sich in die vena facial. ant.; die v. transversa faciei, alveolar. sup. et inf., parotidea in die vena facial. post.; die venae linguales unter der Zungenspitze in die v. jugularis interna.

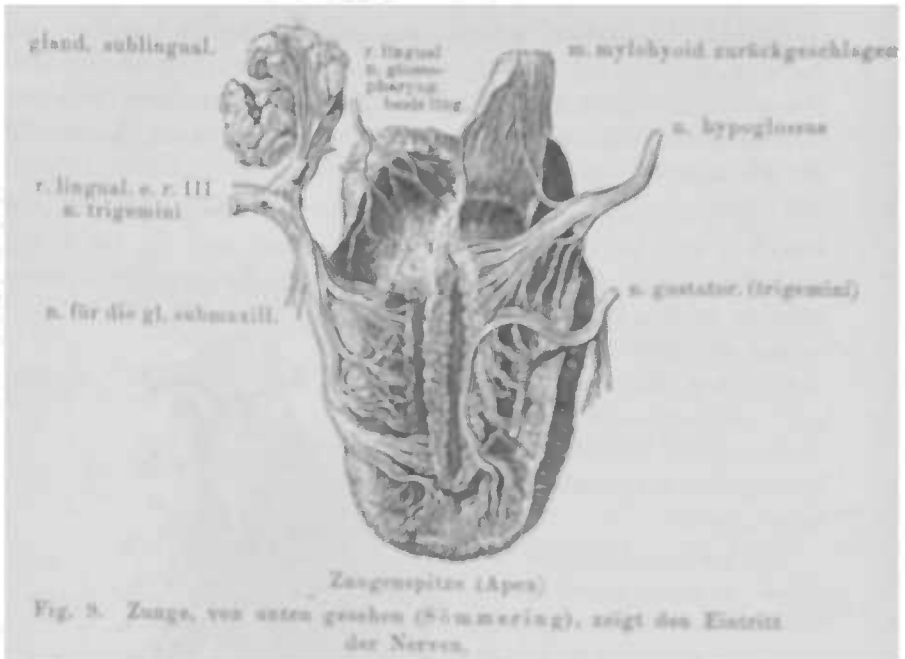
Die Lymphgefässe, die besonders reichlich in der Zunge zu finden sind, senden ihre Stämmchen zur Verbindung mit denen des Pharynx und der Zungenmuskeln; ihre Lymphdrüsen sind die gl. auriculares ant., facial. profund., besonders aber die Submaxillar- und die oberflächlichen und tiefen Cervical- und Jugulardrüsen.

Die Nerven: die motorischen Nerven sind der hypoglossus, der die mm. hyoglossus, geniohyoideus, genioglossus, longitudinalis und transversus linguae versorgt, während der vordere Bauch des biventer und mm. mylohyoidei vom 3. Ast des trigeminus, und der orbicularis oris und die mimischen Muskeln vom n. facialis ihre Innervation erhalten.

Die sensiblen Nervenzweige kommen vom trigeminus.

Die Geschmacksnerven sind der n. glossopharyngeus und der n. lingualis trigemini, insbesondere seine vom facialis





stammende chorda tympani; letzterer versorgt die vorderen Partien der Zungenschleimhaut, die der glossopharyngeus nicht erreicht.

Physiologie der Mundhöhle.

Ihre Bedeutung liegt einmal in ihrer Aufgabe, die Speisen durch das Kauen zu zerkleinern, wobei nicht bloss die Zähne durch Beissen und Zermalmen beteiligt sind, sondern auch die Zunge eine wichtige Rolle spielt, indem sie den Bissen hin- und herwirft und zum mehrmaligen Zerkleinern immer von neuem zwischen die Backenzähne schiebt. Erst nachdem dieser auf solche Weise zu einem weichen Brei geworden, freilich unter gleichzeitiger erweichender Einwirkung des Mundspeichels, kann dieser durch das Ptyalin, das Stärkeferment, die in der Nahrung enthaltene Stärke und das Glykogen in Zucker überführen.

Der Mundspeichel hat neben dieser Eigenschaft insofern noch einen Wert für die Verdauung, als er auch die secretorische und motorische Leistungsfähigkeit des Magens hebt, indem dem Speisebrei beim Durchgang durch die Mundhöhle eine schwach saure, für den Magen geeignete Reaction erteilt wird; dagegen ist der entleerte Mundspeichel an sich und der nach dem

Verschlucken der Nahrung aus dem Munde in den Magen gelangende nur von untergeordneter Bedeutung (Sticker-Biernacki). Für die Weiterbeförderung des genügend verarbeiteten Bissens sorgt dann der im Munde hergestellte Spritzraum, dessen Stempel die Zungenbasis darstellt (s. Schluckact).

Wenn zu schnell gegessen wird und in Folge dessen eine ungenügende Einspeichelung und damit eine unzureichende Umwandlung der Amylaceen in Zucker statthat, beobachtet man gelegentlich besonders bei nervösen Individuen, dass einige Zeit nach der Mahlzeit (15 Min. bis 6 Stunden) der Mageninhalt wieder in den Mund emporsteigt, von neuem gekaut, eingespeichelt und geschluckt wird, ein Vorgang, den wir als Wiederkauen, Rumination oder Merycismus bezeichnen. —

Die Bewegungen der Lippen-, Wangen- und Zungenmuskulatur, spielen für die articulirte deutliche Sprache eine wichtige Rolle, ja sind für dieselbe unerlässlich. „Die Sprachlaute entstehen durch Formveränderungen der Mundhöhle, in Folge deren der durch das Stimmorgan erzeugte Schall theils besondere Klangfärbungen annimmt, theils verschiedenen Geräuschen sich beimengt.“ (Wundt.)

Die Bildung der Vocale beruht auf der Erzeugung besonderer Klangfärbungen, die ihrerseits in der durch die verschiedenen Stellungen der Mundhöhle gegebenen Resonanz ihre Ursache finden.

Die Consonanten entstehen als ein durch unregelmässige Schwingungen an irgend einer verengten oder verschlossenen Stelle der Mundhöhle erzeugtes Geräusch, wenn der exspirirte Luftstrom diese Stelle passirt. Man unterscheidet daher je nach dem Sitz der Verschlusspforte: Lippen-, Gaumenconsonanten und je nach der Art des Verschlusses: Verschlusslaute (P, B, T, D, K, G), Reibungsgeräusche (F, W, S, Sch, Ch, J, H), Resonanten (M, N, ng) und Zitterlaute (R). —

Der Geschmack im allgemein gebräuchlichen Sinne des Wortes ist eine combinirte Empfindung, die sich aus dem eigentlichen Geschmack und dem Geruch zusammensetzt, eine Tatsache, die wir durch unsere tägliche Beobachtung verificiren können. Bei Aufhebung des Geruchvermögens, wie wir sie vorübergehend beim acuten Schnupfen oder dauernd bei der Ozäna u. a. Nasenkrankheiten beobachten, wird der Geschmack auch ohne Erkrankung der Mund- und Rachenhöhle alterirt — er wird „fade“ Die Patienten sind wohl im Stande, die vier Geschmackskategorien: süss,

sauer, salzig und bitter deutlich von einander zu unterscheiden, die feineren Nuancirungen derselben sind aber nicht mehr möglich, weil die aromatischen Bestandteile vieler Nahrungsmittel durch den Geruch nicht mehr wahrgenommen und deswegen ihre Wahrnehmung nicht zur Vervollständigung des Gesamtbildes des Geschmacks, wenn ich so sagen soll, hinzugefügt werden können.



Fig. 10.
Geschmacksknospe.



Fig. 11. Geschmacksknospen von oben gesehen (Schwalbe)

Die den Geschmack im eigentlichen Sinne des Wortes percipirenden Organe sind die Schmeckbecher oder Geschmacksknospen, die sich besonders an der Zunge und zwar an den papillae fungiformes, den papillae foliatae und den papillae vallatae finden, und bei letzteren sowohl an dem absteigenden Teil derselben als, wenn auch in geringerem Masse, an der dem Ringe zugekehrten Fläche des Walls (s. Fig. 4). Sie sind mit ziemlich breiter kreisrunder Basis dem Bindegewebe aufsitzende, nach der Peripherie zu sich allmählich verbreiternde Gebilde, die sich dann schneller wieder verschmälern und knospenförmig an der Epitheloberfläche schliessen, und zwar so, dass durch eine Oeffnung derselben ein Bündel feiner Härchen hervortragt, unter denen man gelegentlich feine zurückgezogene aus dem Centrum des Schmeckbeckers entspringende Stifftchen sieht.

Die zelligen, den eigentlichen Körper der Geschmackbecher darstellenden Elemente sind die Deckzellen, die, den Kelch- und Blumenblättern der Knospe vergleichbar, peripher gelegen sind und, selbst spindelförmig, einen ovalen Kern zeigen, während die Geschmackszellen das Centrum des Beckers einnehmen. (Fig. 10 u. 11.) Nach unten zu schliessen sich an die Knospe zwischen dieser und dem Bindegewebe cylindrische kernhaltige Zellen mit nach oben abgerundetem Kopf, deren unteres Ende, vielleicht um einen innigen Zusammenhang mit dem Stroma zu vermitteln, in feine Spitzen und Zacken ausläuft.

Die zuführenden Nerven nun gehen wahrscheinlich, nachdem sie in den äussersten Schichten der Schleimhaut ihre Markscheide verloren haben, als nackte Axencylinder in die Geschmacksknospen, mit deren Geschmackszellen sie direct in Verbindung treten — nach Durchschneidung des n. glossopharyngeus

fand v. Vintschgau eine Veränderung und schliesslich Schwund der Schmeckbecher.

Dass übrigens die Geschmacksempfindung nicht auf die Zunge beschränkt ist, wies Thiery bei einem Patienten, dem er dieselbe extirpiert hatte, nach; der Kranke konnte nach der Operation nichtsdestoweniger weiterhin gut schmecken. Hoffmann fand Geschmacksknospen bis zur Epiglottis, am weichen Gaumen und an der der Mundhöhle zugekehrten Fläche des arcus glossopalatinus; endlich fand sie Davis selbst im Larynx, soweit seine Schleimhaut nicht von Flimmerepithel bekleidet ist. Ich konnte ebenfalls durch zahlreiche Versuche feststellen, dass in den oberen Partien des Kehlkopfs geschmeckt wird, und zwar wurden bittere Flüssigkeiten am schnellsten wahrgenommen.

Allgemeine Symptomatologie, Pathologie und Therapie.

Abnorme Sensationen, insbesondere Schmerzen beim Kauen, Trinken, Essen besonders stark gewürzter oder heisser Speisen, beim Rauchen u. s. w., bilden bei allen entzündlichen und ulcerativen Processen die Hauptklage der Patienten; lancinirende, neuralgische Schmerzen treten auch ohne eine solche Ursache bei Neurasthenikern auf. Bei motorischen Lähmungen spielt die Schwebeweglichkeit der Zunge eine sehr störende Rolle beim Kauen, Essen, Schlucken und Sprechen, bei sensiblen Störungen machen sich Pelzigsein der Zunge, das Gefühl des Eingeschlafenseins u. a. Empfindungen unangenehm bemerkbar. Ist der Geschmacksnerv befallen, so ist eine Beeinträchtigung oder Verlust des Geschmackssinns ein- oder doppelseitig zu verzeichnen.

Bei Phlegmone oder Abscess der Zunge, des Mundbodens und ähnlichen Processen, besonders im hinteren Teil, bestehen Schluckbeschwerden oder selbst Unmöglichkeit zu schlucken. Die Nahrungsaufnahme kann auch gestört werden durch die „Kiefersperre“, wie sie bei Krankheiten des Kiefergelenks oder der Kaumuskeln ferner bei intraoralen tieferen entzündlichen Veränderungen (Periostitis, Peritonsillitis, Entzündungen in der Nachbarschaft der Weisheitszähne u. s. w.) beobachtet wird.

Vermehrung der Speichelabsonderung, so dass die Patienten viel speien, oder ihnen Nachts der Speichel aus dem Munde herausfliesst, zeigt sich bei all denjenigen Krankheiten, bei denen das physiologisch in gewissen regelmässigen Zwischenräumen auftretende Schlucken des normal secernirten Speichels wegen etwaigen Schluckschmerzes vermieden wird, oder lähmungsartige Zustände wie z. B. bei der Bulbärparalyse den Deglutitions-

net nicht zur Ausführung kommen lassen. Andererseits klagen die Patienten über Trockenheit im Munde — Verringerung der Speichelsecretion — bei allen krankhaften Zuständen, in denen durch andre Drüsen in überreicher Menge Flüssigkeiten abgeschieden werden, so z. B. bei Schrumpfniere, Polyurie, Hyperhidrose u. a., ferner bei Magenkatarrhen, im Anfangsstadium entzündlicher Zustände der Mundschleimhaut u. s. w.

Uebler Geruch aus dem Munde ist eine häufige Begleiterscheinung verschiedener Formen der Stomatitis, bei der fäulnisfähige Substanzen durch die zahlreich im Munde vorhandenen Bacterien zersetzt werden, insbesondere der Stomacoe sowie verschiedenartiger Ulceration, in besonders hervorragendem Masse bei ulcerirenden malignen Neubildungen, während die in Folge mechanischer, chemischer und thermischer Reizung ulcerirenden benignen Tumoren nie den naskhaften Gestank des verschwärenden Carcinoms zeigen. Geringere Grade des Foetor finden sich bei Caries der Zähne, in denen bei ungenügender Reinigung die dort haften bleibenden Speisereste sich zersetzen; in einigen Fällen findet man ihn auch bei chronischen Tonsillitiden, wenn das eitrige Secret in den tiefen und buchtigen Taschen lange sich staut und zersetzt. Ein in die anzuschuldige Partie getauchter Wattepfropf wird dann der Träger des üblen Geruchs, so dass wir in zweifelhaften Fällen sofort im Stande sind, die Ursache respective den Ort, an dem derselbe entsteht, festzustellen.

Wenn irgend eine schmerzhaft-erkrankung oder ein Tumor oder eine Parese die Beweglichkeit einer Partie der Mundhöhle erschwert oder aufhebt, kommen verschiedenerlei Störungen der Articulation zu Stande, die sich durch den teilweisen oder gänzlichen Functionsausfall des jeweilig erkrankten Theils mehr oder minder resp. an den verschiedenen Phasen der Articulation bemerkbar machen.

Man unterscheidet die *Rhinolalia aperta*, die eigentliche Näselsprache, wobei die Expirationsluft abnormer Weise in Nasenrachen und Nase gelangt; die *Rhinolalia clausa*, gaumige, gutturale Sprache; die *Dyslalia lingualis*, wobei die Zungenbuchstaben leiden; die *Dyslalia dentalis* und *labialis* (undeutliches d, t, n, s, z resp. m, l, b, p, w) und *Dyslalia gutturalis* (undeutliches g, s, j). Alle diese Formen können sich natürlich gelegentlich miteinander vergesellschaften.

Bei allen hochgradigen Schwellungszuständen, Tumoren besonders im hinteren und absteigenden Teil der Zunge, können

Störungen der Athmung einsetzen, da der Respirationsweg mehr minder verlegt werden kann.

Die grösste Aufmerksamkeit erregt die Zunge, die gewöhnlich ein gleichmässig weiches, sammetartiges rotes Aussehen zeigt, zuweilen rissig in verschiedene Felder geteilt erscheint (Glossitis dissecans); an ihren Rändern sieht man selbst unter normalen Verhältnissen, ausgesprochener bei Stomatitis, Zahnabdrücke; das stärkere Hervortreten der knopfförmigen roten fungiformen Papillen giebt der Zunge ein himbeerartiges Aussehen (Himbeerzunge), das oft bei Scharlach, aber auch unabhängig von demselben vorkommt. Häufig zeigt sich die Zunge mit einem weissen, graulichweissen, oder mehr bräunlichen Belag versehen.

Der Zungenbelag ist durchaus nicht immer oder auch nur gewöhnlich — wie man noch fast allgemein annimmt — ein Zeichen irgend welcher Digestionsstörung; und auch das für eine bestimmte Krankheit als charakteristisch angesprochene Aussehen der Zunge ist durchaus nicht allemal ein spezifisches Symptom derselben. Der Zungenbelag kann auch bei dem gesündesten Menschen beobachtet werden, selbst abgesehen von den Säuglingen, die besonders nach der Nahrungsaufnahme die Zunge weisslich verfärbt zeigen, eine Verfärbung, die von dem Haftenbleiben der Milchkügelchen an den Papillen herrührt. Die seltene Bewegung der Lippen und der Zunge, der lange Schlaf bedingen ein längeres Verharren derselben, während bei Erwachsenen fremde Bestandteile, wegen der häufigen Bewegungen der Zunge schneller schwinden. Aber es können Bestandteile der genossenen Nahrungsmittel auch bei Erwachsenen einen Teil des Belags ausmachen und gelegentlich demselben eine besondere Farbe aufdrücken; gewöhnlich schwindet der Belag aber gar bald, nur bei schwer Kranken, insbesondere Unbesinn-

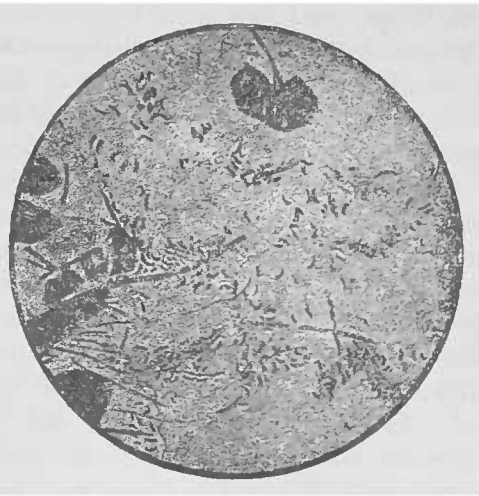

Fig. 12. Zahnschleim enthaltend Kommabacillen, Spirochäten und Leptothrix (Fränkel-Pfeiffer).

lichen, bei denen die Zunge wenig bewegt wird, haftet er länger — hier liegen eben die Verhältnisse ähnlich wie bei Säuglingen. Im wesentlichen besteht der Belag aber aus einer geringen Anzahl Epithelien und einer Unmasse von aus der Luft, besonders aber aus den Nahrungsstoffen herrührenden Bakterien, von denen neben zufällig anwesender *Sarcina ventriculi*, *Spirochaeta plicatilis*, einer Gattung von *Vibrio* u. a. die ständigen und wesentlichen der *Mikrococcus* und *Bacillus subtilis* sind (Fig 12 u. 13). Diese haften an den haarähnlichen Fortsätzen der filiformen Papillen fest, während die fungiformen und unwallten Papillen, sowie die Vertiefungen zwischen ihnen sie selten beherbergen; die Quantität der Mikroorganismen steht nach Butlin in einem directen Verhältnis zu der Dicke des Belags, während von der Menge des Epithels das Umgekehrte gilt. Nur die sog. glatten Zungen, bei denen die Papillen geschwunden, zeigen sich an den atrophischen Stellen belagfrei, weil dort die fehlende Rauigkeit derselben ein Haftenbleiben der Mikroorganismen fast unmöglich macht.

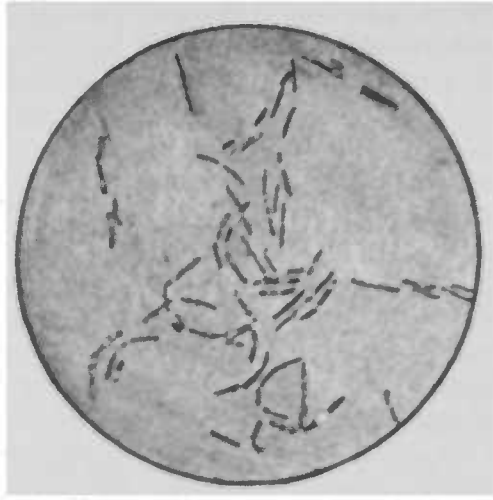


Fig. 13. *Bacillus subtilis* — mittelstäbige Sporen. (Frankel-Plaffer).

Die Spitze und der zunächst gelegene Zungenrand sind gewöhnlich freier von Belag, weil hier viel fungiforme Papillen liegen und gewiss auch wegen der Berührung mit den Zähnen und dem Gaumen und der dadurch bedingten mechanischen Reinigung der Zunge, während die mehr rückwärts gelegene Partie und zwar besonders die mittlere Region, die reicher an filiformen Papillen ist, häufiger und dickeren Belag zeigt.

Er ist mehr oder minder dick (bis zu 1 mm) und bildet entweder eine zusammenhängende Schicht oder tritt in getrennten Flecken auf (*Pityriasis linguae*). Ganz gewiss gehen Störungen der Verdauung sehr oft mit weisslichem oder gelblichem Belag einher, aber der Belag kann auch ohne solche bestehen. Uebrigens rührt die Farbe desselben einmal, wie gesagt, ge-

legentlich von den genossenen Nahrungsmitteln her, daneben weisen aber auch die Mikroccocccenmassen bald eine mehr helle, bald eine mehr gelbliche oder bräunliche Farbe auf.

Die sogenannte Typhuszunge zeigt im Beginn der Erkrankung einen dicken schmutzig-weissen oder gelblichen Belag wegen des geringen Nahrungsbedürfnisses, das noch dazu gewöhnlich die mechanisch reinigenden festen Stoffe verschmählt, und der Mangelhaftigkeit ihrer Reinigung; später wird sie braun, rissig und zeigt sich frei von Belag, weil der Mund offen gehalten wird und die Luft in demselben heiss und trocken ist. Allein auch in anderen schweren Krankheiten, bei denen die Patienten mit offenem Munde athmen, kann die Zunge dieselben Eigenschaften zeigen. Bei Rheumatismus, bei dem Wärme, Feuchtigkeit, genügender Luftzutritt, flüssige Nahrung die Entwicklung der Mikroorganismen begünstigen, zeigt die feuchte Zunge einen dicken schmutzig-gelben oder gelblich weissen Belag über die ganze papilläre Oberfläche (Butlin).

Ein einseitiger Belag findet einfach seine Erklärung darin, dass diese Seite wegen einer schmerzhaften Affection derselben (Ulcus u. s. w.), oder mangelhafter oder aufgehobener Beweglichkeit (Hemiplegie) nicht ordentlich gereinigt wird. —

[Eine Behandlung des Zungenbelags, den man unter gewöhnlichen Verhältnissen mittelst Reinigung entfernt, ist bei manchen Kranken, die durch die Dicke desselben belästigt werden, angezeigt; es empfiehlt sich dann, eine vorsichtige und häufige Reinigung mittelst eines mit 3 % Boraxlösung getränkten weichen Lappens.]

Trockenheit der Zunge findet sich besonders bei Fiebernden, bei Mundathmung, Atrophie der Schleimhaut, und bei alten Leuten.

Das Zahnfleisch zeigt einen roten, entzündeten Rand bei verschiedenen Formen der Stomatitis; bei Bleivergiftung ist er schiefergrau.

Caries der Zähne entsteht bei mangelhafter Pflege derselben, nach Gebrauch von Eisen- und Quecksilberpräparaten und oft auf dem Boden der Anämie, Scrophulose, Rhachitis und Syphilis.

Die Mundpflege ist bei der reichlichen Gelegenheit, die die Mundhöhle für eine eigene, sowie für die Infection anderer bietet (Syphilis, Tuberkulose u. a.), eine notwendige hygienische Massregel; sie besteht in täglich mindestens einmaligem Bürsten der Zähne mit Pulver oder Paste und mehrmaligem Spülen des Mundes (am besten nach den Mahlzeiten). Die mechanische

Reinigung der Mundhöhle von Säuglingen ist unnötig, da die Saugbewegungen der Zunge dieselbe in ausreichender Weise vornimmt; andererseits aber kann sie Schaden stiften wegen der dabei nicht selten eintretenden Verletzungen (s. Bednar'sche Aphthen, S. 25). Sind die Zähne aber bereits durchgebrochen, so muss, wie bei Erwachsenen, die Mundreinigung vorgenommen werden.

Besondere Aufmerksamkeit ist cariösen Zähnen zuzuwenden, da sie mit ihren sich faulig zersetzenden Speiseresten eine besonders günstige Brutstätte für Bacterien abgeben. Zahnprothesen müssen täglich sorgfältig gereinigt und Nachts aus dem Munde entfernt werden.

Bei unbesinnlichen und fieberhaften Patienten und bei manchen Geisteskranken muss das Wartepersonal die Mund- und Zahnreinigung übernehmen. Bei Affectionen der Mundhöhle ist eine regelmässige Spülung mit 3–5% Boräurelösung Myrrhentinctur, übermangansaurem Kali (0.5% in Wasserstoffhyperoxyd (1%)) u. a. ähnlichen Lösungen angezeigt; gelangt bei schmerzhaften Erkrankungen die Spülflüssigkeit, wie gewöhnlich, nicht an die afficirte Stelle so ist eine Irrigation, Ausspritzung oder Bepinselung derselben notwendig. Ist in solchen Fällen die Nahrungsaufnahme erheblich beeinträchtigt, so ist, falls örtliche Anästhesirung nicht den gemeinten Zweck erreicht, künstliche Ernährung mittelst eines, wenn auch nur bis über den Ringknorpel hinaus eingeführten Schlundrohrs und Nährklystiere am Platze, zum mindesten, wenn der Verlauf der Krankheit ein langwieriger ist.

Die Untersuchung des Mundes geschieht bei directer Beleuchtung mittelst Sonnen-, diffusen Tages- oder künstlichen Lichts oder aber mittelst reflectirten Lichts (siehe Untersuchung des Rachens), indem man zumeist die Zunge, dann die Wangenschleimhaut und durch Abheben derselben mittelst eines Spatels oder des Zeigefingers das Zahnfleisch an den Seiten und durch Umklappen der Lippen diese und die vorderen Particen der gingiva betrachtet.

Bei Erkrankungen des Mundbodens, bei Anschwellungen der Schleimhaut, Verdickungen der Zunge, Tumorbildung sind wir nicht selten gezwungen, um uns über die Ausdehnung und Tiefe der Erkrankung oder über die Consistenz einer Geschwulst, oder um festzustellen, ob Fluctuation vorhanden u. s. w., die Palpation vorzunehmen, und zwar untersuchen wir dann, wenn die Oertlichkeit es gestattet, am besten bimanuell. Den abschüssigen Teil der Zunge können wir ebenfalls oft zu palpiren uns genötigt sehen; die gewöhnlich vorzunehmende Inspection desselben

ist in ausreichendem Masse nur mittelst des Kehlkopfspiegels möglich. Ebenso wie Gesichtssinn und Gefühl kann das Gehör und der Geruch in den Dienst der ärztlichen Untersuchung der Mundhöhle treten; mit dem Ohre nehmen wir Störungen der Sprache, mit der Nase etwaigen üblen Geruch wahr. Die Prüfung des Geschmacks des Patienten geschieht durch Bepinselung der verschiedenen Teile der Zunge mittelst eines in süsse, saure, salzige oder bittere Lösungen getauchten Pinsels oder Wattebäuschchens.

Spezielle Pathologie.

Missbildungen und Anomalieen der Mundhöhle.

Lippenspalte (Hasenscharte, Cheiloschisis), sie betrifft fast immer die Oberlippe und verläuft stets seitlich, meist zwischen äusserem Schneidezahn und dem Eckzahn beginnend, nach oben in der Richtung nach dem Nasenloch zu. Sie ist ein- oder doppelseitig; im letzteren Falle besteht das Mittelstück aus dem Filtrum; die einseitigen Spalten sind häufiger links als rechts. Sie stellen eine Hemmungsbildung dar, ebenso wie die gewöhnlich zwischen Schneide- und Augenzahn liegende ein- oder doppelseitige Spalte des Alveolarfortsatzes des Kiefers, der Wolfsrachen, mit dem sie zuweilen vergesellschaftet sind; nur handelt es sich hier um eine unvollständige Vereinigung zwischen Ober- und Zwischenkiefer; der harte und weiche Gaumen sind der ganzen Länge nach durch eine breite Oeffnung gespalten. Die Ernährung der Säuglinge ist natürlich durch diese Missbildungen erheblich gestört, deshalb muss eine chirurgische Vereinigung baldmöglichst stattfinden.

Ferner sind beobachtet worden doppelter Mund mit doppelter Zunge, doppeltem Gaumendach und gemeinsamem Rachenraum; Synchelia, vollständige Verwachsung der Lippen, so dass es zur Atresie der Mundhöhle kommt; ungewöhnliche Enge der Lippenspalte, Mikrostomia, in Folge ausserordentlicher Kleinheit der Lippen, die häufig combinirt ist mit unvollkommener Ausbildung der Kiefer, Mikrognathia; gänzlicher Mangel oder abnorme Kürze der Lippen, Achelia-, Mikro- oder Brachychelia, bei der die Zähne oder das Zahnfleisch gar nicht oder nur unvollkommen bedeckt sind, findet sich meist an der Oberlippe; Verkürzung des Lippenbändchens beeinträchtigt

die Lippenbewegung; die Makrostomia, *fissura buccalis congenita* stellt eine ein- oder doppelseitige Fortsetzung der Mundspalte nach dem Ohr hin dar, deren Ränder in hochgradigen Fällen kein Lippenrot mehr zeigen.

An der Zunge kommen vor die Aglossia, Fehlen der Zunge (Jussieu), gewöhnlich bei nicht lebensfähigen Missgeburten beobachtet; Mikroglossia, abnorme kleine, verkümmerte Zunge. Makroglossia, abnorme Länge der Zunge; in einem Falle konnte ein Mädchen mit der herausgestreckten Zunge ihre Brust berühren (s. auch *Prolapsus ling.*); einmal wurde sie beobachtet bei Akromegalie, es handelte sich ausserdem um eine Haartzunge (s. dort). Weitere Formen der Missbildung sind partielle Verwachsung der Zunge mit dem Mundhöhlenboden; Spaltung der Zunge, Schistoglossia, die gewöhnlich nur sich auf einen Teil der Länge derselben beziehen (unter den Säugtieren hat der Seehund eine gespaltene Zunge); zu langes Zungenbändchen; dabei kann die Zunge beim Schluckact in den Pharynx gezogen werden, so dass die Kinder an Erstickung zu Grunde gehen können. (Petit)¹⁾. Ankyloglossum, zu kurzes Zungenbändchen, fand sich einige Male bei mehreren Kindern derselben Mutter; es verursacht Unmöglichkeit, die Zunge über die Schneidezähne zu bewegen und erschwert das Saugen; man beseitigt diesen Zustand, indem man auf einer gespaltenen Sonde, in deren Spalt das *frenulum linguae* geschoben wird, dieses mit einer Scheere durchschneidet.

Der harte Gaumen zeigt in Bezug auf seine Wölbung eine Abweichung, indem das normale Oval desselben sich in einen Spitzbogen umwandelt; oder sie ist kuppelförmig, winklig oder flach. Nach Charon's Untersuchungen finden sich diese Anomalieen sehr häufig bei Irren und zwar besonders (80%) bei solchen Psychosen, die die Degeneration zu charakterisiren pflegen. Die Idioten zeigen diese morphologischen Abweichungen in 82%, die hysterisch Verrückten 70%, Epileptiker 76%, sonstige Geisteskranke 80%. Uebrigens findet sich ein hochgewölbter Gaumen sehr oft bei Kindern mit Nasenstenosen, insbesondere bei adenoiden Vegetationen (s. dort); es bleibe dahin gestellt, ob diese spitze Wölbung auf einem in die Höhe Steigen der mittleren Partie oder einem Näheraneinanderrücken der *processus alveolares* beruht.

1) Manche Personen besitzen eine abnorme Beweglichkeit der Zunge, sodass sie die Spitze derselben in den Nasenrachenraum hineinbringen können.

Im harten Gaumen sieht man zuweilen etwa 1—2 cm vor dem Uebergang in das palatum molle unmittelbar neben der Mittellinie beiderseitig je ein stecknadelkopfgrosses rundes und tiefes Grübchen.

Acquirirte Anomalieen kommen vor in Folge von Verwundungen, Verletzungen, Fracturen, Phosphornekrose, Stomacace, Scorbut, Noma, Lupus, Carcinom u. a.

Vor dem Durchbruch liegen alle bleibenden Zähne ganz regellos im Kiefer neben- und übereinander. Sind nun noch gar überzählige Zähne angelegt, so wird der Raum zu eng; sie üben einen Druck auf die Kieferwände aus, der Raum im Kiefer weitet sich und dadurch wird der Austritt der Zähne noch mehr erschwert, so dass es zu unregelmässiger Anordnung derselben kommt (abnorme Stellung der Zähne, s. auch: adenoide Vegetationen). Innerhalb des Kiefers können die Zähne miteinander verschmelzen, (d. h. eine bei ihrer Bildung sich vollziehende organische Verbindung eingehen) oder verwachsen (die organische Verbindung tritt nach geschehener Bildung mittelst Cementsubstanz ein) und so zu umfänglichen Geschwülsten werden.

Flesch beschreibt einen Fall von angeborener Zahnbildung; wegen der durch ihn verursachten Trinkstörung wurde der Zahn (rechter innerer Schneidezahn) entfernt und erwies sich als Schmelzkappe; bei der Dentition entwickelte sich an dieser Stelle ein konischer Zapfen, der den Dentinstock eines Zahnes ohne Schmelz darstellte. Es handelte sich also um eine Verschiebung der beiden Componenten des Zahnes, durch die die Schmelzkappe vorzeitig und selbstständig als angeborener Zahn auftrat.

Stomatitis.

1. catarrhalis; sie ist acut oder chronisch, primär oder secundär.

Aetiologie: Die primäre Form lässt sich zurückführen auf allerlei mechanische chemische und thermische Reize, Dentition, Zahncaries, Zahnkanten, Genuss zu kalter und zu heisser Speisen, zu saurerer oder harter Stoffe, Abusus des Tabaks und Alkohols; ferner spielen reizende Medicamente: Quecksilber, Wismut, Arsen, Phosphor, Jod u. a. eine ätiologische Rolle, man könnte dann von einer Stomatitis toxica sprechen. — Für die secundäre Form finden sich Ursachen in Verunreinigungen der Mundhöhle, (z. B. bei Säuglingen durch unsaubere Gummipfröpfe), in ulcerativen Processen irgendwelcher Art in Mund- und Rachenhöhle, ver-

schiedenen Infectionskrankheiten, Masern, Scharlach, Typhus, Erysipel u. a. — Die chronische Stomatitis findet sich häufig bei Potatoren.

Symptome. Die Schleimhaut des Zahnfleisches, der Wange, der Zunge und des weichen Gaumen, — fast nie des harten, weil die Schleimhaut hier fest angeheftet — ist z. T. oder in toto geschwollen und gerötet. An der Zunge finden sich Zahnabdrücke, ebensolche an der der Berührungsfläche der Zähne entsprechenden strichförmigen etwas erhabenen Partie der Wangenschleimhaut, die hier wegen der Verdickung des Epithels eine weissliche Farbe zeigt. Die Schleimdrüsen sind geschwollen und oft deutlich als Höckerchen sichtbar; die Absonderung von Speichel und Schleim, der wegen seines reicheren Gehalts an Zellen dicker ist und auf der Zunge als weisser Belag erscheint, ist vermehrt. Das Zahnfleisch ist lebhaft rot, überragt die Zähne stärker als gewöhnlich und blutet leicht.

Subjective Beschwerden sind Schmerzen beim Kauen und Schlingen, besonders beim Essen reizender Speisen. Säuglinge lassen deswegen häufig die Flasche los; der Geschmack wird wegen des erwähnten Zungenbelags pappig oder bitter, und die genossenen Speisen machen oft einen widerlichen Eindruck.

Nach Beseitigung der Schädlichkeiten schwindet gewöhnlich sowohl die primäre als die secundäre Stomatitis bald.

Die Behandlung besteht in der Entfernung der Ursache und in sorgfältiger Pflege des Mundes, reizloser Diät und Mundspülungen mit Kali chloricum (1–2 %), Borax (1–3 %), Alaun (1 %), Myrrhentinctur (15 Tropfen auf 1 Glas Wasser), Pinselungen mit Tanninglycerin 10 %, Thymol ((0,5 %)), Kali hypermang. (0,2–0,5 %).

Bei chronischer Stomatitis empfehlen sich Pinselungen mit Arg. nitr.-Lösungen, alkalische Wasser.

Als Abart dieser katarrhalischen Stomatitis beschreibt Scheuch eine trockene Form — Stomat. sicca bei älteren Personen, die dann über unerträgliche Trockenheit im Munde und über Beschwerden beim Sprechen und Schlucken klagen.

2. Stomatitis blennorrhoeica von Dohrn beschrieben; er fand bei jungen Kindern (8 Tage alt) an den Kieferrändern, dem Zungenrücken, den hinteren Partien des harten Gaumens erodirte Stellen mit erst weissgelblichen, dann schmutziggelben Belag; im Gewebe liessen sich Gonococci nachweisen.

3. Stomatitis ulcerosa.

Hierher wird gewöhnlich die bei Kindern beobachtete sogenannte

a) Stomatitis aphthosa gerechnet, wiewohl sie nicht mit Unrecht unter die traumatische Stomatitis rubricirt werden kann.

Aetiologie: Wenigstens sind die flachen Geschwüre hinten und aussen am harten Gaumen kleiner Kinder, wie Epstein nachwies, fast ausschliesslich auf die mechanische Reinigung des Mundes durch Auswischen zurückzuführen, eine Anschauung, die durch Fischls vergleichende Untersuchungen von Kindern gestützt wird, nach denen 400 Kinder, bei denen die Reinigung unterblieb, 1.54 % an diesen sogenannten Bednar'schen Aphthen erkrankten, während bei ebensoviel Säuglingen, bei denen das Auswischen geschah, 54 % diese Affection zeigten. Die E. Fränkel'sche Erklärung einer mykotischen Epithelnekrose würde sich dann so deuten lassen, dass der von ihm gefundene Staphylococcus citr. und flav. erst nach der mechanischen Läsion einwandert.

Von diesen sogenannten Bednar'schen Aphthen verschieden sind die besonders bei Frauen während der Menstruation, Schwangerschaft und Lactation oder nach gastrischen Störungen auftretenden flachen Geschwüre, sowie die durch eine Steigerung der katarrhalischen Stomatitis an den verschiedenen Stellen der Mundschleimhaut oft mit Fieber einsetzenden Plaques, die sich aber aus weissen speckigen, über das Niveau der geröteten Umgebung hervorragenden Massen darstellen und fest an der Unterlage haften, um sich allmählich durch reichlichere Secretion abzustossen zu lassen.

Schliesslich giebt es eine epidemische Mundseuche, die von Tieren, welche an Maul- und Klauenseuche erkrankt sind, auf Menschen übertragen wird, und die einen bösartigen Charakter aufweist. (cf. S. 34.)

Subjective Symptome sind bei den Bednar'schen Aphthen oft kaum vorhanden; wenn der Pfropfen tiefer in den Mund des Säuglings gelangt, entstehen durch die Reibung leicht Schmerzen. Beim Auswischen des Mundes kommt es zuweilen zu kleinen Blutungen. Bei Erwachsenen machen die Aphthen beim Sprechen, Kauen und Essen, besonders reizender Speisen, Schmerzen.

Die aphthösen Geschwüre der epidemischen Mundseuche gehen oft mit schweren Symptomen einher — Schwindel, Kopfschmerz, Genicksteifigkeit, Benommenheit, manchmal mit Fieber; ebenso

können sich bedrohliche Erscheinungen seitens des Circulationsapparats und Darmkanals entwickeln, und bei schwächlichen Personen und Kindern kann der Tod eintreten.

Dagegen ist der Verlauf bei den anderen Formen ein harmloser; die nekrotischen Epithellagen stossen sich nach einigen Tagen ab und es tritt Heilung ohne Narbenbildung ein. Recidive sind freilich nicht selten, manche Menschen erkranken mehrere Male im Jahre an dieser Krankheit.

Die Prognose ist ausser bei der epidemischen Mundseuche eine günstige.

Die Diagnose ist nicht schwer; bei genauerer Betrachtung wird eine Verwechslung mit Soor oder Diphtherie (s. dort) kaum vorkommen; von der Stomatocoe unterscheiden sie sich durch den Mangel eines Foetor, während die syphilitischen Depots der Mundschleimhaut fast immer mit Begleiterscheinungen an anderen Körperstellen einhergehen; im übrigen unterscheidet der schnelle Verlauf der Aphthen dieselben von anderen ähnlichen Affectionen.

Die Behandlung hat sich vor allen Dingen auf die Vermeidung irgendwelcher reizender Nahrungstoffe zu richten, bei Kindern unterbleibe die mechanische Reinigung des Mundes. Als Mundspülwasser verwende man Borsäurelösung (1—3 $\frac{1}{2}$), Camillenthee; local applicire man bei grossen Schmerzen Cocain 1 $\frac{1}{2}$, Mentholöl 5—10 $\frac{1}{2}$, Kal. brom. 1—2 $\frac{1}{2}$ oder auch Arg. nitz. in Substanz. Nie vergesse man die etwaigen allgemeinen Ursachen zu berücksichtigen.

b) Mechanische, chemische und thermische Reize — Biss, scharfe Zahnränder, mangelhafte Pflege der Zähne, Fremdkörper, Reiben der Zungenunterfläche an den Zähnen bei den Hustenanfällen der Tussis convulsiva (Krachbustengeschwür), oder bei der Dentition (Dentitionsgeschwür), Aetzungen durch Chemikalien, zu heisse Getränke u. a. m. können stomatitische Erscheinungen machen, die man dann als Stomatitis traumatica resp. toxica bezeichnen kann. Zu letzterer Gattung würde man dann zu rechnen haben die Stomatitis saturnina, die sich durch einen blauschwarzen Saum am Rande des Zahnfleisches an und zwischen den Zähnen charakterisirt; das Blei in dem Bleisaum ist höchstwahrscheinlich in den Geweben in löslicher Verbindung vorhanden.

Bei Arsenikvergiftung können Ulcerationen auftreten.

c) Die Mundfäule oder idiopathische Stomatocoe, ein Krankheitsbegriff, in den auch die mercurielle Stomatitis hineinbezogen werden mag, da sie in ihren schwereren Formen

wenigstens jener nahezu gleicht. Wenngleich die Stomacace vorwiegend eine Krankheit des Kindesalters ist, so findet sie sich doch auch bei Erwachsenen, aber nie bei zahnlosen Greisen und Säuglingen, so dass schon aus dieser Thatsache heraus einer mangelhaften Pflege der Zähne eine wichtige Rolle in der Aetiologie vindicirt werden muss. Schlechte Ernährung, mangelhafte Sauberkeit, Ueberfüllung der Wohnung u. a. m. werden als begünstigende Momente für ihre Entstehung angegeben. Ob, wie Frühwald aus seinen Untersuchungen schliesst, der *Bacillus foetidus pyogenes*, der eine Gährung in den Zähnen zurückgebliebener eiweisshaltiger Substanzen veranlassen soll, bei denselben eine Rolle spielt, ist sehr zweifelhaft; jedenfalls aber ist auch ohne den positiven Impfversuch Bergerons an sich selbst aus einer Reihe von Beobachtungen epidemischen Auftretens in Kasernen oder bei Soldaten auf dem Marsch die Anschauung von der Contagiosität eine fast allgemeine.

Die Aufnahme von Quecksilber geschieht durch Medicamente — Calomel, Ungt. ciner. besonders bei Schmierkuren, bei denen übrigens leichter Stomatitis eintritt als bei den Sublimat-injectionen, Einathmung von Quecksilberdämpfen oder Staub bei Spiegelbelegern, Vergoldern, Hutmachern, Barometerverfertignern, Chemikern, Apothekern u. a. Berufsarten.

Die charakteristischen Symptome der Stomacace sind neben der Neigung des Zahnfleisches zu Blutungen beim Berühren, der ekelhafte Fötor aus dem Munde, vermehrte Speichelabsonderung und Losewerden der Zähne, Schmerzen beim Essen, Kauen, Sprechen u. s. w., Erscheinungen, die sich ohne weiteres aus dem Wesen der Stomacace erklären. Das Zahnfleisch ist besonders an den vorderen Zähnen geschwollen, über dieselben hervorragend; im Anfang bläulichrot, zeigt es bald oder bei chronischem Verlaufe, der übrigens sehr selten, erst nach einigen Wochen einen graugelblichen schmierigen Saum, der sich allmählich in breite Geschwüre verwandelt, deren Grund durch eine graugelbliche, pulpöse, mässig fest anhaftende Masse eingenommen ist und deren Ränder bogenförmig, zerklüftet und ödematös aus sehen. Sie können allmählich mehr in die Tiefe dringen, so dass die Zähne entblösst werden, wackeln und ohne weiteres aus der Alveole herausgenommen werden können. Die Unterkieferlymphdrüsen sind oft geschwollen. Auch an der das Zahnfleisch berührenden Schleimhaut der Lippen, Wangen und Zunge, die gewöhnlich einen graugelblichen dicken Belag zeigt, entwickeln sich Ulcerationen. Es kann in sehr vernachlässigten Fällen selbst

zu gangränösen Zerstörungen der Schleimhaut kommen, so dass die Kieferknochen nekrotisch werden und ein ekelhaft stinkender schmieriger Brei entsteht. Die Patienten, die kaum noch Nahrung zu sich nehmen können, verfallen und gehen unter pyämischen Erscheinungen zu Grunde. Allein fast nie kommt es zu solchen bedrohlichen Symptomen, wenn eine geeignete Therapie eingeleitet wird. Gewöhnlich ist das Allgemeinbefinden ausser durch die wegen der Schmerzen verminderte Nahrungsaufnahme nicht gestört. Fieber ist fast nie vorhanden.

Die Diagnose ist nach dem Gesagten leicht; vor Verwechslung mit Scorbut schützt die mehr blaurote Farbe und die stärkere Schwellung bei demselben sowie andererseits das Fehlen des gelben Belags beim Scharbock. Dagegen ist die Unterscheidung der idiopathischen Stomatocace, besonders in der mildereren Form von der mercuriellen oft recht schwer, und in manchen Fällen muss eine genaue Anamnese entscheiden.

Die Prognose ist bei geeigneter und nicht zu lange hinausgeschobener Behandlung eine günstige.

Die Therapie gipfelt in der innerlichen Darreichung des Kali chloricum (5,0—8,0; 200,0 2stdl. 1 Esslöffel bei Erwachsenen, bei Kindern entsprechend weniger), ein Medicament, das gleichzeitig bei der Schmierkur ein ausgezeichnetes Prophylacticum ist. Nach kurzem (12—24-stündigem) Gebrauch derselben ist der Foeitor meist geschwunden, die Neigung des Zahnfleisches zu Blutungen hört auf und die Gingiva wird wieder fester und straffer. Jedenfalls gebe man dieses Mittel selbst dann noch einige Tage weiter. Sorgfältige Pflege der Zähne und Reinigung der Mundhöhle, insbesondere nach dem Essen, mit desinficirenden Wässern (T. Myrrhae, T. Ratanhae u. s.) ist besonders bei Schmierkuren sehr wichtig. Die Nahrung sei eine flüssige und bringe; später gebe man stärkende und tonisirende Mittel, China, Wein, Eisen u. s. w.

Scorbut.

Aetiologie: Im allgemeinen sieht man die Ursache desselben in Unregelmässigkeiten und Anomalien der Ernährung, sei es, dass es sich um qualitative oder quantitative Mängel handelt. Von manchen Autoren aber werden dieselben nur als prädisponirende Momente angesehen, und der Scharbock selbst für eine Infectiouskrankheit angesprochen, eine Anschauung, zu der auch Berthelsson wieder kommt und zwar auf Grund einer Epidemie unter russischen Soldaten, von denen 225 ins Hospital eingeliefert

wurden. Der Beginn in begrenzten Herden, von denen aus dann die Weiterverbreitung statt hat, das Auftreten bei Hospitalkranken, nachdem Scorbutkranke aufgenommen, und bei Kranken mit Wunden, das endemische und epidemische Auftreten, das Erkranken des Wartepersonals an Scorbut und manche andere Beobachtungen sprechen in der That für den infectiösen Charakter desselben; ein specifisches Agens ist bisher aber noch nicht gefunden worden.

Symptome. Der Scorbut leitet sich gewöhnlich ein mit Schmerzen in den unteren Extremitäten oder deren Gelenken, so dass der Verdacht eines Rheumatismus entsteht; dabei Abgeschlagenheit, Verstimmung, Appetitlosigkeit, gelegentlich auch geringes Fieber. Dagegen können in leichten Fällen Störungen des Allgemeinbefindens vollkommen fehlen. Nach einigen Tagen stellen sich Schmerzen beim Kauen ein; aus dem lividroten, geschwellenen, über die Zähne hervorragenden Zahnfleisch treten schon bei leiser Berührung kleine Blutungen ein; foeter ex ore; die Zähne werden locker, fallen wohl auch aus. Die Schmerzen im Munde nehmen zu, die Blutungen werden profuser, es treten auch solche in die Schleimhaut der Wangen und Zunge ein. Die gewucherte und gewulstete Schleimhaut der Gingiva wird geschwürig, es bilden sich unregelmässige, mit wuchernden Granulationen umrandete und einem schmutzigbraunen oder blutigen Grund versehene Ulcerationen. Schliesslich kann sich der Prozess bis zur Gangrän des Zahnfleisches steigern, das sich in grossen brandigen Fetzen abstösst und die Knochen blosslegt, und aashafter Gestank aus dem Mund die Annäherung an den Patienten fast unmöglich macht.

Dazu kommen Blutungen manchmal recht profuser Natur an anderen Körperstellen hinzu, in die Muskulatur, Gelenke, Knochen, Pleura, Pericard, Peritoneum, Darm u. s. f., so dass die Patienten unter hochgradiger Anämie und Hydrops oder aber an hämorrhagischer Pleuritis, Peritonitis etc. zu Grunde gehen können.

Bei vom Scorbut befallenen Phthisikern sieht man eine Beschleunigung des Verlaufs des Lungenprozesses, ohne dass gerade eine Hämoptyse häufiger aufträte.

Die Dauer liegt in leichten Fällen (Berthenson) meist zwischen 2 und 4 Wochen, kann sich aber auch über 2 Monate hinziehen; in Fällen mittleren Grades ist sie gewöhnlich 6 bis 8 Wochen, bis zu 3 Monaten, in schweren Fällen bis zu 7 Monaten. Der Tod trat in B.'s Fällen 2mal nach 3 Wochen ein, 1 mal nach 6 Wochen und 1 mal nach 2½ Monaten.

Tritt Genesung ein, so schwillt das Zahnfleisch ab, die Zähne werden fest, die Ulcerationen vernarben.

Die Diagnose könnte im Anfang auf Schwierigkeiten stossen, indem die Erscheinungen auf eine Stomacace hindeuten, allein dazu ist die Schleimhaut zu geschwollen, zu blaurot, blutet leichter und stärker und zeigt nicht den gelben Saum der Stomacace. Ausserdem ist diese eine locale Erkrankung, während jene mit Störungen an verschiedenen Körperstellen einhergeht.

Blutungen aus der Mundhöhle kommen ausser beim Scorbut sowohl auf die freie Oberfläche, besonders aber in Form von Ecchymosen vor bei Hämophilie, Leukämie, Purpura rheumatica, Diabetes, Morbus maculosus und in Folge von Traumen, z. B. Biss auf die Zunge bei Epilepsie, ferner bei Carcinom, bei dem die Blutungen aus der Zunge sehr profuse sein können.

Die Prognose ist ungünstig unter schlechten sanitären Verhältnissen, unter günstigen küsseren Bedingungen dagegen eine im ganzen gute.

Die Behandlung hat vor allem die Ernährung ins Auge zu fassen; grosse Quantitäten Milch, aber nicht ausschliessliche Milchdiät; neben ihr frische Gemüse, Obst, Citronensaft, Säuren, besonders Schwefelsäure (Elixir acid. Halleri), Phosphorsäure. Innerlich verabreiche man Gallussäure (A. Rose) oder Ti. Jodi (Koch). Für die lokale Behandlung eignen sich, neben der selbstverständlichen sorgfältigen Reinigung des Mundes, Spülen mit Borsäurelösung und Bepinseln des Zahnfleisches mit Tannin, Carbonsäure, Chloralglycerin ca. 15%; bei starken Schmerzen Cocain, bei Blutungen verdünnter Liq. ferri- und concentrirte Antipyrinlösung —

Stomatitis parenchymatosa chronica — Makroglossia — Prolapsus linguae.

Aetiologie. Diese Krankheit ist gewöhnlich angeboren, selten erworben, findet sich combinirt mit Idiocie, Cretinismus und Cachexia strumipriva; manchmal ist sie combinirt mit Muskelhypertrophie des ganzen Körpers oder häufiger bloss der Extremitäten. Die Volumszunahme der Zunge beruht auf einer Wucherung des interstitiellen Bindegewebes mit secundärer Umwandlung desselben in Lymphräume (Lymphangioma cavernosum) — eine Art partieller Elephantiasis (Virchow) — oder auf einer Lymphstauung, die eine Dilatation der Lymphcapillaren mit consecutiver Bindegewebsentwicklung zur Folge hat (Wegner), oder aber auf einer reinen Hyperplasie sämtlicher die Zunge

zusammensetzender Gewebe, also auch der Muskeln (Maas), oder schliesslich auf wahrer Muskelhypertrophie. Die muskuläre Makroglossie macht sich kenntlich durch das gleichmässige, langsame, keinen Schwankungen unterworfenen Wachstum der Zunge und ihre grosse Beweglichkeit. Ihre Oberfläche ist dabei glatt und zeigt keine Vergrösserung der Papillen. Reverdin und Buscarlet beobachteten eine durch ein cavernöses Angiom des vordersten Teils der Zunge bedingte Makroglossie. Erworben wird dieselbe durch wiederholte Entzündungen.

Das deutlichste und wichtigste Symptom ist das Hervorragen (bis zu 6 cm und mehr) der manchmal enorm vergrösserten Zunge aus dem Munde, die in Folge Austrocknens durch die Luft rissig und borstig wird. Das Schlingen und die Athmung ist oft erschwert. Speichel fliesst aus dem Munde, der processus alveolaris des Unterkiefers steht horizontal geneigt; die vorderen Zähne des Unterkiefers fallen leicht aus. Ist der Process nur halbseitig, was selten der Fall, so sind die Beschwerden entsprechend geringer, und bei mehr circumscripten, auf eine kleine Stelle beschränkten parenchymatösen Verdickungen, wie sie in Folge von Reiben der Zunge an scharfen Zahnkanten etc. entsteht, macht sich nur eine gewisse Schwerfälligkeit in ihren Bewegungen bemerkbar.

Die Behandlung des Prolapses besteht in keilförmiger Excision oder galvanokaustischer Amputation; Fehleisen empfiehlt die Ligatur der A. lingualis. Bei den circumscripten Formen genügt Jodpinselung oder Lapisätzung.

Stomatitis phlegmonosa (erysipelatos).

Aetiologie: Die Stomatitis phlegmonosa befällt gewöhnlich Erwachsene und zwar Männer häufiger als Frauen. Als Ursache werden angegeben Erkältung, Verletzungen, Bisse und Stiche durch Thiere, ätzende Substanzen u. a.; secundär tritt sie auf nach Typhus, Scharlach und Anginen, in einem solcher Fälle war sie complicirt mit Trismus.

Symptome: Befällt die Phlegmone die Submucosa der Lippen und Wangen, so stellt sich unter fieberhaften Erscheinungen Schmerz beim Sprechen und Essen ein; an der erkrankten Partie fühlt man eine harte Stelle, die entweder wieder resorbirt wird, oder in Eiterung übergeht und zu Gangrän und Sepsis führen kann. Wird die Zunge ergriffen (Glossitis phlegmonosa), was relativ häufig der Fall — zuweilen ist bloss eine Seite erkrankt (Hemiglossitis) —, so tritt beim Kauen eine Empfindlichkeit ein, die sich allmählich zu heftigen Schmerzen steigert. Die

Zunge wird steif, schwerbeweglich, schwillt an, so dass sie zum Munde heraushängen kann; sie zeigt einen dicken, trüb-weißen Belag auf der lividen weichen Oberfläche. Es können auch Blutextravasate in die Schleimhaut stattfinden, so dass sie bläulich schwarz aussieht, eine Erscheinung, die bei chronischem Alkoholismus öfter auftreten soll (*Glossitis acuta hämorrhagica*). Dazu kommt profuse Speichelsecretion, Dysphagie, selten Dyspnoe, Schwellung der Speichel- und Lymphdrüsen; Temperaturerhöhung kaum über 39°. Selten greift ein Erysipel der Gesichtshaut auf die Mucosa der Mundhöhle über (*Stomatitis erysipelatoza*); die dabei entstehenden Veränderungen entsprechen im wesentlichen den soeben geschilderten.

Durch die diffuse Vereiterung der Zunge, durch Erschöpfung, Sepsis, Pneumonie kann der Tod eintreten; die Zunge kann brandig werden. Gewöhnlich aber kommt es nicht zur Eiterung, die Schwellung geht zurück und mit ihr die Beschwerden; zuweilen bleibt die Zunge etwas verdickt. — Im Urin lässt sich manchmal Albumen nachweisen.

Die Diagnose ist bei dem Fieber, der schnellen und starken Anschwellung, dem Speichelfluss, den Schmerzen u. s. w. so leicht, dass sie des weitern nicht besprochen zu werden braucht.

Die Prognose ist im ganzen günstig.

Die Behandlung besteht in der Application von Eis, Blutegeln oder tiefen Scarificationen, Abführmittel, Milchdiät; nötigenfalls künstliche Ernährung mittelst eines durch die Nase eingeführten Nelatonkatheters; bei hochgradiger Dyspnoe ist gelegentlich die Tracheotomie notwendig.

Stomatitis exsudativa

Unter dieser Bezeichnung sollen alle krankhaften Veränderungen der Mundhöhlenschleimhaut zusammengefasst werden, die auch unabhängig von der gleichzeitig mit analogen bläschen-, bläschenartigen und ähnlichen Ausschlägen an der äusseren Haut einhergehen können; wir unterscheiden Vesikel- oder Postelbildung, je nachdem der Inhalt der Bläschen seröser oder eitriger Natur ist.

a) Herpes entwickelt sich an den Lippen bei manchen besonders disponirten Personen, häufig unter der Einwirkung irgendwelcher mehr oder minder starker Reize — Gewürze, Häringe, Caviar u. a. m. —; ferner bei Digestionsstörungen, auch bei Icterus gelegentlich (Taccetti); eine sehr häufige Erscheinung ist er bei fieberhaften Krankheiten, besonders bei Pneumonie, Influenza,

Rheumatismus, öfter auch bei einfachem Schnupfen und bei Angina; dagegen fehlt er fast immer bei Typhus und Recurrens.

Symptome: Unter Fieber, das manchmal auf 40—41° C steigt, treten gewöhnlich am Lippensaum (*herpes labialis*), seltener an verschiedenen Teilen des Gesichts (*herpes facialis*) gruppenweise etwa stecknadelkopf- bis linsengrosse Bläschen mit hellem Inhalt auf, der sich allmählich trübt, bis schliesslich an ihre Stelle am 2. bis 3. Tage eine Borke tritt, womit das anfänglich vorhandene Gefühl der Spannung und leichten Schmerzes schwindet. Nach Abstossung der Borke bildet sich gewöhnlich wegen der immer noch statthabenden serösen Absonderung aus der noch nicht benarbten Cutis noch ein- bis zweimal ein neuer Schorf, bis schliesslich die Benarbung eintritt.

Auch auf der Mundhöhlenschleimhaut sieht man zuweilen Herpesbläschen, die aber so schnell zerfallen, dass man gewöhnlich nur die aus ihnen entstandenen vereinzelt, gewöhnlich gruppenweise angeordneten flachen, mit weisslichem Grunde und geröteter Umgebung versehenen Ulcerationen sieht. Sie verursachen besonders beim Genuss scharfer Speisen Schmerzen, die bei grösserer Ausbreitung ungemein heftig werden können; nach einigen Tagen schwinden sie, wiewohl auch Fälle von chronischem Herpes beobachtet worden sind.

Die vesiculäre Eruption an der Zunge localisirt sich gewöhnlich an der Spitze und den Rändern und besonders bei gestörter Verdauung und schwindet meist (mit Beseitigung der Indigestion) nach einigen Tagen; sie kann mit Fieber und starker Schwellung der Zungenschleimhaut einhergehen. — Güterbock beschreibt eine scharf einseitige, plötzlich auftretende entzündliche Herpesaffection der Zunge (*Hemiglossitis herpetica*), besonders häufig bei Männern, deren Ausbreitung sich nach den Verzweigungen des *trigeminus*, zuweilen wahrscheinlich auch nach der *chorda tympani* richtet. G. Lewin hat *herpes zoster* der Mund- und Rachenschleimhaut gesehen, den er ebenfalls auf eine Erkrankung des *trigeminus* zurückführt. Es giebt also einen Herpes des Mundes und Rachens, der mit *herpes facialis*, *progenitalis* u. a. coincidirt und einen solchen, der anstatt oder in Verbindung mit *herpes zoster* auftritt.

Diagnose: Vor einer Verwechslung mit *Stomatitis aphthosa* oder *ulcerosa* schützt der schnelle Verlauf und die unbedeutende Beteiligung des Nachbargewebes an einem entzündlichen Prozess.

Die Behandlung des Schleimhautherpes besteht in Spülungen mit Boraxwasser oder Pinselung mit Boraxglycerin und

alkalischen Mundwässern; der Herpes der Aussenseite der Lippen bedarf keiner Behandlung; bei heftigen Schmerzen gebe man Mundspülungen mit Sol. kal. brom. (ca. 1,5%), Morphiumglycerinpinselungen, Antipyrin innerlich; bei chronischem resp. recidivirendem Herpes leistet oft der Arsenikgebrauch gute Dienste.

b) Auch die Maul- und Klauenseuche der Tiere kann auf Menschen, sei es direkt, sei es durch die Milch der Kühe, übertragen werden, und zwar dauert das Incubationsstadium gewöhnlich 3-5 Tage.

Symptome: Es zeigen sich an den Lippen, der Zunge, seltener am harten Gaumen und im Rachen gelblichweisse Bläschen bis zu Erbsengrösse, mit einem weisslich-trüben Inhalt; sie platzen nach 1-2 Tagen, das Epithel stösst sich ab, und es bleiben flache dunkelrote Erosionen zurück. Die Lippen sind angeschwollen, die Mundschleimhaut gerötet, vermehrte Speichel- und Schleimabsonderung. Diese Erkrankung der Mund- und Rachenschleimhaut erschwert natürlich das Kauen, Sprechen und Schlucken. Dazu gesellt sich gewöhnlich ein heberhafter Gastrointestinalkatarrh und in vielen Fällen tritt an den Fingern und Händen ein Bläschenexanthem auf; gewöhnlich nach etwa einer Woche, seltener nach längerer Zeit, tritt Heilung ein.

Die Diagnose wird unterstützt durch die Anamnese.

Die Behandlung besteht ausser der Regelung der Diät in Bepinselung der Schleimhaut mit Boraxglycerin oder aber bei schmerzhaften Erosionen in Betupfen mit dem Lapisstift.

c) Blasen bilden sich nach Verbrühungen, nach Erysipel, und Pemphigus; bei letzterem bilden sich grosse Blasen an den Wangen, der Zunge, dem Gaumen, die einen serösen, serös-eitrigen oder blutig eitrigen Inhalt haben und ohne, vor oder nach dem Auftreten der entsprechenden Pemphigusblasen der äusseren Haut auftreten können. Oft ist man aber auch nicht in der Lage, dieselben auf der Mundschleimhaut zu sehen. Dann stützt sich die Diagnose auf folgende Momente (Mundstamm): Im Verlaufe von Wochen oder Monaten stellen sich auf der Schleimhaut des Mundes, des Rachens, selbst der Epiglottis an verschiedenen Stellen linsen- bis pfenniggrösse unregelmässig gestaltete, scharfumrandete grauweisse oder ganz weisse dünnere oder compactere Auflagerungen ein (Epithelverdichtung und -abhebung), die hier und da ein epithelenthlastetes rotes punktförmiges Schleimhautinselchen durchscheinen lassen. Die Entfernung der Membranen ist nicht leicht und führt zu einer geringen

Blutung. Ihre Umgebung zeigt normale Verhältnisse, höchstens dass sie gelegentlich einmal etwas ödematös ist. Sie können lange Zeit bestehen, verschwinden aber gewöhnlich ohne Hinterlassung einer Spur. Der Verlauf ist fieberlos, ausser Schluckbeschwerden, Speichelfluss und Fötör keine Störung des Befindens. Dieser Pemphigus ohne Blasen ist am häufigsten bei Erwachsenen beobachtet worden.

Blasenausschläge nach Antipyrin und Chinin äussern sich gerne auf Lippen (und Genitalien), werden deswegen gelegentlich mit syphilitischen Erscheinungen verwechselt.

d) Bei Urticaria kommt es zuweilen zur Quaddelbildung auf der Schleimhaut des Mundes, Rachens und der Epiglottis.

e) Die Varicellen zeigen auch auf der Mundschleimhaut zuweilen ihre vesiculären Depots.

f) bei Variola sieht man ebenfalls gelegentlich auf der Schleimhaut der Mundhöhle die charakteristischen Pusteln, deren Bildung mit heftigen stomatitischen Erscheinungen einhergeht.

g) In manchen Fällen von Lichen sieht man auf den Wangen und der Zunge weisse punktförmige allmählich zu grösseren Plaques confluierende, über das Niveau der Umgebung etwas hervorragende Flecken; da sie gewöhnlich mit Lichen der Haut gleichzeitig vorkommen, sind sie vor der Verwechslung mit dem sehr ähnlich aussehenden Leukom geschützt, umsomehr als jene Affection gewöhnlich unter Arsenbehandlung bald schwindet.

h) Erythema multiforme (s. Rachen).

Bei Masern sieht man in einem grossen Prozentsatze der Fälle als Frühsymptom an der Wangenschleimhaut das zuerst von Koplik beschriebene, aus glänzend roten Flecken bestehende Exanthem, die in ihrer Mitte kleinste bläulich-weiße Efflorescenzen tragen.

Der Milzbrand macht zuweilen in der Mundhöhle blutige Diffusionen und hämorrhagische Herde, verbunden mit andauernden Blutungen aus dem Munde.

Diphtherie der Mundhöhle.

Aetiologie: Die Diphtherie der Mundhöhle ist eine seltene Krankheit, gewöhnlich secundär von einer Rachendiphtherie hergeleitet, die auf die Zungenwurzel heruntersteigt, nach vorn auf den Gaumen sich fortsetzt und die Wangen-, Mundboden-, Zungenschleimhaut und das Zahnfleisch befallen kann. Primär

sah sie Schech zweimal bei intacter Schleimhaut, gewöhnlich geschieht die Infection durch *Erysipelen*, *Ulcerationen* oder *Wunden*.

Die Symptome charakterisiren sich in der Etablirung der charakteristischen Membranen, nach deren Entfernung die Schleimhaut wund ist und leicht blutet; dabei foetor ex ore und die sonst auch zur Rachendiphtherie gehörenden Allgemeinerscheinungen. Subjectiv äussert sich die Infectionskrankheit durch Schmerzen im Munde, besonders beim Kauen und Essen.

Entweder bleibt sie auf die Mundhöhle beschränkt oder geht auf Nasc, Rachen, Kehlkopf über.

Die Prognose richtet sich nach der Ausdehnung, dem Allgemeinbefinden und etwaigen Complicationen.

Die Therapie verfährt nach denselben Grundsätzen wie bei der Rachendiphtherie (s. dort).

Noma (Stomatitis gangränosa)

Actiologie: West hat unter 30000 kranken Kindern nur 7 Fälle von Wasserkrebs gesehen; er ist also eine seltene Krankheit und zwar befällt er gewöhnlich Kinder (Mädchen häufiger als Knaben) zwischen 2—12 Jahren, die sich in der Reconalescenz von schweren Krankheiten (Morbill., Scarlatina, Pneumonie, Typhus u. a.) befinden und meist auch vorher schon sich in schlechterem Ernährungszustand befanden (Scrophulose, Tuberculose, Syphilis, Rhachitis). Das nicht selten beobachtete gehäufte Auftreten von Nomafällen legt den Gedanken nahe, dass es sich um Eindringen mikroparasitärer Keime handle. Bei Erwachsenen tritt sie sehr selten auf, und zwar nach Typhus und auch wohl nach Mercurialmissbrauch.

Symptome: Gewöhnlich nahe dem Mundwinkel stellt sich eine haselnuss-groesse harte, bei Berührung nicht sehr empfindliche Geschwulst ein. An der Innenfläche der Wange bildet sich ein Geschwür mit gangränösem Grunde, das bald an Umfang und Tiefe zunimmt. An der entsprechenden Stelle rötet sich die Wangenhaut livide, es entsteht ein dunkler Fleck, der sehr schnell wächst und bald einem dunklen trocknen Schorfe Platz macht, nach dessen Abstossung die Wange durchlöchert ist. Die Lippen werden ergriffen, die Nasenflügel, das untere Augenlid, das Ohr, selbst die Schläfen und nach abwärts die Haut bis zur clavicula. Die Kiefer werden nekrotisch, die Zähne fallen aus oder lassen sich leicht herausnehmen. Die Haut der Wange und des unteren Augenlides sind stark ödematös. Die Hals-

lymphdrüsen schwellen an. Gelegentlich treten neue Brandheerde auf, die mit dem ersten confluiren können. Sie verbreiten fötiden Gestank; Speichelfluss tritt ein, allmählich stossen sich die brandigen Partien ab, so dass die nekrotischen Kiefer bloss liegen.

Fiebererscheinungen sind nur in geringem Grade vorhanden, ebenso Schmerzen; dagegen sind die Patienten in Folge des geschilderten Zustandes apathisch oder stark deprimirt, können wenig und nur flüssige Nahrung zu sich nehmen, sehen blass und kachektisch ans. Oedem der Füße, Delirien, profuse Diarrhöen, eitrige, jauchige Lungeninfiltration, zuweilen Gangrän der Genitalien beenden nach einigen Tagen die traurige Scene. — In günstig verlaufenden Fällen (ca. 25 %) bildet sich ein Entzündungshof um den Schorf und dieser stösst sich ab.

Die Diagnose kann nach den geschilderten Erscheinungen auf einer Gesichtseite, sowie nach dem ganzen Verlauf nicht zweifelhaft sein.

Die Prognose ist ungünstig.

Die Behandlung besteht in Betupfung des Brandheerdes mit concentrirter Salzsäure, Reinigung desselben und der Mundhöhle mit Kali chloricum, Bepinselung mit Liq. ferri subsulfurat. und Glycerin ââ (Wharton) oder in Application des Glüh eisens in Chloroformnarkose. Daneben Darreichung von Stimulantien.

Schwarze (Haar-) Zunge. — Nigrities linguae.

Aetiologie: Die Ansicht Dessois', es handle sich um eine Mykose, das Glossophyton färbe die Papillen schwarz, hat sich noch keine allgemeine Geltung verschafft, wiewohl neuerdings diese Auffassung von mehreren Seiten Unterstützung gefunden hat. Es handelt sich um eine chronische Entzündung der Papillen, die wohl auf locale Reize zurückzuführen ist; ebenso werden Verdauungs- und trophische Störungen, sowie Diabetes als Ursache angegeben. Auch nach Scharlach ist sie beobachtet worden. Sie kommt hauptsächlich bei Männern, aber auch bei Frauen und Kindern und zwar schon in den ersten Monaten vor.

Symptome: Subjective Beschwerden können vollkommen fehlen; in anderen Fällen klagen die Patienten über Trockenheit, Pelzigsein der Zunge, Herabsetzung oder Verschlechterung des Geschmacks.

Gewöhnlich in der Mitte des hinteren Theils der Zunge beginnend und von hier nach vorne sich fortsetzend, wobei die Spitze und die Ränder fast immer frei bleiben, bemerkt man eine bräunliche bis tief braune oder fast schwarze Verfärbung der Schleimhautoberfläche, die von einer Pigmentirung der haarähnlich verlängerten Papillen herrührt. Sie liegen in der Richtung von vorne nach hinten der Oberfläche auf, so dass man sie durch Streichen in entgegengesetztem Sinne — um einen sehr passenden Vergleich Scheuch's zu gebrauchen — wie die Haare eines Seidenhutes aufrichtet.

Untersucht man diese haarähnlichen Gebilde mikroskopisch, so sieht man aus dunkelbraun pigmentirten dachziegelförmig angeordneten Epithelschuppen sich zusammensetzende Fäden; daneben finden sich eine Reihe von Bacterien: *Spirochaeta buccalis*, *Oidium albicans*, *Bacillus subtilis* u. a. m., wie sie sich auch im Zungenbelag finden.

Dinkler und einige andere Beobachter haben auch gelbliche haarförmige Anhänge auf der Zungenoberfläche gesehen, deren äusserste Schicht aus verflochtenen und dicht verschlungenen Bacillenfäden bestand und deren innere Schicht eine kegelförmig gestaltete Wucherung der papillae filiformes darstellte; in einigen Fällen war die Farbe gelbweiss, so dass man eine regelmässige Stufenleiter der verschiedenen Nuancen von gelbweiss bis schwarz statoren kann. Mourlet beschreibt selbst eine grüne Haarzunge; er erklärt die eigentümliche Verfärbung so, dass zur Zeit der Vermehrung des Epithels und der raschen Keratinisirung die Oberfläche der Zunge mit Farbe enthaltenden Stoffen in Berührung kam; es erfolgte dann keine Desquamation, sondern die Zellen adhärirten fest und widerstanden derselben.

Die Diagnose ist nach dem Gesagten leicht, die haarförmigen Gebilde, die sich beim Streichen von vorne nach hinten aufrichten, sowie die mikroskopische Untersuchung sichern die Diagnose.

Fowler sah auf den seitlichen Partteen der Zunge eines Patienten blauschwarze Streifen, einen bräunlichen Fleck an der Grenze zwischen hartem und weichem Gaumen und leichte Pigmentirung der Wangen- und Lippenschleimhaut; er vermuthet Addison'sche Krankheit. Eine Verwechslung mit *Nigrities linguae* ist aber kaum möglich.

Eine schwärzliche Verfärbung der Zunge kann überdies erzeugt werden durch Tinte, Rotwein, Maulbeeren und Eisenpräparate; Braunfärbung kann auftreten nach Tabak, *Radix*

Liquiritiae, frischen Nüssen und Pflaumen; braunrot wird die Zunge nach Chocolate, gelb nach Saffran, Laudanum, Rhabarber, Chromsäure. Diese Farbenveränderungen der Zungenschleimhaut sind aber wegen des Fehlens der haarähnlich verlängerten Papillen mit den oben geschilderten Zuständen nicht zu verwechseln.

Die Prognose ist günstig, wenngleich die Beseitigung nicht allemal leicht gelingt.

Die Behandlung besteht in sorgfältiger Reinigung der Mundhöhle, Bepinseln der ergriffenen Zungenpartie mit 5% Salicyl- oder 10% Resorcinäther mit 5% Collodium versetzt (Unna), Betupfen mit Wasserstoffsperoxyd oder 10% Sublimatlösung, Abschneiden, Aetzen etc.

Leukoplakia oris (Schwimmer), **Raucherfleck**, **Leukoma** (Hutchinson), **Psoriasis**, **Plaques opalines** (Ricord), **Ichthyosis** (Hulke), **Tylosis**, **Keratosis** (Kaposi).

Unter allen oben genannten Bezeichnungen versteht man eine fleckweise oder mehr diffuse bläulich- oder perlgraue Verfärbung der Schleimhaut der Zunge oder Wangen, die als Folgezustand einer leichten chronischen Entzündung der Schleimhaut anzusehen ist; wenigstens findet man nach der übereinstimmenden Meinung der meisten Autoren eine Obliteration der Papillen, Veränderung des Charakters der Epidermiszellen, stärkere Ausdehnung der Hornschicht; die Epithelfortsätze, die sich zwischen die Papillen einsenken, sind kürzer als normal, und das Corium ist mit Leucocyten infiltrirt.

Die Ursachen dieser Erkrankung der Mundschleimhaut liegen in den dieselben häufig treffenden Irritamenten, regelmässigem Genuss von Spirituosen, zu heissen oder stark gewürzten Speisen, Reibung an nicht glatten Gebissplatten, scharfen Zahnkanten, Quecksilberkuren und vor allem in der Syphilis; ferner werden von verschiedenen Autoren erwähnt Verdauungsstörungen, Anämie und Diabetes. In allen Fällen aber gehört eine gewisse Prädisposition dazu, die in einer abnormen Dünne und geringeren Widerstandsfähigkeit der Schleimhaut besteht. Das Leukom kommt fast ausschliesslich jenseits der zwanziger, selten jenseits der sechziger Jahre, und meist bei Männern, ausnahmsweise bei Frauen vor.

Meist findet sich das Leukom an der Zunge, aber recht häufig sind auch die Schleimhaut der Wangen und zwar gewöhnlich die zwischen den Zahnreihen liegende Partie sowie die

Lippen nahe den Mundwinkeln und die unmittelbar hinter denselben gelegene Schleimhautpartie betroffen, selten das Zahnfleisch oder der Gaumen.

Schwimmer sieht als das Anfangsstadium die Bildung dunkelroter oder rötlicher glatter Flecken an; thatsächlich kommen aber gewöhnlich die Patienten zuerst mit den bläulich weislichen Flecken in die Beobachtung.

Sie sind von verschiedener Grösse; im Anfang gewöhnlich linsen- bis erbsengross, nehmen sie allmählich an Umfang zu —, zuweilen verkleinern sie sich auch. Meist confluiren sie zu grösseren Plaques und können schliesslich einen grossen Teil der Zunge ja gelegentlich ihre ganze Oberfläche einnehmen. Gegen ihre Umgebung heben sie sich scharf ab, da die benachbarte Schleimhaut der Zunge lebhaft rot erscheint, zuweilen auch dadurch, dass das Leukom mit einem dicken opaken Rand sich abgrenzt; in manchen seltenen Fällen findet ein allmählicher Farbenübergang statt; auch innerhalb der Flecken sieht man zuweilen rote Inseln und flache oder tiefere Furchen. Die Flecken liegen gewöhnlich im Niveau der umgebenden Schleimhaut, können aber auch besonders im Centrum etwas erhaben sein, insbesondere gilt dies vom Leukom der Wangenschleimhaut, wo sie zuweilen streifige, runde oder eckige, weisslichgrüne Schwarten bilden.

Exacerbationen treten zuweilen in Folge einer neuen Entzündung auf. Die Flecken können lange Zeit, Jahre hindurch unverändert bleiben, ein ander Mal werden sie oder ein Theil derselben dicker, weisser, zeigen Beläge, die sich unter Hinterlassung roter wunder Stellen abstossen. Die Zunge selbst ist in Folge Atrophie der Papillen ziemlich glatt.

Bei den syphilitischen Formen, d. h. dem als Folgezustand vorausgegangener Syphilis auftretendem Leukom sieht man (nach Kaposi) in Folge Aufquellung, Macerirung und Zersäuerung der dachziegelförmig übereinandergelegten Epithelien der filiformen Papillen, die Oberfläche der Zunge schmutzig grau, zottig, mit haar- oder pinselartigen Gebilden besetzt; darin hier und da runde unregelmässige glatte blässrosa Flecken. Ausserdem zeigen sich in der Zungenschleimhaut rote oder gelblich, blutig geränderte Furchen. Die ganze Zungenoberfläche ist mit einem zähen schmutzig-gelben, schmierigen (Detritus von Epithelzellen) Schleim bedeckt. Andere Male führt der chronisch entzündliche Zustand zu narbiger Verdickung und Schrumpfung der Zungenschleimhaut, so dass man an den Zungenrändern

harte, narbige, glänzende Einziehungen und auf dem Rücken glatte grauglänzende Schwarten sieht.

Der Verlauf ist ein sehr langwieriger, die Flecken ändern manchmal ihre Form und Ausdehnung, oder aber sie bleiben stationär, manchmal breiten sie sich dann plötzlich aus, so dass der ganze Zungenrücken überzogen sein kann; der Überzug nimmt an Dicke und Härte zu, stösst sich hier und da ab, und macht die Schleimhaut wund. Die böseste Folge des Leukoms aber ist das Carcinom, für das das Leukom unzweifelhaft die Prädisposition erzeugt; es ist durch zahlreiche Beobachtungen festgestellt, dass das Leukom in einem beträchtlichen Procentsatz die anatomische Grundlage für ein späteres Epithelialcarcinom abgiebt.

Die subjectiven Beschwerden sind sehr schwankender Natur; während manche Patienten gar nicht durch das Leiden belästigt werden, klagen andere über Trockenheit, Rauheit und Schmerzen beim Kauen, Sprechen, besonders beim Geniessen heisser oder stark gewürzter Speisen. Diese Beschwerden treten besonders in den späteren Stadien auf, in denen Excoriationen, Risse und Furchen die Empfindlichkeit der Schleimhaut steigern; auch bei acuten Verschlimmerungen machen sich gewöhnlich diese Beschwerden geltend. Wenn die Flecken sehr ausgedehnt sind und allmählich an Dicke zugenommen haben, so erschwert eine gewisse Starrheit und Steifheit der Zunge oder der Lippen das Sprechen; dazu gesellt sich zuweilen starkes Durstgefühl. Der Geschmack ist gewöhnlich wenig verändert, an den erkrankten Partien aber oft abgeschwächt.

Die Diagnose ist bei genauer Betrachtung gewöhnlich leicht. Verwechselt kann die Leukoplakie eigentlich nur mit syphilitischen Plaques werden; allein diese entwickeln sich rasch und zerfallen bald, zeigen gegenüber dem mehr bläulichen Ton des Leukoms eine grauweiße Farbe und sind erhabener; andererseits ist der Verlauf beim Leukom ein sehr chronischer, die Flecken sind gewöhnlich lange persistent und weichen nicht leicht einer Behandlung; ferner finden sie sich nur bei Erwachsenen und selten bei Frauen. Dagegen kann eine zarte, bläulich gefärbte flache Narbe nach sekundärer Syphilis gelegentlich für Leukom gelten, und in der That ist die Unterscheidung oft schwer. Allein die Narben bleiben stationär an dem ihnen einmal angewiesenen Ort, verändern sich nicht und erscheinen gewöhnlich vertieft. — Schliesslich wäre differentiell diagnostisch noch der Lichen ruber planus zu berücksichtigen. Die Entstehung der weissen Flecken aus Knötchen,

sowie ihre Anordnung und das gleichzeitige oder bald folgende Auftreten derselben an der küsseren Haut charakterisirt aber diese Affektion zur Geringe.

Die Prognose ist nach dem Gesagten im gewissen Sinne keine günstige. Einmal bieten selbst die wenig vorgeschrittenen Fälle der Behandlung oft sehr lange Trotz, und die ausgesprochenen und ausgedehnteren Formen haben gewiss nur eine geringe Heilungswahrscheinlichkeit. Dann aber besteht die Möglichkeit einer Carcinomentwicklung, und man muss deshalb bei leukoplakischen Patienten mit doppelter Sorgfalt auf ein etwa auftretendes und langsam heilendes Geschwür oder die etwaige Bildung eines Knotens achten.

Die Behandlung bezieht sich auf das Verbot oder erhebliche Einschränkung des Rauchens, Vermeidung reizender, zu heisser oder zu kalter Getränke und Speisen, sorgfältige Behandlung der Zähne.

Von lokalen Mitteln empfiehlt sich Bepinselung mit Natri bicarbon. (1%₂), Borax, Alaun (1%₂), Acid. chromic. (1%₂); die besten Erfolge sah Berag-zuszy von der Salicylsäure (Acid. salicyl. 1.0 Spirit. vin. rectif. Aq. destill. ää. 10.0, und allmählich heruntergehen auf 5%₂). Schwimmer beseitigte die Schmerzen an den epithelfreien Stellen mit 5–10% Papayotin; Kaposi empfiehlt Argentr. 50%₂, während Butler entschieden von allen kaustischen Mitteln abrät, da sie die Gefahr einer Carcinombildung vergrößern.

Glossitis superficialis chronica (Möller), Lingua geographica.

Sie stellt einen im subepithelialen Bindegewebe sich abspielenden mit Verdünnung oder Verlust des Epithels einhergehenden chronischen Entzündungsprozess dar, der sich makroskopisch in besonders an den Rändern und der Spitze der Zunge lokalisirten unregelmässigen, scharf umschriebenen, hochroten Excoriationen dokumentirt. Sie bestehen lange Zeit, ohne eine Ausdehnung in Fläche oder Tiefe zu erleiden.

Symptome: Sie verursachen heftiges Brennen, das die sonst nicht gestörte Esslust verleidet und die Geschmacksempfindung überhäuft (Michelson).

Es handelt sich meist um schwächliche erwachsene weibliche Personen, die an Verdauungsstörungen leiden (Gastro-Intestinalkatarrh, Bandwurm). Die Excoriationen unterscheiden sich von den als Vorläufer der Psoriasis beschriebenen dadurch, dass

letztere neben den hyperämischen Flecken weiss verfärbte Partien zeigen, sich gewöhnlich auch an der Wangen- und Lippenschleimhaut vorfinden und keine so erheblichen Beschwerden machen.

Die Landkartenzunge, *lingua geographica*, zeigt auch fleckweise Rötung der Zungenoberfläche, aber diese Flecken zeigen eine mit etwas verdicktem Epithel gedeckte, weiss getüpfelte, in komplizierten Windungen geschlängelte Peripherie, deren Form sich innerhalb weniger Tage wieder ändern kann („flüchtige gutartige Plaques“ — Caspary; „wandernder Ausschlag“). Sie machen keine Beschwerden und kommen vorzugsweise bei Kindern vor.

Das Leiden ist ein langwieriges; die Behandlung leistet wenig. Joseph empfiehlt die Bepinselung der Flecken mit 50 %iger Milchsäure und ist mit den Erfolgen dieser Behandlungsmethode sehr zufrieden.

Syphilis der Mundhöhle.

Aetiologie: Primäraffektionen finden sich, wenn auch im ganzen nicht oft, an den Lippen, der Zunge, den Wangen und den Tonsillen und zwar infolge von unreinen Küssen und manchen raffiniert lasciven Methoden der *libido* sowie durch den Gebrauch infizirter Ess- und Trinkgeschirre und anderer, z. B. zahnärztlicher oder von mehreren Personen gemeinschaftlich benutzter gewerblicher Instrumente. Bisweilen infizirt auch eine syphilitische Amme beim Säugen das Kind; ich habe selbst mehrere derartige Fälle gesehen, in denen, weil man die Natur der Erkrankung anfänglich nicht erkannt hatte, sehr schwere und tiefgreifende Veränderungen an der Schleimhaut des Mundes und Rachens eingetreten waren.

Das primäre anfänglich nur einen Epitheldefekt darstellende Geschwür zeigt schon sehr früh einen wallartigen verdickten Rand und harten Grund; während es an der übrigen Schleimhaut des Mundes meist nicht tiefer greift, kommt es z. B. an den Tonsillen zu einem ausgedehnten Zerfall.

Die sublingualen, submaxillaren und die am Mundboden liegenden, sowie die Nackenlymphdrüsen schwellen an und sind zuweilen schmerzhaft. Wenn ein Zweifel an dem Charakter des Geschwürs entstehen sollte, so stellt der weitere Verlauf die Diagnose sicher.

Die Secundäraffection charakterisirt sich einmal durch das Auftreten von Plaques muqueuses, die sich besonders gerne an der Innenfläche der Lippen, ferner am Mundwinkel, an den

Wangen und an der Zunge etablieren und an letzterer gewöhnlich am Rande, nicht selten auch auf der Mitte des Zungenrückens unmittelbar vor den papill. vallatae, und am Gaumen. Sie sind gewöhnlich rund oder oval, confluiren zuweilen zu grösseren flächenartigen Erhebungen, ja sie können manchmal grosse Strecken der Schleimhaut wie eine Membran überziehen.

Symptome: die Plaques sind weiss und glatt oder zeigen, besonders an den Mundwinkeln, Einschnitte und Risse, die sog. Rhagaden; ihre Umgebung ist geröthet. Sie können, wenn sie nicht behandelt werden, lange fast unverändert bestehen, oder sie nehmen an Umfang zu, oder aber sie verlieren ihren weissen Ueberzug und werden durch irgend eine Reizeinwirkung geschwürig. Es entsteht gewöhnlich im Centrum der Plaque eine Erosion, die dann von dem peripheren Rest des Condyloms wie von einem weichen grauweissen Ring umgeben ist, der seinerseits wieder einen roten Entzündungshof zeigt.

Unter ungünstigen lokalen (Tabak, Alkoholgenuss etc.) oder allgemeinen Bedingungen (schwache Konstitution) kann das Geschwür an Breite und Tiefe zunehmen.

Ausser diesen aus dem Zerfall der Plaques entstehenden Ulcerationen sieht man nun auch Abschürfungen, Fissuren und Risse besonders an der Zunge.

Die durch reichliche Zellproliferation in der Schleimhaut, dem Binde- und Muskelgewebe und durch Wucherung von Bindegewebe im ganzen oder in circumscripten Knoten angeschwollene Zunge wird durch spätere Schrumpfung des Bindegewebes höckrig, gefurcht, lappig (*Glossitis specifica indurativa*).

Die subjektiven Beschwerden bestehen in Schmerzen beim Essen, Trinken, Rauchen, Sprechen; die Rhagaden der Mundwinkel erschweren das weite Öffnen des Mundes oder machen es schmerzhaft, während die sekundären Affektionen der Zunge ihre Beweglichkeit etwas beeinträchtigen und deshalb das Sprechen stören. Gewöhnlich ist ein geringer Grad von Salivation vorhanden.

Im tertiären Stadium (gew. 2–3 Jahre, selten früher, häufig viel später, 15–20 Jahre, nach dem Primäraffekt) sieht man vorzugweise den Gaumen und die Zunge, sehr selten die Wangen und die Lippen Schleimhaut ergriffen, und zwar beobachtet man gewöhnlich nur einen gummösen Herd. Scheuch hat Gummata auch in den Masseteren sowie an ihren Ansatzpunkten auf der äusseren Fläche des Unterkiefers gesehen.

Sie kommen als stecknadelkopf- bis erbsengrosse aus der Schleimhaut hervorragende harte, nicht immer scharf begrenzte „superficielle Gummiknoten“ gewöhnlich zu mehreren vor, über denen sich die Schleimhaut nach und nach röter färbt. Die tiefen oder „parenchymatösen“ Knoten sind selten sehr klein, können durch Konfluenz selbst Wallnussgrösse erreichen; sie machen bei der Digitaluntersuchung nicht den Eindruck circumscripter Tumoren, vielmehr glaubt man einen Fremdkörper, mit einer Schicht entzündlichen Gewebes umgeben, zu fühlen.

Allmählich rücken sie mehr und mehr gegen die Oberfläche vor und werden ebenso wie die oberflächlichen prominenter, weicher und brechen auf; es entstehen Geschwüre, die je nach Ausdehnung und der mehr oberflächlichen oder tiefen Lage des Gummi verschieden sind — mehr flache, kürzere oder längere, manchmal nur Fissuren darstellende Ulcerationen, die aber die Neigung haben, allmählich mehr in die Tiefe zu gehen, oder grosse, tiefe, kraterförmige Geschwüre mit scharfen oder unterminirten Rändern. Im letzteren Falle markirt sich die der Geschwürsbildung vorausgehende Erweichung durch eine, im leicht gelblich verfärbten Centrum auftretende, kleine Oeffnung, die sich durch Schmelzung der infiltrirten Umgebung schnell erweitert. Heilen solche tiefen Ulcerationen, so entstehen durch die Narbenbildung tiefe Einschnitte, die der Zunge ein höckriges knotenartiges Aussehen verleihen.

Denselben Vorgang sieht man zuweilen an dem Zerfall der Gummiknoten am harten Gaumen sich abspielen, an dem sie gewöhnlich in der Mittellinie sitzen und mehr lividrote Knoten darstellen. Da die Schleimhaut hier sehr dünn ist und dem Periost unmittelbar anliegt, so greift der Prozess hier sehr bald auf dasselbe über und führt zur Knochennekrose, so dass die Sonde durch den harten Gaumen hindurch in die Nasenhöhle gelangt. Andererseits ist auch der Vomer nicht selten der primäre Sitz des Gummi.

Die sog. glatte Atrophie des Zungengrundes, bei der nach den Untersuchungen von Lewin und Heller eine Abnahme der Epithelschicht und Schwund der Balgdrüsen stattfindet, und deren Zusammenhang mit der Syphilis zuerst Virchow betont hat, habe ich relativ selten gefunden resp. habe sie, wenn auch vielleicht nicht in so hohem Grade, ebenfalls bei nicht Syphilitischen gesehen.

Die subjektiven Beschwerden sind unbedeutend. Schmerzen sind kaum vorhanden oder doch nur sehr gering; dagegen können die

Gummata durch ihre Multiplizität oder Grösse die Bewegungen der Zunge und damit das Sprechen und Essen erschweren. Bei ihrem Zerfall tritt natürlich Schmerz ein, bei genügend grosser Perforation des harten Gaumens wird die Sprache nüselnd und gelangen Flüssigkeiten, die geschluckt werden sollen, durch die Öffnung in die Nase und fliessen aus dieser wieder heraus.

Die Diagnose des Primäraffekts ist nicht immer leicht; das Ulcus besonders an den Lippen kann sehr flach und harmlos aussehen, aber es ist oft mehr in die Breite entwickelt, während idiopathische Fissuren mehr sagittal zur Lippe, senkrecht zum Lippensaum stehen. In zweifelhaften Fällen ist man zur Sicherung der Diagnose zur Einleitung einer Injektionskur genötigt.

Die sekundären Erscheinungen sind gewöhnlich leicht zu erkennen; die Plaques könnten mit Leukom verwechselt werden; allein dieses ist härter und trockner, mehr perlgrau, jene grauweisslich, und gewöhnlich zeigen die Condylome sich mit Ulcerationen vergesellschaftet und entwickeln sich rascher. Schliesslich beseitigen die Begleiterscheinungen der Syphilis alle Zweifel.

Die aus dem Zerfall der Plaques entstehenden Geschwüre sind nach dem oben Gesagten vollkommen charakterisirt; die Exkorationen, Fissuren und Risse zeigen einen auffallend geringen Grad von Entzündung in ihrer Umgebung.

Die Gummata können mit gutartigen Tumoren und dem Carcinom verwechselt werden; das Fibrom, Lipom u. a. sind gewöhnlich scharf abgegrenzt, elastisch und verschiebbar, Eigenschaften, die denen des Gummi entgegengesetzt sind. Das Carcinom dagegen tritt häufiger am Rande und an der Unterfläche der Zunge und zwar gewöhnlich jenseits der vierziger Jahre auf, es verursacht meist heftige Schmerzen, zuweilen Blutungen und vor allem auch später Schwellung der regionären Lymphdrüsen. — Ein chronischer Abscess ist gewöhnlich mehr abgegrenzt und von runder Form. In zweifelhaften Fällen entscheidet der Gebrauch des Jodkali, dessen Erfolg die syphilitische Natur des Leidens erweist.

Die Geschwüre zeigen, sowohl wenn sie schmal, als auch wenn sie gross und rund sind, oft eine gewisse Aehnlichkeit mit tuberkulösen und krebigen Geschwüren. Bei Tuberkulose gehen die Geschwüre gewöhnlich nicht so tief und zeigen im Secret Tuberkelbacillen; das carcinomatöse Geschwür trifft man in der Regel an den Rändern der Zunge, es zeigt einen höckerigen, harten Rand, die Lymphdrüsen sind gewöhnlich infiltrirt, fast nie aber bei den tertiär syphilitischen Ulcerationen. Schliesslich kann die

mikroskopische Untersuchung eines entnommenen Stückes die Diagnose sichern.

Bei angeborener oder im frühesten Kindesalter erworbener Syphilis zeigen, wenn auch keineswegs regelmässig, die Zähne sich in ihrem unteren Teil abgeschliffen, so dass sie in ihrem Durchmesser von vorne oben nach hinten unten flacher werden; der abgeschliffene Teil setzt sich gegen die obere unveränderte Partie deutlich mit einem Halbmond ab — Hutchinsonsische Zähne.

Die Prognose ist günstig besonders bei der sekundären Syphilis, wenngleich insbesondere unter ständiger lokaler Reizung leicht Recidive eintreten; bei der tertiären Form kann es zu entstellenden Narben insbesondere der Zunge und zu Perforationen des harten Gaumens kommen.

Die Behandlung besteht sowohl bei der Primär- wie der Sekundäraffektion in einer Schmierkur, bei der eine sorgfältige Pflege des Mundes (Kalichloricum-Spül- und Gurgelwasser) obwalten muss; bei häufig recidivierten Plaques, insbesondere wenn schon mehrere Merkurialkuren unternommen sind, genügt zuvörderst eine lokale Behandlung, die auch neben den Injektionen sich empfiehlt, da ohne Frage so schneller eine Heilung der schmerzhaften und die Ernährung störenden Affektion erzielt wird. Übrigens darf man nie vergessen, dass Patienten mit sekundären Erscheinungen eine grosse Ansteckungsgefahr für ihre Umgebung sind, weshalb man sie vor gemeinschaftlichem Gebrauch von Ess- und Trinkgeschirr etc. mit anderen warnen muss. Daneben lasse man alle örtlich reizenden Mittel vermeiden. Lokal verwendet man 1—5% Sublimat, Arg. nitr. in Substanz, Chromsäure u. a. ähnliche Mittel.

Bei den tertiären Formen gibt man Jodkali 5—10 : 200 dreimal täglich 1 Esslöffel; die Ulcerationen, insbesondere, wenn sie in ihrem Grunde und Rande nekrotisches Material enthalten, kratzt man aus und behandelt sie in entsprechender Weise mit granulationsanregenden Pulvern resp. adstringirenden oder ätzenden Mitteln.

Tuberkulose der Mundhöhle.

Aetiologie: Die Tuberkulose der Mundhöhle tritt selten als eine primäre Krankheit auf, wenngleich unzweifelhaft durch mehrere Beobachtungen festgestellt ist, dass eine zuerst in der Mundhöhle auftretende Infektion durch den Tuberkelbacillus statthaben kann; häufiger aber und gewöhnlich ist sie sekundär,

und zwar geschieht dann die Infektion von den Lungen, dem Kehlkopf oder dem Rachen her. Immerhin ist die Tuberkulose der Mundhöhle eine recht seltene Krankheit; sie befällt Männer häufiger als Frauen. —

Symptome: Am häufigsten ist noch die Zunge ergriffen und zwar in der Form disseminirter oder umschriebener tumorartiger Knoten. Im ersteren Falle bemerkt man unter der Schleimhaut der Zunge allmählich mehr an die Oberfläche rückende, hirsekorngrosse, halb durchscheinende, graue runde Knötchen, die nach kurzem Bestehen zerfallen und zu gewöhnlich recht charakteristischen Ulcerationen führen. Dieselben zeigen eine granulirte, blasserote, mit schmierig-eitrigem Sekret bedeckte Oberfläche, einen manchmal scharfen, oft gezackten Rand, dessen Umgebung meist nicht hart, gewöhnlich etwas geschwollen und rot ist. Im Rande oder in seiner Nähe sieht man fast regelmässig stecknadelspitz- bis -kopfgrosse gelblich-graue punktförmige Einsprengungen, die Tuberkelknötchen darstellen und nicht selten zum Teil schon einen geschwürigen Zerfall eingegangen sind. Das Ulcus breitet sich gewöhnlich mehr in der Fläche aus, zuweilen, aber immer erst nach längerem Bestehen, kann es in die Tiefe dringen, dann aber gewöhnlich an einer Stelle mehr als an der andern. Übrigens sitzen die Geschwüre am häufigsten an der Zungenspitze und den Rändern.

Ferner können die tuberculösen Ulcerationen auftreten an den Lippen und der Wangenschleimhaut, ja, wenn auch äusserst selten, an dem Zahnfleisch oder gar am harten Gaumen.

Die zweite und seltenere Form der Knotenbildung besteht in dem Auftreten von runden, sich derbaufühlenden Tumoren von Erbsen- bis Haselnussgrösse, die ziemlich lange bestehen können, ehe es zum geschwürigen Zerfall kommt.

Während bei der Knotenbildung die zur Ulceration fortschreitende Entwicklung einen langsamen Verlauf zeigt und bei dem lokal mehr beschränkten Auftreten eine Aussicht auf Besserung oder Heilung eher möglich ist, verbreitet sich die erstgenannte Form meistens weiter und weiter und führt bald zum Tode.

Die Beschwerden sind auch in letzterem Falle viel heftigere. Im ersten Anfang allerdings sind auch die Ulcerationen wenig schmerzhaft, später aber können die Schmerzen sich bis zur Unerträglichkeit steigern, sodass die Nahrungsaufnahme verweigert wird; dabei besteht Salivation und fortior ex ore,

Schwellung der Lymphdrüsen der Unterkinngegend, während die Knoten mehr eine Bewegungsstörung verursachen.

Die Diagnose des tuberkulösen Geschwürs ist manchmal nicht leicht, und es können Verwechslungen mit Syphilis und Carcinom vorkommen, allein das Fehlen der unterminirten, aufgeworfenen Ränder, die eigentümliche Form des Geschwürs einerseits, der Mangel eines indurirten Randes andererseits sowie eventuell das jugendliche Alter machen eine Unterscheidung möglich. Schliesslich macht die mikroskopische Untersuchung abgeschabten Sekrets auf Tuberkelbazillen dem Zweifel ein Ende. — Die Knoten sehen manchmal geblich aus, können aber von andersartigen mit Sicherheit nicht leicht unterschieden werden; treten solche bei Phthisikern ein, so sind sie natürlich verdächtig. Sind sie Gummiknoten, so hilft Jodkali, während Carcinomknöten darauf nicht reagiren und im Gegensatz zu jenen schon früh lancinirende Schmerzen machen.

Die Behandlung richtet sich einmal gegen das etwaige Allgemeinleiden und dann gegen den lokalen Prozess. Auskratzen der Geschwüre mit scharfem Löffel und nachherige Aetzung mit 20—80% Milchsäure oder dem Galvanokauter haben in einigen seltenen Fällen Heilung gebracht; ob sie dauernd ist? Gegen die Schmerzen verwende man Bepinselung von Mentholöl 10—20%, Antipyrinlösung 50—100%, Cocain, Orthoform u. a., ferner reinigende Mundspülwässer (Carbolsäure, Borsäure u. a.)

Knoten werden am besten frühzeitig extirpirt, da einerseits auf diesem Wege eine Heilung möglich, andererseits eine Quelle der Infektion damit versiegt.

Lupus.

Aetiologie: Er tritt gewöhnlich vom Gesicht und zwar von den Lippen über auf die Schleimhaut der Wangen, des harten Gaumens, selten der Zunge und zwar dann meist im abschüssigen Teil derselben, um von hier aus weiter auf Pharynx- und Larynxschleimhaut fortzukriechen; selten ist er primär. Es zeigt sich die Schleimhaut sammetartig gerötet und leicht geschwollen, gesprenkelt mit stecknadelkopfgrossen, leicht blutenden Knötchen von granulirter weicher Oberfläche; die Ulcerationen zeigen schlaffe, manchmal hahnenkammartig hervorragende Granulationen und können bei der Vernarbung zu entstellenden und schweren Verbildungen, so z. B. zu Verengung

des Mundes führen. Schmerzen machen diese Ulceration nicht oder kaum.

Die Diagnose stützt sich auf die indolente, schlafl granulirnde Beschaffenheit der Ulceration sowie auf die Knötchenbildung; neben den Ulcerationen sieht man zuweilen Narben. Tuberkelbacillen lassen sich meist schwer nachweisen.

Die Behandlung besteht im wesentlichen im Auskratzen und nachheriger Application des Galvanokauters oder starker Aetzmittel.

Lepra.

Die wulstig knotige Verdickung der Lippen, das Auftreten von Knoten in der Schleimhaut der Zunge und Wangen muss an Lepra denken lassen, insbesondere bei sehr langsamem Wachstum und dem Mangel subjectiver Beschwerden; vor allem aber tritt die Mundlepra immer erst auf, wenn das Gesicht die charakteristischen Erscheinungen zeigt.

Mycosen.

Von animalischen Parasiten sind in der Zunge der Guineawurm (*Davani*) und die *Trichina spiralis* (Miller) gefunden worden, die eine Geschwulst machten. Ferner *Cysticercus* und *Echinococcus*.

Vegetabilische Parasiten sind im Munde sehr häufig. Das *Oidium albicans* macht den

a) Soor, im Volksmund Schwämmchen genannt, der gewöhnlich bei Kindern und zwar besonders Flaschenkindern, bei Erwachsenen fast nur unter dem Einfluss abnehmender Krankheiten beobachtet wird (cf. Soor des Rachens). Die Schleimhaut zeigt sich röter gefärbt, die Zunge reagirt sauer; auf dem roten Grunde sieht man an Lippen, Zahnfleisch, Wangen, besonders dem Mundwinkel, Zunge — und hier gewöhnlich an der Spitze und den Rändern — kreisrunde, allmählich an Grösse zunehmende und confluirende festhaftende weisse Flecken, die in den Pharynx und Oesophagus, fast nie aber in den Larynx, hinabsteigen, da ihre Anwesenheit fast regelmässig an das Plattenepithel gebunden ist. Sie werden allmählich trockener und fallen ab; werden sie entfernt, so blutet die Schleimhaut leicht. Die Kinder sind gewöhnlich unwohl, das Saugen macht ihnen Schmerzen, weshalb sie sich sträuben, die Flasche oder Warze zu nehmen, oder sie lassen sie oft los; nicht selten leiden sie an Digestionsstörungen.

Beigutgehaltenen Kinderschwindet der Soor gewöhnlich nacheinigen Tagen, bei mangelhafter Pflege breitet er sich weiter aus und die Kinder gehen dann nicht selten unter enteritischen Erscheinungen zu Grunde.

Die Diagnose stützt sich auf die weissen, manchmal zu grösseren Membranen confluirenden Flecken, deren Natur durch die mikroskopische Untersuchung sofort verificirt werden kann. Sie bestehen aus breiten, mit doppelten Contouren und vielen Querstreifen versehenen Fäden und runden Sporen, die in einer fein granulirten Masse eingebettet sind. (Fig. 14.)

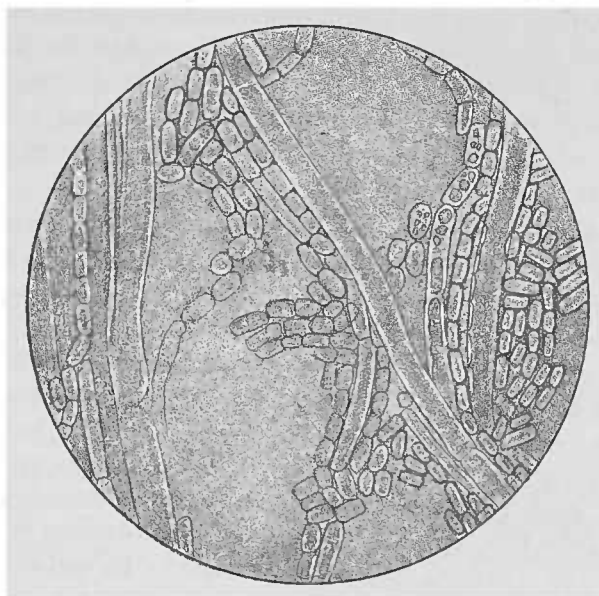


Fig. 14. Oidium lactis (Fränkel-Pfeiffer).

Gegenüber den Aphthen kommt der Soor zumeist bei viel jüngeren Kindern vor; ausserdem zeigen jene gewöhnlich einen geröteten Hof und sind nicht so rund und regelmässig. Eine Verwechslung mit Diphtherie ist bei der Lokalisation und Ausbreitung und der rein weissen Farbe und andererseits bei dem Mangel an Fieber und Föter u. a. bei genauerer Betrachtung kaum möglich.

Die Behandlung besteht im wesentlichen in der sorgfältigen Reinhaltung der Trinkgeräte; Abwaschen der Flecken mit weichen Läppchen, die mit einer Boraxlösung getränkt sind (Borax 2,0, Glycerin 4,0, Aq. 34,0); in schweren Fällen kann man eine 0,4% Arg. nitr.-Lösung verwenden.

b) Actinomycose. Die Ursache derselben, der Strahlenpilz, (s. Fig. 15.) gelangt in den menschlichen Organismus selten auf dem Wege des Respirations- und Verdauungstractus; gewöhnlich geschieht die Invasion durch die Mundröhnhöhle — Tonsillen, Zunge und am häufigsten durch die Zähne und zwar der Regel nach durch die molares, seltener durch die praemolares oder gar canini, nie durch die Schneidezähne.

Die Actinomycose ist eine chronisch verlaufende Infectionskrankheit, die Bollinger (1877) beim Rinde entdeckt und zuerst beschrieben hat, und die von J. Israel und Ponfick beim Menschen zuerst erkannt worden ist. Nach des letzteren Autors Ansicht sind die pflanzlichen Nahrungsmittel Träger des Pilzes, und die Mundhöhle, namentlich aber cariöse Zähne dienen als seine Brutstätte. Baracz veröffentlicht einen Fall, bei dem die Uebertragung vom Munde eines an Actinomyces leidenden Mannes durch einen Kuss auf die Mundschleimhaut eines Mädchens stattfand.

Die Erscheinungen der Actinomycose sind „eine am Unterkiefer auftretende circumscripte, scheinbar fluctuirende Anschwellung, die allmählich am Halse

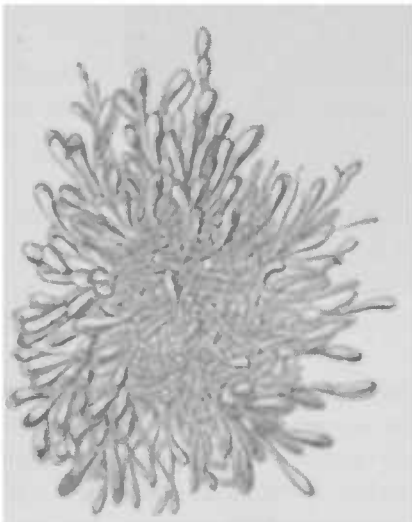


Fig. 15. Actinomycespilz (Strümpell).

bis zur clavicula und aufwärts nach der Wirbelsäule bis zur Schädelbasis fortzukriechen kann und, selbst ohne Spuren am ursprünglich befallenen Ort zurückzulassen, an verschiedenen Stellen aufbricht“. Es entleert sich eine schwammige zitternde Granulationsmasse; in ihr und im Eiter bemerkt man schwefelgelbe Körner, die Conglomerate des Strahlenpilzes darstellen. Mikroskopisch bestehen sie aus einem Gewirr von Pilzfäden, die in der Peripherie in kleine Keulen

auslaufen. (Fig. 15.)

An der Zunge, in die hinein der Pilz durch kleine Wunden oder Erosionen gelangt, verursachen sie kleinere oder grössere ziemlich harte Knoten, die allmählich abscediren, ebenso in den Wangen.

Die Diagnose stützt sich auf die charakteristische Beschaffenheit des Eiters; manche vom Zahn ausgehende Actinomykose dürfte von Uneinge-weihten für eine Periostitis angesehen werden.

Die Prognose ist im ganzen infaust, wiewohl sie bei beschränkter Lokalisation nicht gerade infaust ist. Prognostisch ungünstiger sind die am Ober-

kiefer ihren Ursprung nehmenden Fälle, weil hier schon eine weit in die Tiefe greifende Gewebszerstörung stattgefunden haben kann, die bei der Nähe des oberen Abschnitts der Wirbelsäule und dem Messer des Chirurgen schwer zugänglichen Schädelbasis leicht verhängnisvoll werden kann, ehe der Prozess an die Oberfläche gelangt ist.

Die Behandlung besteht in radikaler Entfernung und Auslöfflung der infizierten Partien.

c) Von der Ansiedlung des *leptothrix buccalis* der sog. Pharyngomykosis benigna ist bei den Mycosen des Rachens die Rede.

d) Die Sarcinepilze (s. Fig. 16) finden sich in grösseren Haufen als weisse reifähnliche Flecken auf der Mundschleimhaut, der Zunge und dem weichen Gaumen besonders bei marantischen Individuen, Phthisikern, Typhuskranken u. a. H. Fischer fand sie relativ häufig im Mundschleim, im Rachen- und selbst im Bronchialsekret; spärlich kommt die Sarcineentwicklung auch bei Leichtkranken vor, besonders bei Stomatitis, ja selbst bei Gesunden.

Die Sarcine verläuft symptomlos und kann gelegentlich mit Soor verwechselt werden, von dem sie sich aber mikroskopisch sofort unterscheiden lässt, da sie warenballenähnliche Figuren zeigt. (Fig. 16).

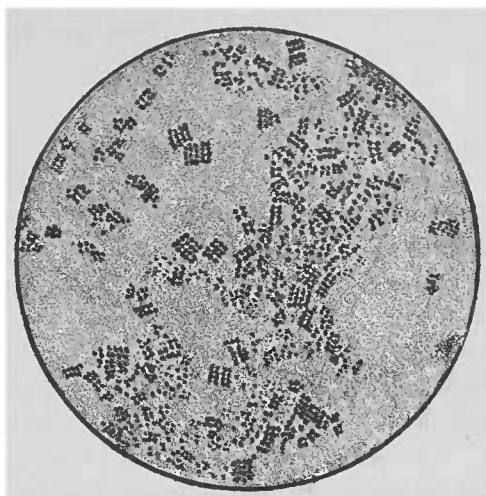


Fig. 16. Sarcine (Fränkel-Pfeiffer).

Neubildungen der Mundhöhle.

Ätiologie: Die eigentliche Entstehungsursache dieser Geschwülste ist ebenso wie an anderen Körperstellen, unbekannt, jedoch scheint in einer grösseren Zahl von Fällen der *Abusus tabaci* sowie Verletzungen, insbesondere an der Zunge durch Reiben derselben an scharfen Zahnkanten in der Ätiologie eine Rolle zu spielen. Ausserdem machen manche Autoren auf den Zusammenhang der Syphilis mit dem Carcinom aufmerksam, deren Bindeglied zuweilen die Leukoplakie (s. dort) darstellen soll, wiewohl andererseits der Krebs natürlich auch ohne diese sich entwickeln kann. Von den Cysten kann man sagen, dass sie gewöhnlich Retentionsgeschwülste darstellen.

a) An den Lippen und Wangen sind die am häufigsten beobachteten Neubildungen Schleimcysten, ferner Nävi, Angiome, Papillome, Fibrome, Lipome, Carcinome, letztere besonders an der Unterlippe in ihrem lateralen Teile. Letztere entstehen hier gewöhnlich in Form eines oberflächlichen, jeder Therapie unzugänglichen Defectes, der sich bald in ein mit harter infiltrirter Umgebung versehenes Geschwür verwandelt, dessen Grund und Ränder eine gelblich-röthliche Färbung zeigen; allmählich hebt es sich mehr aus der Substanz der Lippe heraus und gewinnt dadurch den Charakter eines Geschwulst. Schon jetzt bes. aber, wenn sie nunmehr schneller wächst, macht sie die Lippe steif und unbeweglich und bringt eine Anschwellung der regionären, zuerst gew. der submaxillären dann der submentalen Drüsen hervor.

Die sog. Lymphangiectasien oder Lymphangiome kommen gewöhnlich an der Oberlippe und meist angeboren vor, daneben kann eine Wucherung am Bindegewebe und an den in der Schleimhaut existirenden drüsigen Elementen Hand in Hand gehen; man nennt diese Vergrösserung der Läppen auch Makrocheilie.

Die vom Zahnrud des Kiefers ausgehenden Geschwülste bezeichnet man gewöhnlich mit einem Sammelnamen als Epulis; sie gehen meistens vom Periost eines Alveolarcanals aus oder vom Bindegewebe des alveolaren Theils des Kiefers und sind entweder einfache Granulome, oder aber häufiger Sarkome oder Fibrome, selten Carcinome, die meist bei alten Leuten und häufig von den hinteren Backzähnen ausgehen. Sehr selten sind Enchondrome und Odontome, d. h. abnorme Entwicklung von Zahnschubstanz oder monströse Bildung von Zähnen. Sie kommen an sonst normal geformten und gestellten Zähnen vor

(Analogie einer Exostose) oder sie treten innerhalb des Kieferknochens auf (Analogie einer Enostose); sehr selten besteht der Tumor aus der Anlage der weichen Matrix.

Man unterscheidet dentifizirte und nicht dentificirte und ferner embryoplastische, odontoplastische, Kronen- und Wurzelodontome (Broca).

Die durch abnorme Zahnentwicklung bedingten Kiefertumoren machen gew. eine mehr oder minder starke Verdickung des Oberkiefers; es finden sich dabei mehrfertige, feste als unentwickelte, weiche Zähne innerhalb derselben, daneben eine Menge Epithelhaufen und -züge innerhalb des die Zähne umkleidenden Bindegewebes; jene verwandeln sich in das Schmelzorgan, dieses bildet Dentinkeime. So können sich mit der Zeit mehrere hundert Zähne im Kiefer entwickeln.

Weiterhin stehen zu den Zähnen in Beziehung die sogenannten Zahncysten. — 1) Folliculäre, die durch Störungen in der Entwicklung des Zahnsäckchens entstehen und 2) subperiostale, die sich durch Periostablösung von der Zahnwurzel aus entwickeln und einer Wurzelperiostitis ihren entzündlichen Ursprung verdanken; diese runden, langsam wachsenden schmerzlosen Geschwülste zeigen das sogenannte „Pergamentknittern“ wegen der Eindrückbarkeit ihrer Knochenwand.

b) Geschwülste der Zunge: 1) Cysten: sie entwickeln sich rapide oder gebrauchen längere Zeit zu ihrer Entstehung und sind gewöhnlich Retentionsgeschwülste. Hierher gehört als häufigste Form die sog. Ranula, eine am Mundhöhlenboden in der Regel neben der Medianlinie liegende cystische Geschwulst, die ihre Entstehung der Blandin-Nuhn'schen Drüse verdankt. Da aber ferner am Zungenrande lateralwärts neben dem styloglossus eine mittlere und hintere Gruppe von Drüsen sich findet, die dicht am Zungenrande oder am Mundboden münden, so erklärt sich sehr einfach die Entstehung von Cysten auch an jenen Stellen. — Neben diesen Retentionscysten sind auch angeborene Dermoidcysten beschrieben.

Zu den Blasengeschwülsten gehören ferner an der Zunge beobachtete Cysticercen und Echinococccenblasen.

2) Papillome: sie sind flach oder gestielt, einzeln oder multipel und kommen als stecknadelkopf- bis erbsen-, selten haselnussgrosse höckrige Geschwülste gewöhnlich am Rücken der Zunge bei jugendlichen Individuen vor; besondere Beachtung verdienen die von Alberts erwähnten Papillome der papilla foliata, die nicht selten die Ursache für Zungenneuralgien besonders

bei weiblichen Personen abgeben; diesen Zusammenhang kann ich aus eigener Erfahrung bestätigen, nur stimme ich Kaposi bei, wenn er die Veränderung in jener Region als den Ausdruck einer Schwellung ihrer Kerben und Falten bezeichnet.

3) Fibrome kommen häufiger bei Männern als Weibern, sehr selten angeboren vor, sitzen auf dem Zungenrücken oder -rand, sind gestielt, oder aber — und das ist das gewöhnliche — sie wurzeln in der Muskulatur, so dass sie die Zungenoberfläche hervorwölben und dieselbe an dieser Stelle derber, blässer und glatter erscheinen lassen. Sie unterscheiden sich dann von den malignen Geschwülsten durch ihre deutliche Abgrenzung gegen die Umgebung und ihr langsames Wachstum.

4) Lipome kommen submucös und interstitiell vor, fast immer solitär, sehr selten multipel, sind meist glatt und rund, elastisch, nicht fluctirend, scheinen zuweilen gelblich durch die Schleimhaut und können bis zu Eigrösse wachsen.

Zwischen den beiden letztgenannten Gruppen steht das sehr selten beobachtete

5) Fibrolipom; auch

6) Osteofibrome sind beschrieben.

7) Nävi finden sich zuweilen schon bei Kindern und verschwinden gelegentlich spontan.

8) Angiome sind meist angeboren, kommen auch bei Erwachsenen, besonders nach körperlichen Anstrengungen vor; eine besondere Rolle in der Aetiologie spielt die Schwangerschaft, und bei einigen Frauen fanden sich während zweier Graviditäten jedesmal kleine bläuliche oder rote Neubildungen.

Während die gutartigen Tumoren der Zunge, wenn sie nicht wegen ihrer besonderen Grösse oder ungünstigen Lage am Zungenrunde Schling-, Sprach- oder Athemstörungen machen, oft symptomlos verlaufen oder nur unbedeutende Beschwerden verursachen, fallen die malignen Geschwülste um so schwerer in's Gewicht, da sie tiefer in die Muskulatur hineinwuchern und dadurch die Function derselben stören, bald in die Umgebung übergreifen und ulceriren.

9) Das Sarkom der Zunge ist aussergewöhnlich selten — häufiger an der Zungenbasis, — kommt auch bei jugendlichen Individuen vor, ebenso das Lymphosarkom; Jacoby sah ein congenitales Sarkom der Zunge; C. Stern exstirpirt ein solches bei einem 4jährigen Kinde. Die Sarkome stellen flache oder halbkuglige meist im Parenchym der Zunge eingebettete, anfänglich langsam wachsende Geschwülste dar, deren Symptome im

wesentlichen von ihrer Ausdehnung und Lage abhängen — erschwertes Sprechen, nach dem Ohre ausstrahlende Schmerzen.

10) Das Carcinom der Zunge gehört zu den häufigeren Geschwülsten derselben; es verdient einmal aus diesem Grunde und dann wegen seiner hohen klinischen Bedeutung des eingehenderen besprochen zu werden. An der Zunge kommt nur das Epitheliom vor und zwar besonders im vorderen Teile am Rücken sowohl als am Rande; sehr selten findet es sich an der rückwärtigen Hälfte. — Es befällt gewöhnlich Personen jenseits der 30er Jahre. Das Verhältnis der männlichen zu den weiblichen Patienten beträgt etwa 6 : 1. Der *abusus tabaci et alcohol.* sowie Syphilis und Verletzungen der Zunge können ihre Entstehung begünstigen; insbesondere sollen starke Aetzungen einfacher, gutartiger Wunden bei Personen des erwähnten Alters ungemein schädlich sein. Der gefährlichste Zustand ist die Bildung gewöhnlicher Warzen, besonders in Fällen von Leukom der Zunge und chronischer oberflächlicher Glossitis. Sie haben die Tendenz, eine sogenannte Psoriasis, ein Leukom der Zunge hervorzurufen, einen Zustand chronischer Entzündung der oberflächlichen Schleimhautschichten, der häufig einem Carcinom vorangeht und eine prädisponirende Ursache desselben bildet. — Auch die Umbildung von Gummiknoten in Carcinom ist beobachtet worden.

Das Carcinom kann sich aus jeder Excoriation oder Wunde, welcher Art sie auch ursprünglich gewesen, entwickeln; die Ränder derselben, sowie ihre Basis werden allmählich härter, das Geschwür vergrößert sich durch Zerfall der Ränder, und oft schon in diesem Stadium findet sich eine Anschwellung einer der Drüsen unter dem Kiefer, wiewohl sie manchmal erst 6—8 Monate nach der Entwicklung des Carcinoms auftritt. Die zweite Art der Entstehung ist die Umbildung eines Knötchens oder Papilloms in ein Carcinom, ein Vorgang, der sich durch Volumsvergrößerung, Ulceration, Zunahme der Resistenz der Geschwulst und Verhärtung an der Basis kundgiebt. Die dritte und seltenste Möglichkeit ist die Bildung eines Knötchens in der Zungensubstanz, und zwar findet dieselbe sich nicht selten an der Anheftungsstelle des *arcus palatoglossus* an den hinteren Zungenrand, nimmt allmählich zu, nähert sich der Oberfläche immer mehr, zeigt schliesslich eine derbe Resistenz und zerfällt als Geschwür. Die Ränder des Geschwürs zeigen zuweilen papillomatöse Excrencenzen oder sind knotig, höckrig.

Die Neubildung geht immer weiter und tiefer in die Muskelsubstanz hinein und ergreift dann gewöhnlich die Nachbargewebe; über den Mundboden fort schreitet es vom Zungenrande zum Zahnfleisch und Kiefer, resp. nach hinten auf den Kehlkopf oder auf die Gaumenbögen und Mandeln.

Die subjectiven Symptome sind im Anfang gewöhnlich Schmerz und Speichelfluss; der Schmerz ist schneidend, bohrend, oft ins Ohr ausstrahlend und meist auch schon frühzeitig vorhanden, wiewohl in einigen Fällen carcinomatöse Geschwüre eine ganze Zeit schmerzlos bleiben können.

Die Sprache, im Anfang durch eine gewisse Steifigkeit und Schwerbeweglichkeit der Zunge verändert, wird allmählich immer undeutlicher und schliesslich, besonders wenn das befallene Organ am Mundboden fixirt ist, und starke Salivation vorhanden, sehr schwer verständlich. Die Unbeweglichkeit der Zunge gestattet schliesslich nicht mehr das Formiren des Bissens, so dass die Patienten sich auf flüssige und weiche Nahrung beschränken. Dabei macht sich ein für die Umgebung ekelhafter Fäulor aus dem Munde bemerkbar. Die fortschreitende Ulceration kann Gefässe atrodiren und so zu Blutungen führen, die gelegentlich lebensgefährlicher Natur sind.

Die erschwerte und verminderte Nahrungsaufnahme, die Schmerzen, die Schlaflosigkeit, die Verjauchung des Carcinoms führen allmählich zu einer solchen Entkräftung der Patienten, dass sie an Erschöpfung oder an einer in diesem Stadium nicht selten auftretenden Pneumonie (etwa 1—1½ Jahre nach dem Auftreten der ersten Symptome), zu Grunde gehen.

Die Diagnose ist manchmal recht schwierig, weil leicht eine Verwechslung mit Syphilis möglich ist; aber das jugendlichere Alter, der häufige Sitz der syphilitischen Ulcerationen an der Spitze der Zunge, die gleich im Beginn vorhandene Drüenschwellung, sonstige Erscheinungen der Syphilis machen neben dem weiteren Verlauf eine Unterscheidung meist möglich. Schwieriger noch liegt die Sache dem Gummi gegenüber; hier sprechen zu Gunsten des letzteren die Mehrzahl der Knoten, alte spezifische Narben, sonstige Syphilissymptome und Besserung unter Jodkali, für ersteres begleitendes Leukom oder superficielle Glossitis. Schliesslich entscheidet die mikroskopische Untersuchung.

Die Prognose ist im ganzen schlecht; kann durch frühzeitige Operation wohl verbessert werden.

Therapie: Die Entfernung der benignen Geschwülste geschieht mit Scheere, warmer Schlinge, Messer oder durch Excision je nachdem sie gestielt aufsitzen oder im Muttergewebe wurzeln; bei den Cysten genügt zuweilen die Excision eines Teils ihrer Wandung.

Bei den malignen Tumoren ist eine bis ins gesunde reichende Amputation eines Teils oder der ganzen Zunge notwendig; jedes verdächtige Geschwür, jedes suspecte Knötchen muss frühzeitig extirpiert werden. Handelt es sich bereits um ein inoperables Carcinom, so besteht die Aufgabe darin, die Schmerzen zu lindern. Butlin empfiehlt besonders ein- bis mehrmalige tägliche Bepuderung der gereinigten Geschwulstfläche mit: Borax 0,2, Jodoform 0,06, Morphinum 0,01—0,03; auch wird im Falle unerträglichen Schmerzes die Durchschneidung des Zungennerven empfohlen; gegen den Fötur verordne man neben antiseptischen Mundwässern Jodoform, Orthoform oder Salicylsäurebepuderung und Creosotdampfinhalationen; die Nahrung sei weich, reizlos; macht auch diese Schmerzen, so verwende man nährenden Suppositorien und Klystiere oder aber man ernähre die Patienten mittelst der Schlundsonde.

Neurosen der Mundhöhle.

a) Störungen der Sensibilität.

1. Hypästhesie und Anästhesie.

Sie finden ihre Ursachen in centralen Erkrankungen (Apoplexie, Embolie) oder in peripheren Läsionen des zweiten oder dritten Trigeminasastes und in der Hysterie.

Symptome: Beim Trinken aus einem Glase haben die Patienten das Gefühl, als wäre der halbe Rand abgebrochen; die zwischen Wange und Zahnfleisch gelangten Speiseteile fühlen sie nicht, so dass das Zahnfleisch durch den lange dauernden Reiz gelockert wird und leicht blutet. — Bei Mitbefallensein der Zunge treten Geschmacksstörungen hinzu.

2. Hyperaesthesia und Neuralgie kommen ebenfalls bei centralen Erkrankungen und Hysterie vor, sind aber gewöhnlich eine Teilerscheinung der Quintusneuralgie.

Symptome: Es handelt sich um eine Schmerzempfindung in der Mundhöhle in den oberen Zähnen, der Oberlippe, dem Gaumen, Nasenflügel (ram. II) oder seltener: Unterkiefer, Unterlippe, Rand und Spitze der Zunge (ram. III trigemini), am seltensten auf das Zahnfleisch oder die Zunge (Glossodynie) be-

schränkt. Es sind anfallsweise auftretende blitzartig durchschliessende Schmerzen, die nach einigen Minuten schwinden, um bald wieder zu beginnen; die Speichelsecretion ist dabei gewöhnlich vermehrt.

Bei der Glossodynie, die ebenfalls anfallsweise auftreten kann, nicht selten aber lange Zeit dauert, finden sich manchmal unbedeutende Veränderungen der Zungenschleimhaut, insbesondere führt Albert eine grosse Zahl der Glossodyniefälle auf „das Papillom der papilla foliata“ zurück (s. dort), während Kaposi sie bei Anämie, Chlorose, Dyspepsie, Dysmenorrhoe und Hysterie fand. Scheuch sah den Schmerz vom Rachen (pharyngitis lat. granulosa), aus irradiiren. Jedenfalls aber muss man ihm wohl meistens eine Neurose des Zungennerven unterlegen. Bekannt sind die Schmerzen beim Zungencarcinom.

Symptome: Das Sprechen und Kauen ist schmerzhaft.

3. Paräesthesie: Jucken, Kriebeln, Pelzigsein, Hitze, Kältegefühl u. s. w. sind nicht selten mit den obigen Sensibilitätsstörungen combinirt.

b) Störungen des Geschmacks.

1. Anaesthesia gustatoria. Ageusia.

Sie hat einmal eine mechanische Ursache, indem Trockenheit oder starker Belag der Zunge das Einwirken der schmeckbaren Substanzen auf die Papillen nicht gestatten; ebenso können zu kalte oder zu heisse Speisen wegen der intensiven Einwirkung auf die Tastnerven den Geschmack gewissermassen überbieten. Centrale und periphere Erkrankungen des trigeminus, lingualis, der chorda tympani, des facialis und schliesslich des Glosso-pharyngeus sind weitere Ursachen für Ageusie in den vorderen $\frac{2}{3}$ und der Spitze der Zunge resp. der Zungenwurzel, des Gaumens und der hinteren Rachenwand. Eine Amputation der Zunge beseitigt nicht den Geschmack (* Geschmack: im physiologischen Teil).

2. Hyperaesthesia gustatoria.

Hypergeusia findet sich bei hysterischen Personen; sie schmecken noch irgend einen Gegenstand heraus, der allgemein als nicht mehr schmeckbar bezeichnet wird. Gewöhnlich sind damit verbunden perverse Geschmacksempfindungen.

3. Parästhesia gustatoria. Allotriogeusia.

Die Patienten verwechseln dabei die verschiedenen Kategorien süsse, sauer, salzig, bitter, oder die Geschmacksempfindung

entsteht später — Geschmackshallucinationen, wie sie bei Irren oft Vergiftungswahn veranlassen. Bei Facialislähmung klagen die Patienten manchmal über bitteren Geschmack; erwähnt sei hier anhangsweise die Neigung Chlorotischer und Schwangerer für eigentümliche, selbst widerliche Dinge.

Die Diagnose dieser verschiedenen Störungen der Tast- und Geschmacksempfindung lässt sich mit Zirkel und Geschmacksprüfungen leicht stellen.

Die Behandlung richtet sich nach dem Grundleiden; die Elektrizität spielt dabei eine grosse Rolle.

c) Angioneurose

nennt man eine nach Erkältungen, Traumen u. a. meist unbekanntem Ursachen akut auftretende ödematöse Schwellung der Lippen, Zunge, Augenlider, Wangen, Nase.

d) Störungen der Motilität.

1. Paresen. Lähmungen der Lippen, Kau- und Zungenmuskulatur pflegen auf centralen Störungen zu beruhen; bei Facialislähmungen sind gewöhnlich eine einseitige Lähmung der Ober-, Unter- oder beider Lippen vorhanden, so dass die Lippenlaute undeutlich ausgesprochen werden, das Pfeifen und Lichtausblasen unmöglich ist. Bei Paralyse derselben fliesst der Speichel aus dem Munde, oder fallen auch die Speisen heraus. Sind die Kaumuskeln gelähmt — was fast nur bei centralen Erkrankungen der Fall — so macht das Kauen fester Speisen grosse Schwierigkeiten oder wird ganz unmöglich. Ebenso sind die Ursachen der Zungenlähmung gewöhnlich centraler Natur, wengleich zuweilen Diphtherie oder Bleiintoxication, geschwollene Lymphdrüsen, Syphilis u. a. Ursachen eine periphere Lähmung des Hypoglossus machen können.

Bei einseitiger Zungenlähmung weicht die Spitze der herausgestreckten Zunge nach der gelähmten Seite ab; ist sie doppelseitig, so liegt sie unbeweglich in der Mundhöhle; die Speisen bleiben auf dem Zungenrücken liegen; werden sie in den Rachen geschoben, so kommen sie wegen des mangelnden Abschlusses desselben gegen den Mund in diesen zurück. Die Sprache ist bei Glossohemiplegie undeutlich in Bezug auf die Zungenlaute (d, t, n, l, r, s), bei totaler Lähmung lallend und unverständlich.

2. Convulsionen. Krämpfe, klonische und tonische Mischformen kommen meist in der Zunge vor und sind sehr

selten idiopathisch, gewöhnlich Teilerscheinungen allgemeiner Nervenkrankheiten (Chorea, Epilepsie, Eclampsie, Hysterie) und werden beim mimischen und masticatorischen Gesichtskampf beobachtet. Klonische Krämpfe der Zunge werfen dieselbe hin und her, während sie in den Kaumuskeln (bei Meningitis, Paralysis agitans u. s. w.) den Unterkiefer gegen den Oberkiefer mit lautem Zähneklappern schlagen. Erlenmeyer sah bei einem anämischen Manne, wie die Zunge anfallsweise plötzlich nach hinten gezogen und dann nach vorne gestossen wurde; die Anfälle dauerten oft mehrere Stunden. Brom und Eisen brachten Heilung. Bei einem anderen Patienten bestanden oft stundenlange Krämpfe der Zunge. Aufhäuten mit Gefühl der Spannung in der Kehlkopfgegend — die aber niemals beim Essen und Sprechen auftraten. Tonische Krämpfe der Zunge pressen sie gegen den harten Gaumen, stoßen sie aus dem Munde oder ziehen sie krampfhaft bis auf die Epiglottis zurück, sodass Atembeschwerden entstehen können (Thomas), während die befallenen Kaumuskeln stark kontrahirt sind, sich brettförmig hart anfühlen und die beiden Kiefer fest gegeneinander pressen (Trismus). Natürlich ist in all diesen Fällen das Essen und Sprechen erschwert.

Die Diagnose ergibt sich ohne weiteres aus dem Befund.

Die Prognose richtet sich nach der Ursache.

Die Behandlung hat diese in erster Linie zu berücksichtigen; bei Trismus kann die künstliche Ernährung durch Einführung einer Schlundsonde durch die Nase notwendig werden.

Bei den Lähmungen kommt die Elektrizität zur Anwendung.

Fremdkörper und Concretionen (Speichelsteine)

Aetiologie: Fremdkörper gelangen durch Verletzungen von aussen oder von innen in die Drüsen resp. ihre Ausführungsgänge, und geben dann den Kern ab für die Bildung eines Speichelsteins, an der vor allem der leptothrix buccalis beteiligt sein soll, insofern als er den Kalk aus allen seinen Verbindungen (den Erdphosphaten und Bicarbonaten der Nahrung) heraus in Form von kohlen-saurem Kalk abzuschcheiden vermag nach Art kalkabscheidender Meeralgae. Die Speichelsteine haben Erbsen- bis Wallnussgrösse und verstopfen den Ausführungsgang meist der Submaxillaris), sitzen in diesem oder in der Drüsen-substanz selbst.

Die Erscheinungen sind demnach: Stauung des Speichels zwischen Stein und Drüse und Anschwellung derselben; sie wird besonders auf Druck schmerzhaft, und wenn der Stein nicht von selbst oder auf künstlichem Wege entleert wird, kommt es unter Zunahme der Schmerzen zur Vereiterung, die ihrerseits wieder zu Speichelfisteln Veranlassung geben kann.

Die Diagnose stützt sich ausser den oben angegebenen Zeichen auf den direkten Nachweis des Steins durch eine in den Drüsenausführungsgang eingeführte Sonde, deren Vordringen man am besten durch Betasten von aussen kontrolirt resp. leitet; man fühlt den Stein als eine rauhe, sandige Masse. Besteht eine entzündliche Schwellung, so ist gelegentlich eine Verwechslung mit Angina Ludovici möglich; allein für diese Erkrankung spricht das Fieber, die Störung des Allgemeinbefindens, starke Schluckschmerzen, event. Athemnot.

Die Prognose ist günstig.

Die Behandlung besteht in Darreichung von Pilocarpin; bringt dieses Mittel keinen Erfolg, so dilatire man den Ausführungsgang oder aber, wenn die Erweiterung nicht in ausreichendem Masse möglich, spalte man denselben auf der Hohlsonde. Ein Abscess muss natürlich incidirt werden, wobei der Stein sich entleert; er ist gewöhnlich leicht höckrig und zeigt sich auf dem Durchschnitt aus einzelnen Schichten zusammengesetzt.

Parotitis (und Entzündung der submaxillaren und sublingualen Speicheldrüsen).

Aetiologie: Die Entzündung der Speicheldrüsen entsteht, wie oben angegeben, gelegentlich durch das Hineingelangen von Fremdkörpern und ebenso von anderen entzündungserregenden Körpern in den Ausführungsgang derselben sowie in diese selbst; ferner durch Fortleitung von Entzündungen der benachbarten Schleimhaut. Diese idiopathische Form tritt an der Ohrspeicheldrüse auch epidemisch auf und stellt die, im ganzen harmlose, Parotitis epidemica, Mumps, Ziegenpeter, und wie sie sonst noch im Volke genannt werden mag, dar; eine contagiöse Infektionskrankheit, die sich in der Parotis lokalisiert und eine Inkubationszeit von 4—14 Tagen hat. Dagegen ist die secundäre oder metastatische Entzündung, die gewöhnlich zur Eiterung führt, eine Begleiterscheinung bei Typhus, Scharlach und einer Reihe anderer Infektionskrankheiten sowie der Carcinose; sie findet sich ferner bei Ovariectomierten. Die epidemische Parotitis befällt

gew. Kinder vom 2.—15. Lebensjahre und zwar häufiger Knaben als Mädchen, das Säuglings- und Greisenalter ist fast vollkommen immun.

Symptome: Nicht immer, aber doch gewöhnlich treten bei der epidemischen Parotitis Prodromalerscheinungen auf, leichtes Fieber, Frost, Mattigkeit, Appetitlosigkeit, denen bald ein in den nächsten Tagen zunehmender, aber immer nicht gerade heftiger, sondern meist unbedeutender Schmerz vor dem Ohre beim Öffnen des Mundes, besonders beim Sprechen und Kauen sich zugesellt. Die Gegend der Ohrspeicheldrüse, vor und unter dem Ohre oder zwischen Unterkieferast und proc. mastoid. ist angeschwollen, sodass die Ohrmuschel abgehoben wird; man fühlt eine gewöhnlich weiche, teigige Anschwellung, die sich nach oben über das Gesicht der entsprechenden Seite oder auch nach unten auf den Hals fortsetzen kann. Diese Anschwellung verleiht dem Gesicht einen höchst komischen Ausdruck, der zu den absonderlichen Bezeichnungen dieser Krankheit geführt hat.

Die Patienten können den Mund schlecht öffnen, den Kopf halten sie steif, bei der häufigeren einseitigen Form nach der kranken Seite gedreht. Zuweilen besteht Ohrensausen, Gehörverminderung.

Neben der Parotis können auch die beiden anderen Speicheldrüsen, die Sublingualis und Submaxillaris erkranken; außerdem finden sich Anschwellung der Cervical-, Jugular- und axillaren Lymphdrüsen, sowie der Milz; zuweilen unter Austritt neuen Fiebers — selbst des Hodens (Hippocrates schon bekannt — Orchitis parotidea); gelegentlich sogar akutes Oedem der Scrotalhaut und Hydrocele resp. Schwellung der Eierstöcke, Entzündung der Vulva und Vagina — Erscheinungen, die unzweifelhaft auf einen auch aus anderen Beobachtungen vermuteten sympathischen Zusammenhang zwischen Genitalorganen und Parotis hindeuten.

Verlauf: Setzt sich die Schwellung oder ein consecutives Oedem nach innen zu fort, so können der Pharynx, die Tonsillen und selbst der Larynx ergriffen werden, sodass es zu anginöser oder näselnder Sprache und zu lebhaften Atemstörungen kommen kann.

Selten führt die Parotitis epidemica zur Eiterung oder gar zu Meningitis, Hemiplegie u. a. schweren Störungen. Nachdem die Beschwerden 3—6 Tage bestanden, gehen sie gewöhnlich in ebensolanger Zeit zurück, so dass die Patienten in 1—2 Wochen wieder gesund sind. Kommt es zur Abscessbildung, wie es gewöhnlich bei der metastatischen Form der Fall, bei der die

Drüse von vorneherein einen derberen, härteren Eindruck macht, so nehmen die Schmerzen erheblich zu, die Haut über der Drüse wird rot, der Abscess entleert sich, wenn er nicht rechtzeitig incidirt wird, spontan in den äusseren Gehörgang, in die Mundhöhle, den Schlundkopf u. s. w. Dabei sind gewöhnlich nicht bloss die Drüsenacini sondern auch das interacinosöse Bindegewebe vereitert. Es kommt dabei nicht selten zu Läsionen des benachbarten n. facialis, sodass eine Lähmung einzelner Gesichtsmuskeln der entsprechenden Seite das Bild kompliziren kann; ferner zu Venenthrombose, Caries der Gesichts- und Schädelknochen, Gangrän, Pyämie.

Die Diagnose begegnet nach dem Gesagten keinen Schwierigkeiten; allenfalls könnten Geschwülste der Parotitis zu Verwechslungen Veranlassung geben. Es kommen wenn auch selten durch Wucherung der die Drüse konstituierenden Teile Hypertrophieen derselben zu Stande; ferner giebt es Cystengeschwülste, die durch Verschluss des Speichelganges entstehen, bis haselnussgross werden können und zuweilen der Parotis aufsitzen. Sie sind hart oder fluctuirend. Am häufigsten kommen die Chondrome vor, die aus wirklich hyalinem Knorpel bestehen (König) und ein- oder mehrlappige Knoten auf der Oberfläche bilden; auch Myxosarkome, Myxochondrome, Fibromyxochondrome u. a. Mischformen sind nicht selten.

Das Carcinom, das namentlich im höheren Alter als Scirrhus oder Markschwamm auftritt, bildet höckrige derbe Geschwülste und führt zu consecutiven Drüsenschwellungen.

Tumoren der Submaxillaris sind selten und die Sublingualis ist noch seltener der Sitz von Geschwülsten; Böhme fand bei 411 aus der Litteratur gesammelten Speicheldrüsengeschwülsten 372 mal die Parotis, 34 mal die Submaxillaris und nur 5 mal die Sublingualis befallen; es handelt sich meist um Mischgeschwülste.

Die Prognose ist bei Mumps günstig; bei der metastatischen Parotitis richtet sie sich nach der Grundkrankheit und dann nach der Zeit, zu welcher sie diese complicirt; je früher sie auftritt, um so ungünstiger die Chancen, während sie in der Reconvalenz nicht mehr von so infauster Bedeutung ist.

Die Behandlung besteht bei der epidemischen Parotitis in Bedecken der erkrankten Partie mit Watte; gegen etwaiges hohes Fieber Chinin, Salicylsäure, bei Obstipation Laxantien etc., bei anginösen Beschwerden Scarificationen; bildet sich ein Abscess, so muss er frühzeitig incidirt werden.

Im übrigen richtet sich die Behandlung nach der Hauptkrankheit.

Angina Ludovici.

Ätiologie: Diese nach dem Stuttgarter Arzt Ludwig (1836) benannte entzündliche Infiltration des Mundbodens und der oberen Halsgegend entsteht wahrscheinlich in Folge der Einwanderung von Mikroorganismen in eine ihres Epithels beraubte Stelle der Mundschleimhaut. Daher kommen auch ätiologisch alle Verletzungen derselben in Betracht, ferner und insbesondere eine Reihe von Infectiouskrankheiten, Scharlach, Masern, Typhus, Diphtherie, dann alle mit Schwellung der Submaxillaris einhergehenden phlegmonösen, erysipelatösen und ähnlichen Prozesse der Mund- und Rachenhöhle. Wie auch früher schon in Württemberg, so trat sie in Berlin vor 8 Jahren im Herbst so massenhaft auf, dass man von einer Epidemie sprechen durfte; übrigens kommt sie in jedem Lebensalter vor.

Symptome: Mit mässigen oder auch ohne Fiebererscheinungen stellt sich vor und nach innen vom Unterkieferwinkel, gewöhnlich einseitig, eine harte, deutlich pulsirende Schwellung des Mundbodens ein, die allmählich unter gleichzeitigem Auftreten von resp. Zunahme des schon vorhandenen unbedeutenden Schmerzes nach vorne und hinten und unten zunimmt, so dass schliesslich die ganze vordere Hälfte des Halses von einer brettharten Infiltration befallen sein kann, über der die Haut, nicht verschieblich, von normaler Farbe, allmählich sich rötet. Die Schmerzen beim Schlingen nehmen zu, das Öffnen des Mundes wird immer schwieriger; es kommt bei weiterem Fortschreiten zu Oedem der Larynxschleimhaut, das im Verein mit der durch das Infiltrat hervorgerufenen Trachealcompression zu hochgradiger Atemnot führen kann. Der Druck auf die Jugularvene macht Gesichtscyanose, Schwindel, ja es kann zur Thrombosirung und dadurch zu Meningitis kommen. An einer oder mehreren Stellen zeigt sich Fluctuation; die Incision entleert bräunlichen Eiter mit nekrotischen Fetzen, in schwereren Fällen kommt es zu Gangrän. Ist der Verlauf acut und tritt die Angina Ludovici zu obnedies schon erschöpfenden Krankheiten hinzu, so erfolgt nicht selten der Tod durch Erschöpfung, Erstickung, Pyämie.

Die Diagnose könnte im Anfang vielleicht zwischen Ang. Lud. und einer Phlegmone der Submaxillaris schwanken, allein bei letzterer ist der Entzündungsbezirk ein weit geringerer; gegen-

über der Actinomybose entscheidet schon der ganze Verlauf sowie die Untersuchung des Eiters.

Die Prognose ist nicht so ungünstig, wenn recht frühzeitig eine geeignete Therapie eingeleitet wird; auch in weit vorgeschrittenen Fällen ist noch Heilung möglich, wengleich hier unter ungünstigen Bedingungen, wie oben erwähnt, der Tod aus verschiedenen Ursachen eintreten kann.

Die Behandlung ist im Anfang eine antiphlogistische; jedenfalls muss man, wenn eine Rückbildung nicht stattfindet, möglichst frühzeitig incidiren, denn so beugt man am besten den consecutiven Erkrankungen des Kehlkopfs sowie des Gesamtorganismus vor. Ferner gebe man nötigenfalls Antifebrilia, Stimulantien, mache Scarificationen der ödematös veränderten Larynxschleimhaut, eventuell die Tracheotomie.

II. Teil.

Die Krankheiten des Rachens.

Anatomie des Rachens.

Der Pharynx stellt in seinem oberen Teil eine Rinne dar, die nach vorne in die Nase, in den Mund und schliesslich in den Kehlkopf mündet, hinter dessen Rimula sie sich in eine allseitig geschlossene, trichterförmig nach unten sich verengende Höhle verwandelt; sie beginnt am Schädelgrunde und reicht bis zur unteren Fläche des sechsten Halswirbels oder, anders ausgedrückt, etwa bis zum unteren Rande des Ringknorpels.

Der oberste Teil des Schlundes, der Nasopharynx, Nasenrachen ist ein etwa wallnussgrosser, bei horizontaler Lage des Velum nahezu würfelförmiger Raum mit abgerundeten Kanten. Seine obere Wand, das Dach fornix, geht ohne deutliche Grenze in die hintere Wand bogenförmig über, die ihrerseits erst in der Höhe des tuberculum atlantis anticum eine ebene Fläche, darstellt. Diese entspricht der vorderen Fläche der Wirbelsäule, mit der die Schleimhaut durch lockeren Zellstoff verbunden ist.

Der Uebergang des Daches in die seitlichen Wände wird beiderseits durch eine verschieden tiefe Spalte, die Rosenmüller'sche Grube, hergestellt, deren äussere Begrenzung die Tubenwülste mit den Ostien der Eustachischen Röhren, darstellen (s. Fig. 17).

Vor und hinter diesem Eingang liegt die vordere, respektive hintere Lippe des Tubenwulstes. Die vordere Begrenzung des trichter- oder schlitzförmig nach vorn und unten gerichteten Tubeneingangs heisst auch Haken, der sich in die Hakenfalte — *plica salpingopalatina* fortsetzt; vom hinteren Ende des Tubenknorpels steigt die *plica salpingopharyngea* an der Seitenwand herab, um sich mit dem, äusserlich schräg von ihr absteigenden hinteren Rand des *levator veli palatini* zu kreuzen; sie setzt sich flacher werdend nach rück- und auswärts gegen

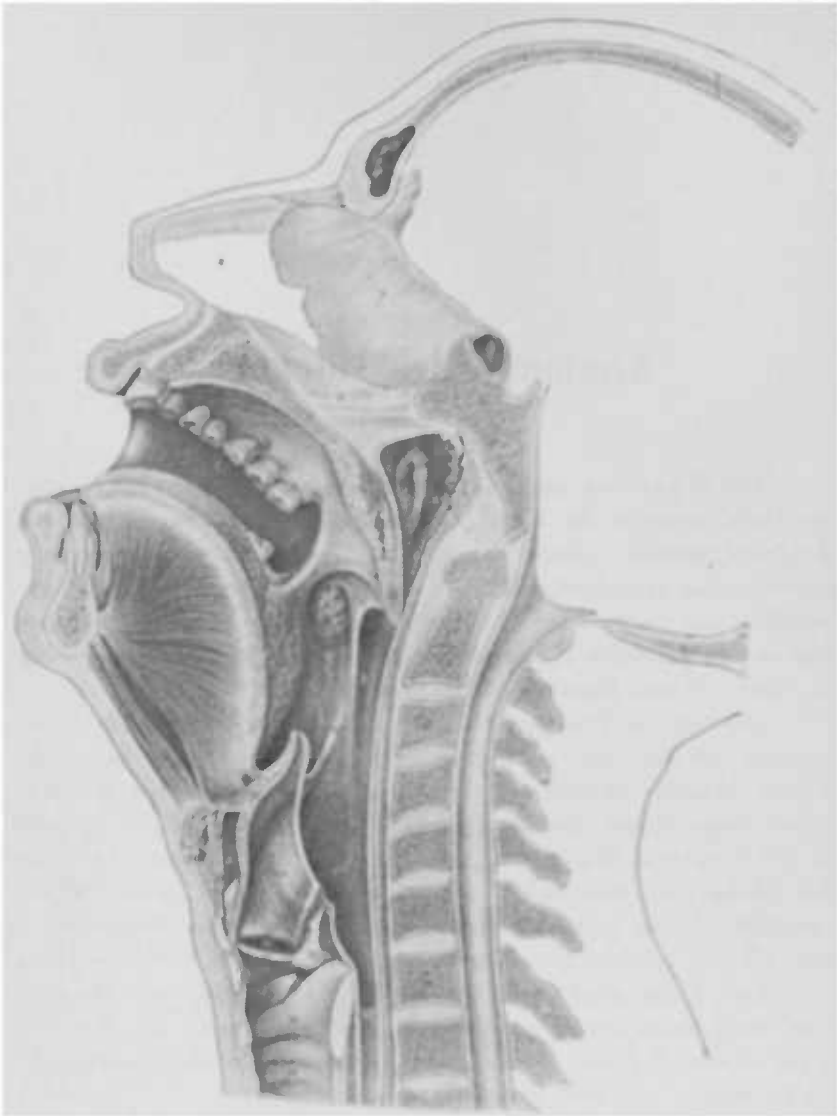


Fig. 17. Sagittalschnitt des Kopfes und Halses, der die innere Seitenansicht des Pharynx und seiner Adnata zeigt. (Luschka.)

1. Stirnbein, 2. Korbbeinkörper, 3. Hinterhauptbein, 4. lamina perpendicular. d. Siebbeins, 5. Pflegschaar, 6. Cartilag. quadrangul., 7. Oberkiefer, 8. Unterkiefer, 9. VII. Nackenwirbel, 10. Zungenbein, 11. m. genioglossus, 12. m. geniohyoid., 13. Mündung des duct. Stenonius, 14. Gaumenbogen, 15. arcus glossopalatinus, 16. pharyngopalatin., 17. pharyngoepiglott., 18. interstitium osseum, 19. Tonsille, 20. Ostium pharyngeum Tubae, A. Cavum pharyngo-nasale, B. Cavum pharyngo-orale, C. Cavum pharyngolaryngeum, 21. Bursa mucosa subhyoidea, 22. membrana hyothyreoidea, 23. membrana hyoepiglottica, 24. Schildknorpel, 25. Ringknorpel, 26. Aryknorpel, 27. Wrisberg'scher Knorpel, 28. Epiglottis, 29. Plica aryepiglottica, 30. Taschenband, 31. Stimmlippe, 32. Ventriculus Morgagni, 33. m. thyroarytenoideus, 34. m. arytenoideus, 35. m. arytenoideus transversus, 36. Trachea, 37. Ösophagus.

den hinteren Gaumenbogen fort, an dessen oberer Platte sie sich anlegt.

Die vordere Wand entspricht der hinteren Oeffnung der Nase, den Choanen und die untere ist schwankend, anatomisch nicht genau bestimmt, weil sie durch das bewegliche velum palatinum gebildet wird.

Die Schleimhaut bekleidet am Dach die Aussenfläche des Schädelgrundes in Form eines die äusseren Aperturen der canales carotici umgreifenden, nach vorn bis zu den Choanen, seitlich bis über den sulcus petrobasilaris reichenden Trapezes. (s. Fig. 18.) Sie ist die wichtigste und für die Pathologie des Schlundkopfes bedeutsamste Region im Pharynx.

Das adenoides Gewebe des Rachens — netzförmig angeordnetes Bindegewebe, in dessen Maschen reichlich Lymphkörperchen in diffuser Form oder zu geschlossenen Foli-
keln angeordnet, eingestreut sind (s. Figur 19.) — die Grundsubstanz der Tonsillen ist in Ringform angeordnet — sog. Waldeyer'scher Lymphring. Dieser setzt sich zusammen aus den beiden Gaumentonsillen, die unten durch die Zungentonsille miteinander verbunden sind, während er oben durch die Rachentonsille und ihre Ausläufer geschlossen wird. Letztere stellt ein Organ

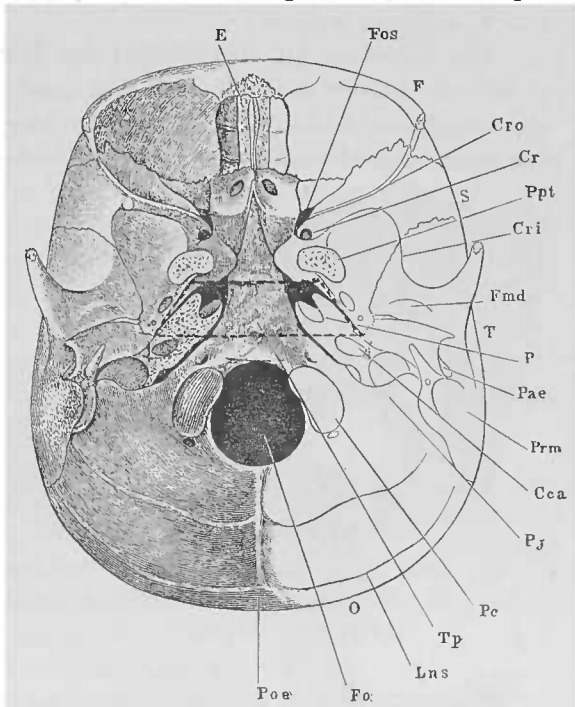


Fig. 18. Schädelbasis (Henle); das eingezeichnete Trapez markirt die von der Schleimhaut bekleidete Partie des Schädelgrundes.

- | | |
|---|-----------------------------|
| Cca. Canalis caroticus. | O. Os occipitis. |
| Cr. Canalis rotundus. | P. Pyramis ossis temporum. |
| Cri. Crista infratemporalis. | Pae. Porus acust. ext. |
| Cro. Crista orbital. alae temporis oss. sphenoid. | Pc. Process. condyloid. |
| E. os ethmoideum. | Pj. Process. jugular. |
| F. os frontis. | Ppt. Process. pterygoideus. |
| Fmd. Fossa mandibularis. | Prm. Proc. mastoideus. |
| Fo. Foramen occipitale. | Tp. Tuberculum pharyngis. |

dar, das man in seiner vollkommenen Entwicklung fast nur bei Kindern oder wenigstens vor den Entwicklungsjahren sieht, während bei Erwachsenen nur ein die ursprünglichen Verhältnisse mehr oder minder deutlich, in meist regelloser Form darbietender Rest derselben zu finden ist.

Die typische Anordnung des lymphatischen Gewebes im Nasenrachen, die Rachen tonsille, besteht in mehreren meist vollkommen symmetrisch angeordneten Falten, die, beiderseits von einer genau in der Mittellinie gelegenen Furche, zu 4—6, durch tiefe Einschnitte von einander getrennt sind und je weiter lateralwärts an Länge abnehmen und eine leicht nach innen concave Krümmung zeigen.

Die einzelnen bis zu 0,7, ja 1 cm dicken Falten lassen sich oft wie die Blätter eines Buches auseinanderlegen; andere Male sind einzelne benachbarte hier und da durch brückenartige Verbindungen mit einander verklebt, so dass es zur Bildung von

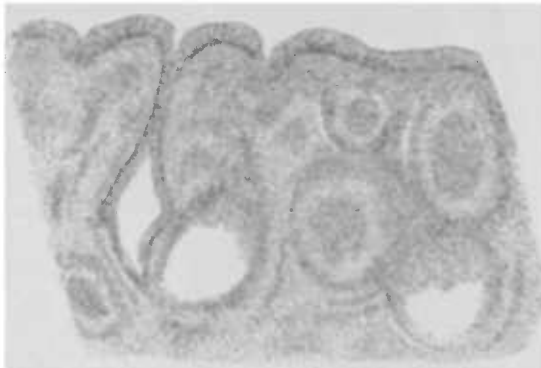


Fig. 19. Senkrechter Schnitt durch die Rachen tonsille (mikroskopisch), zeigt die Faltbildung und diffuse Infiltration.

kleinen Taschen und Buchten kommt (s. Fig. 21).

Die in der Mittellinie gelegene Furche nennt man auch den *recessus medius*, die seitlich gelegenen *recessus laterales*. Der mittlere Recessus ist der gewöhnlich am längsten persistirende Teil des ganzen Gebildes, wenngleich

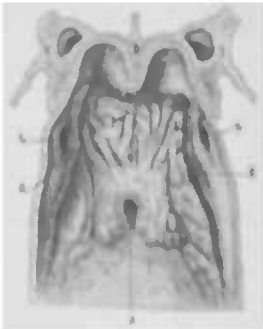

Fig. 20. Frontalansicht des *cavum pharyngeale* (Luschka's), longitudinalale Zerklüftung der adenoiden Substanz.

1. 1. *proc. pterygoid.* 2. Durchschnitt des Vomer.
3. 3. Hintere Ende des Daches der Nasenhöhle.
4. 4. *Ostium pharyng. Tubae.* 5. Mündung der *bursa pharyngea.* 6. 6. *Recessus pharyngeus,* Rosenmüller'sche Grube. 7. Blättrige Anordnung des adenoiden Gewebes.

er nicht allemal in seiner ganzen Ausdehnung und ursprünglichen Form bemerkbar ist; manchmal sieht man ihn verkürzt,

andere Male nur als ein breites blindes Loch in der Mittellinie des Rachendaches, weiter vorne oder hinten. Daneben sieht man beim Erwachsenen nicht selten hier und da zerstreut, einige stecknadelkopf- bis lensengrosse Gruben, die Rückstände der ursprünglichen Furchen. Jenes blinde Loch — ein Rest des recessus medius, in den gelegentlich auch die Seitenspalten einmünden, auch bursa pharyngea genannt, ist nun thatsächlich blind und findet seine Grenze in der fibrocartilago basilaris.

Die Ausdehnung der Tonsille reicht nach vorn oft bis an den Choanalrand, nach hinten geht sie nicht selten auf den obersten Teil der hinteren Rachenwand über, während sie seitlich ihre dichtesten Ausläufer in die Rosenmüllerschen Gruben (s. recessus pharyng. [Rosenmülleri]) und zu den Tuben sendet, so dass einige Autoren von Tubentonsillen sprechen.

Der wesentlichste Bestandteil der Mucosa pharyngis, das von Lymphkörperchen infiltrierte Netzwerk (adenoides Gewebe), setzt sich nach unten zu in fettloses submucöses Zellgewebe fort, während gegen die Oberfläche hin sich hier und da Papillen oder kaum angedeutete pyramidale Erhebungen bemerkbar machen. Das Epithel ist im Nasenrachen ein Flimmerepithel und erstreckt sich bis in die Ebene des vorderen Randes des foramen occipitale magnum, dehnt sich aber nur auf das Gewölbe, die hintere Wand und die Seiten aus, während die Nasenfläche des Gaumensegels Plattenepithel trägt (Luschka). Rüdinger fand auch hier Flimmerepithel. Acinöse Schleimdrüsen liegen am reichlichsten an der hinteren Wand und den Seiten des Nasenrachens, besonders im Bereiche der Rosenmüllerschen Gruben. Daneben finden sich vereinzelte Balgdrüsen, mit adenoider Substanz in diffuser oder folliculärer Form umgebene kleine Ausstülpungen der Schleimhaut, an der hinteren Wand.

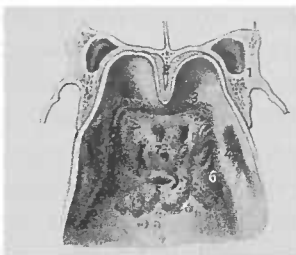
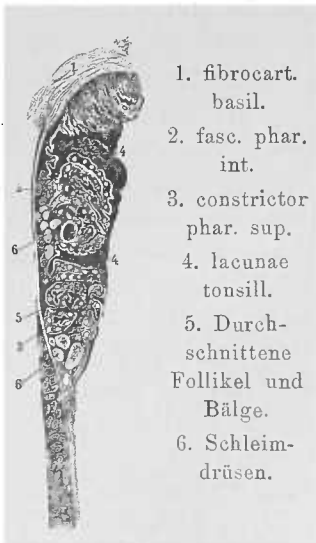


Fig. 21. Hier sieht man die bei Erwachsenen oft zu beobachtende Zerklüftung des adenoiden Gewebes.



1. fibrocart. basil.
2. fasc. phar. int.
3. constrictor phar. sup.
4. lacunae tonsill.
5. Durchschnitene Follikel und Balge.
6. Schleimdrüsen.

Fig. 22. Sagittalschnitt der Rachen-tonsille ($\frac{2}{1}$).

Arterien: *a. pharyngea suprema*, aus der *a. nasalis post.*, (die ihrerseits aus der Endteilung der *maxilla int.* hervorgeht), geht zur oberen Wand der Choane und des Schlundkopfs. — Die *a. vidiani* entspringt aus dem zweiten Endast der *maxill. int.*, der *palatin. descend.*, und gelangt zum obersten Teil des Schlundkopfes sowie zur Umgebung des *ostium pharyngeum, tubae*. Die *a. pharyngea ascendens*, aus der *carot. ext.* kommend, geht neben dem Schlundkopf bis zum Schädelgrund in die Höhe und giebt je einen Ast ab für die *pars nasalis, oralis* und *laryngea pharyngis*. Der erste biegt sich im Schädelgrunde um und steigt neben dem Seitenrande der *pars nasalis* herab, um dem hinteren Teil des Gaumensegels und der Eustachischen Röhre Zweige zu erteilen. Die *rr. basillares*, aus dem Zerfall des Endes der *pharyng. ascend.* hervorgehend, nehmen ihren Verlauf durch verschiedene Oeffnungen des Schädelgrundes.

Die Venen des Schlundkopfes bilden ein Geflecht — *plexus venosus pharyngis* — das zwischen *Constrictores* und *fascia ext.* ausgebreitet, mit den Wirbel- und Gaumenvenen communicirt.

Die oberen Lymphgefäße treten mit einer zwischen *rectus capitis anticus major* und der ihm entsprechenden Rinne der hinteren Schlundwand, nahe unter der *basis cranii* gelegenen, Lymphdrüse in Verbindung, deren Anschwellung die Wand des Pharynx vordrängen, und deren Vereiterung einen Retropharyngealabscess bilden kann.

Die hier in Betracht kommenden Nerven sind die *rr. pharyngei u. trigemini, vagi* und *accessorii*.

Der Mundrachen, die *pars oralis*, wird nach vorne begrenzt durch die vordere Fläche des *velum palatinum* und die *arcus pharyngopalatini*, seitlich durch die zwischen den Gaumenbögen liegenden, oben spitz in die Uvula auslaufenden Nischen, nach unten von einer durch das Zungenbein gelegten imaginären Ebene, während die hintere Fläche durch die den zweiten und dritten Nackenwirbel bekleidende Schleimbaut gebildet wird.

Das Gaumensegel, *velum palatinum*, hängt als Fortsetzung des *palatum durum* nach hinten und unten mit einer vorderen, sowohl seitlich als von oben nach unten, leicht concaven und hinteren ebenso convexen Fläche herab; sein oberer Teil ist in Folge der starken Muskellage und der mächtigen Anhäufung der acinösen Drüsen etwa 1 cm dick, während die untere Partie, die, muskelfrei, eine mehr ventilartige Lamelle darstellt, verhältnismässig dünn erscheint. Seine Länge beträgt 2 $\frac{1}{2}$ —3 cm. Seitlich und nach unten begrenzt es sich durch die beiden Gaumenbögen

— den vorderen vom sulcus alveololingualis und hinter dem letzten Mahlzahn von dem Seitenrande der Zunge entspringenden arcus glossopalatinus, und den hinteren in die Seitenwände des Pharynx eintretenden arcus pharyngopalatinus; — sie stehen an ihrer Basis etwa fingerbreit auseinander, und, nach oben zu allmählich näher rückend, laufen sie spitz nach oben und medianwärts zusammen, um in die Uvula einzumünden resp. ihren Seitenrand zu bilden. Diese Stelle erscheint gewöhnlich sehr dünn und leicht durchscheinend, weil die Schleimhaut hier ohne Muskellage nur eine Duplicatur bildet, und sehr drüsenarm ist. Der vordere Gaumenbogen — eine den m. glossopalatinus einschliessende Schleimhautduplicatur — liegt mit seinem Rande etwa 1 cm höher und mehr lateralwärts als der hintere.

Die Uvula stellt die Mitte des Gaumensegels dar und hängt als ein durchschnittlich federhalterdicker 2 cm langer rundlicher, glatter Wulst in die Mündrachenhöhle hinein. In der Nische zwischen den Gaumenbögen — interstitium arcuarium — liegt jederseits eine Mandel — tonsilla palatina, ein mit kleineren oder grösseren Öffnungen an der Oberfläche versehenes, bald mehr halbkugeliges, bald mehr flächenförmig ausgebreitetes drüsiges Organ, das mit dem der anderen Seite eine Verbindung in der Zungenmandel, einer am Zungengrunde placirten flächenförmigen Tonsillenformation, findet.

Die Oeffnungen an der Oberfläche entsprechen den äusseren Mündungen der Lacunen s. fossulae, Einbuchtungen der Schleimhaut in das Innere, die also gewissermassen eine Erweiterung der Oberfläche bei verhältnissmässig kleiner Ausdehnung des Organs ausmachen.

Die Muskulatur des Gaumensegels.

1. m. tensor veli palatini oder sphenosalpingostaphylinus entspringt theils am Keilbein von der medialen Seite der spina angul. der ala magna und vom oberen Ende des hinteren Randes der medialen Platte des proc. pterygoid., theils an der Ohrtrumpete und inserirt sich vermittelst einer sich um den hamulus pteryg. schlagenden Sehne als Aponeurose an den hinteren Rand des harten Gaumens, dessen Fortsetzung sie gewissermassen bildet; ihre Mitte stellt eine Verlängerung der spin. nas. post. dar und dient dem azygos uvulae zum Ursprung. Neben der Aufgabe das Velum zu spannen, bewirkt er die Dilatation der Tube.

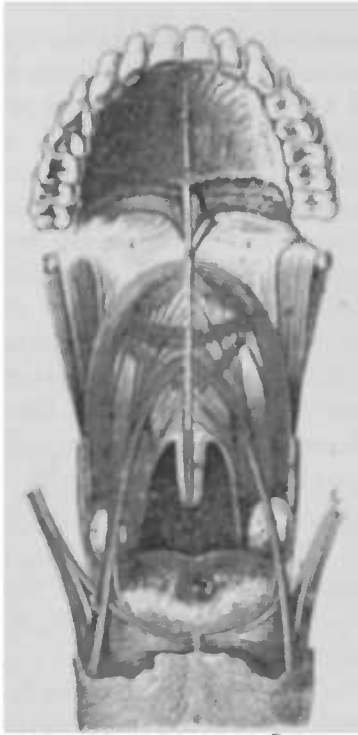


Fig. 23. Muskulatur des Gaumensegels von vorne (Luschka).

1. harter Gaumen. 2. hamulus pterygoid. 3. septum veli palat. 4. Gaumensegelsarterie. 5. m. pterygopharynx. 6. Frontale Schnittfläche des oberen Schnüfers. 7. Tonsille. 8. Zunge mit transversus ling.
9. m. styloglossus. a) longitudinale, b) transversale Faserung desselben.
10. m. pharyngopalatin. 11. m. thyropalatin. 12. Vereinigung der levatores veli. 13. An das septum veli (Raphé) sich anheftende Bündel desselben. 14. In der Mitte sich kreuzende Bündel desselben. 15. m. glossopalatinus. a) longitudinale, b) transversale Zungenende desselben, c) bogig mit den Bündeln der entgegengesetzten Seite zusammenfließendes, d) selbstständiges laterales Gaumensegelsende des m. glossopalatinus. 16. m. azygos uvulae.

Umstand der die häufige Schiefstellung der Uvula erklärt.

2. levator veli palatini
• petrosalpingostaphylinus entspringt zum kleineren Teil vom knorpeligen Teil der Ohrtrumpete, zum grösseren von dem vorderen Umfange der apertura externa canalis carotici und bildet im Gaumensegel eine nach unten convexe contractile Schlinge zwischen beiden Schleimhautlamellen. Die von beiden Seiten herantretenden frontales Muskelbündel kreuzen sich und werden im vorderen, dem harten Gaumen benachbarten, Teil in der Medianebene auseinandergedrängt durch die sagittalen Muskelbündel des azygos uvulae, den sie weiter unten schlingenförmig umgreifen.

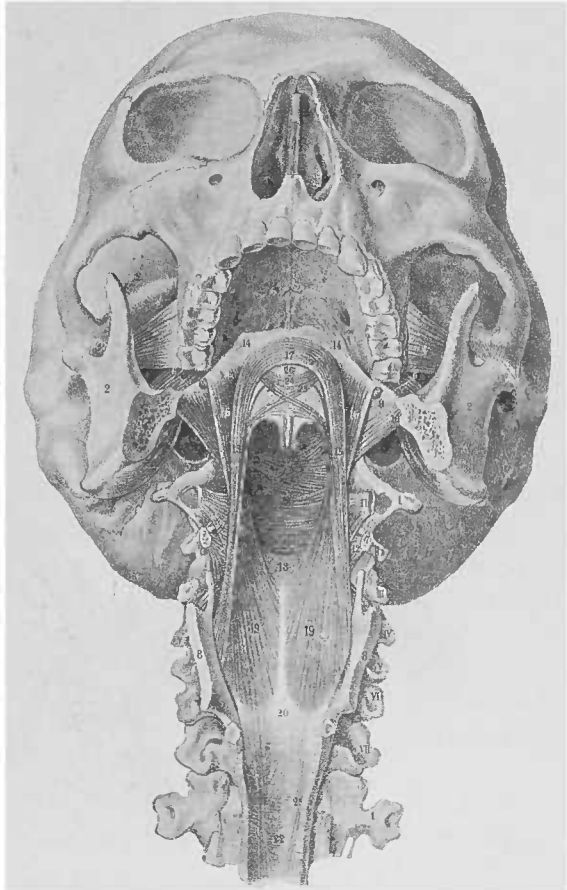
3. azygos uvulae; er entspringt von der Sehnenplatte des tensor vel. pal., ist ein ursprünglich doppelseitig angelegter, später aber unpaariger Muskel, der die Grundsubstanz der Uvula darstellt, und manchmal noch die gespaltene Form mehr oder minder ausgesprochen zeigt — uvula bifida. Auf Rüdigers Sagittal- und Frontalschnitten sieht man denselben in seiner hinteren resp. unteren Abteilung in ein Muskelgitter zerfallen; seine Lücken sind durch Schleimdrüsen ausgefüllt, deren Ausführungsgänge nach der vorderen Fläche des Gaumens gehen, so dass er als ein Compressor derselben anzusehen ist. Die beiden Hälften des Muskels sind nicht selten asymmetrisch ausgebildet, ein

Die Hauptmuskelmasse des Gaumensegels liegt etwas entfernt vom vorderen mehr sehnigen Ende und wird ausser durch die seitlich eintretenden levatores veli palatini noch von den mm. 4. und 5. glosso- und pharyngopalatini gebildet.

Diese zerfallen am Seitenrande des Gaumensegels in eine dünnere, untere, zwischen acinöse Drüsengruppen sich verlierende und eine stärkere obere Partie, die sich im Bogen mit den Bün-

Fig. 24.

- I—VII. Nackenwirbel.
1. Erster Brustwirbel.
2. Unterkieferast. 3. m. pteryg. int. 4. m. pterygoid. ext. 5. hamulus pterygoid. 6. lig. pterygomandibulare. 7. Segment des grossen Zungenbeinhorns. 8. Seitenplatte des Schildknorpels. 9. m. buccopharyng. 10. m. mylopharyng. 11. m. glosso-pharyngeus. 12. m. hyopharyng. 13. m. thyreopharyng. 14. Gaumenaponeurose. 15. m. thyreopalatin. 16. m. pharyngopalatin. 17. Vereinigung der thyreopalatini im Gaumensegel. 18. — der pharyngopalatini an der hinteren Schlundkopfwand. 19. An einen medianen Sehnenfaden anstossende Faserung des m. thyreopharyngopalatin. 20. Seine elastische Aponeurose. 21. Auf die Innenseite der Ringfaserschicht des Oesophagus übergreifende Längsbündel. 22. Ringfaserschicht der Speiseröhre. 23. Constrictorenbündel an der hinteren Wand der pars oralis pharyngis. 24. Vereinigung der levatores veli palatini. 25. Sich kreuzende Bündel derselben. 26. m. azygos uvulae. (Luschka.)



deln des levator kreuzt; einzelne Fasern vereinigen sich nach ihrer Kreuzung mit dem levator und tensor veli pal. und verbinden sich im Innern des Gaumensegels mit den gleichnamigen Muskelbündeln der anderen Seite (s. Fig. 24).

An dem unteren Ende des schon dünn gewordenen Gaumensegels tritt an der hinteren Fläche die verhältnismässig massige Muskulatur des azygos uvulae als eine rundliche, bauchige Verdickung deutlich in die Erscheinung.

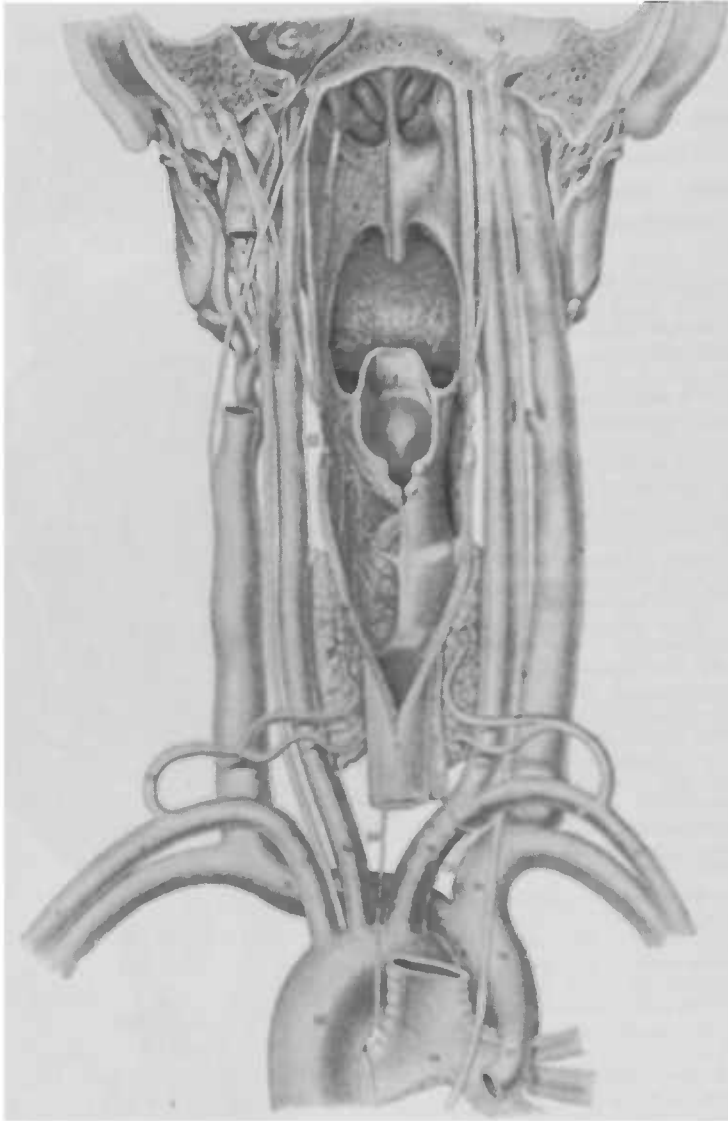


Fig. 25. Schlundkopf von hinten (Luschka).

1. Choane. 2. Gaumenbogen (H. Hütte), an dessen lateraler Grenze die eine Verlängerung des Tuberculatus darstellende, plica salpingopharyngea herabzieht. 3. Zungenwurz. 4. plica pharyngoepiglottica. 5. recessus pharyngolaryngeus. 6. Epiglottis. 7. Oesophagus. 8. Von der Tube ausgehender m. salpingopharyngeus. 9. m. pharyngopalatinus. 10. levator veli. 11. m. transversus. 12. m. arctaeonoid obliquus. 13. Schilddrüse. 14. m. laryngeus sup. 15. m. laryngeus inf. 16. Carotis sin. 17. a. subclavia sin. 18. a. thyroide. inf. 19. a. innominata. 20. Carotis dextra. 21. a. subclavia dextra. 22. v. jugularis inf. 23. Ende des sin. petros. inf. 24. v. innominata dextra. 25. v. innominata sin. 26. v. cava sup. 27. v. azygos. 28. Aorta. 29. Trachea mit den beiden Bronchi. 30. Vagus. 31. Accessorius Willisii. 32. Glossopharyngeus. 33. Hypoglossus. 34. a. recurrens sin. 35. — dexter.

Das *velum* ist ein sehr drüsenreiches Organ, und zwar finden sich die acinösen Drüsen einmal besonders stark entwickelt in dem auf den harten Gaumen folgenden vordersten, fast muskelfreien Teil, und dann liegen sie zerstreut zwischen den Muskeln der unteren Partien, so dass ihre der Mundhöhlenoberfläche zustrebenden Ausführungsgänge sich zwischen den Muskeln durchdrängen, so dass man nicht selten in ihren kleinen, mit einem wenig erhabenen Wall umgebenen, Mündungen an der Schleimhaut das Secret wie kleine Thautropfchen sieht; oder aber es gewährt einen ähnlichen Anblick, wie die Schweißstropfen auf der Stirn. Die Muskelbündel üben einen comprimirenden Einfluss auf die Drüsen aus, ebenso wie der *azygos uvulae* auf die Drüsen im Zäpfchen. Ausser diesen intramuskulären Drüsen finden sich natürlich nach oben und unten von denselben die den beiden submucösen Schleimhautschichten angehörenden Drüsenlager, die an der oralen Fläche reichlicher sind als an der nasalen. Sparsam finden sie sich auch im *arcus glossopalatinus*. Zwischen dem *arc. pharyngopal.* und der Uvula sieht man eine halbmondförmige mehr transparente Stelle, die sowohl muskel- als auch drüsenfrei ist und zahlreiche elastische Fasern enthält.

Bei der mikroskopischen Betrachtung der Schleimhaut des Gaumensegels zeigt uns die orale Fläche papillenträgendes geschichtetes Epithel; in das zarte Bindegewebe sind sehr wenig Lymphkörperchen eingestreut. Das etwa halb so starke Epithel der *lamina nasalis* ist ebenfalls Plattenepithel, nur beim Fötus und Neugeborenen Flimmerepithel. Die nasale Fläche ist wegen der zahlreich eingestreuten Balgdrüsen unebener, höckrig.

Das adenoide Gewebe findet sich ausserdem noch in der nasalen Fläche der *arcus pharyngopal.*, insbesondere liegt es aber zu grossen Haufen aggregirt in den Gaumenmandeln (*tonsillae s. amygdalae*).

Die Arterien des weichen Gaumens entstammen hauptsächlich der *maxill. ext. und int.*, in untergeordneter Weise der *a. lingual. und pharyngea.*

Die Endäste der *art. palatin. descendens* — eines Endastes der *maxill. int.* — sind die *rami veli palat.*, die die Wurzel des weichen Gaumens versorgen. Aus der *maxill. ext.* kommen die *a. palatin. ascendens*, — sie steigt zwischen *m. styloglossus* und *stylopharyng.* empor, giebt dann nach aussen vom *levator* einen Ast an die Wurzel des Gaumensegels und einen nach innen an die Ohrtrompete — und *a. tonsillaris*, die vom Unterkieferwinkel aus der *maxill. ext.* gegen den Zungenwurzelrand zieht

und diesen sowie die Seitenwand des Pharynx und besonders die Tonsille versorgt.

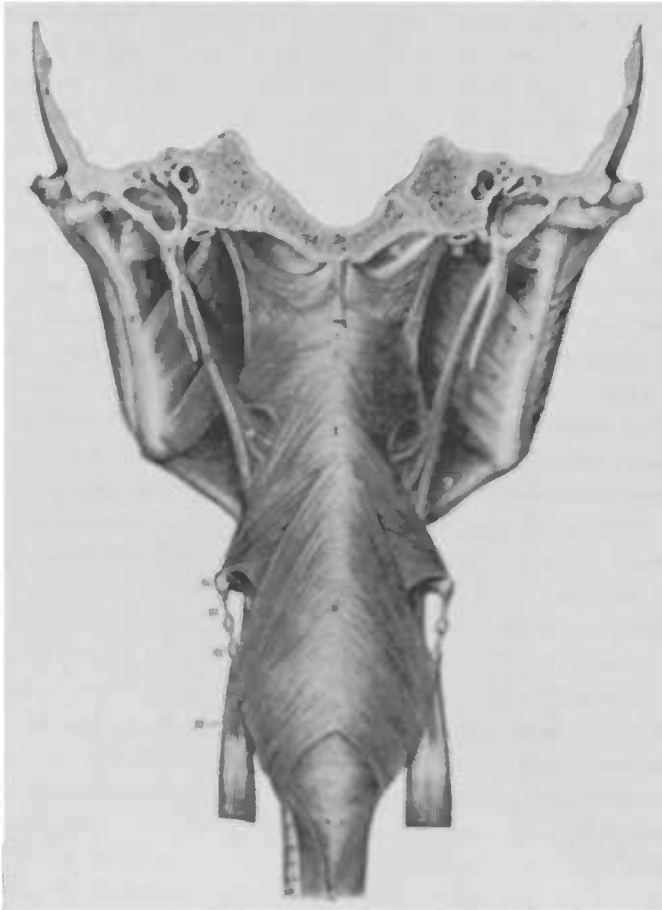

Fig. 26 Die constrictores pharyngis (Luschka)

1. Körper des Hinterhauptbogens
2. Felsenbein
3. Fibrocartilago basillaris
4. Schläfenbeinschuppe
5. proc. styloideus
6. Ast —
7. Mittelstück des Unterkiefers
8. m. masseter
9. m. pterygoid. int.
10. m. pterygoid. ext.
11. carotis int.
12. lig. pharyng. med.; kurz abgeschnitten
13. fascia pharyngobasillaris
- I. Constrictor pharyng. sup.
- II. — medius
- III. — inferior
14. Zungenbeinhorn
15. lig. thyrochyoide. lat. mit corpuscul. triticum
16. Oberes Schilddrüsenhorn
17. m. sternothyroide.
18. Bündel desselben, das sich dem thyroephyng. beigesellt
19. Luftröhre
20. Oesophagus
21. m. stylo-laryngopharyngeus. a) seine pars pharyngotonsillaris, b) pars laryngea.

Die Venen bilden einen plexus post., der sein Blut in den der Schläfengrube ergießt, und einen plexus ant., der, mit den Venen der Zungenwurzel zusammenhängend, sein Blut durch die

vena pharyngea in die jugul. int. sendet. Ebenso unterscheidet man einen pl. lymphat. post., der in mehreren Zweigen hinter den Tonsillen herabsteigt, z. T. mit dem weit reichhaltigeren pl. ant. communicirt, dessen Stämmchen z. T. in der Richtung der arc. glossopalat. mit dem der Zungenwurzel communiciren, während die anderen die der Tonsillen aufnehmen.

Die Lymphdrüsen stehen in Verbindung mit denen an der Bifurcation der carotis, in der Nähe des proc. styloid. und den zur Seite des Zungenbeins und Larynx.

Die motorischen Nerven: nn. petrosi superf. minores und die r. r. pharyg. int. vom dritten Ast des Trigeminus versorgen den tensor veli palatini; der levator veli und der azygos uvulae erhalten ihre Versorgung durch den r. palat. sup. vom facialis, der auch mittelst der r. palatin inf. die mm. pharyngo- und glossopalatinus versieht. Die beiden oberen Constrictoren erhalten ihre Nerven vom Accessorius, der auch motorische Fasern zum levator veli, azygos uvulae und den Gaumenbögenmuskeln sendet.

Die sensiblen Nerven: die rr. palatin. minores vom zweiten Ast des Trigeminus versorgen die vordere Velumfläche; der glossopharyng. und vagus die einander zugekehrten Seiten der Gaumenbögen, Tonsille und hintere Seite des Velum; die sekretorischen Nerven liegen in der chord. tympani.

Rachenmuskulatur: Man unterscheidet 3 Constrictoren, von denen der oberste, superior — auch Passavantscher Wulst genannt, mit dem gehobenen Gaumensegel den Nasenrachen abschliesst, während der constrictor medius und inferior (s. m. laryngo-pharyngeus) (s. Fig. 26) den Pharynx verengern und den Bissen herabbefördern.

Ferner sei noch erwähnt:

Der m. thyreopalatinus, der das Gaumensegel mit dem oberen und hinteren Rand des Schildknorpels verbindet und beim Schlucken den Larynx hebt.

Zwischen den beiden Gaumenbögen, im interstitium arcuarium, liegen die Gaumenmandeln, tonsillae palatinae. Sie zeigen an ihrer Rachenseite am Uebergange in die Schleimhaut der Gaumenbögen lockeres submucöses Bindegewebe, das häufig der Sitz der sog. peritonsillären Abscesse wird. Die Tonsille entspricht dem vorderen Teil des mit Zellgewebe erfüllten und zwischen Seitenwand des Pharynx, m. pteryg. int. und obersten Halswirbeln gelegenen Raumes — interstitium pharyngomaxillare; während in dessen hinterstem Teil die grossen Nerven und Ge-

lässe liegen, so dass die Entfernung der *carotis interna* von dem lateralen Umfange der Mandel etwa 2 cm beträgt, eine Verletzung jener bei der Tonsillotomie also bei normalem Verlaufe ausgeschlossen ist.

Oberhalb der Tonsille liegt die *Fossa supratonsillaris*.

Der laterale Teil der Mandel zeigt ein fibröses Involucrum, das am Hilus in das Innere derselben Fortsätze sendet, während die median gelegene Partie ihr Involucrum aus der Fortsetzung der Rachenschleimhaut erhält, das sich als sog. *lacunae* s. *fosculae* taschenförmig, mannigfaltig in die Drüsensubstanz einsenkt. Diese Hohlräume zeigen öfter tiefe Ausbuchtungen, sackförmige Erweiterungen und tragen nur im Anfangsteil noch die Papillarschicht der Rachenschleimhaut; um die Wandung derselben herum liegen die föllikel, häufchenartig angeordnete Lymphkörperchen, in einem netzförmigen Bindegewebe = *reticulum* — die gemein-

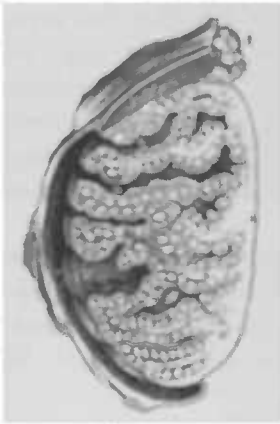

Fig. 77.

Frontaldurchschnitt durch eine Tonsille (Luschka). (Stich vergrößert).

1. Schleimhaut der lateralen Wand des *interstitium arcuatum*.
2. acinöse Schleimdrüsen.
3. Bündel des *m. pharyngopalatinus*.
4. Fibröse Hülle der Tonsille.
5. Inter-glanduläre Scheidewände.
6. Lacune.
7. Gemeinsamer Ausführungsgang mehrerer Lacunen.
8. Durch eine fastige Scheidewand getrennte Drüsenblätter mit eingestreuten Föllikeln.

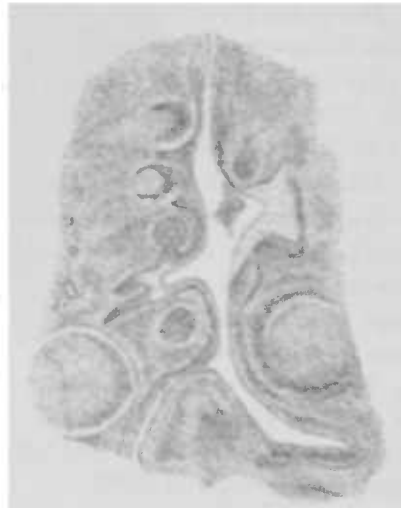


Fig. 78. Mikroskopischer Durchschnitt durch eine Lacune, die man von Föllikeln umgeben sieht, das Epithel ist zum grössten Teil von Leucocyten durchsetzt, und ein kleiner Haufen derselben liegt frei in der Lacune.

schaftlich das sog. *adenoid* Gewebe ausmachen (s. Fig. 28). Durch Auswanderung von Leucocyten aus den Blutgefässen in die bindegewebige Schleimhaut wird das junge fibrilläre Binde-

gewebe des Fötus in adenoides Gewebe umgewandelt; es entsteht eine diffuse Infiltration, die durch weiteren Zuwachs aus den Blutgefässen und durch Teilung der Leucocyten allmählich zu einer ungleichmässigen dichteren Anhäufung — Follikeln — führt. Die Lymphkörperchen drängen allmählich mehr und mehr an die Oberfläche und marschiren in dichten Reihen durch das Epithel hindurch, sodass es zu vollkommenen Lücken in demselben kommt; schliesslich gelangen sie an die freie Oberfläche und werden hier zu Speichelkörperchen (Stöhr).

Physiologie des Rachens.

Die physiologische Bedeutung des Rachens ist eine hochwichtige und sehr mannigfaltige; er ist wichtig für die Sprache, für den Schluckakt und für die Verdauung.

Wenngleich ja bei der Sprache bekanntlich die Wangen, die Lippen, Zunge eine ungemein wichtige Rolle spielen, so ist es doch nicht zum geringsten Teil das Velum, das vermöge seiner komplizirten Muskulatur seine Bewegungen sehr fein nüanciren kann und dadurch zur Modulationsfähigkeit der Sprache ein gut Teil beiträgt.

Die mehr oder minder ausgiebige Hebung des velum palatinum ist neben der verschiedenen Formation der Mundhöhle ein wichtiger Faktor für die Bildung der einzelnen Vokale, die je nach der Entfernung desselben von der hinteren Rachenwand resp. dem Passavantschen Wulst nasalirt oder nicht nasalirt klingen. Unter anderem zeigt uns auch die Wichtigkeit des Gaumensegels für die Nüancirungen und die Modulationsfähigkeit der Sprache die Beteiligung desselben beim sog. Bauchreden. Die Veränderung seiner Stellung ist neben starker Hebung des Kehlkopfes ein wesentliches Moment für das Zustandekommen desselben; man sieht dabei immer eine starke Hebung, sodass die Ränder der Gaumenbögen steil nach oben laufen, eine starke Retraction des Zäpfchens oder ein Herumschlagen desselben nach hinten. Die Hebung des Velum geschieht bei allen nicht nasalirten Vokalen so weit, dass der Spalt immer noch zu klein ist, um eine starke Resonanz zu gestatten, und zwar hebt es sich am meisten bei u und am wenigsten bei a, aber immer noch mehr als bei den nasalirten Vokalen, bei denen ja eine

verhältnismässig weite Communication mit der Nase besteht. Die Reihenfolge ist (bei gleicher Tonhöhe) a, e, o, i, u. Uebrigens geschieht die Hebung nicht immer absolut gleichmässig auf beiden Seiten, man sieht zuweilen eine ganz geringe Abweichung der Raphe nach der einen oder anderen Seite; ebenso wie die Arkade zwischen Uvula und Gaumenbogen nicht allemal auf beiden Seiten gleich breit und hoch ist. Es liegt das an einer nicht gleichmässigen Entwicklung der Muskulatur beider Seiten resp. an der wechselnden Höhe der Insertion des hinteren Gaumenbogens.

Durch die Hebung des Velum allein findet aber noch kein vollkommener Abschluss des Nasenrachens statt; es wirkt dabei noch der *constrictor pharyng. sup.* mit, der als ein ringförmiger Vorsprung auf der hinteren Rachenwand sich einstellt und zwar genau an derjenigen Stelle, wo das *velum palatinum* bei seiner Hebung sich abknickt.

Die Uvula legt sich bei der Hebung des Gaumensegels in die Raphe des *Constrictor sup.*, die dadurch entsteht, dass die transversalen Muskelbündel die Medianlinie nicht erreichen. Die Uvula hat nach Rüdinger, wie schon gesagt, die Aufgabe, die in ihr liegenden Drüsen zu comprimiren und so die Schleimhaut anzufeuchten; nach den Untersuchungen von Labus spielt sie eine wichtige Rolle bei der Stimm- und Sprachbildung in Bezug auf die Resonanz. Die Tatsache, dass ausser bei dem Affen die Uvula sich bei keinem Säugetiere findet, deutet in der That auf eine Bedeutung für Stimme und Sprache hin. Andererseits könnte sie den Zweck haben, den Bissen nach den Seiten hin abzulenken und in die *Sinus pyriformes* und so in den Schlund zu dirigiren, ohne dass er in den Kehlkopf gelangt, da bei den übrigen Säugetieren die Epiglottis einen spitzen Ausläufer in den Nasenrachen sendet, der in der Uvula seine Analogie finden würde.

Der *arcus glossopalatinus* spielt bei der Sprache eine wichtige Rolle, während der *pharyngopalatinus* mehr zu den Schluckmuskeln zu rechnen ist, eine Anschauung, die durch die Tatsache unterstützt wird, dass bei den übrigen Säugetieren der erstere fehlt oder nur rudimentär entwickelt ist, und die durch Passavant's physiologische Untersuchungen gerechtfertigt wird —

Die während der Ruhe einen nach vorn gerichteten Spalt darstellende Tubenöffnung wird bei der, während des Phonirens oder Schlingens, eintretenden Hebung des Gaumensegels in der Weise geöffnet, dass die hintere Lippe der Tube eine Bewegung nach hinten und oben macht, sodass eine dreieckige Öffnung

entsteht, in die hinein sich der Levatorwulst schiebt. Beim Fallen des Gaumensegels schliesst sich die Tube wieder, sodass auf diese Weise beim Sprechen und Schlingen eine Ventilation derselben eintritt.

Die Tonsillen sind nicht, wie man früher annahm, resorbirende, sondern secernirende drüsige Organe (Stöhr), sie sind ebenso wie die Zungentonsille, von der all das hier gesagte gleichfalls gilt, periphere Lymphdrüsen. Wie schon angedeutet, stellen die durch das Epithel an die Oberfläche gelangten Lymphkörperchen die Speichelkörperchen dar, sodass diese Organe für die Verdauung eine gewisse Bedeutung erlangen. Diese von Stöhr nachgewiesene Tatsache wird durch Rossbachs Untersuchungen bestätigt, der die stark zuckerbildende Kraft der Tonsillen nachwies, welche die allen Organflüssigkeiten und Geweben eigentümliche diastatische Wirkung bei weitem übertrifft. Die Speichelkörperchen sind die Träger des saccharificirenden Ferments; die Auswanderung der Leucocyten ist demnach, neben den Speicheldrüsen, eine der Quellen des Ptyalins. —

Die pars laryngea des Pharynx ist der unterste in den Oesophagus übergehende Teil, der seine obere Grenze in einer durch den Zungenbeinkörper gelegten Ebene findet, während die untere in der Höhe des unteren Randes des Ringknorpels liegt, der engsten Stelle des Schlundes, die bei der Einführung der Schlundsonde gewisse Schwierigkeiten bereitet und nicht selten der Sitz maligner Neubildungen oder thyphöser Decubitalgeschwüre ist. In seltenen Fällen liegt der Ringknorpel der hinteren Rachenwand so eng an, dass daraus eine hochgradige Dysphagie entstehen kann; die Patienten sind dann kaum im Stande, flüssige, geschweige denn feste Nahrung herunterzubringen, ohne dass etwa eine Neubildung oder auch nur eine Schleimhautverdickung zur Verengung der Passage beitrüge. Wernher hat zuerst auf diese „chronische Dysphagie“ aufmerksam gemacht, und Hadlich hat dieselbe Beobachtung ebenfalls bei einem seiner Patienten machen können.

Die vordere Wand dieses Pharynxabschnittes entspricht der hinteren Wand des Kehlkopfs, die hintere, der vorderen Wirbelsäulenfläche aufliegende Wand zeigt rundliche, acinösen Drüsen entsprechende, mohnsamgrosse, hügelige Hervorragungen, und ist in der unteren Partie in longitudinale Falten gelegt, die beim Schluckact verstreichen, bei dem diese spaltförmige Partie des Rachens eine mehr rundliche Gestalt dadurch annimmt, dass der Bissen den Kehlkopf nach vorn drängt. Die vordere und hintere

Wand finden ihre Verbindung beiderseits in den birnförmigen Ausbuchtungen, den *sinus pyriformes*, den Schlundtaschen, die das Reservoir für den Speichel bilden und deren Ueberfließen dann reflektorisch den Schluckact auslöst.

Was den Schluckact selbst betrifft, so geht er in folgender Weise vor sich: Durch die erhobene Zunge wird der Bissen nach hinten geschoben; die *mm. palatoglossi* contrahiren sich und suchen eine Rückkehr des Bissens in den Mund zu verhindern, während die hinteren Gaumenbögen sich an dem Abschluss des Nasenrachens beteiligen und die vorher erwähnte Action des Gaumensegels unterstützen. Die seitlichen Rachenmuskeln schieben sich medianwärts vor und vollenden die Absperrung des Mund- vom Nasenrachens. Sobald der Bissen die Zungenbasis erreicht hat, wird er durch die, unserem Willen nicht mehr unterstehende, Muskulatur der *Constrictores* ergriffen und in den Magen hinabbefördert.

Falka und Kroneckers Untersuchungen haben ergeben, dass die beim Schlucken luftdicht abgeschlossene Rachenhöhle einen Spritzraum darstellt, dessen Stempel die Zungenwurzel mit dem Kehlkopf bildet; das Hinabspritzen geschieht verhältnismässig leicht, weil durch Contraction der Längsmuskulatur des Oesophagus derselbe zu einem klaffenden Schlauch gemacht ist; und zwar gelangt die Flüssigkeit durch den Stempelstoss bis an die *Cardia*, durch die hindurch sie die nachfolgende Peristaltik des Oesophagus hindurchpresst (Spritz- und Durchpressgeräusch). Während der erste Act des Schluckens ein willkürlicher oder reflectorischer ist, ist der Ablauf der Contraction der Oesophaguskulatur, seine Peristaltik rein nervöser Natur und entspricht einem Ablauf der Erregung im Schluckcentrum, das seinen Sitz in der *medulla oblongata* hat. Jener Ablauf der Contraction ist weder durch Willkür noch sonstige Vorgänge irgendwie zu beeinflussen, und wenn dennoch jeder Schluckbeginn ihn sofort vollständig inhibiren kann, so muss die Ursache dafür im Schluckcentrum zu suchen sein, es muss eine centrale Hemmung stattfinden, und muss durch eine besondere Vorrichtung mit der anderweitigen Organisation des Schluckcentrums so complicirt sein, dass bei jeder Schluckauslösung eine Hemmungs- und nachher Bewegungserregung im Centrum ablaufen muss* (Kronecker u. Meltzer). Die centripetale Bahn für die Hemmungsauslösung liegt im *n. glosso-pharyngeus*, der reflectorisch einen fortwährenden Tonus der Hemmung im Schluckcentrum unterhält.

Dass der Bissen nicht in den Kehlkopf gelangt, geschieht nach den ausgezeichneten Untersuchungen Passavants in folgender Weise: Der Kehlkopf wird bis zum Zungenbein gehoben, — eine Tatsache, die Meltzer durch den Nachweis weiter gesichert hat, dass nach Durchschneidung des mylohyoideus bei Hunden eine Schluckbewegung gehindert war —; ebenso steigt das Zungenbein etwas in die Höhe (ca. 2,8 cm bei Männern, 2,2 cm bei Frauen). Dadurch wird das unmittelbar über der Epiglottis befindliche Fettpolster von oben nach unten zusammengedrückt, so dass dieses den Kehldeckel nach dem oberen Kehlkopfraum zu niederdrückt. Die aryepiglottischen Falten legen sich an die Hinterseite der Epiglottis an. Gleichzeitig entsteht eine Verengung des Kehlkopfeingangs bis zur Berührung der Stimm- und Taschenbänder und Zusammentreten der Aryknorpel. Das Zungenbein und mit ihm der Kehlkopf werden unter die Zunge vorgezogen, deren Basis sich nach unten und vorne umbiegt, so dass der Kehldeckel unter sie zu liegen kommt. Durch Andrücken des Fettpolsters gegen die Zungenwurzel wird jenes mit dem Kehldeckel wie ein Charnierstopfen bis auf den Boden des oberen Kehlkopfraumes eingetrieben.

Der mehrfache Verschluss des Kehlkopfes kommt manchen Patienten zu Statten, die z. B. einen Verlust der Epiglottis zu beklagen haben, und nichtsdestoweniger sehr schnell essen lernen, ohne sich zu verschlucken.

Allgemeine Aetiologie.

Die Inspection des Rachens geschieht im allgemeinen von den Aerzten viel zu selten, denn die Erkrankung desselben ist in diagnostischer Beziehung von nicht geringer Wichtigkeit für manche bedeutsame Krankheiten; so sehen wir die ersten Zeichen von Scharlach und Masern im Pharynx, wir finden für Syphilis, Tuberkulose, Nierenkrankheiten, Diabetes, manchmal sogar für Typhus gewisse Anhaltspunkte oder selbst deutliche Zeichen.

Als eine der häufigsten Ursachen für die Erkrankungen des Rachens haben wir die Erkältung anzusehen, wobei allerdings von grosser Wichtigkeit der Zustand der Nase ist, weil bei Nasenstenose in Folge der Mundatmung die Luft ungereinigt, ungenügend gewärmt und trockner den Rachen passiert und so für ihn zu einer Schädlichkeit wird. Die Erwärmung der Inspirationsluft in der Nase ist um so grösser, je niedriger die Aussentemperatur, z. B. steigt ihre Temperatur, wenn die Aussen-

luft 8° beträgt, in der Nase um 25°, bei 20° um 19° u. s. w.: die Mundatmung ist dazu nicht im Stande, schon weil die dabei schnell trocken werdende Schleimhaut die Wärme schlechter leitet, abgesehen davon, dass auch schon vor der Austrocknung die Temperatur nachgewiesenermassen eine etwas niedrige ist.

Ihrer Temperatur entsprechend ist die Inspirationsluft in der Nase ganz oder nahezu mit Dampf gesättigt, wozu diese mit ihrer blut- und drüsenreichen Schleimhaut wie geschaffen ist, — Bloch berechnet ihre Wasserabgabe pro Tag auf 83 g., während bei der Mundatmung, wie jeder aus Erfahrung weiss, die Schleimhaut der Mundhöhle schnell trocken wird.

Die Abhaltung körperlicher Verunreinigungen der Einatemungsluft von den tieferen Respiationsorganen seitens der Nase ist ebenfalls experimentell nachgewiesen.

Schliesslich bringen stärkere Reize, die die Nasenschleimhaut bei der Einatmung treffen, diese zum sofortigen Stillstand, und da der Geruchssinn viel schädliche Verunreinigungen der Luft wahrnimmt, leistet er der Atmung wesentliche Dienste.

Ebenso wie die Erkrankungen der Nase auch direkt sich auf den Rachen fortsetzen können, findet nicht selten eine pathologische Veränderung im Nasenrachen ihre Ausbreitung auf den Mundrachen statt, sodass also ersterer jedesmal einer Besichtigung unterzogen werden muss. Fernere Ursachen für Rachenkrankheiten sind das Schnupfen; man sieht bei Schnupfern, dass der Tabak nicht bloss auf die Nasenschleimhaut wirkt, vielmehr findet man ihn fast immer im Nasen- und Mundrachen, so dass er hier auf die Schleimhaut einen irritirenden Einfluss ausüben kann. Weiter: Anstrengungen der Stimme, zu hohe oder zu niedrige Temperatur der Speisen und Getränke, Genuss sehr stark gewürzter Speisen; ferner *abusus tabaci et cerevisiae et vini*, ein Grund dafür, dass bei Männern Rachenkatarrhe viel häufiger und meist auch intensiver sind als bei Frauen und Mädchen. Dann gehören hierher in verschiedenen Berufszweigen liegende Irritanten, die Beschäftigung in überfüllten, gasüberheizten Räumen mit trockener Luft oder in staubigen Fabrikräumen, in Lageräumen, in denen das Packen von Tuchen viel Staub abgibt, Einatmung schädlicher Gase; Steinhauerarbeiter, Holzbildhauer, Arbeiter in chemischen Fabriken und die Vertreter vieler anderer ähnlicher Berufsarten sind solchen Schädlichkeiten ausgesetzt. Während der Menstruation tritt zuweilen eine Verschlimmerung des vorhandenen Leidens auf, oder aber sie giebt eine Disposition ab für das Auftreten von Mund- und Rachenkrankheiten (*Herpes*,

Stomatitis aphthosa, Blutungen.). Dazu kommen allgemeine Ursachen: Chlorose, Tuberkulose, Morbus Brightii, kurz alle Erkrankungen, die die Resistenz zu schwächen geeignet sind; die Syphilis manifestirt sich gern im Rachen. —

Die in Folge der Durchwanderung der Leucocyten durch das Epithel in diesem entstehende Lücken geben uns den Fingerzeig für die pathologische Bedeutung der Tonsillen in Bezug auf die Infektionskrankheiten. Es ist den Bakterien der Weg in das Innere durch diese Epithellücken der Tonsillen gebahnt, insbesondere, wenn durch irgend welche schwächenden Momente die Ausfüllung derselben durch die an die Oberfläche nachschiebenden Leucocyten fortfällt — wenigstens konnte Stöhr in einem Falle von Pyopneumothorax nachweisen, dass die Auswanderung in den Tonsillen stockte. Aus diesem Grunde bezeichnet man letztere mit Recht nach Gerhardts Vorgang als physiologische Wunde, und die nachweisliche Entstehung verschiedener Infektionskrankheiten an denselben bestätigt diese Anschauung. Stöhr hat schon an der Oberfläche solcher Stellen eine ganze Gruppe kleiner Pilze beobachtet, auch Rindfleisch urgirte die eben erwähnte Thatsache. Weiter hat dann u. a. A. Fränkel in eingehender Weise auf den Pharynx als die Eingangspforte des Virus verschiedener Infektionskrankheiten aufmerksam gemacht.

Allgemeine Symptomatologie.

Fast alle acut entzündlichen oberflächlichen und phlegmonösen Prozesse des Rachens, insbesondere aber die Diphtherie gehen mit Fieber und Störungen des Allgemeinbefindens einher; bei Kindern und zarten Personen setzen sie, wie auch andere fieberhafte Erkrankungen mit Konvulsionen und Erbrechen ein; man soll deswegen bei fiebernden Kindern, insbesondere wenn andre deutliche Ursachen für das Fieber nicht auffindbar, nie die Inspektion des Pharynx versäumen.

All diese Kranken, wenn sie bei Bewusstsein sind, klagen über Schmerzen beim Schlucken, verzerren deswegen gewöhnlich beim Schlingen das Gesicht und lassen besonders bei phlegmonösen Prozessen, bei denen sie den Kopf meist steif, und auf die kranke Seite geneigt halten, oft schon ex visu die Wahrscheinlichkeitsdiagnose stellen. Recht oft geben die Patienten an, dass der Schmerz in das Ohr der erkrankten Seite ausstrahle oder auch vornehmlich oder nur dort empfunden werde, eine

pervorse Lokalisation, die durch den *n. auricularis vagi* veranlasst wird und durchaus nichts Charakteristisches für eine bestimmte Krankheitsform oder -gruppe hat. Bei besonders schmerzhaften Affektionen des Rachens vermeiden die Patienten selbst das unter gewöhnlichen Verhältnissen in regelmäßigen Intervallen eintretende instinktive Verschlucken des Speichels, dessen Absonderung ohnedies hierbei nicht selten vermehrt ist, so dass er ihnen zum Munde herausfließt. Hat sich der Prozess am Velum etabliert, so verhindert die Schmerzhaftigkeit des Schluckakts oder die Parese der Muskulatur eine genügende Bewegung, sodass in Folge des mangelhaften Abschlusses des Nasenrachens besonders flüssige Speisen durch die Nase regurgitirt werden können; ist eine Anschwellung der seitlichen, besonders aber der hinteren Rachenwand aus irgend welchem Grunde vorhanden, oder sind Stenosen im tieferen Teil des Rachens, gewöhnlich auf syphilitischer Basis, vorhanden, so können die Patienten festere Bissen schlecht hinunterschlucken, sie haben das Gefühl, als blioben sie ihnen im Halse stecken.

Eine andere Art Schmerz, der sog. Hinterhauptschmerz, findet sich zuweilen bei akuten, subakuten und auch chronischen Pharyngitiden und nimmt das Gebiet des *n. occipital. int.*, den Nacken, den unteren Theil des Hinterhaupts, bisweilen Schläfe und *processus mastoideus* ein.

Ebenso wie durch die mangelhafte Motilität Störungen des Schlingakts bedingt werden, erleidet auch die Sprache eine Veränderung, sie wird näselnd — alle, auch die sonst nicht nasalirt gesprochenen Vokale erhalten einen nasalen Beiklang, indem die im Kehlkopf erzeugten Tonwellen durch den offenbleibenden Nasenrachen in die Nase gelangen; dasselbe geschieht bei grossen Perforationsöffnungen des Velum, wie sie in den späteren Stadien der Syphilis nicht so selten sind. Andererseits ist bei Verlegung des Nasenrachens durch Tumoren, insbesondere der adenoiden Vegetationen, oder durch Stenosen oder Verschluss desselben infolge von Verwachsungen des Velum mit der hinteren Rachenwand die Resonanzhöhle, die er normaler Weise abgibt, verschlossen, und dadurch der Klang der Sprache beeinträchtigt — wir nennen diese klanglose Sprache: *tote Sprache*. Bei entzündlichen Schwellungen der Rachenschleimhaut tritt infolge der durch sie bedingten Formveränderung und die mangelhafte Muskelaction eine Veränderung der Resonanz und damit der Klangfarbe der Stimme ein, die Aussprache der Gaumenbuchstaben wird erschwert oder unmöglich. Die Sprache

klingt „klossig“, „anginös“. (Wortstamm ang-αγξ — eng.) Schwellungen an den seitlichen Rachenpartien beeinträchtigen oder erschweren die Beweglichkeit des Velum und führen zu leichter Ermüdung der Stimme, oder die Fortleitung eines Katarrhs vom Pharynx auf den Larynx verursacht Störungen derselben. Ebenso kann sich ein Katarrh besonders des Nasenrachens auf die Tube fortpflanzen und durch Mittelohrkatarrhe zu Schwerhörigkeit oder anderen Gehörstörungen Veranlassung geben.

Die Athmung kann beeinträchtigt werden durch Anschwellungen im Rachen, so dass der Weg zum Kehlkopf mehr oder minder verlegt wird, oder durch Fortleitung entzündlicher Schwellung auf den Kehlkopf, so dass sein Eingang verengt wird, oder durch tiefsitzende Pharynxstenosen, Tumoren und Fremdkörper. Bei Verengerungen und Obstruction der Nase oder des Nasenrachens macht sich die Respirationsstörung durch unruhigen Schlaf und Schnarchen bemerkbar. Es tritt notwendiger Weise zur Befriedigung des respiratorischen Bedürfnisses ein Heruntersinken des Unterkiefers statt, das Gesicht bekommt einen schlaffen, müden Ausdruck (s. adenoid. Vegetation.), die Lippen werden trocken, ihre Epidermis schält sich ab, es entstehen Schrunden, durch die Dehnung des orbicularis oris ist die Aussprache der Lippenbuchstaben eine undeutliche. Die verhältnissmässig kalte Temperatur und die Trockenheit der Einatemungsluft sowie ihre Verunreinigungen geben Schädlichkeiten für die Zähne ab. Bei durch den Mund atmenden Kindern findet man eine unregelmässige Stellung derselben, so dass die äusseren und inneren Schneidezähne zuweilen vor- und hintereinander statt nebeneinander stehen, oder auch der Eckzahn vor ihnen u. s. f., und zwar, weil die normalerweise breite vordere Fläche des Oberkiefers spitz geworden ist. Der Gaumen ist schmal und hochgewölbt, vielleicht weil durch den permanenten Zug des herabhängenden Unterkiefers eine Zerrung der Wangengebilde und dadurch ein Druck auf die Seitenteile des Oberkiefers statt hat, so dass die beiderseitigen Alveolarforsätze näher gegeneinander rücken. Die Zunge wird trocken, rissig, stark belegt, der Geschmack wird „pappig“, schlecht. Im Schlafe sinkt sie besonders in Rückenlage nach hinten über, und es kommt (wie zuweilen in der Chloroformnarkose) zum Verschlucken der Zunge, die dann den Larynxeingang verengt, so dass lautes Schnarchen entsteht und ein Erstickungsgefühl erzeugt wird, bis eine tatsächliche Atemnot den Schläfer weckt. Auch vorher schon kann dadurch,

dass das Gaumensegel in den Weg des Atemstromes gelangt, dieses durch denselben in vibrirnde Bewegungen gesetzt werden, so dass lautes Schnarchen entsteht; es kann sogar bei Nasenathmung eintreten, wenn das schlaife Velum besonders in Rückenlage nach hinten fällt und dem Respirationsstrom im Wege liegt. Jene oben erwähnte Atemstörung ist gewiss nicht selten dasjenige, was man im gewöhnlichen Leben als Alpdrücken bezeichnet. Die Mundathmung in komatösen Zuständen und in der Agone beruht auf dem Verschwinden des natürlichen Muskeltonus.

Weiter kann ein zu grosser Bissen hinter dem Ringknorpel stecken bleiben und durch Ueberlagerung des Kehlkopfeneingangs zur Erstickung führen.

Eine der häufigsten Klagen ist das Gefühl der Verschleimung, das durch vermehrte Secretion veranlasst wird und die Patienten zu häufigem Räuspfern, Husten oder Hästeln veranlasst. Insbesondere wenn das Sekret nicht schleimig, sondern mehr eitriger Natur ist und eintrocknet, so giebt es nicht bloss zu üblem Geruch aus dem Munde und schlechtem Geschmack Veranlassung, sondern führt, weil seine Entfernung dadurch erschwert ist, dass es der Schleimhaut fest anhaftet, leicht zum Würgen und Erbrechen. Das Hinunterschlucken dieses oft ekelerregenden Sekrets, wobei auch immer Luft in den Magen gelangt, wodurch wieder eine Auftreibung des Magens mit Beklemmung und scheinbarer Atemnot als Folgeerscheinung auftritt, giebt eine Ursache für die bei Rachenkatarrhen nicht selten beobachteten Verdauungsstörungen Veranlassung, so dass manche Dyspepsie oder mancher vomitus matutinus eine pharyngeale Genese haben.

Andererseits sind diese Folgezustände recht geeignet, besonders bei nervösen Personen, den Verdacht einer schwereren Magen- oder Lungenkrankheit zu erregen und so den Boden für eine Hypochondrie abzugeben.

Guye hat darauf aufmerksam gemacht, dass besonders bei Erkrankungen des Nasenrachens nicht selten die Fähigkeit verloren geht, die Aufmerksamkeit längere Zeit auf einen Gegenstand zu richten — ein Zustand, den er mit dem Namen Apraxie (*ἀπρᾶξις*, *ἄπρᾶξις* v. *τὸ πρᾶξω*) belegt hat.

Schliesslich sei noch der abnormen Sensationen gedacht, die eins der häufigsten Symptome bei Rachenkrankheiten darstellen. Das Gefühl des Kratzens, Brennens, der Trockenheit, das Gefühl eines Fremdkörpers steht nicht allemal in geradem Verhältnis zur objectiv wahrnehmbaren Veränderung der Rachenschleimhaut. Die erheb-

lichsten Contraste zwischen den Klagen der Patienten und dem tatsächlichen Befunde findet man bei neurasthenischen Individuen. Gewöhnlich verlegen die Patienten die unbequeme Empfindung, nach dem Sitz derselben befragt, in die Grube oberhalb des manubrium sterni oder auch in den „Kehlkopf“, selbst wenn ihre Ursache tatsächlich im Nasenrachenraum zu suchen ist — das Localisationsvermögen im Halse ist wenigstens in Bezug auf die Höhe ein sehr mangelhaftes; dagegen sind die Angaben in Bezug auf die rechte oder linke Seite gewöhnlich zuverlässig. Wenn man aber die, thatsächlich die Sensation hervorrufende, Partie mit der Sonde berührt, geben die Patienten auch an, dass hier der Sitz der Empfindung sei.

Die Untersuchung des Rachens — Pharyngoskopie.

Um die Rachenhöhle für die Besichtigung genügend zu erleuchten, bedienen wir uns des direkt einfallenden Lichtes, sei es diffusen Tageslichts, sei es des Sonnenlichts, indem wir den Patienten mit dem Gesicht gegen das Fenster setzen — oder aber wir benutzen letzteres sowohl wie künstliche Lichtquellen, um es mittelst eines Hohlspiegels in den Pharynx zu werfen. Dieser Stirnspiegel oder Reflector, den wir verwenden, um das gesammelte Licht in den Rachen zu werfen, ist ein in der Mitte durchbrochener Hohlspiegel, der jetzt gewöhnlich mittelst eines Stirnbandes (s. Fig. 29) am Kopfe des Untersuchers so befestigt wird, dass die mittelst eines Balkens den Spiegel tragende Metallplatte desselben auf der Stirne liegt, so dass jener, in zwei Kugelgelenken beweglich, sowohl vor das rechte als auch das linke Auge gestellt werden kann — bei verschiedenen Augen stellt man ihn natürlich vor das kräftigere —; es geschieht das in der Weise, dass man das centrale Loch vor die Pupille dirigirt: — so schafft man optische Bedingungen, als ob das Auge ein selbstleuchtender Körper wäre; denn es befindet sich in der Mitte des einfallenden Lichtkegels; und die Sehaxe liegt ebenfalls in der Ebene des den Pharynx beleuchtenden Lichtkegels. Statt des Stirnbandspiegels benutzt man auch den an einem über den Kopf zum Nacken reichenden Metallbügel befestigten Reflector (s. Fig. 30).

Die Lichtquelle muss bei Benutzung des Reflectors etwas hinter dem am besten am Tischrande sitzenden Patienten stehen. (Näheres s. unter Laryngoskopie.) Sie ist uns gegeben bei bettlägerigen Patienten, bei denen wir die hellste Lampe benutzen,

die bei demselben aufzutreiben, wenn man sich nicht durch transportable Accumulatoren elektrisches Licht schaffen will. Untersucht man den Patienten bei sich, so benutze man entweder eine Petroleum- oder Gaslampe oder aber elektrisches Licht. Man verwendet für letzteren Zweck am besten Glühlämpchen von etwa 4—8 Volt Spannung und mit einem in Form einer Schlinge

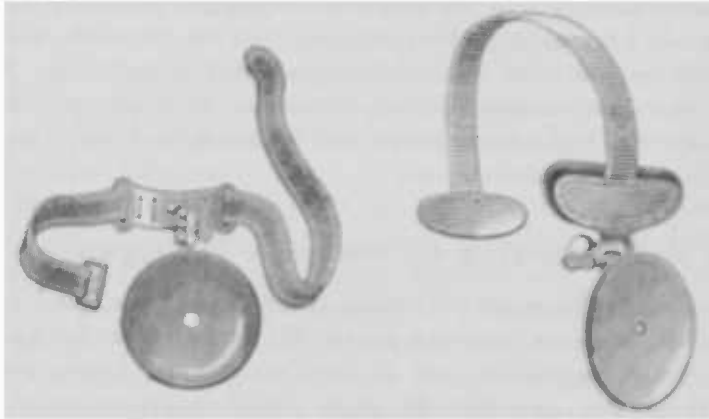


Fig. 29.

Fig. 30.

oder eines Hufeisens gebogenen Kohlenfaden; man kann dann bei einem Abstand von etwa 25 cm mit einer brauchbaren Batterie oder einem Accumulator eine Intensität von 1200 Meterkerzen erhalten. Bei frisch gefüllter Batterie oder frisch geladenem Accumulator (s. darüber unter Galvano-kaustik) sei man vorsichtig, da sonst leicht ein zu starker Strom die Lampe zum Durchglühen bringt und so unbrauchbar macht.

Sind wir in der Lage, die Sonne zu benutzen, so lassen wir ihr Licht bei der Pharyngoskopie direct, oder mit einem Planspiegel aufgefangen und reflectirt einfallen oder aber wir reflectiren es — und zwar immer bei der postrhinoskopischen Untersuchung — mittelst des Stirnspiegels zum zweiten Male so, dass wir in letzterem Falle den Lichtstrahl auf den zwischen Velum und Zungengrund eingestellten Spiegel dirigiren.

Bei Sonnenbeleuchtung oder Benutzung des diffusen Tageslichts sind die Farbennuancen etwas andere als bei Petroleum, Gas und selbst elektrischem Licht, wenngleich bei letzterem nur unbedeutend. Während dort die Schleimhaut heller erscheint, und die anämischen oder ulcerirten Partien weisslicher aussehen, mehr zart rosa, in ihrer natürlichen Farbe erscheinen, wirft das künstliche Licht so zu sagen einen gelblichen Schleier über das

Bild, so dass man sich am besten an beide Beleuchtungsarten gewöhnt, um deren Einfluss auf die Farben der zu betrachtenden Schleimhaut kennen zu lernen.

Bei manchen Menschen, insbesondere bei Sängern, sind wir im Stande, den Mundrachen, ja selbst einen Teil der *pars laryngea pharyngis*, z. B. den oberen Teil der Epiglottis, zu übersehen, wenn sie den Mund öffnen, weil sie die Zunge fest auf dem Boden der Mundhöhle halten; gewöhnlich aber sind wir gezwungen, uns eines Instrumentes zu bedienen, mittelst dessen wir die etwas aufgebäumte und unser Gesichtsfeld beschränkende Zunge aus dem Wege räumen. Man benutzt dazu entweder eigens für diesen Zweck angegebene oder improvisirte Instrumente. Von den ersteren sind wohl am meisten im Gebrauch der Türck'sche und der Fränkel'sche (s. Fig. 31 u. 32) Mundspatel. Letzterer hat vor jenem den Vorzug, dass man mittelst desselben besser im Stande ist, die Zunge in der zweckmässigen, vorgeschriebenen Weise aus dem Wege zu räumen. Man nimmt ihn in die halbe Faust, legt den Daumen an seine hintere Krümmung und den Zeigefinger unter das Kinn des Patienten. Den Spatel lege man, nachdem der Patient den Mund möglichst weit geöffnet, auf die Mitte der Zunge und zwar noch auf den horizontalen Teil derselben vor den *papilla circumvallatae*, und drücke nun die Zunge nach unten und vorn von der hinteren Pharynxwand fort, so dass die Richtung der Kraft vor das Zungenbein fällt. Man muss den Spatel kräftig aufsetzen und mit einer gewissen Gewalt

nach unten und vorne ziehen, um die etwa seitens der Zunge auftretenden Widerstandsbewegungen sofort zu bändigen. — Je mehr man sich den Gaumenbogen nähert, desto leichter tritt eine Würgbewegung ein, die man benutzen kann, wenn man die seitlichen Partien, den Seitenstrang oder auch einen Teil der Epiglottis übersehen will. Setzt man den Spatel hinter den umwallten Papillen auf, so erfolgt ebenfalls eine Würg- oder gar Brechbewegung. Aber auch ohne dies würgen, brechen oder husten gelegentlich die Patienten bei der Untersuchung oder nach Operationen, so dass man, um nicht angespien und eventuell mit infectiösem Material beschmutzt zu werden, auf die Seite des

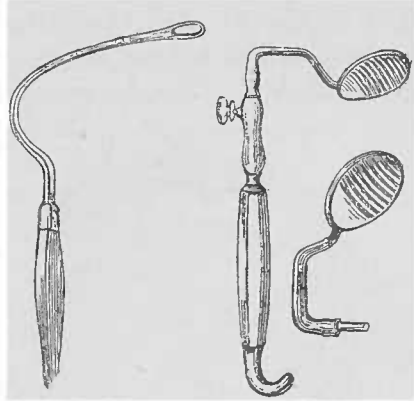


Fig. 31.

Fig. 32.

Patienten und nicht vor denselben tritt, wobei man auch bei directer Beleuchtung sich mehr oder minder viel Licht abblenden würde. Sind wir nicht im Besitze eines Spatels, so benutzen wir unseren linken Zeigefinger, mit dem wir, um kein Licht fortzunehmen, vom rechten Mundwinkel des Patienten in dessen Mund eingehen und die Zunge niederdrücken, oder aber wir verwenden eine Bleifeder, einen Federhalter, Zahnbürste oder einen Löffelstiel u. a. nach Art des Mundspatels. Kinder sind manchmal nicht dahin zu bringen, den Mund zu öffnen; dann halten wir ihnen die Nase fest zu, bis ihr respiratorisches Bedürfniss sie zwingt, durch den Mund zu athmen. Manchmal freilich öffnen sie dann nur die Lippen, und zwischen den fest aufeinandergepressten Zähnen ist Raum genug für den Durchtritt der Luft. Dann benutzt man für die Einführung des Instruments eine etwaige Zahnücke, oder man geht mit demselben zwischen dem letzten Zahn und dem vorderen Rande des Kronenfortsatzes des Unterkiefers in den Mund hinein, dann tritt in Folge der Berührung des Zungengrundes eine Würgbewegung ein, bei der das Kind den Mund öffnen muss.

Wir sehen bei der pharyngoskopischen Untersuchung den weichen Gaumen mit der Uvula, den vorderen und hinteren Gaumenbogen, zwischen beiden die Tonsillen, die gewöhnlich nicht über den Rand hinaus vorspringen (s. Fig. 33). Zuweilen liegen dieselben so tief in der Nische zwischen den Gaumenbögen, dass es, um sie ganz überblicken zu können, notwendig ist, den vorderen Gaumenbogen bei Seite zu schieben; sonst kann einem gelegentlich einmal z. B. ein Uleus der Tonsillen entgehen.

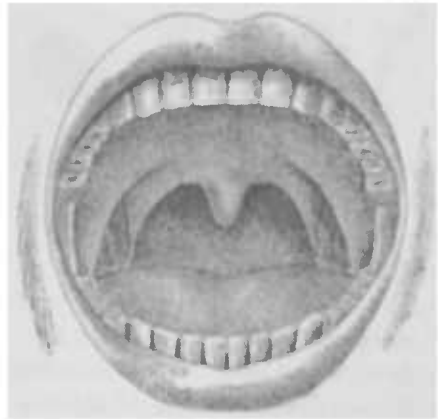

Fig. 33.

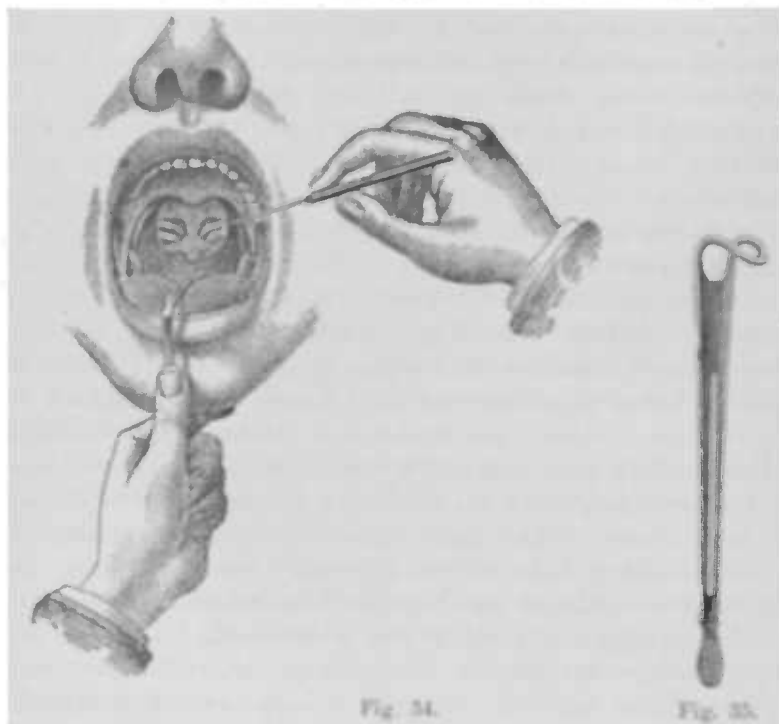
Die hintere Rachenwand verläuft nicht immer genau frontal, sondern zuweilen in schräger Richtung, so dass das Velum auf der einen Seite weiter absteht, als auf der anderen. Lässt man den Patienten „a“ sagen, so hebt sich das Velum, so dass wir uns über seine Beweglichkeit orientiren und uns damit gleichzeitig einen grösseren Teil der hinteren Rachenwand zu Gesicht bringen. Die Gaumenböden strecken sich und nähern sich der Mittellinie.

Die Gaumenböden strecken sich und nähern sich der Mittellinie.

Die bogenförmig ansteigenden Ränder der Gaumenbögen begrenzen einen Raum, den man gewöhnlich nicht unpassend mit zwei gothischen Fenstern vergleicht. Durch diese hindurch sieht man die hintere Rachenwand, die die Schleimhautbekleidung der vorderen Fläche der Wirbelsäule darstellt. — Gewöhnlich sieht man auf der roten Schleimhautfläche des Velums sowohl wie der meist röter gefärbten der Gaumenbögen feine, den roten Grund marmorirende Gefässverzweigungen, ebenso an der hinteren Rachenwand, wo deren Lücken meist blasser erscheinen. Im Vereinigungs-Centrum mehrerer meist radiär verlaufender Gefässe sieht man zuweilen hanfkorn- bis linsengrosse rote flache runde Erhabenheiten, die sog. granula, die adenoides Gewebe enthalten, (s. Pharyngitis granulosa), auch bei Gesunden. Die Mittellinie des Velum markirt sich sehr deutlich als sog. Raphe, ein etwa 1 mm breiter von dem Rande des harten Gaumens bis zur Basis der Uvula verlaufender, von dünner Schleimhaut überzogener und daher weisslich aussehender, fibröser Streifen. Der Abstand des ruhenden Velum palatinum von der hinteren Rachenwand ist bei Neugeborenen (ebenso wie Embryonen in den ersten Monaten) verhältnismässig gross, und erst mit der zunehmenden Entwicklung des Kiefergerüsts, wenn die allmählich grösser gewordene Zunge mit ihrer Basis weiter nach hinten und oben rückt und den Gaumen berührt, kann dieser sich mit seinem mittleren und hinteren Teil selbst an der hinteren Schleimhaut anlegen. Gewöhnlich beträgt der Abstand etwa Fingerbreite, 1—2 cm.

Will man den Nasenrachen inspiciren (Rhinoskopia posterior), so lässt man den gegenüberstehenden Patienten das Kinn der Brust nähern, also den Kopf ein wenig nach vorn geneigt halten, drückt die Zunge in der angegebenen Weise, mit dem Spatel in der linken Hand, herunter und führt mit der rechten Hand einen kleinen gewärmten Kehlkopfspiegel vom linken Mundwinkel aus mit der spiegelnden Fläche nach oben gerichtet bei ruhendem Velum so zwischen Uvula und Gaumenbogen ein (s. Fig. 34), dass man nirgends die Schleimhaut berührt, um das Würgen zu vermeiden, eine Reflexbewegung, bei welcher das Velum sich an die hintere Pharynxwand anlegt und uns so den Einblick in den Nasenrachen verwehrt. Um nun einen auch ohnedies mehr oder minder willkürlich vom Patienten hervorgerufenen Abschluss des Nasenrachens zu vermeiden, lässt man den Kranken mehrere schnell aufeinanderfolgende Inspirationen durch die Nase machen, schnüffeln. Viele Patienten haben aber die Vorstellung, dass sie bei geöffnetem Munde nicht im

Stunde seien, durch die Nase zu atmen; in solchen Fällen tut man gut, dieselben die Naseninspiration ausführen zu lassen, nachdem man ihnen mit der Hand den weit geöffneten Mund geschlossen hat; indem man dann allmählich die Hand entfernt und weiter forcierte Inspirationen durch die Nase machen lässt, oder indem man ihn diese Bewegungen an sich selbst demonstriert,



lernen sie es schnell, bei geöffnetem Munde nasal zu inspiriren. Oder aber man giebt dem Patienten auf, einen nasalirten Vokal anzulauten, z. B. das französische an, wobei ja auch das Velum in ruhender Stellung verharrt. Kommt man mit allen diesen Hilfsmitteln nicht zum Ziel, so benutzt man die sog. Gaumenhaken, (s. Fig. 35) stumpfe Haken, mittelst deren man den weichen Gaumen mit kräftigem, energischem Zug nach vorn zieht und in dieser Lage hält. Um eine Hand, die ihn halten müsste, zu sparen, verwendet man in neuerer Zeit solche, die sich selbst halten, indem ihr vorderes Ende mit einem in die Nase oder die fossa canina eingreifenden Haken oder Knopf versehen ist. Sehr zu empfehlen ist neben manchen anderen der M. Schmidtsche Gaumenhaken (Fig. 36).

Uebrigens kommt man unter Anwendung von Cocain und der

dadurch bedingten Ausschaltung der Reflexbewegungen — zweckmässigerweise bepinselt man auch vor Anlegung der Gaumenhaken die hintere Fläche des Velum — auch ohne einen solchen fast immer zum Ziel. Führt man den Spiegel mit der rechten Hand ein, so empfiehlt es sich, die Lichtquelle auf seiner linken Seite aufzustellen, da sonst die erhobene rechte Hand das von der rechten Seite kommende Licht leicht abblendet.

Um bei etwa im Nasenrachen vorzunehmenden Operationen eine Hand für den Spiegel und eine für das Instrument frei zu haben, giebt man dem Patienten den die Zunge niederdrückenden Spatel selbst in die Hand, oder aber man verwendet, wenn er dazu nicht geeignet ist, einen selbthaltenden Zungenspatel — Ash's Mundspatel (Fig. 37), dessen unteres Blatt unter das Kinn zu liegen kommt, während das obere allmählich so weit nach unten gedrückt wird, bis die Zunge fest auf dem Mundboden fixirt ist.

Diese Untersuchungsmethode ist eine recht schwierige und nur durch häufige Uebung zu erlernen; für die ersten Uebungen empfiehlt es sich, wenig sensible Personen mit weiter Rachenhöhle zu benutzen.

Hält man den Spiegel horizontal, so sieht man das Nasenrachendach, neigt man ihn mehr in die Verticale, indem man den Spiegelgriff senkt, so spiegeln sich die vorderen Partien — Choanen etc. — ab, bis schliesslich die hintere Wand des Velum sich unserem Blicke zeigt. Heben wir umgekehrt den Griff, so inspiciren wir die hintere Wand; durch Drehungen des Spiegels nach der Seite stellen wir uns die Tube ein (s. Fig. 38).

Um sich im postrhinoskopischen Bilde zurechtzufinden, empfiehlt es sich, das als scharfe rote Leiste in der Mittellinie der vorderen Wand sich bemerkbar machende septum narium als Orientierungslinie zu benutzen, das sich beiderseits




Fig. 36.

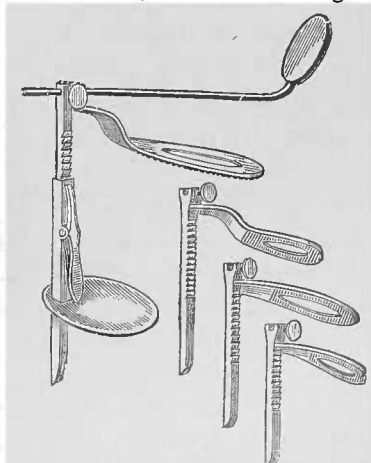


Fig. 37. Hier ist noch (nach Schlesingers Vorschlag) ein Spiegel befestigt, mit dem das postrhinoskopische Bild bei etwaigen Operationen eingestellt werden soll, so dass man nun die linke Hand für die Anlegung des Gaumenhakens und die rechte für die Führung des Instruments frei hat.

in die Choanabögen gabelt; hinter demselben sehen wir das Nasenruchendach mit der Rachen tonsille resp. deren Residuen, zu beiden Seiten derselben die Rosenmüller'schen Gruben, die sie von den Tuben trennen. In den Choanen sieht man die hinteren Teile meist nur der unteren und mittleren Muschel; diese macht sich als eine kolbige von aussen und oben nach unten und innen verlaufende Masse bemerkbar, während die untere mehr kuglig z. T. von dem nicht vollkommen schlaffen Velum verdeckt sein kann. Die obere Muschel ist meist gar nicht sichtbar; ist sie aber von der mittleren nicht bedeckt, so sieht man sie als schmale rötliche Vorbuchtung, die weiter nach vorne in der Nase gelegen ist. Die Schleimhaut des Nasenruchens besonders des Daches hat gewöhnlich eine lebhaftere Röte als die des Mundruchens.

Für manche Fälle, z. B. bei Tumoren, wenn wir uns über ihre Insertion, Ausdehnung und Consistenz unterrichten wollen, insbesondere aber bei Fremdkörpern im Pharynx, wie z. B. Gräten, die dem Auge nicht immer leicht zugänglich sind, und deren Anwesenheit resp. Sitz oft nur palpatorsch zu ermitteln, ist eine Digitaluntersuchung zweckmässig.

Will man die rechte Seite des gegenüber sitzenden Patienten abtasten, so benutzt man den rechten Zeigefinger dazu und umgekehrt. Bei Kindern, die man gewöhnlich nur auf den Nasenrachen digital untersucht, stellt man sich, falls man keinen Assistenten zur Verfügung hat, der das Kind fixirt, hinter dasselbe, faast seinen Kopf fest

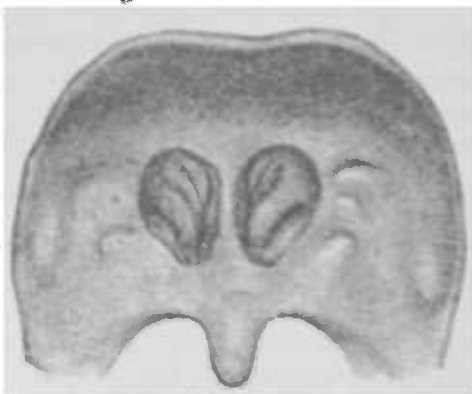

Fig. 38.

zwischen den rechten Oberarm und Brust, schiebt mit dem rechten Daumen die Unterlippe über die unteren Schneidezähne und führt den linken Zeigefinger ein, und zwar bei der Untersuchung des Nasenruchens so, dass man ihn halb gebeugt, die Streckseite der Zunge zugekehrt, hakenförmig um das Velum herum, nach oben führt. Das Hinüberschieben der Unterlippe über die unteren Schneidezähne geschieht, damit man nicht von den Kindern gebissen wird, denn beißen sie jetzt, so beißen sie sich selbst in die Unterlippe, so dass der Schmerz sie von ihrem Vorhaben abbringt. Um das Gebissenwerden zu vermeiden, ist auch ein

Blechring angegeben worden, den man sich zum Schutz über den untersuchenden Finger ziehen soll; man ist aber in seinen Bewegungen durch ihn behindert, so dass er nicht empfehlenswert ist. Dagegen kann man, um das Schliessen des schon geöffneten Mundes zu verhindern, einen Gummikeil zwischen die Zähne legen oder einen Mundsperrer anwenden. Auch bei der Digitaluntersuchung orientirt man sich am besten vom septum narium aus und tastet von hier aus der Reihe nach das Dach, die hinteren und seitlichen Wände ab. Auf diese Weise verfällt man nicht leicht in den sonst recht häufig zu beobachtenden Irrtum, dass die sich weich anfühlenden Tubenwülste für die hyperplasirte Rachenmandel gehalten werden.

Nach unten zu gelangt man, wie Demmes Untersuchungen an der Leiche ergeben, mit dem Zeigefinger in den meisten Fällen bei Erwachsenen bis zum fünften Halswirbel, manchmal erreicht man sogar den sechsten; zuweilen dringt die Kuppe des Zeigefingers nur bis zum vierten. Dabei kann man nach vornezu gewöhnlich das Zungenbein, Epiglottis, Ringknorpel, zuweilen selbst den oberen Teil der Trachea betasten. Der Kehledeckel entspricht gewöhnlich der Höhe des vierten, die Aryknorpel der des fünften Halswirbels.

Bei äusserer Betastung fühlt man bei entzündlichen Processen zuweilen, regelmässig bei infectiösen Erkrankungen des Rachens Drüsenschwellungen; die hinter dem Unterkieferwinkel gelegenen tonsillären Lymphdrüsen werden nicht selten fälschlich für die Mandeln gehalten; diese sind aber von aussen nicht fühlbar.

Allgemeine Diagnostik.

Bei der Inspektion des Rachens haben wir unsere Aufmerksamkeit auf die Farbe der Schleimhaut und ihre Feuchtigkeit, besonders an der hinteren Wand, und auf die Beweglichkeit des Velum palatinum zu richten.

Der Pharynx ist ganz besonders geeignet, uns anämische Zustände erkennen zu lassen; man sieht die Schleimhaut blass, manchmal wachsbleich bei chlorotischen oder überhaupt geschwächten, heruntergekommenen Individuen, und man muss in solchen Fällen immer an eine Allgemeinerkrankung, besonders an Tuberkulose denken; andererseits ist daran zu erinnern, dass die Schleimhaut bei alten Leuten blass zu sein pflegt, ebenso macht sie bei ihnen gewöhnlich einen dünnen, atrophischen trockenen Eindruck. Der Mangel an Feuchtigkeit, besonders das trocken-

glänzende Aussehen der hinteren Rachenwand muss uns ebenfalls an eine Allgemeinerkrankung erinnern, und zwar steht hier oben an der Morbus Brightii.

Unter normalen Verhältnissen sondert die Rachen tonsille ein klares, zähes, schleimiges Secret ab, das an der hinteren Rachenwand herunterläuft und in Gemeinschaft mit dem Inhalt der Drüsen derselben den Pharynx anfeuchtet, um den Bissen glatt, ohne Verletzung der Schleimhaut hinuntergleiten zu lassen, so dass sie immer feuchtglänzend aussieht. Diese Absonderung geschieht beständig ohne dass es dem Patienten bewusst wird oder gar Unbequemlichkeiten macht. Erst wenn beim Katarrh oder aus anderen Ursachen die Qualität der Absonderung sich verändert, eitrig oder trocken wird, oder wenn das Quantum zunimmt (Hypersecretion), wird es dem Patienten lästig und veranlasst ihn zum Räuspern, um dasselbe zu entfernen. Besonders unangenehm ist für ihn das eingetrocknete Secret, das der Schleimhaut fest anhaftet und daher sehr schwer entfernt werden kann, so dass es zuweilen oft gewaltsam selbst mit dem Finger gelöst wird, wobei dann nicht selten etwas Epithel mit abgerissen wird, so dass es zu einer kleinen Blutung kommen kann, oder durch Beimengung von Blut zum Secret kann dieses blutig gefärbt werden; oder aber das Blut trocknet ein und färbt dann die Borke bräunlich oder bräunlich rot. Das Absonderungsproduct des Rachens wird im allgemeinen nicht, wie aus den tieferen Respirationswegen durch Husten, sondern durch Räuspern entfernt und zeigt mikroskopisch Schleim- und Eiterkörperchen, und Detritus, dem gewöhnlich einige Epithelien beigemengt sind; daneben finden sich die eingeatmeten Beimengungen der Luft; Kohlen- und Staubpartikelchen verschiedenster Art; bei Arbeitern in Farbwerken sehen wir gewöhnlich kleine Mengen von Farbstoffen dem Secret beigemischt, so dass dasselbe durch diese Verunreinigung die verschiedensten Nuancen des Blau, Grün, Rot u. a. aufweisen kann. Die rote Färbung kann gelegentlich zu Verwechslungen mit Blut führen, so dass man an jene Möglichkeit der Entstehung des roten Aussehens denken muss.

Die Beweglichkeit des Velum palatinum ist bei schweren anämischen Zuständen gewöhnlich ein wenig beschränkt, ebenso bedingen Tumoren des Nasenrachens, am häufigsten die sogenannten adenoiden Vegetationen der Kinder, mechanisch eine Beschränkung der Hebung des weichen Gaumens. Dieselbe wird ferner verursacht durch ausgedehnte Narben in demselben, sowie insbesondere durch Verwachsungen mit der hinteren Rachenwand.

wie wir sie nicht selten nach Syphilis auftreten sehen. Weiter sind es entzündliche Erscheinungen, die ein Hindernis für die Bewegung abgeben; so sehen wir eine mangelhafte Motilität des Velum bei der Angina und deren Folgeerscheinung, der Peritonsillitis, bei der syphilitischen oder tuberkulösen Infiltration. Bei Kindern sehen wir die Gaumensegellähmung insbesondere nach der Diphtherie. Bewegungsstörungen stellen sich bei Erwachsenen meist als eine Complication einer Nervenstörung ein, die zuweilen eine gleichzeitige Kehlkopflähmung bedingt; oder aber es liegen centrale Ursachen vor, wie z. B. bei der Bulbärparalyse.

Es ist besonders darauf zu achten, ob die Raphe beim Phoniren in der Mittellinie bleibt oder nach einer Seite abweicht. Ganz geringe Abweichungen kommen wegen der zuweilen nicht vollkommen symmetrischen Entwicklung der Muskulatur normaler Weise vor; allein sind sie in beachtenswerter Weise vorhanden, so handelt es sich um einseitige Lähmungen, und zwar ist die rechte Seite gelähmt, wenn die Raphe nach links abweicht und umgekehrt, während bei doppelseitiger Lähmung die Hebung des Velum nur in unvollkommenem Masse oder überhaupt nicht stattfindet, in jedem Falle also ein mangelhafter Abschluss des Nasenrachens statthat, so dass auch die nicht nasalirten Laute einen nasalen Beiklang haben (offene Nasensprache), und häufig Flüssigkeiten, die geschluckt werden sollen, durch den offenen Nasenrachen in die Nase gelangen, und aus dieser wieder herausfließen. Eben wegen dieses mangelnden Abschlusses entweicht beim Sprechen mehr Luft durch die Nase, eine der Verschlusspforten für die aus dem Kehlkopf aufsteigenden Schallwellen steht offen, so dass die Patienten nicht im Stande sind, mit einem Atemzuge so viel zu sprechen wie ein Gesunder; es tritt eine „phonatorische Luftverschwendung“ ein. —

Eine besondere Aufmerksamkeit verdienen ferner die sog. Seitenstränge, — die Schleimhaut über den mm. stylopharyngolaryngei, die in dieser Region sehr häufig verdickt sind und dann zu Stimmstörungen, insbesondere zu leichter Ermüdung der Stimme und anderen unangenehmen Sensationen im Halse die Veranlassung geben können.

In dieser Gegend, also in den seitlichen Partien des Rachens hinter den arcus pharyngopalatini sieht man zuweilen eine Pulsation der arteria pharyngea ascendens; manchmal ist dieselbe so in die Augen fallend, dass man einen abnormen Gefäßverlauf annehmen muss.

Sensibilitätsstörungen finden sich als Hyperästhesien,

Hypästhesien, oder Anästhesien. Gewisse Schwankungen der Sensibilität liegen innerhalb der physiologischen Breite, und eine Herabsetzung derselben ist insbesondere eine Begleiterscheinung der Anämie. Anästhesie ist complicirt mit der gewöhnlich auf nervöser Basis beruhenden Lähmung des Gaumensegels. Die Hyperästhesie ist gelegentlich ebenso wie die Hypästhesie bei einem oder dem anderen Individuum zu beobachten, insbesondere aber findet sich erstere bei Potatoren und bei Tuberkulösen, gewöhnlich auch bei Frauen während der Gravidität. Die Empfindlichkeit ist dabei nicht selten so gesteigert, dass beim Herunterdrücken der Zunge eine Würgebewegung, zuweilen sogar Erbrechen eintritt.

Allgemeine Therapie.

Aus dem Gesagten geht hervor, dass ein grosser Wert auf die Prophylaxe zu legen ist. Personen, die sich leicht erkälten, müssen besonders im Frühjahr und Herbst, d. h. bei kaltem, feuchtem und windigem Wetter grossen Wert auf die Kleidung legen; insbesondere ist dafür zu sorgen, dass durch geeignetes Schuhwerk, dicke Sohlen, resp. durch Behandlung sog. Schwammfüsse die Füsse warm und trocken bleiben. Die Kleider seien der Aussentemperatur angemessen, bei zu dünner Kleidung ist der Wärmeverlust zu gross, bei zu warmer tritt Ueberhitzung ein. Die Unterkleider sollen aus Wolle hergestellt sein, da diese wegen ihrer Elasticität und Porosität eine ausreichende Hautrespiration gestattet, die ihrerseits die wichtige Anpassung der Körperwärme regulirt; und diese Function der Haut wird wieder besonders unterstützt durch häufige, am besten tägliche kühle Bäder und Waschungen. Halstücher sind zu verbieten, und wenn sie längere Zeit gewohnheitsgemäss getragen sind, lasse man eine allmähliche Entwöhnung vornehmen, da bei plötzlichem Wechsel der Gewohnheit leicht Erkältungen eintreten; so sieht man dies auch bei Männern, die längere Zeit einen langen, den Hals schützenden Bart getragen haben und ihn sich abnehmen lassen. Die Kopfbedeckung sei leicht und trage im Deckel Ventilationsöffnungen. Diese Massregeln sind in solchen Fällen, in denen krankhafte Veränderungen des Rachens vorliegen, natürlich immer erst dann anzuwenden, wenn diese beseitigt sind (z. B. Hyperpl. tonsill., Vegetat. adenoid.).

In vielen Fällen hat man den übermässigen Genuss von Tabak und Bier einzuschränken oder auch einzustellen, wenn nicht überhaupt, ganz zu unterlassen, und zwar sind gemeinhin

die Zigarretten gefährlicher als die Zigarren, um so mehr, wenn, wie gewöhnlich, der Rauch derselben durch die Nase ausgeblasen wird.

Was den Wein betrifft, so ist bei Erkrankungen des Rachens ein leichter Bordeaux und guter, leichter Ungarwein zu gestatten, dagegen andere Sorten, insbesondere Weisswein, zu verbieten. Ueberhaupt ist die Diät in geeigneter Weise zu regeln; stark gewürzte, allzu saure und scharfe Speisen (Essig, Pfeffer, scharfer Senf u. a. m.), ebenso der Genuss zu heisser oder zu kalter Speisen sind zu vermeiden; ihre Normaltemperatur beträgt im Allgemeinen 38° C., Kaffee und Thee geniesst man bei 40 — 43° , Weisswein und Bier bei 10 — 15° , Rotwein bei 19° , Wasser bei 12 — 13° , Suppen bei 37 — 45° ; bei weniger als $6,5$ — 7° tritt kaltes Gefühl an den Zähnen und im Epigastrium auf, bei mehr als 55° heisses Gefühl und Brennen im Mund und Schlund.

Bei zu trockener Luft, z. B. in Folge von Luftheizung, kann man derselben durch Aufstellen von Behältern mit Wasser oder durch einen Wasserspray mehr Feuchtigkeit zuführen und dadurch dem unangenehmen Trockenheitsgefühl im Mund und Schlund, wie es besonders lästig von Patienten mit trockenen Katarrhen wahrgenommen wird, erleichtern.

Gegen die Einatmung von Staub und anderen irritirenden Partikelchen kann man sich durch Respiratoren schützen, insbesondere aber ist in solchen Fällen darauf zu achten, dass Nasenatmung vorhanden ist, resp. dieselbe bei etwaiger Nasenstenose hergestellt wird.

Was die direkte lokale Behandlung betrifft, so verordnen wir bei akut entzündlichen, schmerzhaften Affektionen das Eis — äusserlich in Form von Eiskravatten oder mittelst Leitersch Röhren, — oder aber das Schlucken von kleinen Eisstücken oder künstlichem Eis. Die Kälteapplikation geschieht, um die Entzündung zu beseitigen oder zu lindern resp. eine Eiterbildung hintan zu halten; während wir die Wärme in Form von warmen (Brei-) Umschlägen zur Beförderung derselben benutzen. Dazwischen stehen die Priessnitzschen Umschläge, die die Hautgefässe dilatiren und so eine gewisse Ableitung erzielen.

Sehr oft verwenden wir die Gurgelung, eine Methode, deren Wert von verschiedenen Autoren verschieden beurteilt wird, die aber jedenfalls in einer ganzen Reihe von Fällen angewendet zu werden verdient, da bei geschickter Ausübung derselben eine Reinigung und Bespülung der Rachenschleimhaut mit den ver-

schiedensten medicamentösen Lösungen statt hat, die einen unverkennbaren Einfluss auf dieselbe ausüben können.

Wenn es sich nicht um akut entzündliche Erscheinungen handelt, pflegt man das Gurgelwasser stuben- oder lauwarm zu verordnen, damit die Temperatur desselben nicht schon einen Reiz abgibt. Bei der Gurgelung setzen wir das Velum in vibrirende Bewegungen, so dass durch dieselben die Flüssigkeit hin- und hergeworfen wird und so gewissermassen eine Waschung der Rachenschleimhaut vornimmt. Je nachdem man nun dabei einen tiefen Ton angeben lässt und dadurch den Kehlkopf senkt, oder bei hohen nasalirten Tönen diese Bewegungen ausführt, kann man mehr die tieferen oder höher gelegenen Partien des Rachens bespülen. Bei Lähmungen des Gaumensegels ist daher eine Gurgelung nicht ausführbar, und Hughes hat darauf aufmerksam gemacht, dass eine, früher nicht vorhandene, Unfähigkeit zum Gurgeln nicht selten ein frühzeitiges Symptom für Ataxie bei der aufsteigenden hinteren Spinalsclerose und der absteigenden Cerebrospinalsclerose ist.

In Bezug auf die Zusammensetzung des Gargarisma haben wir die Tatsache zu berücksichtigen, dass von manchen Patienten, insbesondere von Kindern, von dem Gurgelwasser nicht selten etwas verschluckt wird; bei Anwendung differenterer Mittel ist daher die Dosis darnach zu bestimmen. So ist z. B. eine Zeit lang die Vergiftung mit Kali chloricum, eines der im Publikum beliebtesten Gurgelmittel, durch Verschlucken desselben beim Gurgeln zuweilen beobachtet worden, so dass Vorsicht geboten ist.

Recepte für Gargarismen.

Acid. tannic. 2.00—2.5	Alumin. chlorat. 1.5—2 ½
Spirit. rectif. 1.0	Borax, Ti. Myrrh. 3—4 ½
Mixt. Camphor. ad 100.0	

Allen kann man Glycerin etwa 3.0 : 100.0 zusetzen

Adstringirende Gurgelwässer.

Als beruhigendes, schmerzstillendes Gurgelwasser empfiehlt sich Kal. bromat. 1.5—2 ½, Kamillenthee, Salbethee u. a.

Zu antiseptischen Gargarismen verwendet man Acid. carbol. 3 ½, Kali chlor. 1 Theelöffel auf ein Glas Wasser, Kali hypermangan. bis zur Violettfärbung des Wassers u. a. m.

Ti. Myrrh. 15.0.
Ti. Pimpinell. 1.5
(Ol. Menthae pip. gtt. II—IV)
15 Tropfen auf ein Glas Wasser.

Salol: 1 Kaffeelöffel 6% spirituöser Lösung auf 1 Glas Wasser.

Acid. carbol.
Camph. ââ 1.0
Glycerin.
Aq. destill. ââ 50.0

Salzwasser: 1 Messerspitze Salz auf ein Glas Wasser.

Eine andere, fast noch häufigere Art der Application von Medicamenten im Pharynx ist die mittelst des Pinsels (s. Fig Nr. 39), des Schwammes oder des Wattebausches. Verwendet man die beiden ersteren, so ist darauf zu achten, dass jeder Patient sein eigenes Instrument hat, da trotz sorgfältigster Reinigung des Pinsels z. B. Tuberkelbazillen in demselben gefunden wurden, nachdem er bei Phthisikern verwendet war, (Cornet) und so die Gefahr einer Uebertragung nicht gänzlich vermieden werden kann. Immer ist darauf zu achten, dass sich im Pinsel keine losen Haare finden, da sie sonst leicht an der Schleimhaut haften bleiben und zu unangenehmer Sensation Veranlassung geben können. Besser ist daher noch die Verwendung

eines Wattebausches, den wir um eine an ihrem Kopfende geriffelte Kupfersonde wickeln, um ihn nach dem Gebrauch zu verbrennen und so die Sonde wieder zu reinigen, oder indem wir ihn zwischen die Branchen des Baginsky'schen oder Fränkel'schen Watteträgers (s. Fig. 40, 41) fassen. Die gegen den Handgriff unter abgerundeten rechten Winkel hergestellte Krümmung des letzteren ermöglicht die Pinselung auch des Nasenrachens. Man tränke den Pinsel oder Schwamm nicht zu stark, da sonst leicht einige Tropfen in den Larynx fallen und so einen Glottiskrampf hervorrufen können oder von den Patienten verschluckt werden und unter Umständen gastrische Störungen hervorrufen. Uebrigens erlernen die meisten Patienten es schnell, sich selbst zu pinseln.

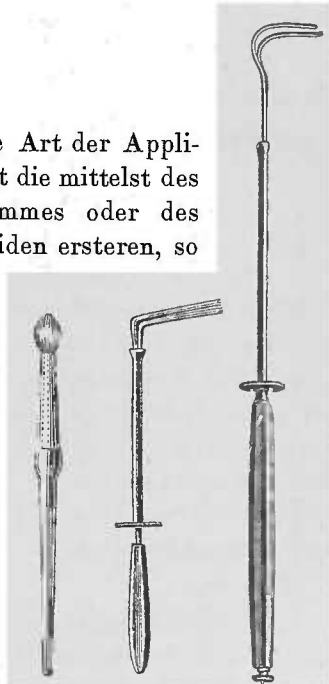


Fig. 39. Fig. 40. Fig. 41.

Für die trocknen, atrophirenden Katarrhe verwendet man Jodlösungen.

Jodii puri
Acid. carbonici $\text{h\ddot{a}}$ 0.3—1.0
Kal. jodati 1.5
Glycerini 7.5—15.0
Aq. destill. ad 100.0

(Mandelsche Lösung.)

Zu Pinselungen empfohlen sich bei hypersecretorischen Katarrhen

1—2 % Chlorzinklösung
1 % Alaun- oder Tanninlösung
Arg. nitr. -Lösung 5—10 %, u. a. m.
am besten mit Zusatz von Glycerin (10:100).

Für den Nasenrachen verwendet man auch Pulver, und zwar applicirt man dieselben mittelst eines Pulverbläasers, Insufflators, (s. Fig. 42, 43, 44) indem man den Schnabel des Instruments hinter dem Velum in die Höhe führt oder auch gelegentlich mit kräftigem Druck von vorne durch die Nase hindurchtreibt; auf diesem Wege kann man übrigens auch Flüssigkeiten in den Nasenrachen spritzen. Oder man verwendet den Spray, der besonders für die Cocainisirung des Nasenrachens empfohlen worden und demgemäss dann an seinem Ende nach oben umgebogen ist (s. Fig. 45).

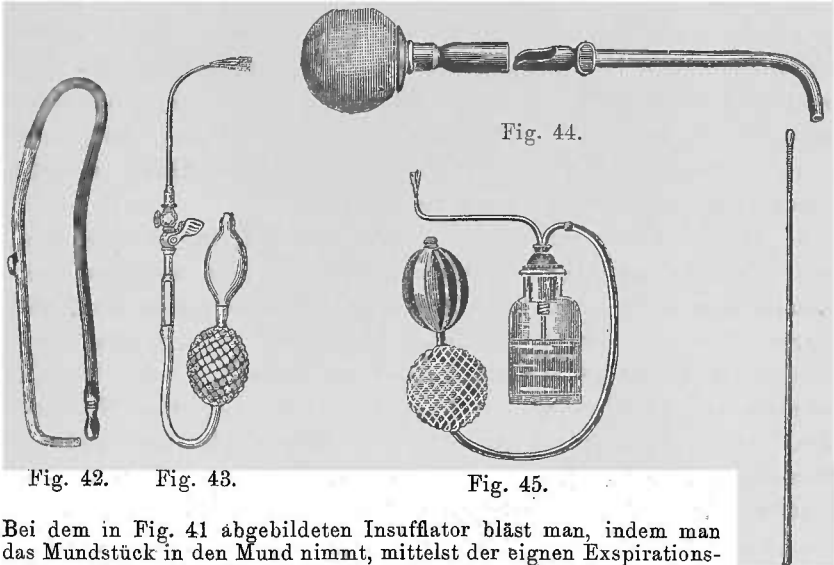
Zu Insufflationen in den Nasenrachen empfiehlt M. Schmidt zum Zweck der Anästhesirung reines Cocainpulver.

Bei Katarrhen verwendet man gerne Acid. boric. satibus. pulv., rein oder Jodoform, Jodol, Sorojodol, Dermatol u. a. m. Tannin ist zu vermeiden, da bei manchen Patienten sehr unangenehme, heftige Reactionen danach auftreten.

Kurz zu erwähnen wäre noch die Massage, die besonders bei atrophirenden Katarrhen der Schleimhaut empfohlen und angewendet wird, und zwar benutzt man die sog. Effleurage, eine streichende Bewegung, und die Vibrationen, leichte, durch rasch aufeinanderfolgende Bewegungen hervorgerufene Erschütterungen, die stets im Ellenbogengelenk ihren Ausgang nehmen und hauptsächlich mit der Bogen- oder der Finger ausgeführt werden. Diese Bewegungen werden durch eine an ihrem Kopfe mit Watte umwickelte Sonde (s. Fig. 46) auf die Schleimhaut übertragen. Man wird gut thun, die übertriebenen Hoffnungen mancher Autoren auf diese Methode herabzustimmen; wenigstens haben wir keine

beachtenswerten Erfolge zu verzeichnen, wemgleich ein gewisser günstiger Einfluss in manchen Fällen bemerkbar ist.

Bei den hypertrophischen Katarrhen, bei der Hyperplasie der Tonsillen und ähnlichen Erkrankungen sehen wir uns zuweilen zur Anwendung von ätzenden, kaustischen Mitteln gezwungen. — Hierher gehören: *Argentum nitricum*, *Acid. trichloroaceticum*, *Acid. chromicum*, *Acid. carbolicum purum* und einige andere und — last not least — die Galvanokaustik und Elektrolyse.



Bei dem in Fig. 41 abgebildeten Insufflator bläst man, indem man das Mundstück in den Mund nimmt, mittelst der eignen Expirationsluft das Pulver aus, das man in einen durch einen Schieber verdeckbaren Ausschnitt des Pulverrohrs in der Quantität einer kleinen Messerspitze in dasselbe hineingethan hat. Bei Fig. 42 vertritt die durch das Gebläse gespannte Luft die Expirationsluft; im Augenblick der gewünschten Application öffnet man den vorher geschlossenen Hahn und macht auf diese Weise dem Austritt des Pulvers den Weg frei. Bei Fig. 43 drückt man für denselben Zweck auf den Gummiball. Fig. 46.

Will man nur einseitig ätzen, so empfiehlt es sich eine Sonde mit plattgeschlagenem Kopf zu verwenden und nur die der zu ätzenden Stelle entsprechende Seite mit dem Aetzmittel zu versehen.

Bei der Verwendung im Nasenrachen biegen wir die Sonde natürlich in ihren letzten 3—4 cm in einem stumpfen Winkel ab, um mit dem abgelenkten Teil hinter dem Velum in die Höhe zu gehen.

Die drei erstgenannten oben erwähnten Mittel verwenden wir, indem wir sie an den Knopf einer Sonde anschmelzen. Wir halten den Arg.-stift und den Sondenknopf in die Flamme,

lassen einen kleinen Tropfen des schmelzenden Silbersalzes auf ihn fallen und, nachdem wir beides aus der Flamme gezogen, ihn zu einer Perle trocknen; bei der Chromsäure laden wir einige Krystalle auf die Sonde, halten sie in die Flamme und ziehen sie aus ihr zurück, sobald das Aetzmittel flüssig geworden ist; wir haben dann eine einem Streichholzköpfchen ähnliche Chromsäurequantität, die durch das Schmelzen gleichzeitig die etwa vorhandene Verunreinigung durch Schwefelsäure verloren hat. Die Trichloressigsäure kann man ebenso anschmelzen oder aber man taucht den Sondenkopf in die durch Erwärmen flüssig gewordene Masse und lässt die so mitgenommene Säure wieder erkalten; man hat dann einen leidlich fest anhaftenden Beschlag derselben. Besondere Instrumente für ihre Anwendung sind überflüssig. Die Carbonsäure verwendet man, nach Art der rauchenden Salpetersäure an der äusseren Haut, mittelst eines zugespitzten Glas- oder Holzstäbchen.

Das mildeste unter den genannten Mitteln ist das Arg. nitr., welches nebenbei den Vorzug hat, dass man mit demselben genau localisiren kann; etwa überschüssige Quantitäten lässt man durch Gurgeln mit Salzwasser fortspülen resp. neutralisiren. Etwas energischer wirkt die Trichloressigsäure, nur hat sie, ebenso wie die Chromsäure, gegenüber dem Arg. den Nachteil, dass sie hygroskopisch ist und bei der Application auf die Schleimhaut zerfliesst, so dass leicht eine grössere Partie angeätzt wird, als wir es beabsichtigten. Noch intensiver wirkt Acid. chromic., und zwar ist man in der Lage, durch längeres und kräftigeres, resp. kürzeres und zarteres Andrücken der mit ihr armirten Sonde die Aetzwirkung mehr oder weniger in die Tiefe dringen zu lassen, so dass wir fast dieselbe Wirkung erzielen können wie bei der Galvanokaustik; nur pflegt der Schmerz bei ersterer Application länger zu dauern als bei letzterer. Eine hinterher vorgenommene Gurgelung mit Salzwasser ist hier ebenfalls zweckmässig, da die etwa überschüssige Chromsäure sonst geschluckt wird und so leicht zu heftigem Erbrechen führen kann.

Die Verwendung der reinen Carbonsäure hat wie die aller ätzenden Flüssigkeiten hier gewisse Gefahren, weil leicht durch Zerfliessen oder Abtropfen eine Stelle der Schleimhaut getroffen werden kann, die nicht geätzt werden soll.

Was schliesslich die Galvanokaustik betrifft, so ist sie, falls eine tiefere Aetzwirkung beabsichtigt wird, die angenehmste und zuverlässigste Methode. Wir bedürfen dazu einer Batterie oder eines Akkumulators.

Für die Batterien (s. Fig. 47) verwendet man am besten Zink-Kohlenelemente und als erregende Flüssigkeit eine Lösung von Chromsäure in verdünnter Schwefelsäure, und zwar nimmt man 75 gr. Chromsäure + 20 gr. schwefelsaures Quecksilberoxyd in 1000 gr Wasser + 200 gr englische Schwefelsäure. Der Zusatz von schwefelsaurem Quecksilberoxyd schützt die Zinkplatten und erspart das sonst häufiger zu wiederholende Amalgamiren derselben (Bestreichen mit Quecksilber). Die Regulirung des Stroms




Fig. 47. Batterie für Galvanokaustik (G) und Licht (L).

geschieht durch mehr oder minder tiefes Einsenken der Elemente in die Flüssigkeit (Drehen an der Kurbel resp. dem Rade). Eine Verunreinigung der Zinkplatten leitet sekundäre galvanische Prozesse ein und führt zu Wasserstoffentwicklung, deren Auftreten also die Aufmerksamkeit auf die Zinkplatten lenken muss. Für die Galvanokaustik reichen 2—3 grosse Elemente aus; will man eine Batterie für Erzeugung elektrischen Lichts verwenden, so sind 6 Elemente nötig. Die Verwendung derselben Batterie für beide Zwecke ist durch einen Umschalter zu ermöglichen, aber nicht empfehlenswert, da man dann entweder das Licht oder die

Galvanokaustik entbehren muss. Will man mit beiden gleichzeitig arbeiten, so sind 8 Elemente nötig, 2 für diese und 6 für Licht. Von Zeit zu Zeit ist eine Abspülung der Elemente nötig, indem man sie in Wasser stellt; glühen die Brenner nicht mehr, ohne dass sie oder die Leitung defect, d. h. ist die Erregungsflüssigkeit nicht mehr tauglich, so ist natürlich eine frische Füllung nötig.

Die Accumulatoren bestehen aus, ähnlich wie die Kohlen und Zinke eines Elements angeordneten, Bleiplatten; einer den positiven Pol bildenden stehen zwei negative gegenüber, so dass von ersterer beide Seiten zur Wirkung kommen. Um grössere Flächen zu erzielen, werden zwei positive Platten zwischen drei negative, resp. drei zwischen vier u. s. w. gestellt. Die positive Platte besteht aus einem Bleinetz, das in einen viereckigen festen Rahmen gespannt ist; in die Maschen des Netzes ist eine mittelst einer neutralen Flüssigkeit plastisch gewordene Schicht Mennige mechanisch hineingepresst; in derselben Weise sind die Maschen der negativen Platte mit Bleioxyd ausgefüllt. Zwischen beiden befindet sich als Electrolyt verdünnte chemisch reine Schwefelsäure. Wird der Strom einer Electricitätsquelle — positiver Pol der Batterie mit dem gleichwertigen des Accumulators — in diesen hineingeleitet (Ladung), so bildet sich durch die elektrolytischen Vorgänge im Accumulator an der positiven Platte eine Schicht Bleisuperoxyd (dunkelbraune Färbung), an der negativen metallisches Blei in Form von Bleischwamm. So geladen stellt der Accumulator eine für eine gewisse Zeit (4—50 Ampèrestunden) konstant, schwache oder starke Ströme, liefernde Electricitätsquelle dar, der die Stromstärke beliebig entnommen werden kann. Die für Galvanokaustik und Licht bestimmten Apparate sind aus mehreren Accumulatoren zusammengesetzte sog. Accumulatorbatterien.

Für die Galvanokaustik genügen 6 Volt (3 Zellen); für die Graduierung des für die verschiedenen Brenner in verschiedener Intensität notwendigen Stromes ist ein Rheostat notwendig. Für Beleuchtungszwecke ist eine Spannung von etwa 12 Volt notwendig, ein Rheostat ist hier ebenfalls erforderlich. Statt der Strindampe (s. Fig. 48) können wir auch ein festes Stativ bei der Beleuchtung verwenden (s. Fig. 49), so dass wir mittelst eines an demselben angebrachten Reflektors das Licht in den Rachen des Patienten werfen können.

Durch den mehr oder minder hohen Grad der Glühhitze, sowie durch mehr oder minder kräftiges Andrücken des Brenners

sind wir im Stande die Aetzwirkung zu graduiren, die sich in der Bildung eines weissen, festhaftenden, fibrinösen Exsudats dokumentirt; immer müssen wir aber die Weissglühhitze vermeiden,

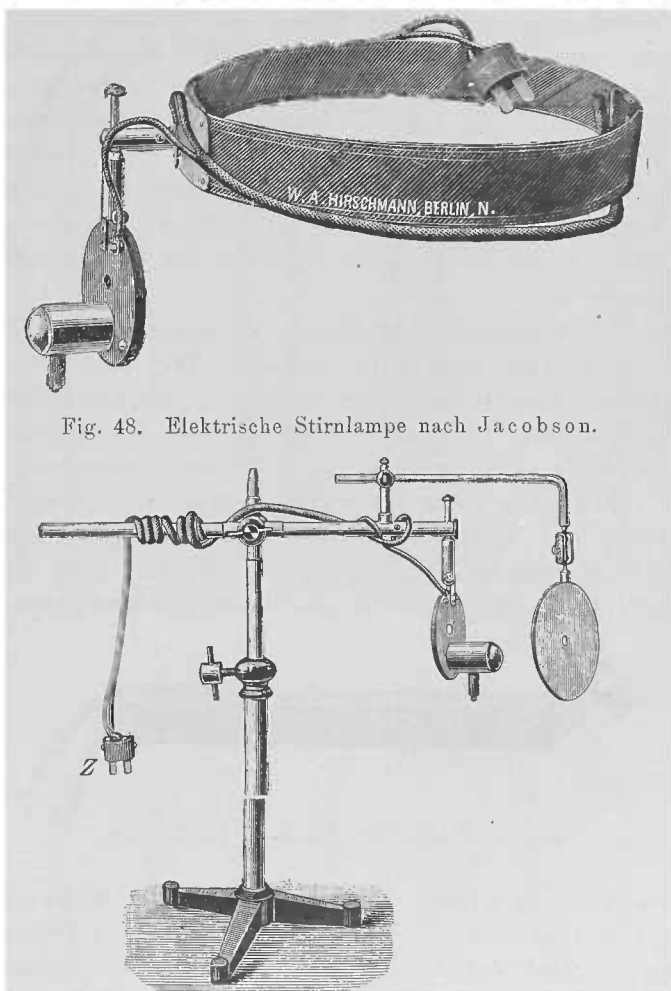


Fig. 48. Elektrische Stirnlampe nach Jacobson.

Fig. 49. Stativ für elektrische Beleuchtung nach B. Fränkel.

weil sie keine Coagulation macht, und deswegen Blutungen eintreten. Der Brenner muss glühend abgenommen werden, weil sonst leicht der Schorf am Brenner haftet und losgerissen wird, und ebenfalls Blutung eintritt. Erst wenn der Schorf sich abgestossen, ist eine etwa zu wiederholende Application vorzunehmen, da eine auf die in Coagulationsnekrose befindliche Schleimhautpartie aufgesetzte Aetzung eine stärkere Wirkung haben kann, als wir beabsichtigen, und eine heftigere Reaction eintritt. Wenn

der Patient nicht grosse Eile hat, ätzen wir nicht auf beiden Seiten gleichzeitig, sondern die zweite erst nach Ablauf der Reaction auf der ersten, weil die Patienten durch die schmerzhaftige Empfindung auf beiden Seiten am Schlingen sehr genirt sind und deswegen durch die für einige Tage beschränkte Nahrungsaufnahme herunterkommen können; während sie bei einseitig ausgeführter Aetzung im Essen wenig behindert sind, wengleich man natürlich besonders reizende, stark gewürzte und heisse oder harte Speisen wegen ihrer irritirenden Wirkung verbieten wird, ebenso wie den Aufenthalt in staubigen und rauchigen Lokalitäten. Gegen den Schmerz verordnen wir Eispillen, Gurgeln mit Eiswasser.

Für die verschiedenen Regionen, in denen wir die Brenner verwenden, sind sie verschieden geformt. Will man mehr in die Tiefe dringen, benutzt man den Spitzbrenner, für Flächenätzungen den Flachbrenner, für umschriebene Oberflächenätzungen den Knopfbrenner u. s. f. (s. Figg. 51—55). Je dicker der Brenner ist, desto stärkeren Strom erfordert er, daher lasse man ihn vor der Application erglöhien, ein Modus, bei dem gleichzeitig eine Desinfection desselben stattfindet. Verwendet man einen zu starken Strom, so glüht der Brenner durch und wird unbrauchbar.



Fig. 50. Scheech'scher Handgriff für Brenner.

Die Brenner werden eingeschraubt in den Scheech'schen Handgriff, der sich die Welt erobert hat; durch Drücken auf den Knopf wird der Strom geschlossen und der Brenner zum Glöhien gebracht. Für die Anwendung der Schlinge verwenden wir den Scheech'schen Schlingengriff (s. Fig. 56), bei dem durch eine Bewegung des unten befindlichen Hebels (C) nach hinten mittelst des Ringfingers der Contact hergestellt, und die Schlinge zum Glöhien gebracht wird, während der Daumen in dem hinteren, der Zeigefinger im oberen und der Mittelfinger im unteren Ringe liegt. Als Material für die warme Schlinge empfiehlt sich am meisten Platiniridium, eine Legirung, die einen ziemlich festen und leicht glöhbaren Draht giebt. Man gebe der Schlinge die Form der zu entfernenden Geschwulst, Tonsille

u. s. w., und mache sie nur ein wenig grösser als diese, da sonst leicht die nachbarliche Schleimhaut verletzt werden kann.




Fig. 51. Flachbrenner.

Fig. 57. Schlingenröhren.

Die gebogenen Brenner und Röhren sind für den Kehlkopf bestimmt, der Bequemlichkeit halber aber hier gleich mit abgebildet.

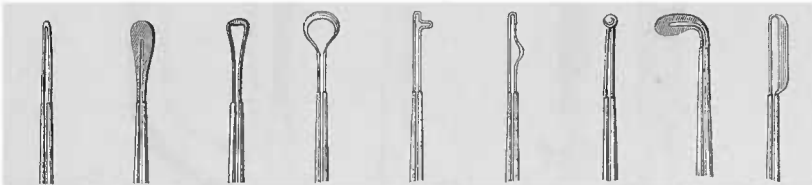


Fig. 52.
Spitz-
brenner.

Fig. 53.
Flach-
brenner.

Fig. 54.
Knopfförmige
Brenner.

Fig. 55.
sog. Furchenzieher.

Fig. 56.
Knopf-
brenner.

Fig. 57.
Galvano-
kaustische
Messer.

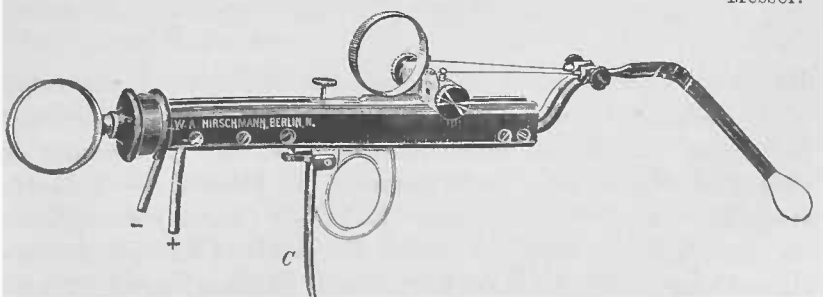


Fig. 56. Scheuchsche galvanokaustische Schlinge.

Hat man die Schlinge kalt eingeführt und um die zu entfernende Partie herumgelegt, so brennt man eine kreisförmige Furche in dieselbe hinein und zieht dann die Schlinge etwas an, so dass sie in der Furche fest liegt und nicht abgleiten kann. Durch abwechselndes Erglühenlassen und Zuziehen der Schlinge gelingt es dann leicht, eine unblutige Entfernung der Tonsille, des Tumors etc. vorzunehmen.

Die Electrolyse macht eine lokale Nekrose, eine Zerstörung des Gewebes dadurch, dass wir den elektrischen constanten Strom (10–80 M. A.) mittelst einer einfachen (s. Fig. 59) oder einer Doppelnadel (s. Fig. 60), die wir wohl denselben in




Fig. 59. Fig. 59.

Handgriff für die Doppelnadel (a) und für die einfache Nadel (b)

Fig. 60.

Electroden für die Electrolyse.

die durch Cocain anästhetisch gemachte Schleimhaut einstechen, oder Steighügel- oder ähnlicher der Schleimhaut aufgelegten Electroden (s. Fig. 60) hindurchleiten. Bei der Anwendung der einfachen Nadel oder letztgenannter Electroden — unipolare Methode — wird diese wirksame Elektrode (Anode) da applicirt, wo wir einwirken wollen, während die passive Elektrode in Form einer Platte an irgend einer Körperstelle (Nacken) applicirt wird;

bei der bipolaren Methode werden beide Pole, die Anode und Kathode mit den Nadeln verbunden, die aus Platiniridium hergestellt sind. An der Kathode (negativer Pol) entwickeln sich Alkalien), an der Anode (positiver Pol) Säuren, die sich dem Auge als weisslicher, die Nadel umgebender Schaum darstellt. Dieselbe ist erst wieder zu entfernen, nachdem der Strom ausgeschaltet ist; ebenso soll der Strom erst einschleichen, nachdem die Nadel in das Gewebe eingestochen ist, da sonst der Patient einen schmerzhaften heftigen electrischen Schlag bekommt. Die Vorzüge der Electrolyse sind die Möglichkeit ihrer genauen Dosirung (mittelst eines Rheostaten), ihre localisirte zerstörende Wirkung, ihre Unblutigkeit, Schmerzlosigkeit (unter Cocain) oder relativ geringe Schmerzhaftigkeit, unbedeutende Reaction und ihre local antiseptische Wirkung; dagegen erfordert ihre Anwendung complicirte und teure Apparate (wenigstens wenn man nicht schon im Besitz einer constanten Batterie mit wenigstens 30 Elementen ist); sie macht bei ihrer verhältnismässig langsamen Wirkung eine grosse Zahl von Sitzungen nötig, so dass die Kur lange dauert, wenigstens wenn eine ausgedehntere Zerstörung beabsichtigt wird.

Die Application der Kaustika, sowie der Electrolyse geschieht schmerzlos, nachdem wir vorher die zu ätzende Stelle mit Cocain, am besten 20 % Lösung, gepinselt haben. Nach 2—3—8 Minuten tritt dann eine eigentümliche recht unangenehme Empfindung im Halse auf, die allmählich an Intensität zunimmt, ein bis einige Minuten auf der Höhe verharzt, um dann allmählich ebenso wie sie gekommen, zu schwinden. Manche Patienten haben das Gefühl, als hätten sie einen immer wachsenden Kloss im Halse, der ihnen denselben enger und enger macht; bei anderen macht sich zuerst ein luftiges Gefühl im Halse geltend, dem dann häufig die Empfindung folgt, als fehle ihnen ein Stück im Halse, als sei an der gepinselten Stelle ein Loch; alle Patienten sind dabei am Schlucken gehindert und haben die Neigung, wegen der eigentümlichen fremdartigen Empfindung im Halse den vermeintlichen Schleim oder das Schluckhindernis durch Räuspern, Hüsteln und Speien zu entfernen, so dass wir in unseren Manipulationen sehr genirt werden können. Es ist deswegen nötig, den Patienten das Cocain-Gefühl (*sit venia verbo*) vorher zu beschreiben und ihnen zu sagen, dass dasselbe ohne sein Zuthun, das gar nichts an der Empfindung ändere, innerhalb 10 Minuten von selbst wieder schwinde. Wenn das Gefühl des Dickwerdens auf der Höhe angelangt ist, dann

ist auch die Anästhesie eingetreten, und die Zeit für die Application gekommen. Bei manchen Patienten — im ganzen findet man es selten — lässt die anästhesirende Eigenschaft des Cocain im Stich, oder es tritt keine vollkommene Unempfindlichkeit ein; in solchen Fällen empfiehlt sich ein Versuch mit einer Antipyrinlösung (mit $Aq. \text{aa}$), die wir in manchen Fällen ganz gute Dienste als lokales Anästhetikum geleistet hat. Neuerdings habe ich mehrfach das Holocain ($2\frac{1}{2}\%$) mit Erfolg angewendet. Neben der anästhesirenden besitzt das Cocain die Eigenschaft, die Reflexerregbarkeit der Rachen- und Kehlkopfschleimhaut aufzuheben, so dass wir weder durch Würgen, Erbrechen oder Husten an der Ausführung der Operation gehindert werden, vielmehr wie an einem narkotisirten Menschen arbeiten können.

Auch der Spray findet, besonders von Amerika und England aus empfohlen, häufig Verwendung. Die Anästhesirung des Rachens und Kehlkopfes mittelst des im Sprühregen applicirten Cocains (5—10% Lösung) soll verhältnissmäßig wenig Cocain nötig machen und eine länger dauernde Wirkung ausüben, als die Einpinselung.

Es tritt nach der Cocainapplication ein Blässwerden der Schleimhaut, eine Ischaemie, eine Contraction der Gefässe ein. Hört die Wirkung derselben auf, so macht sich allmählich eine Relaxation derselben bemerkbar, die manchmal recht unangenehm werden kann; so können sich zuweilen z. B. nach unter Cocainanästhesie ausgeführter Tonsillotomie Nachblutungen einstellen, die um so unangenehmer sind, als die Patienten dann oft schon den Arzt verlassen haben; es ist daher nötig, sie in solchen Fällen noch einige Zeit, etwa $\frac{1}{2}$ Stunde, in Beobachtung zu halten.

Die letzte Art der Verwendung des Cocains ist die submucöse, die wir gewöhnlich mit der Heryng'schen Spritze (Fig. 61), einer, so zu sagen, verlängerten Pravazschen Spritze vornehmen. Die Wirkung ist dann entschieden eine mehr in die Tiefe greifende, so dass man ungefähr 1 cm in der Umgebung der Injectionsstelle vollkommen sicher operiren kann, ohne eine Empfindung oder einen Reflex auszulösen.

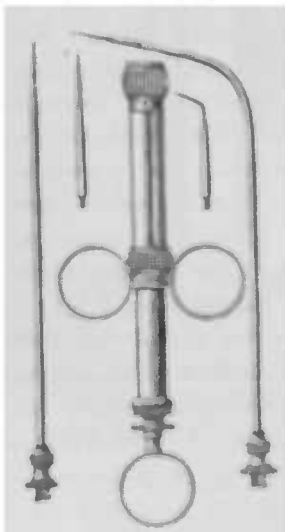


Fig. 61. Heryng'sche Spritze
mit Ansatz für Nase.
Rachen und Kehlkopf.

Allerdings kommen bei dieser Art der Application auch leichter Intoxicationen vor; insbesondere haben wir dieselben bei etwas neurasthenischen, weiblichen Individuen beobachtet.

Uebrigens kann man um den Einstich für eine submucöse Injection schmerzlos zu machen, auch vorher eine schwache (etwa 2% Lösung) inhaliren lassen.

Jedenfalls sind manche Personen mehr als andere zur Intoxication disponirt, ohne dass eine sichere Ursache dafür auffindbar wäre. Die Erscheinungen der Vergiftung machen sich in einer ausserordentlichen Unruhe der Gliedmassen und des Sprachorgans bemerkbar, sodass die Patienten unruhig auf dem Stuhle hin- und herrücken oder umhergehen und beständig schwatzen; dabei ängstigt sie ein sehr lebhaftes Herzklopfen und Oppressionsgefühl. Bei 2 weiblichen nervösen Individuen beobachteten wir sogar Hallucinationen, Ohnmacht und Todesahnung. Der Puls ist sehr frequent, zuweilen arhythmisch und aussetzend. Gewöhnlich gehen diese Erscheinungen bald vorüber, ohne Schaden zu hinterlassen, insbesondere ist noch kein Todesfall zu verzeichnen. Es wird bei der Application des Cocain zuweilen ein Teil verschluckt und ein anderer resorbirt, und zwar tritt die Resorption besonders schnell bei der submucösen Anwendung ein, bei der wir ja das Mittel direct in den Lymphstrom einführen; daher verwenden wir hierbei geringere Dosen als bei der Pinselung, und zwar betrachten wir bei Erwachsenen als Maximaldosis 0,05, d. h. $\frac{1}{4}$ von einer 1 ccm 20 % Lösung enthaltenden Spritze, während wir bei der Pinselung bis zu 0,1 verbrauchen können.

Die Lösung sei möglichst frisch, da sie nach längerem Stehen nicht steril bleibt und leicht unter der Einwirkung von Bacterien der Luft trübe wird. — — —

In England und Amerika wird bei acuten Katarrhen viel das Chlorammonium in statu nascenti verwendet; ein hierfür geeigneter Apparat ist der von Lewin (Fig. 62).

Bei Inhalationen von mit den verschiedensten Substanzen gemischten Wasserdämpfen achte man darauf, dass dieselben nicht zu heiss verwendet werden (s. Inhalation).

Die Electricität verwenden wir bei allen lähmungsartigen Zuständen, und zwar benutzen wir sowohl den constanten als auch den inducirten Strom, percutan oder endopharyngeal; in letzterem Falle gebraucht man die Kehlkopfelektrode (Fig. 63), indem wir sie auf den zu electricisirenden Teil, gewöhnlich das Velum palatinum, die andere breitere Electrode (Handgriff derselben Fig. 65) hinter dem Unterkieferwinkel aufsetzen. Von

hier aus kann auch durch Application beider Electroden, die dann zweckmässig an einem Handgriff befestigt sind (Fig. 64)




Fig. 62.

Die vordere rechts stehende Flasche enthält Ammoniakwasser, die hintere Acid mariat., die links stehende leicht angesäuertes, destillirtes Wasser. In die ersten beiden Flaschen hinein taucht ein Glasrohr zur Verbindung mit der dritten und je ein luftzuführendes Rohr.

(B. Fränkel), eine Einwirkung auf den Pharynx erzielt werden. Den constanten Strom verwenden wir im Pharynx häufiger als den Inductionsstrom; die Stärke beträgt gewöhnlich etwa 3 M. A.; übrigens richtet sich die Stärke der Ströme nach der Empfindlichkeit des Patienten.

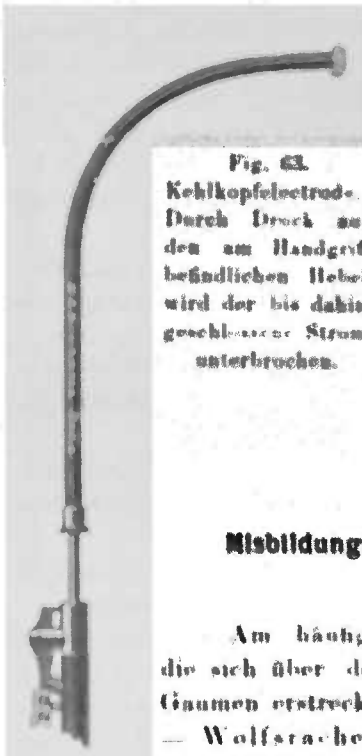

Fig. 63.

Kehlkopfelectrod.
Durch Druck auf den am Handgriff befindlichen Hebel wird der bis dahin geschlossene Strom unterbrochen.

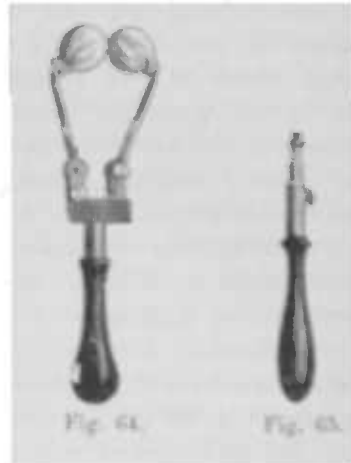


Fig. 64.

Fig. 65.

Misbildungen, angeborene und erworbene Anomalieen.

Am häufigsten findet man Spaltbildungen, die sich über den ganzen, den harten und weichen Gaumen erstrecken und gewöhnlich in der Mitte liegen — Wolfsrachen; aber auch seitliche und nur über einen Teil des Gaumens sich hinziehende Spalten sind beobachtet.

Im Nasenrachen ist in einer kleinen Zahl von Fällen als Fortsetzung des Septum eine die Höhle in symmetrische Teile trennende, unbiegsame, straffe, mit dünner Schleimhaut bekleidete Scheidewand beobachtet worden, die gewöhnlich etwas dünner ist als das septum narium.

Ferner ist mehrfach ein membranöser oder knöcherner Verschluss der Choanen beobachtet worden; meist angeboren aber auch durch Syphilis entstanden. Letztere ruft auch andere Formveränderungen daselbst hervor, Tubenverschluss, Bildung von Schleimhautbrücken u. a. m.

Jurasz sah im Nasenrachen einer Dame eine dem oberen Abschnitte der plica salpingopharyngea aufsitzende tonsilla accessoria.

Abnorm lange proc. styloidei sind als Ursache für Fremdkörpergefühl im Halse angeschuldigt und in einigen Fällen „mit Erfolg“ entfernt worden; war das nicht ein suggestiver Effect?

Die Lordose der Halswirbel und Exostosen derselben sind hier ebenfalls zu erwähnen.

Defecte in dem weichen Gaumen sind angeboren oder erworben, in letzterem Falle gewöhnlich durch Syphilis. Zu den ersteren gehören die meist im vorderen, selten im hinteren Gaumenbogen, manchmal doppelseitig vorhandenen, meist ovalen glattrandigen Perforations-Oeffnungen oder Nischen; sie sind 0,3—1,5 cm lang; in einem von uns beobachteten Fall fand sich eine 8—9 mm lange ganz schmale Oeffnung im velum neben und parallel dem vorderen Gaumenbogen. Ich kann Fowler nicht beistimmen, der sie gewöhnlich auf voraufgegangene phlegmonöse Tonsillitiden zurückführt. Es kommen aber noch grössere Defecte, selbst Fehlen des ganzen weichen Gaumens auch angeboren vor. Die syphilitischen Defecte characterisiren sich gewöhnlich durch ihre narbige Umgebung.

Millikin beschreibt einen Fall, in dem „von der Mitte der vorderen Gaumenbögen dicke breite muskulöse Bänder abgehen, die sich an den Seiten und dem Rücken der Zunge befestigen und sich ca. 4 mm auf den Rücken hin erstrecken.“

Die Uvula kann sehr klein sein oder fehlen, nicht selten zeigt sie sich gespalten und zwar so vollkommen, dass z. B. ein Läppchen derselben erkranken kann (Oedem) ohne Beteiligung des anderen. Die Spaltung erstreckt sich über die ganze Länge, oder findet sich nur an der Spitze, oder aber das Zäpfchen zeigt in ganzer Länge nur eine seichte mediane Furche. J. H. Thompson sah eine

Uvula vor der anderen. — Manchmal ist sie abnorm lang, sie liegt dann oft mit der Spitze ihrer Nachbarschaft auf und macht abnorme Sensationen, Hustenreiz; sie pflegt dann übrigens nicht in ihrer ganzen Länge die Mittellinie inne zu halten, sondern weicht nach einer oder der anderen Seite ab.

Die Tonsillen können fehlen; in einigen, sicher nicht allen Fällen hat man gleichzeitig mangelhafte Bildung der Geschlechtsteile beobachtet; nicht so selten als man gemeinhin glaubt, finden sich auf dem hinteren Gaumenbogen aberriete, von der eigentlichen Mandel getrennte Tonsillen — *tonsillae succenturiatae*, die gelegentlich an einem dünnen Stiel hängen — *tonsilla pendula*. In einem Falle von Kethi hing sie bis zur Epiglottis herab und verursachte krampfartigen Husten.

Ueber der hinteren Rachenwand sieht man gelegentlich eine abnorm verlaufende grosse Arterie, gewöhnlich geschlängelten Verlaufs.

Narben kommen in allen Teilen des Pharynx vor und sind gewöhnlich syphilitischen, seltener diphtherischen u. a. Ursprungs; insbesondere sind die strahligen Narben der hinteren Rachenwand, die sich als weisse Particen von dem roten Grunde der Schleimhaut deutlich abheben, charakteristisch für vorausgegangene Syphilis.

Oberhalb des vorderen Gaumenbogens sieht man gelegentlich und zwar gewöhnlich einseitig einen weissen linearen Narbenzug; derselbe deutet eine früher, wegen einer Peritonsillitis, gemachte Incision an.

Durch Verklebung einander gegenüberliegender ulcerirter Schleimhautflächen kommt es, und zwar gewöhnlich auf syphilitischer Basis, zu Verwachsungen (des Velum mit der hinteren Rachenwand) oder zu Stricturen; besonders in den tieferen Teilen des Pharynx, wo er eine geschlossene Höhle darstellt, kommt es durch Narbetraction zu Verengerungen oder zur Bildung eines in der Mitte durchlochtes Diaphragmas.

Congenitale laterale Divertikel sind wahrscheinlich unvollkommene innere Halskiemenfisteln; und zwar unterscheidet von Kostanewski 1. ventrale oder Hypopharyngealdivertikel — Ueberreste der ersten inneren Kiemenfurche, 2. laterale oder Parapharyngealdivertikel — Ueberreste der zweiten inneren Kiemenfurche. Die an der Hinterwand liegenden befinden sich stets unmittelbar oberhalb des Oesophagus, median oder mehr seitwärts, und werden gewöhnlich dorsale oder Retropharyngealdivertikel genannt. Besteht dasselbe

nicht wie die wahren Divertikel aus allen Häuten des Pharynx, sondern nur aus einer, innen von Schleimhaut ausgekleideten verdickten Bindegewebsschicht, so spricht man von Pharyngocele. Diese zeigen die Grösse einer Haselnuss, können aber auch mehrere centimeterlange Säcke bilden; sie sind gewöhnlich erworbene Bildungen, oder entstehen gelegentlich in Folge einer mangelhaften Function der Constrictoren und geben Veranlassung dazu, dass die Speisen in dieselbe hineingeraten und dort stecken bleiben können. Gewöhnlich lernen es die Patienten aber, den Sack zu entleeren.

Pharyngitis acuta.

Unter diesem Namen wollen wir nur diejenige Form des Rachenkatarrhs bezeichnen, der die gewöhnlichen geringgradigen Erscheinungen der acuten Entzündung darbietet, so dass die herpetische, aphthöse u. a. Formen besonders abgehandelt werden; auch die angina lacunaris wird — als eine Infectiouskrankheit sui generis — hier nicht berücksichtigt werden; ebensowenig die acute infectiöse Phlegmone des Pharynx.

Die gewöhnliche Ursache der acuten Pharyngitis ist die sog. Erkältung; es bleibe ununtersucht, wie weit dabei infectiöse Factoren mitsprechen. Bei manchen Formen ist eine Infection sicher nachzuweisen, so z. B. bei der Influenzapharyngitis oder auch bei den Katarrhen, wie sie manche Infectiouskrankheiten, besonders die des Kindesalters, begleiten. Auch nach der Aufnahme gewisser Medicamente, besonders des Jod, Arsenik, Atropin, Antimon, Quecksilber u. a. sieht man zuweilen acut entzündliche Erscheinungen im Rachen auftreten, so dass man von einer angina toxica spricht.

Symptome. Bei der Betrachtung des Pharynx sehen wir nicht selten bei den verschiedenen Patienten verschiedene Bilder. Gewöhnlich ist die ganze Schleimhaut des Rachens geschwollen, lebhaft rot, succulent, von sammetartig weichem Aussehen; in den schwereren Formen insbesondere bei der Influenza bekommt die Farbe einen Stich ins bläuliche, die Schleimhaut sieht livid rot aus, auch die Schwellung ist gewöhnlich mehr ausgesprochen, so dass man an eine beginnende Phlegmone denken könnte. Besonders spielen sich diese Erscheinungen an der hinteren Rachenwand ab.

Ist das Velum mehr der Sitz der Entzündung, so sieht man in dem geröteten Grunde der Schleimhaut kleine rundliche Prominenzen, die den geschwollenen Drüsen und Follikeln ent-

sprechen. Die stecknadelspitz- bis -kopfgrossen ründlich gelblichen Hervorragungen können nach 1—2 Tagen zerfallen und zu ebenso kleinen runden flachen Ulcerationen Veranlassung geben, die gewöhnlich nach ebenso langer Zeit wieder heilen — Pharyngitis follicularis.

Die Uvula ist dabei nicht selten verbreitert und verdickt und bekommt ein glasiges Aussehen, sie lässt das Licht tiefer eindringen — oedema uvulae. Ebenso kann in den tieferen Partien des Pharynx an der Epiglottis oder der plica aryepigl. sich gelegentlich ein Oedem zeigen.

Spüren sich die entzündlichen Erscheinungen an den Tonsillen ab, so sieht man auch hier Rötung und Schwellung und einige eitrige Secrettröpfchen in den Lacunenöffnungen; und unter dem Epithel machen sich die geschwollenen Follikel als kleine gelbliche Punkte bemerkbar. Aehnlich ist das Bild eventuell an der Zungentonsille, die verhältnissmässig selten sich an dem entzündlichen Process beteiligt. — Wenn es sich — was sicher nicht häufig der Fall — hauptsächlich oder ausschliesslich um das Ergriffensein der Tonsillen handelt, so spricht man wohl auch von einer Tonsillitis acuta oder Angina catarrhalis —; ist die Uvula der Sitz der Entzündung, oder tritt sie als roter, dicker, gewöhnlich einige geschwollene gelbliche Follikel aufweisender Wulst in den Vordergrund der Erscheinungen, so spricht man auch von einer Uvulitis.

Auch der Nasenrachen nimmt nicht gar so selten Teil an dem entzündlichen Process, so dass wir hier die Schleimhaut und besonders die Rachen tonsille gerötet und geschwollen finden, und die Follikel deutlich hervortreten sehen.

Die Schleimhaut des Rachens, die in der ersten Zeit trocken glänzend erscheint, bedeckt sich in weiterem Verlauf mit dünnflüssigem, schleimigem, später auch eitrigem Secret.

Die verschiedenen Localisationen treten nun nicht etwa immer oder regelmässig getrennt auf, vielmehr ist mehr oder minder die ganze Pharynxschleimhaut in die Entzündung hineinbezogen und zeigt nur Rötung und Schwellung oder aber an den verschiedenen Partien die diesen gewissermassen eigentümlichen Zeichen, so dass das Bild des acuten Rachenkatarrhs durchaus nicht immer ein monotones ist.

Die subjectiven Zeichen des acuten Rachenkatarrhs sind Trockenheit, Kratzen, das Gefühl von Wundsein, Schluckschmerzen, die zuweilen nach dem Ohr ausstrahlen, und klossige anginöse

Sprache; — die schweren Formen beginnen mit leichtem Fieber. Nach kürzerer Zeit tritt eine vermehrte Secretion auf, die Patienten räuspern oft unter mehr oder minder erheblichen Schmerzen ein schleimiges, später schleimig-eitriges oder auch rein eitriges Secret aus.

Nicht selten pflanzt sich der Katarrh, der oft in der Nase begonnen, nach dem Kehlkopf fort, so dass die Stimme heiser wird und Husten auftritt.

Die Diagnose ist leicht; die Rötung und Schwellung der Schleimhaut, die vermehrte Secretion characterisiren den acuten Rachenkatarrh zur Genüge; die geschwellenen gelblichen, über das Niveau der Schleimhaut etwas hervorragenden, Follikel können nur bei oberflächlicher Betrachtung mit den graulichen, halbdurchscheinenden Tuberkelknötchen verwechselt werden, die übrigens auch fast nie primär, sondern regelmässig secundär bei einem gewöhnlich mit Lungen- oder Kehlkopftuberkulose behafteten Patienten auftreten.

An den Tonsillen könnte einmal eine Verwechslung mit in den Lacunenöffnungen sitzenden Secrettröpfchen vorkommen; während aber diese, auf der freien Oberfläche befindlich, sich leicht fortwischen lassen, liegen jene unter dem Epithel, sind also nicht mechanisch zu entfernen.

Die Prognose ist günstig; nach einigen Tagen tritt unter geeignetem Verhalten Heilung ein; bei Vernachlässigung des Leidens kann der acute in den chronischen Rachenkatarrh übergehen.

Die Behandlung besteht in milder Diät, insbesondere Vermeidung des Alkohol- und Tabakgenusses und reizender Speisen. Ferner verordne man Priessnitz'sche Umschläge, Gurgelung mit Salzwasser, essigsäure Thonerde (2—5 0/0), Boraxlösung oder Kali chloricum, letzteres auch innerlich. Bei Oedem der Uvula oder der Gaumenbögen mache man Scarificationen, wenn das Schlucken von Eispillen nicht bald eine Abschwellung herbeiführt.

Angina lacunaris.

Aetiologie: Die Angina lacunaris ist eine acute infectiöse Entzündung der Tonsillen, in deren Lacunen sich ein eitriges Secret ergiesst, das in einzelnen gelblichen Tröpfchen in ihren Mündungen an der Oberfläche sichtbar wird. Zuweilen ist sie eine Prodromalerscheinung des acuten Gelenkrheumatismus.

Die Krankheit tritt am häufigsten auf im zweiten und besonders im dritten Decennium, und ist bei Kindern seltener, immer aber noch häufiger als im höheren Alter zu finden. Die Geschlechter zeigen keine wesentliche Differenz, wengleich das männliche etwas prävalirt.

Eine Prädisposition zur Erkrankung an Angina beruht in der angeborenen oder erworbenen Hypertrophie der Mandeln, und aus dieser von vielen Autoren beobachteten Tatsache erklärt sich auch das seltener Auftreten im hohen Alter, wo die Tonsillen meist schon atrophiren, während sie im Kindesalter oft hypertrophisch sind. Jedenfalls begünstigt eine einmal erworbene Angina das Wiederauftreten derselben, so dass manche Personen in jedem Jahre ein bis mehrere Male, ja monatlich, an derselben erkranken — man spricht dann von einer Angina habitualis. Manche Autoren nehmen auch eine gichtische und rheumatische Disposition an. Gelegentlich sieht man die Angina nach Operationen in der Nase, besonders nach der Anwendung der Galvanoakustik in derselben auftreten, als Ausdruck einer Localinfection. Wengleich im grossen und ganzen zugegeben werden kann, dass nasskalte Witterung sowie scharfer Temperaturwechsel begünstigende Momente für die Entstehung der Angina sind, und sie somit unter Umständen zu allen Zeiten des Jahres beobachtet wird, so zeigt eine Durchsicht unserer Fälle doch eine gewisse Constantz in Bezug auf die Häufigkeit derselben in den einzelnen Monaten, wie sie auch von anderen Autoren beobachtet ist. So sind die Monate August und September besonders bevorzugt, dann folgt in der Häufigkeitscala der Oktober, November, December und Januar, Juli, August, während die Frühjahrsmonate die geringste Erkrankungsanzahl aufweisen.

Zuweilen treten zu bestimmten Zeiten die Anginen so häufig auf, dass man von Epidemien zu sprechen berechtigt ist, und ebenso kann man nicht selten kleine Hausepidemien beobachten in der Weise, dass ein Mitglied einer Familie erkrankt, nach einigen Tagen (2—4) ein zweites und drittes u. s. f., so dass man sich dem Eindruck nicht verschliessen kann, dass es sich um eine Uebertragung der Krankheit von Person zu Person — mit mehrtägiger Incubationsdauer — handelt. Diese Beobachtung sowie die verwandtschaftlichen Beziehungen der Angina lacunaris zur Diphtherie und ihr Verlauf berechtigen zu der Auffassung der infectiösen Natur (B. Fränkel). Freilich ist bisher der eigentliche Träger der Infection mit absoluter Sicherheit noch nicht bestimmt worden; aber recht zahlreiche Untersuchungen haben gezeigt, dass in den Secrettröpfchen der Lacunen immer Strepto-

und Staphylococcen sich finden, deren erstere man meist verantwortlich macht.

Symptome: Die Krankheit beginnt in der Regel mit einem mehr oder minder starken Schüttelfrost, dem Fieber bis zu 40° C. folgt; gewöhnlich einige Stunden nach dem Eintritt desselben, manchmal auch schon demselben vorangehend, treten Schmerzen zu beiden Seiten — sehr selten einseitig — im Halse auf, die beim Schlingen zunehmen, so dass die Patienten dabei das Gesicht schmerzhaft verziehen; zuweilen, besonders wenn die Entzündung in die Umgebung übergreift, strahlen die Schmerzen ins Ohr aus, so dass die Kranken beim Schlucken die Ohren mit den Händen bedecken. Puls ist frequent. Dabei ist das Allgemeinbefinden ein recht schlechtes. Die Patienten fühlen sich sehr matt und hinfällig, klagen über Kopfschmerzen, ziehende Schmerzen im Kreuz, im Rücken oder den Beinen, haben viel Durst, Zunge ist belegt, zuweilen mässiger Fötor ex ore, Sprache „klossig“

Bei der Inspection des Pharynx sieht man die Tonsillen, zuweilen nur eine, oft stark vergrössert, verhältnissmässig selten von gewöhnlichem Umfang, lebhaft rot und, entsprechend den Oeffnungen der Lacunen, weiss gelbliche, punkt- bis linsengrosse Tröpfchen (s. Fig. 66 und 67), die gelegentlich conflu-

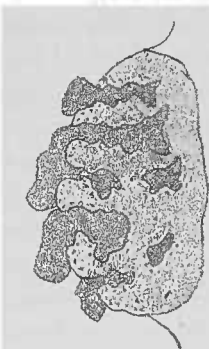

Fig. 66. Durchschnitt durch eine Tonsille mit Angin. lacun.

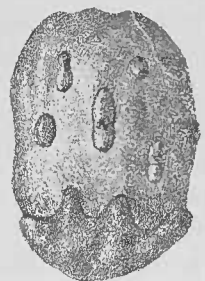


Fig. 67. Anhäufung des Secrets in der Kapsel der Tonsille.

iren und so die Mandeloberfläche ganz bedecken können, so dass bei einem flüchtigen Blick an Diphtherie gedacht werden könnte. Ganz besonders aber ist dies der Fall, wenn, wie es zuweilen sich ereignet, das gelieferte Secret ein fibrinöses, fest-anhaftendes ist; freilich handelt es sich dabei nur um eine die epithelialen Lagen durchsetzende Pseudomembran, die aus einer fibrinösen Grundlage besteht, in welcher sich Eiterkörperchen, mehr oder minder veränderte Epithelialzellen und Leptothrixformen finden. In selteneren Fällen localisirt sich der Process vorwiegend, selbst ausschliesslich am Seitenstrang, so dass man auf seiner geröteten Oberfläche kleine

gelblich weisse Punkte sieht, die den Drüsenausführungsgängen entsprechen.

Die Drüsen am Unterkieferwinkel sind manchmal geschwollen.

Zuweilen sieht man im Beginn der Erkrankung, wie bei anderen Infectiouskrankheiten, herpes labialis auftreten.

In einigen Fällen tritt, nachdem das Fieber geschwunden und die Schmerzen erheblich nachgelassen hatten oder gar nicht mehr vorhanden waren, unter erneutem Anstieg der Temperatur Schluckschmerz, und zwar gewöhnlich einseitig und nach dem Ohr derselben Seite ausstrahlend, auf, der viel heftiger ist als der bei der Angina und einen mehr stechenden Charakter trägt, so dass die Patienten gar nicht mehr essen; versuchen sie Flüssiges zu schlucken, so kommt dasselbe manchmal durch das entsprechende Nasenloch zurück. Die Sprache ist halb klossig, halb näslich, der Kopf wird steif gehalten, der Mund kann nur wenig geöffnet werden; starker unangenehmer Fötor ex ore. In solchen Fällen handelt es sich dann um eine Fortleitung der Entzündung auf das die Tonsille umgebende Bindegewebe, die gewöhnlich zu einem Abscess führt — Peritonsillitis abscedens. Man sieht dann die Schleimhaut des velum palatinum gewöhnlich oberhalb und etwas nach aussen von der Tonsille lebhaft, manchmal livid rot, in die Mundhöhle hinein vorgebaucht, auf der Kuppe zuweilen leicht gelblich durchscheinend und den Sitz des Abscesses zeigend; seltener öffnet sich dieser hinter der Tonsille am hinteren Gaumenbogen, der dann gewöhnlich lebhaft rot geschwollen, ödematös aussieht. Die Tonsille erscheint dann mehr nach vorne gedrängt. Die Gegend des Abscesses ist auf Druck besonders schmerzhaft und macht einen gewissen fluctuirenden Eindruck. Die kranke Seite des velum ist weniger oder gar nicht beweglich, so dass hier der Nasenrachen nicht abgeschlossen werden kann. Zuweilen tritt der Abscess doppelseitig auf; dann aber gewöhnlich auf der zweiten Seite einige Tage später als auf der ersten.

Selten bildet sich ein Abscess innerhalb der Tonsille; man sieht dann gewöhnlich eine rot-gelblich verfärbte vorgebauchte Partie in derselben, die mehr oder minder deutlich, je nach der mehr oberflächlichen oder tieferen Lage, das Gefühl der Fluctuation giebt. Diese intertonsillären Abscesse sind im ganzen weniger schmerzhaft als die peritonsillären.

Besonders bei der Complication mit Peritonsillitis abscedens, selten auch bei der reinen Angina ist die Nachbarschaft der Tonsillen von einem Ödem befallen, und zwar am häufigsten die

Uvula, die dann wie ein dicker, runder, leicht durchscheinender, schwer beweglicher Körper erscheint und in gewissem Sinne an einen erigirten Penis erinnert.

Befällt das Oedem die Gaumenbögen, so zeigen sie eine glasige Schwellung, — das Licht dringt mehr in die Tiefe wegen der serösen Durchträngung. In einigen Fällen sah ich selbst ein Oedem der Aryknorpel resp. der aryepiglottischen Falte der entsprechenden Seite.

Ein Mal beobachtete ich eine Complication mit Parotitis.

In einigen seltenen Fällen schliesst sich an die Angina lacunaris eine Angina Ludovici. Joal sah als Nachkrankheit ein Purpuraexanthem an den unteren Extremitäten, am Thorax und am Abdomen.

Bei einer Patientin meiner Clientel konnte ich mehrere Male — jedesmal im Anschluss an eine Angina 8 bis 14 Tage dauernde Albuminurie nachweisen.

Gehäuft sind jetzt schon die Beobachtungen, in denen nach einer Angina Gelenkrheumatismus auftrat; ja auch solche Fälle zählen nicht zu den Seltenheiten, in denen jeder neuen Rheumatismusattacke eine Angina vorhergegangen ist. Fraglich ist es dabei nur, ob diese nur eine Localaffektion ist, von der aus die Infektionsträger der Rheumathritis in das Innere des Körpers dringen oder ob der Rheumatismus und die Angina ätiologisch gleich oder nahestehende Erkrankungen sind.

Die Diagnose ist gewöhnlich leicht, der typische Verlauf — Schüttelfrost, Fieber, Schluckschmerz bei bis dahin gesunden Personen meist im Alter zwischen 25 und 30 Jahren spricht von vorneherein für eine Angina; die in den lacunären Oeffnungen sitzenden, über die gerötete Oberfläche der Tonsillen leicht prominirenden gelblichen Secrettröpfchen geben dem Bilde ein höchst charakteristisches Aussehen. Fliessen die Eitertröpfchen zusammen, so könnte dasselbe an Diphtherie erinnern, allein es gelingt leicht, im Gegensatz zu dieser, mit einem Wattebausch das Sekret zu entfernen, während es bei Diphtherie ohne einen Substanzverlust und ohne Blutung nicht möglich ist, da es sich ja um eine tiefergehende nekrotisirende Entzündung handelt, die sich deswegen auch unschwer von der fibrinösen Pseudomembran unterscheiden lässt. Ausserdem setzt die Diphtherie oft langsamer, nicht so stürmisch ein, und die Schmerzen sind gewöhnlich nicht so heftig. Die Drüenschwellungen am Unterkieferwinkel fehlen oft bei der Angina, sind aber auch nicht selten vorhanden, Albumen im Urin ist

häufig bei Diphtherie zu finden, kann aber auch — freilich selten — bei Angina vorhanden sein. Schliesslich würde in zweifelhaften Fällen der bakteriologischen Untersuchung die Entscheidung zufallen. — Trotz dieser deutlichen und charakteristischen Unterschiede darf man die Tatsache nicht unberücksichtigt lassen, dass eine unter den sicheren Zeichen der Angina aufgetretene Erkrankung sich später als Diphtherie erweist; dass ein diphtherisch Erkrankter mit Sicherheit seine Infection auf die Angina eines anderen zurückführen kann, und dass ebenso nach einfachen Anginen wie nach Diphtherie Lähmungen insbesondere des Gaumensegels aber auch an den Gliedmassen u. s. w. auftreten können, wengleich sie verhältnissmässig selten sind. Diese Verhältnisse erklären sich ungezwungen aus der Tatsache, dass man in den Eitertropfchen der anginos erkrankten Tonsillen in einem gewissen Prozentsatz Diphtheriebacillen hat nachweisen können, womit nicht gesagt sein soll, dass nicht auch bei einer Streptococcen-angina die erwähnten Nachkrankheiten auftreten können.

Die Prognose ist im allgemeinen eine durchaus günstige; nur soll man im Beginn der Erkrankung die Möglichkeit einer Diphtherie offen lassen, da, wie eben erwähnt, dieselbe unter dem harmlosen Bilde einer Angina auftreten kann. Darum ist es, zum mindesten in zweifelhaften Fällen, zweckmässig, eine bakteriologische Untersuchung der lakunären Eitertropfchen vorzunehmen. Nach zwei bis drei Tagen geht gewöhnlich die Entzündung zurück, ebenso hören die Schlingbeschwerden auf, die Temperatur ist oft schon vorher auf die normale Höhe gesunken; in selteneren Fällen bleibt eine Gaumensegellähmung zurück, die aber ebensowenig von längerer Dauer ist als eine etwa aufgetretene Albuminurie. — Beim peritonsillären Abscess ist es gelegentlich vorgekommen, dass er durch Entleerung in die Luftwege zur Erstickung geführt hat, und bei Kindern ist wegen des begleitenden Oedems einige Male die Tracheotomie gemacht worden.

Die Behandlung besteht in der Darreichung von grossen Dosen Chinin, bei Erwachsenen 1 Gramm, bei Kindern entsprechend weniger, ein- bis zweimal täglich (B. Fränkel); man sieht darnach nicht bloss eine erhebliche Herabsetzung der Temperatur und in Folge dessen eine wesentliche Besserung des Allgemeinbefindens, sondern nicht selten auch eine Abnahme der Schlockschmerzen. Ausserdem werden empfohlen Aconit, Natr. salicyl. (Mc. Bride), Salol (Gauguenheim und Capart), Antipyrin, Salipyrin u. a. Daneben gebe man bei heftigen Schmerzen Eispillen, ferner Cocain- oder Mentholpinselungen und Eiskravatte

um den Hals; Gurgelwässer: Kalkwasser oder 2 bis 3% Lösung von Kali chloricum, Borax-, Kali-hypermangansaure Lösung u. a. m.

Sind die localen Beschwerden nach 24 bis 36 Stunden nicht geschwunden, so verordne man Sol. kal. chlor. 5:200, zweistündlich 1 Esslöffel voll zu nehmen. Bei der Appetitlosigkeit der Patienten kann man unschwer eine knappe, reizlose Diät durchführen. Auf diese Weise gelingt es gewöhnlich, in 1 bis 2 Tagen die Angina zur Heilung zu bringen.

Zieht sich der Verlauf in die Länge, so entwickelt sich gewöhnlich eine Peritonsillitis; bemerkt man dieselbe noch im Beginn, so tut Guajac in manchen Fällen gute Dienste, das, als Ti. Guajaci zweistündlich 20 Tropfen oder in Plätzchenform, eine Abscessbildung zuweilen hintanhält.

Ist bereits ein Abscess nachweisbar, so mache man, nachdem man denselben gefunden, in diese Stelle eine tiefe Incision — gewöhnlich nach aussen und parallel dem vorderen Gaumenbogen — und drehe dann das Messer um einen rechten Winkel, um so die Schnittwunde zu erweitern und zu kontrolliren, ob Eiter abfliesst; nicht allemal geschieht das schon bei dem ersten Einschnitt, so dass derselbe zuweilen wiederholt werden muss. Sollte man selbst nach mehrmaligen Incisionen nicht auf Eiter kommen, so bringt doch die dabei eingetretene Blutentziehung dem Patienten eine grosse Erleichterung. Das Oedem, wenn es inzwischen nicht gewichen ist, erfordert Scarificationen und Eispillen.

Bei der Angina habitualis empfiehlt sich die Tonsillotomie, wenn es sich um hypertrophische Mandeln handelt; freilich schützt dieselbe nicht immer vor Recidive, so dass man derselben eine galvanokaustische Aetzung nachfolgen lässt, oder um beides zu combiniren, die Mandeln mit der warmen Schlinge abträgt. Sind die Tonsillen nicht erheblich vergrössert, so beschränkt man sich auf ihre energische galvanokaustische Aetzung, durch die ein widerstandsfähigeres Narbengewebe erzeugt wird.

Pharyngitis fibrinosa.

Aetiologie: Die Pharyngitis fibrinosa stellt eine Form der Entzündung der Rachenschleimhaut dar, bei der es zu einer fibrinösen Auflagerung, nicht diphtherischen Ursprungs kommt; es handelt sich um das Produkt einer gesteigerten Entzündung; oder vielleicht sind manche Individuen disponirt, auf denselben Reiz, statt mit einem eitrigen, mit einem fibrinösen Exsudat zu

antworten. Jedenfalls ist die Bacteriologie bisher nicht im Stande gewesen, die Erkenntnis der Entstehungsursache der Pseudomembran zu erklären.

Ich sah sie einige Male bei Kindern, doch kommt sie auch bei Erwachsenen vor.

Symptome: Sie beginnt gewöhnlich mit Schüttelfrost und Fieber, zu dem sich bald Schluckschmerzen gesellen, die zuweilen nach dem Ohre ausstrahlen; dieselben lassen nach 4–8 Tagen allmählich nach und sind fast schon ganz geschwunden, selbst wenn man bei der Inspektion des Rachens auf den Tonsillen, dem weichen Gaumen oder der hinteren Rachenwand, besonders an den Seitensträngen, noch weissliche fibrinöse Pseudomembranen findet. Die Schleimhaut unter denselben und in ihrer Umgebung ist rot und geschwollen.

Diese, manchmal in mehreren discreten Flecken, ein andermal in mehr zusammenhängender Form auftretende Pseudomembran lässt sich von ihrer Unterlage abziehen und hinterlässt eine Erosion; nach einigen (1–2) Tagen sieht man dann allmählich sich die Haut von neuem bilden, indem die Schleimhaut anfangs einen leicht grauweissen Hauch zeigt, der, allmählich dicker und weisslicher werdend, wieder zu einer $\frac{1}{2}$ –2 mm dicken Schicht anwächst. Auch ohne artificieller Entfernung bildet sie sich nach der Abstossung zuweilen von neuem.

Sie hat eine grosse Ähnlichkeit mit den nach der Anwendung der Galvanokautik auftretenden croupösen Membranen, nur machen letztere einen etwas weniger dicken und mehr durchsichtigen, glasigen Eindruck. Sie bestehen aus Fibrin, zahlreichen Rundzellen und, gewöhnlich veränderten, Epithel und zahlreichen Coccen, selten Stäbchen.

Die Dauer der Erkrankung zieht sich bis zu 5 Wochen hin, ja Onodi hat einen Fall von 6 monatlicher Dauer publizirt.

Diagnose: Eine Verwechslung mit breiten Condylomen ist schon vorgekommen, allein der ganze Verlauf, das acute Entstehen, die allmähliche Bildung fibrinösen Exsudats schützen bei genauer Inspektion vor diesem Irrtum; in manchen Fällen könnte man an Diphtherie denken, allein bei dieser handelt es sich um Membranen, die nicht ohne tieferen Substanzverlust entfernt werden können, während dies dort verhältnismässig leicht geschieht. Ferner ist der protrahirte Verlauf charakteristisch für die Pharyng. fibrinosa. Bei der akuten Form stellt sich zuweilen zum Unterschiede von Diphtherie nach einigen Tagen eine Peritonsillitis ein. Schliesslich ist in zweifelhaften Fällen

die bacteriologische Untersuchung zu Rate zu ziehen, die die Abwesenheit des Löffler'schen Bacillus nachweist; mir ist es nie gelungen, ihn in solchen Fällen aufzufinden.

Schech macht darauf aufmerksam, dass Folliculärverschwürungen für Pharyngitis fibrinosa sprechen, da diese bei Diphtherie nie vorkämen.

Die Prognose ist nach allem Gesagten günstig.

Die Behandlung kann sich auf Gurgelungen und innerliche Darreichung 1—2% Kali chloricum beschränken.

Gutartiges Pharynxgeschwür — Pharyngitis aphthosa.

Unter diesem Namen hat Heryng ein gewöhnlich einseitig und solitär am vorderen Gaumenbogen über der Mandel auftretendes, oblonges, seichtes, ca. 1 cm langes und 7—8 mm breites Geschwür beschrieben, dessen Ränder scharf begrenzt, und dessen vertiefter Grund anfangs mit einem nicht abwischbaren, grauweissen Belag bedeckt ist. Die Umgebung ist leicht gerötet. „Nach 2—3 Tagen treten im Geschwürsgrunde rote Pünktchen auf, der Papillarkörper reinigt sich, vom Rande her schreitet die frische Epitheldecke gegen das Centrum vor, und nach 10—12 Tagen ist die Ueberhäutung ohne sichtbare Narbenbildung vollendet.“ Unter fünf von mir beobachteten Fällen fand sich in zweien neben dem an der oben angegebenen Stelle ein zweites gleiches Geschwür auf der Tonsille derselben Seite.

Die Aetiologie ist bisher noch unaufgeklärt.

Symptome: Im Beginn der Erkrankung klagen die Patienten — ausschliesslich Erwachsene — über geringes Fieber, Mattigkeit und leichte Schluckschmerzen; letztere überdauern die nur einen Tag bestehende Störung des Allgemeinbefindens, bis das Geschwür seiner Heilung entgegengeht.

Die Diagnose ist leicht; denn wenn überhaupt eine Verwechslung mit anderen Ulkerationen möglich, so kämen nur die Angina ulcerosa Mackenzies, Herpes, Soor und Aphthen in Betracht; allein bei ersterer handelt es sich um eine schwerere Störung des Allgemeinbefindens und Auftreten eines oder mehrerer hanfkorn- bis markstückgrosser, wahrscheinlich durch septische Infection entstandener Geschwüre, gewöhnlich bei mit Secirübungen beschäftigten Medizinern; beim Herpes sieht man discrete Bläschen, deren Inhalt später eitrig ist, die sich zuweilen gleichzeitig im Larynx und an den Lippen finden, und deren Eruption weit erheblichere Schluckschmerzen machen; beim Soor sieht

man keine Ulceration, und das Mikroskop zeigt in dem weissen Belag typische Thallusfäden des *Saccharomyces albicans*. Bei den Aphthen schliesslich handelt es sich um einzelne oder gruppenweis stehende, grau im Niveau der Schleimhaut befindliche Flecke, die das Resultat einer fibrinösen Exsudation darstellen, und zu deren Zustandekommen wahrscheinlich dem *Staphylococcus pyogenes flavus* eine Mitwirkung zugeschrieben werden muss (E. Fränkel).

Therapie: In den von mir beobachteten Fällen wollte es mir scheinen, als könne man durch innerliche Darreichung von Kali chloricum die Heilung beschleunigen.

Wie eng die Beziehungen dieser Erkrankung zu der von E. Fränkel beschriebenen Pharyngitis oder Angina aphthosa sind, resp. ob sie mit derselben zu identificiren ist, bleibt dahingestellt. Sie tritt gewöhnlich gemeinschaftlich mit der Stomatitis aphthosa auf, wird aber auch unabhängig von ihr als selbstständige Krankheit beobachtet. Es bilden sich, wie oben schon bemerkt, am weichen Gaumen, an den Tonsillen, seltener an der hinteren Rachenwand grauweisse Flecke, die einer fibrinösen Exsudation in die oberen Schleimhautschichten (E. Fränkel) ihre Entstehung verdanken, und die allmählich durch Erweichung und Abstossung des Exsudats zu flachen Ulcerationen sich umwandeln, deren Grund gewöhnlich noch ein Rest grauen, feststehenden Secrets bedeckt. Die Umgebung ist rötlich verfarbt. Ihr Auftreten ist meist acut, gewöhnlich mit Fieber, selten chronisch. Sie machen Schluckschmerzen und erschweren das Sprechen.

Die Diagnose ist bei dem charakteristischen Aussehen leicht; zuweilen werden sie, besonders wenn sie auf den Tonsillen sitzen, mit zerfallenden *Condylomata lata* verwechselt. Bei genauerm Zusehen ist das freilich unmöglich, da ein fibrinöses Exsudat sich doch wesentlich von der syphilitischen Neubildung unterscheidet, die eine grauliche, etwas durchscheinende Erhabenheit darstellt.

Die Behandlung besteht in Gurgelung mit Borsäure- oder Boraxlösung, Vermeidung reizender Speisen und Getränke und Kali chloricum innerlich.

Angina herpetica Herpes pharyngis.

Ätiologie: Der Herpes des Rachens tritt gleichzeitig mit Herpes labialis aber auch ohne diesen auf. Ich habe ihn ge-

wöhnlich in den Februar-, August- und September-Monaten gesehen, in der Zeit, wo auch andere Formen der Anginen häufiger zu beobachten sind, so dass wohl der Witterung ein gewisser Einfluss zugeschrieben werden kann. Von verschiedenen Seiten wird auch Erkältung, meist kaltes Wetter als Ursache angegeben. Unzweifelhaft besteht ein gewisser Zusammenhang mit Uterinleiden, besonders aber mit der Menstruation, die bei manchen Patientinnen jedesmal mit der Eruption eines Herpes des Mundes und Rachens einsetzt. Pouzin plaidirt für die neuropathische Natur des Leidens; auch von anderer Seite wird von dem Auftreten der Bläschen im Verlauf der Nerven berichtet, so dass man 2 Formen zu unterscheiden hätte.

Symptome: Der Herpes tritt gewöhnlich mit Fieber, Abgeschlagenheit, Appetitlosigkeit auf; die Patienten klagen über sehr heftige Schmerzen, die besonders beim Schlingen sich so steigern, dass die Kranken nicht selten die Nahrungsaufnahme verweigern.

Bei der Untersuchung des Pharynx finden sich hauptsächlich am Velum, und zwar in einem von uns beobachteten Falle auch auf seiner nasalen Fläche, aber auch auf den Tonsillen, den Gaumenbögen, der Uvula, selten auf der hinteren Wand, ferner zuweilen auch auf dem Zungengrund, Epiglottis, Aryknorpel und plic. aryepigl., bis linsen-, ja erbsengrosse Bläschen mit weisslichem bis gelblichem Inhalt, die einen roten Hof zeigen. Die übrige Pharynxschleimhaut ist dabei ebenfalls, wenn auch nicht eben so stark, gerötet, wie die unmittelbare Umgebung der Vesikeln. Diese platzen, und es entstehen an ihrer Stelle kleine, flache, runde Ulcera, die rasch heilen, oder aber längere Zeit bestehen und dann einen weisslichen Belag zeigen. Gewöhnlich tritt, nachdem schon am 3.—4. Tage eine Erleichterung des Schmerzes eingetreten ist, unter Zunahme desselben eine neue Eruption von Bläschen auf, so dass der Verlauf sich lange hinziehen kann; in einem Falle von Bertels dauerte er 6½ Woche.

Dagegen sind bei der trophoneurotischen Form nach Mc. Bride die Bläschen einseitig, und ihr Auftreten hat einen Vorläufer in neuralgischen Schmerzen, die im Augenblick der Bläscheneruption verschwinden; sie ist eine Folge von Erkrankungen des ram. maxill. sup. n. trigemini.

In den Fällen, die ich gesehen, war die Localisation der Vesikeln immer doppelseitig.

Der Verlauf ist acut; doch sind auch Fälle von chronischem, Jahre lang dauerndem Herpes bekannt.

Die Diagnose ist leicht, wenn man den ganzen Verlauf — Bläscheneruption und danach Geschwürsbildung — oder beides neben einander beobachtet. Sieht man nur letztere, so kann eine Verwechslung mit Diphtherie entstehen, doch handelt es sich bei Herpes immer nur um flache, mit trüb-weißlicher, abwischbarer Masse bedeckte kreisrunde oder aus solchen confluirte Ulcerationen, neben denen zuweilen noch Bläschen vorhanden.

Die Behandlung hat die Diät zu reguliren — nur weiche, flüssige, kühle Nahrung, Gurgelung mit Borax in schleimigem Vehikel, Kali hypermanganic. 1:10 000; Pinselungen der afficirten Schleimhaut mit Menthol oder Cocain oder auch Argent. nitr. 5–10%, erleichtern sehr die Schmerzen. Innerlich gebe man Kali chloricum. Ist Erkältung als Ursache anzusehen, so verordne man Natr. salicyl. oder Salicyrin, bei der neuropathischen Form Antipyrin oder Arsenik.

Erysipelas pharyngis — acute infectiöse Phlegmone des Pharynx.

Aetiologie: Das Erysipel des Rachens ist entweder der Vorläufer eines auf die äussere Haut contiguous sich fortsetzenden Erysipels, oder es geht mit einer Gesichtsröse Hand in Hand, oder aber sie tritt allein auf als primäre acute infectiöse Phlegmone des Pharynx (Senator). Eine Trennung dieser beiden Erkrankungen wird von einigen Autoren befürwortet, von anderen wieder verworfen, weil eine Differenzirung des Fehleisen'schen Erysipelcoreus und des Staphylococcus pyogenes mit Sicherheit noch nicht gelungen ist, so dass man beide Prozesse nur als Abstufungen verschiedener Virulenz ansehen kann. Die Infection geschieht durch eine verletzte Stelle oder durch die Tonsillen (Davis), (cf. allgem. Aetiologie S. 91). Schwartz sah sie ausgehen von einer kaum geheilten Postel im Rachen nach Blättern.

Symptome: Unter Einsetzen mässigen Fiebers stellt sich bei den Patienten Schluckweh ein. Man sieht die Schleimhaut des Pharynx lebhaft geröthet und geschwollen, infiltrirt, ebenso zeigen die Drüsen am Unterkieferwinkel eine deutliche Schwellung. Setzt sich der Process auf den Kehlkopf fort, so tritt Atemnot ein. Das Zellgewebe der Halshaut ist ebenfalls zuweilen ödigr infiltrirt.

Das Allgemeinbefinden ist im Vergleich zu der anscheinend unbedeutend erkrankten Schleimhaut ein sehr schlechtes, die Patienten sind benommen und sterben oft bald und plötzlich.

Bei dem Erysipel — wenn eine solche Trennung statthaft, und nach dem klinischen Verlaufe scheint es so — ist das Fieber höher, die Schleimhaut ist dunkler rot und sieht wie lackirt aus; der Verlauf ist im ganzen ein milderer.

Auch kommen metastatische Entzündungen seröser Häute vor. Sémon fand bei allen seinen Kranken, bei denen eine Urinuntersuchung möglich war, reichlich Zucker.

Die Diagnose stützt sich auf die in Folge eitriger Schleimhautinfiltration gerötete Mucosa des Rachens, den Mangel eines Belags, das geringe Fieber, die Beteiligung des Sensoriums und den schweren und schnellen Verlauf.

Die Prognose ist bei der acuten infectiösen Phlegmone eine ungünstige, beim Erysipel zweifelhaft.

Die Behandlung besteht in der Darreichung von Antipyrin; bei den ernsteren Formen ist sie gewöhnlich nutzlos. Man gebe Eis und beachte den Kräftezustand; Eisblase auf den Kopf; und bei eintretender Atemnot mache man die Tracheotomie. Man isolire die Erysipelkranken.

Pharyngitis exsudativa und Erythema exsudativum multifforme pharyngis.

Es bilden sich neben den charakteristischen Erscheinungen auf der äusseren Haut, und zwar zuweilen diesen vorausgehend, in selteneren Fällen auch ohne diese, an der Schleimhaut des Mundes und Rachens, gelegentlich auch des Larynx solide knötchenförmige Infiltrate mit hellrotem Saum, deren nekrotischer Zerfall oberflächliche Ulcerationen mit gelblich-grauem Grunde macht, und die unter Hinterlassung kleiner flacher Vertiefungen allmählich heilen. Es treten aber häufig Nachschübe auf, so dass der Verlauf ein sehr protrahirter sein kann (6 Mon.).

Die Therapie ist oft machtlos; man gebe antiseptische Mund- und Gurgelwässer, lindere die Schmerzen durch lokale Behandlung mit Cocain, Arg. nitr. u. a.

Psoriasis sah Wagner neben solcher der Haut als ein bis zwei linsengrosse, gleichmässig rote, wenig erhabene aber deutlich umschriebene Flecken des weichen Gaumens; sie bestehen Wochen und Monate lang und verschwinden mit oder vor dem Hautausschlag.

Lichen planus ist ausser im Munde auch am Zungen-grunde gesehen worden (cf. Zunge).

Bei Purpura ist einmal ein Geschwür an der Epiglottis gefunden worden.

Litten sah nach Rheumgebrauch einen auf der Rachenschleimhaut localisirten, unter dem Bilde einer hämorrhagisch-pustulösen Dermatitis verlaufenden Fall; Lavallée nach Salolgebrauch neben der Eruption eines Erythems an der Haut ebensolehn im Rachen, das anginöse Beschwerden machte.

Bei Urticaria sind gelegentlich Bläschen auf der Zunge und im Rachen beobachtet worden, so dass es zu dysphagischen Beschwerden kam.

Bei Varicellen findet man zuweilen über die Schleimhaut des Pharynx verbreitete Varicellenbläschen.

Bei Pocken können sich auf der geröteten Schleimhaut Pusteln zeigen, nach deren Verschwinden eine runde, dellenartige Narbe zurückbleibt; ich sah solche auf der Epiglottis.

Bei Masern sieht man 1—2 Tage vor dem Auftreten des Exanthems hirse Korn- bis linsengrosse rote Flecke, die sich in Papeln verwandeln können, und in denen es gelegentlich zu einer Blutung kommt; beim Ausbruch des Exanthems schwinden die Flecken gewöhnlich. Ähnliche Zeichen finden sich bei den Röteln.

Bei Scharlach tritt Rötung und Schwellung der Rachenschleimhaut auf, die sich zu einer fibrinösen, diphtherischen oder gangränösen Entzündung steigern kann.

Ferner sieht man eine Beteiligung der Rachenschleimhaut bei Typhus.

Abgesehen von einer zuweilen auftretenden Rötung und mehr oder minder starken Schwellung der Rachen- und Zungenzotten haben Wagner und Caltm im Anfang des Typhus auf dem weichen Gaumen resp auf den Gaumenbögen zwei oder mehrere runde oder ovale, bis überlinsengrosse, scharfbegrenzte, grauweiße, aus Erosionen hervorgehende Geschwüre gesehen, deren Umgebung schwach oder etwas stärker gerötet und wenig geschwollen war, und deren Belag reichliche weisse Blutkörperchen, Plattenepithelien und pflanzliche Organismen enthalten. Sie überhäuten sich nach ein- bis anderthalbwöchiger Dauer ohne Narbenbildung. Landgraf hält aber ebenso wie E. Fränkel diese Ulcerationen nicht für specifisch, da man in ihrem Grunde nie Typhusbacillen nachweisen kann, und auch eine zeitliche Coincidenz ihrer Entwicklung mit den Darmgeschwüren gewöhnlich nicht vorhanden ist. Sie sind daher nicht als aus einer folliculären Verschorfung oder Vereiterung hervors-

gegangene, sondern als katarrhalische Geschwüre anzusehen, um so mehr, als sie sich auch an gar nicht mit Follikeln versehenen Schleimhautpartieen, z. B. an den Lippen finden. Ihre Entstehung wird begünstigt durch die in Folge Erkrankung der Mundspeicheldrüsen eintretende, gelegentlich durch die Mundatmung begünstigte Anstrocknung der Schleimhaut, Druck des Zungenrückens gegen den vorderen Gaumenbogen, den Prädislocationssitz dieser Ulcerationen.

Die Angina pultacea, cachectica, die auch beim Typhus beobachtet wird, zeigt sich als Rötung mit fleckiger oder gleichmässiger Färbung und rauher Oberfläche des Gaumens, besonders der Tonsillen und beruht auf einer Quellung und Abschilferung des Epithels.

Trichinen wandern gelegentlich in die Kaumuskeln, seltener in die des weichen Gaumens und verursachen dadurch Schmerzen beim Kauen und Schlingen.

Der Milzbrand befällt zuweilen auch den Rachen; die Schleimhaut ist dann injicirt, gerötet, die Submucosa, namentlich am Kehlkopfeingang, ödematös verdickt, so dass dann eine bedrohliche Beeinträchtigung der Atmung eintritt; es kann selbst zu Gangrän der Schleimhaut und der äusseren Haut kommen, ebenso beim

Rotz, der sich zuweilen auch auf der Rachenschleimhaut localisirt und daselbst Knoten mit käsigen Heerden bildet, die aus kleinen punktförmigen Erhebungen beginnen, sich vergrössern, zerfallen und dann Geschwüre mit callösen Rändern bilden; sie sind immer von Lymphdrüsenanschwellung begleitet. Eine intensive Phlegmone des Rachens mit schweren Allgemeinerscheinungen beherrscht dabei gewöhnlich das Krankheitsbild.

Sowohl beim Milzbrand wie beim Rotz ist insbesondere der Beruf des Patienten zu berücksichtigen, in dem ja die ätiologischen Schädlichkeiten liegen.

Pemphigus pharyngis.

Aetiologie: Strelitz fand in dem Inhalt der Pemphigusblasen einen goldgelben Coccus, durch dessen Impfung auf die eigne Haut er ebenso wie Marquist Pemphigusblasen an derselben erzeugen konnte. Der Pemphigus characterisirt sich durch das Auftreten von erbsen- bis bohngrossen Blasen auf der Schleimhaut, die gleichzeitig, nicht selten aber auch später oder gar nicht an der äusseren Haut in die Erscheinung treten.

Die Blasen platzen nach kurzer Zeit und führen so zu weiss oder weissgelblich belegten Erosionen, an denen die Schleimhaut trocken, rissig und schmerzhaft ist. Sie heilen allmählich, bis wieder von neuem frische Blasen auftreten. Zuweilen sieht man übrigens die weisslichgrauen Auflagerungen ohne vorherige Blasenbildung.

Die Beschwerden sind dabei natürlich recht erhebliche; insbesondere stört die ungemessene Schmerzhaftigkeit, die die Nahrungsaufnahme sehr beeinträchtigt oder fast unmöglich macht; daneben treten beim Befallensein des Larynx gelegentlich Suffocationserscheinungen auf.

Die Diagnose stützt sich auf die Bildung der verhältnismässig grossen Blasen, der graulich verfärbten Erosionen, den chronischen, fieberlosen Verlauf, die Reactionlosigkeit der Umgebung und die Ausbreitung der Blasen über Mund, Rachen und Kehlkopf; zuweilen tritt der Pemphigus ohne Blasenbildung auf, wie z. B. in einem Falle von Landgraf.

Die Prognose ist ungünstig, da infolge von Erschöpfung gewöhnlich nach 1–2jähriger Dauer der Tod eintritt.

Die Behandlung ist gleich null, da sich der Pemphigus gegen jede Behandlung unzugänglich zeigt. Gegen die Schmerzen verwende man local Cocain, Menthol, Antipyrin u. a.

Diphtheria faucium.

Ätiologie. Die Rachendiphtherie ist eine der mörderischsten Krankheiten; sie rafft nach der eingehenden Statistik von Brühl und Jahr im Königreich Preussen jährlich 42000 Menschen dahin. Wenn die Cholera mehr Schrecken und Grauen verbreitet als die Diphtherie, so liegt das einmal an dem mehr plötzlichen Auftreten, dem mehr explosiven Charakter jener Epidemie und dann darin, dass sie eine Gefahr mehr für die Erwachsenen bildet. Die Diphtherie dagegen befällt gewöhnlich Kinder, selten Erwachsene und erlischt fast nie vollständig, wenn sie auch zu gewissen Zeiten nur ein sporadisches Auftreten zeigt; sie ist eine beständige Geissel des Menschengeschlechts, und die Gefahr, die man beständig vor Augen sieht, fürchtet man weniger. Gewöhnlich aber tritt die Diphtherie in Epidemien auf, nachdem hier und da beobachtete Fälle dieselbe ankündigen, sie bleibt dann eine gewisse Zeit auf der Höhe, um allmählich zu schwinden; ein vollkommenes Erlöschen tritt, in grösseren Städten wenigstens, nie ein.

Als Erreger der Diphtherie wird jetzt fast widerspruchslos der Löfflersche Bacillus angesehen (Fig. 68), der durch eigentümliche, von Klebs als Sporen gedeutete Körnchen, sowie durch merkwürdige kolbige Anschwellungen an den Enden ausgezeichnet ist, und stets in dem ältesten, durch reichliche zellige Beimengungen ausgezeichneten Teil der Membran zu finden ist. Er wächst in Nährgelatine bei gewöhnlicher Zimmertemperatur nicht, gedeiht aber ausgezeichnet auf einer Mischung von 3 Teilen Blutserum und einem Teil einer Bouillon, welcher 1% Pepton, 1% Traubenzucker und 0,5% Kochsalz zugefügt ist (Löffler). Er findet sich nur bei der echten typischen Diphtherie, dagegen

nicht bei der sogenannten Scharlachdiphtherie, die gewöhnlich nur eine nekrotisierende Angina ist, und deren Erzeuger Steptokokken sind, welche ein zungenförmiges Hineinwuchern in das Gewebe an der Grenze bereits nekrotischer Partien zeigen — oder bei der den Morbillen eigentümlichen Rachenaffektion; sind sie nichtsdestoweniger bei diesen Infektionskrankheiten im Rachen nachweisbar, so handelt es sich um eine Complication mit Diphtherie, wie sie bei Masern nicht so sehr selten ist.

Wenn der Löfflersche Bacillus in Fällen von Angina lacunaris sich zuweilen findet, so ist das kein Gegenbeweis, da die klinische Beobachtung — wie in dem Kapitel über Angina lacunaris schon betont worden — ebenfalls zeigt, dass die Diphtherie unter der harmlosen Maske jener leichten Infektionskrankheit auftreten kann.

Uebrigens gelingt nicht blos der Nachweis der Diphtheriebacillen in den Membranen, sondern oft sogar schon in den ersten Stunden der Krankheit.

Wenngleich es Klebs, Kolisko und Paltauf gelungen

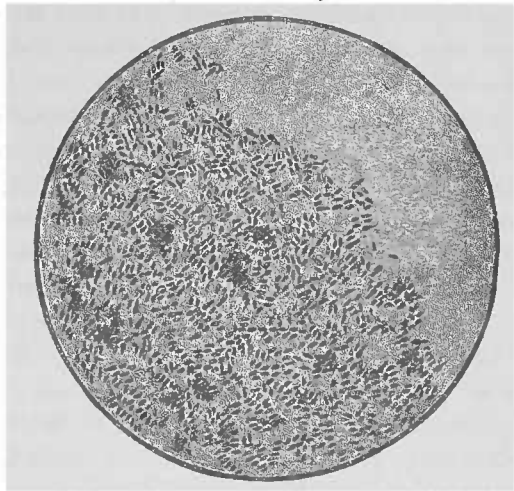


Fig. 68.

Klatschpräparat einer Colonie von Diphtheriebacillen auf der Agarplatte (Fränkel-Pfeiffer).

ist, nachzuweisen, dass die Diphtheriebacillen in die Epithelien eindringen, so ist andererseits nicht zu verkennen, dass Verletzungen, kleine Risse der Rachenschleimhaut die Infektion begünstigen. Jahr und Brühl sind durch eingehende, das Königreich Preussen umfassende statistische Untersuchungen zu dem Resultat gekommen, dass die Diphtheriesterblichkeit in gleichmässiger Weise mit der mittleren Jahrestemperatur abnahm, und dass die meisten Todesfälle in denjenigen Gegenden zu verzeichnen sind, in denen plötzliche Temperatur- und Feuchtigkeitschwankungen besonders häufig vorkommen, während bei warmem, trockenem und mehr gleichmässigem Klima sich eine niedrigere Sterblichkeitsziffer ergibt. Diese Momente spielen ja auch bei den einfachen katarrhalischen Entzündungszuständen eine wesentliche Rolle und erklären das häufige, manchmal fast an eine Epidemie erinnernde, massenhafte Auftreten von acuten Katarrhen der oberen Luftwege. Es bleibe dahingestellt, ob diese Factoren es sind, die die grössere Sterblichkeit an Diphtherie an den verschiedenen grossen Centren Deutschlands oder der verschiedenen Erdteile erklären, in denen die Chancen der Infection, der Uebertragung von Person zu Person oder durch Dritte ziemlich die gleichen sind. In grossen Städten, in deren Peripherie das enge Zusammenwohnen gewöhnlich indifferentere Bevölkerung die Verbreitung begünstigt, werden natürlich ohnedies die Gefahren der Ausdehnung einer Epidemie grössere sein. Allein nicht mit Unrecht spricht man auch von einem *genius epidemicus*; es ist unzweifelhaft, dass der Charakter der Epidemie an denselben Orten in verschiedenen Jahren ein verschiedener ist — es gibt leichtere und schwerere Epidemien.

Neben diesen mehr allgemeinen, das Auftreten einer Diphtherieepidemie begünstigenden Momenten — plötzliche Aenderungen in der Wasserabgabe von Seiten der oberen Wege, die nach Dencke krankhafte Veränderungen, z. B. Epithelläsionen, hervorrufen und so den Bacillen den Eintritt in die Schleimhaut erleichtern — gibt es nun unzweifelhaft eine individuelle Disposition, die gewöhnlich ihre Erklärung in einer localen Erkrankung der oberen Luftwege findet. Einmal werden besonders diejenigen Kinder, die in Folge von Nasenstenose (gewöhnlich wegen adenoider Vegetationen) gezwungen sind, mit offenem Munde zu athmen, unter den erwähnten plötzlichen Feuchtigkeitsveränderungen leichter Epithelverletzungen ausgesetzt sein, da sie der den Wärme- und Feuchtigkeitsgehalt der Inspirationsluft

regulierenden Nasenathmung entbehren; wenn ferner Traube auf Grund seiner klinischen Beobachtungen zu der Ansicht gelangte, dass das am Zungengrunde haftende Virus durch den Schluckmechanismus in die Tonsillen und Gaumenbögen gewissermassen eingerieben würde, so liegt in derselben zum mindestens ein gut Teil Wahrheit.

Es ist eine häufig beobachtete Tatsache, dass Kinder mit hyperplastischen Gaumenmandeln leichter an Diphtherie erkranken als solche mit normalen Tonsillen; bei jenen sind die lacunären Oeffnungen gewöhnlich weiter und grösser, so dass ein Eindringen von Bacillen von vorneherein eher und leichter möglich ist. Dass dies aber auch ohne eine Verletzung der Schleimhaut geschehen kann, ist bereits erwähnt worden (vergl. auch „Allgemeine Pathologie“). Das beständige Durchwandern von Leucocyten durch das Epithel und die dadurch herbeigeführte Zerreissung desselben, das an diesen Stellen ganz zu Grunde gehen und grosse Lücken aufweisen kann, begünstigt natürlich den Eintritt von Mikroorganismen; Stöhr sah auf der Oberfläche einer solchen Durchtrittsstelle „eine ganze Gruppe kleiner Pilze“ liegen. Wissen wir doch auch von anderen Infectiouskrankheiten, dass das adenoide Gewebe des Rachens recht oft die Eingangspforte für den Infectiouskeim abgiebt. Ferner kann eine voraufgegangene schwere Erkrankung des Kindes und die dadurch hervorgerufene geringere Resistenzfähigkeit eine individuelle Disposition abgeben.

Die Allgemeinerkrankung bei der Diphtherie beruht auf einer Intoxication durch das von den Bacillen erzeugte Gift, das von Löffler sowohl als auch von Roux und Yersin als ein Enzym angesehen wird; (übrigens ist es auch Kolisko und Paltauf gelungen, das diphtherische Gift getrennt von den Bacillen zu erhalten).

Symptome: Die Patienten erkranken gewöhnlich unter Fieber, das nicht allemal in geradem Verhältnis zu der Ausdehnung und Schwere der Erkrankung steht; es schwankt von geringen Temperaturerhöhungen bis zu 40 und 41 °C und hält gewöhnlich mehrere Tage an. Das Allgemeinbefinden ist dementsprechend minder oder mehr gestört, Appetitlosigkeit, allgemeines Unbehagen, Misgestimmtheit, Kopfschmerzen, Schwindel, Mattigkeit oder hochgradige Unruhe, Delirien, Erbrechen sind die ersten Erscheinungen. Gleichzeitig oder nach einigen Stunden klagen die Patienten über Schluckweh auf einer oder beiden Seiten, Schmerzen, die gewöhnlich nach dem Ohr ausstrahlen; doch können dieselben

so sehr in den Hintergrund des Krankheitsbildes treten, dass besonders bei kleinen Kindern eine auf eine Rachenerkrankung hindeutende Erscheinung oder Klage die Diphtherie anzeigt. Es ist daher eine nie zu vernachlässigende Regel, bei fiebernden Kindern stets den Rachen zu untersuchen. — Der Puls ist gewöhnlich frequent und klein.

Bei der Pharyngoskopie sieht man im Anfang auf geröteter Schleimhaut gewöhnlich zuerst auf den Mandeln, aber auch am Seitenstrang oder an anderen Partien des Rachens disseminirte, grauweiße, linsengroße Flecke, die allmählich an Größe zunehmen und confluiren und auf die benachbarten Regionen übergehen. Insbesondere pflanzt sich der Prozess von den Tonsillen auf die vorderen oder auch hinteren Gaumenbögen und auf das Velum und die Uvula fort, seltner auf die hintere Rachewand oder gar die Zungentonsille; oft dagegen kriecht die Diphtherie in den Nasenrachen hinein und befüllt hier die Tube und die hinteren Partien der Nase. Ein ebenso häufiges als gefährliches Ereignis ist die Beteiligung des Kehlkopfes und der Luftröhre, so dass lebensbedrohende Atemnot eintreten kann. Die Umgebung der ergriffenen Schleimhautpartie ist gerötet, die Uvula und die Gaumenbögen nicht selten ödematös.

Die diphtherischen Beläge stellen grauweiße, derbe, zähe Membranen dar, die in und unter das Epithel hineingreifend der Schleimhaut so fest aufliegen, dass sie nur mit einiger Gewalt und unter Blutung abgerissen werden können. Sie bestehen aus sich durchfühlenden Fasern, zwischen denen sich körniges Material findet, das neben verschiedenen Formelementen, scholligen und veränderten Epithelien aus Eiterkörperchen besteht; in den Membranen finden sich dann gewöhnlich die Löfflerschen Bacillen. Die untere Grenze der Membran entspricht gewöhnlich der unteren Epithelgrenze, selten reicht sie in das eigentliche Schleimhautgewebe hinein. Unterhalb der Pseudomembran befindet sich die Schleimhaut im Zustande heftiger Entzündung — Gefäßhyperämie, reichliche Mengen farbloser Blutkörperchen in den Capillaren und auch im Schleimhautgewebe zwischen den Gefäßen, punktförmige Blutungen. In jedem Falle handelt es sich um eine mit Ertötung zum mindesten des Epithels einhergehende in das Gewebe hineingreifende, Erkrankung (Fig. 89), so dass eben eine Entfernung der Membran ohne weitere Verletzung nicht denkbar ist. Der örtlichen Nekrose folgt eine demarkirende Entzündung, die ihrerseits die Abstossung der Pseudomembran bewirkt, indem sich statt eines fibrinösen Exsudats zwischen letzterer und entzündeter Schleim-

haut ein eitriges bildet und so die Trennung derselben von dieser herbeiführt.

Verlauf: Demnach sieht man nach mehreren bis zu acht und mehr Tagen die Membranen sich allmählich lockern, in

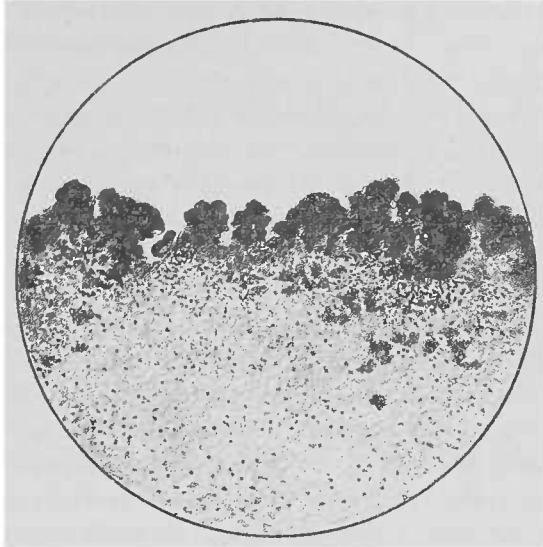


Fig. 69. Diphtherische Schleimhaut aus der Trachea. Schnittpräparat mit alkoholischem Methylenblau gefärbt (Fränkel-Pfeiffer). Die dunklen Partien entsprechen der Anwesenheit der Bacterien.

Fetzen herunterhängen und sich abstossen, um dann ausgehustet oder ausgespien, wohl auch verschluckt zu werden, wenn nicht eine sorgsame Pflege für ihre mechanische Entfernung sorgt. Je nach dem Sitz und der Ausdehnung zeigen sie verschiedene Formen, manchmal kann man aus denselben auf ihren Sitz schliessen, da sie ja einen ihrer Unterlage genau entsprechenden Ueberzug darstellen.

Zuweilen bilden sich, wenn bereits die Rachenschleimhaut sich nahezu oder ganz gereinigt hat, von neuem Pseudomembranen, die aber meist nicht so lange persistiren, auch nicht von ebensolcher Dicke und Ausdehnung sind.

Nach der Abstossung sieht man eine Wunde, die glatt durch Epithelersatz heilt, oder aber, wenn eben der Prozess in die Schleimhaut übergegangen war, eine Narbe hinterlässt, so dass es, ähnlich wie nach syphilitischen Ulcerationen, wenn sie auf einander gegenüberliegenden Flächen sich etablirt haben, zu Verwachsungen kommen kann.

Bei der schwersten Form der Diphtherie, der sog. septischen Form, treten die toxischen Erscheinungen manchmal schon in den ersten beiden Tagen, gewöhnlich aber nach mehrtägigem Bestehen der Krankheit in den Vordergrund und führen schnell innerhalb der ersten 48 Stunden oder am dritten oder vierten Tage zum Tode. Die Pseudomembranen zeigen sich schmutziggrau, bräunlich, werden morsch, brüchig, schmierig-breig, so dass sie, der Mundflüssigkeit beigemischt, diese zu einer bräunlichen, stinkenden, die von ihnen benetzte Haut der Lippen corrodirende Jauche verwandeln; es stellen sich Blutungen aus der Schleimhaut ein; in manchen Fällen kommt es zu ausgesprochener Gangrän, so dass sich z. B. die Uvula nekrotisch abstoßen kann.

Die submaxillaren Lymphdrüsen und die Lymphdrüsen am Kieferwinkel sind geschwollen. Zuweilen unmittelbar oder einige Tage nach überstandener Diphtherie, gewöhnlich aber erst nach acht bis vierzehn Tagen oder noch später stellen sich Lähmungen an den verschiedensten Muskeln ein. Die wichtigste, weil geradere tödliche, ist die in der Reconvalescenz auftretende Herzparalyse, die oft unerwartet und ohne sichere Vorboten die anscheinend getesteten, im Bette spielenden Kinder dahintrifft. Eine der häufigsten Lähmungsformen ist die sog. postdiphtherische Velumlähmung (s. dort), die die Ernährung sehr erschwert und eine näselnde Sprache macht. Zuweilen stellen sich Lähmungen verschiedener Kehlkopfmuskeln ein.

Die Kniephänomene sind nicht selten abgeschwächt oder fehlen auch ganz; der Verlust der Schmerzreflexe ist sehr oft das erste Zeichen der Lähmung, mitunter geht ihnen jene voraus.

Nächst dem beobachtet man am häufigsten eine Accommodationsparalyse, so dass die Kinder wohl in die Ferne deutlich sehen können, in der Nähe aber nicht accommodiren, und in Folge dessen z. B. nicht lesen können, weil ihnen „die Buchstaben verschwimmen“. Ferner kommen Lähmungen leichteren und schwereren Grades an den Muskeln der Extremitäten und des Stammes vor; gelegentlich beobachtet man Ataxie; glücklicherweise ist die Paralyse der Atemmuskeln recht selten, die natürlich sehr verhängnisvoll werden kann. Martius sah in einem Falle in Folge einer Pericentritis n. vagi eine einseitige Stimmlippenlähmung. Selten beobachtet man Ausschläge, Anschwellung der Gelenke und Endocarditis, häufig aber die Albuminurie. In einem Falle sah A. Baginsky tetanusähnliche Symptome bei

einem diphtherisch erkrankten Kinde. Jones beobachtete 10 Tage nach überstandener Rachendiphtherie den plötzlichen incomplirten Eintritt einer rechtsseitigen Hemiplegie mit motorischer resp. atactischer Aphasie. Nach sechs Wochen war das Kind fast völlig hergestellt, nur soll es etwas geistig gelitten haben, und auch die Sprache war verlangsamt.

Diagnose: Von vornherein spricht der Umstand, dass eine Epidemie vorhanden, oder die Möglichkeit einer Infection für Diphtherie. Ohnedies ist die Diagnose nach dem Gesagten, besonders im späteren Stadium nicht schwer, dagegen kann im Beginne wohl eine Verwechslung mit anderen Krankheiten vorkommen. So geschieht es ungemein oft mit der Angina lacunaris, wobei denn auch wohl von einem „Diphtheritisanfall“ gesprochen wird. Man hört deswegen auch nicht selten von Patienten sagen, sie hätten schon verschiedene Male Diphtherie gehabt, oder hätten wohl ein oder mehrere Male im Jahre Diphtherie; — das sind ausschliesslich Fälle von Angina lacunaris habituais. Der Versuch, mit dem Pinsel das Sekret zu entfernen, gelingt in diesen Fällen natürlich ohne weiteres, nie aber bei der wirklichen Diphtherie, wenigstens nicht ohne Verletzung der Schleimhaut und ohne Blutung. Nichtsdestoweniger kommen Uebergangsformen vor, so dass man den ersten Tag oft kein abschliessendes Urtheil fällen kann, vielmehr erst den weiteren Verlauf abwarten muss, der dann ja für jede der beiden Krankheiten ein ganz charakteristischer ist. In zweifelhaften Fällen ist die bakteriologische Untersuchung entscheidend.

(Ueber die Unterschiede gegenüber dem Herpes, den Aphthen etc. siehe unter den einschlägigen Kapiteln.)

Die Prognose ist einmal abhängig von dem genius epidemicus, von der Schwere der Epidemie, von der Ausdehnung des diphtheritischen Processes und von der Eigenart resp. dem Alter und der Kraft des Patienten. Manche Epidemien weisen eine erheblich grössere Mortalitätsziffer auf als andere. Die grössere Ausdehnung des Processes insbesondere auf den Larynx und die Trachea verschlechtert natürlich die Prognose, da dann oft die Tracheotomie mit ihren Gefahren notwendig wird. Auch das Befallenwerden der Nase wird gemeinhin als ein ungünstiges Zeichen aufgefasst. Ferner ist massgebend das Allgemeinbefinden. Je jünger die Kinder, desto grösser natürlich die Lebensgefahr. Je früher die Diagnose gestellt wird, desto günstiger ist im allgemeinen die Prognose.

Henoch konstatierte im Jahre 1884 unter 319 Fällen 208 Todesfälle. 118 Diphtheriekinder unter 3 Jahren zeigten eine Mortalitätsziffer von 101; Croup bekamen von den 319 kleinen Patienten 145 (129†), keine Larynxaffektion 174 (79†).

Die Lähmungen, soweit sie nicht das Herz oder die Atemmuskeln betreffen, geben im ganzen eine günstige Aussicht auf Heilung. Primär wirken die Ptomaine bei der postdiphtherischen Lähmung durch eine functionelle Störung, die erst später zu schwereren Folgen führt. Der Collaps kann schon in den ersten Tagen der Krankheit eintreten, im weiteren Verlauf derselben pflegt er langsamer zu verlaufen, so dass die Prognose schwankt; oder aber der Tod kann selbst nach 5—7 Wochen plötzlich, ohne Vorbereitung eintreten.

Eine cadaveröse, grünliche Blässe der Haut, wie wir sie gelegentlich nach Intoxikationen sehen, ist ein übles Zeichen; der Collaps tritt wahrscheinlich ein infolge des im Blute circulirenden Virus (Henoch) und nicht wegen einer Myocarditis (Kornberg), bei der die Zeichen gewöhnlich andere sind. Zu derselben Auffassung kommt B. Hesse auf Grund seiner sorgfältigen Untersuchungen, die gewöhnlich bei den früh verstorbenen Kindern gefundenen parenchymatösen Degeneration sowie die bei den in späteren Stadien verstorbenen Patienten auffindbaren interstitiellen Veränderungen sind zu inconstant bei dem diphtherischen Herztod, um für den Herzcollaps verantwortlich gemacht zu werden. Es bleibt also nur übrig, die Wirkung der Diphtherie auf den Herzmuskel, als eine echte Herzvergiftung zu betrachten.

Die Albuminurie trübt nach Henoch die Prognose nur dann, wenn der Niederschlag sehr reichlich, etwa $\frac{1}{8}$ oder mehr der im Reagenzglas enthaltenen Harnmenge einnimmt.

Therapie. Vor allem ist die Isolirung des Patienten anzuordnen, da sonst alle Mitglieder der Familie, insbesondere die Kinder, der Gefahr der Infection ausgesetzt sind, und nach Ablauf der Krankheit hat eine sorgfältige Desinfection der benutzten Gegenstände und Räume stattzufinden.

Es ist unmöglich und auch unnötig, alle diejenigen localen Mittel hier aufzuführen, die im Laufe der Jahre mit mehr oder minder grossem Enthusiasmus gegen die Diphtherie empfohlen worden sind; denn einmal ist gewiss in einer Reihe von Fällen dieselbe mit einfachen Anginen verwechselt worden, andererseits hängt, wie gesagt, der natürliche Verlauf von dem genius epidemics und der Schwere des Einzelfalles ab, so dass bei unges-

nügender Kritik leicht Irrtümer in Bezug auf den therapeutischen Wert des Mittels unterlaufen können. Jedenfalls dürften, wenn man den localen Mitteln einen zweckmässigen Effekt zuschreiben will, die von Löffler, in Bezug auf ihren deletären Einfluss auf die Diphtheriebacillen empfohlenen, in erster Linie Berücksichtigung verdienen. Er empfiehlt zu Inhalationen und Gurgelungen Apfelsinenschalenöl, Citronenöl, Eucalyptusöl, Spiköl, Anisöl, Phenotol, Benzol, Toluol, ausserdem Sublimat 1:1000, 3% Carbolsäure (in 30% Alcohol), Alcohol und Terpentinöl ââ mit 2% Carbolsäure. Neuerdings rät er die befallenen Teile alle 3 Stunden einige Secunden lang mit einem Wattebausch abzureiben, der mit einer Lösung von Menthol 10, Toluol 36, Liq. ferri sesquichl. 4, Spir. vin. ad. 100 getränkt ist. Von anderen Seiten sind empfohlen, Kalkwasser, Chlor- und Jodwasser u. a.

Jedenfalls ist eine locale mechanische Behandlung, wie Pinselungen oder ein ähnlicher Eingriff sehr vorsichtig auszuführen, Gurgelungen sind am Platze; denn die Diphtheriebacillen finden sich fast nur auf der Oberfläche der Membranen oder der Schleimhaut, so dass einer weiteren localen Bacillenansiedelung durch antiseptische Mittel vorgebeugt werden könnte. Dagegen können durch Abkratzen der Membranen oder Aetzungen Wunden erzeugt werden, durch welche die Coccen in die Tiefe dringen und so die septischen Processe veranlassen könnten.

Zu den localen Mitteln gehört ferner die von verschiedenen Seiten empfohlene Eisbehandlung — ununterbrochene innerliche und äusserliche Anwendung von Eis.

Unter den inneren Mitteln spielt von Alters her eine grosse Rolle das Kali chloricum, in neuerer Zeit Quecksilberpräparate, besonders das Calomel in grossen Dosen und Hydrargyr. cyanat., Terpentinöl und Papayotin. In den letzten Jahren hat sich, wenn auch von beachtenswerten Autoren widersprochen, so doch bei der weitaus grössten Mehrheit der Aerzte das Diphtherieheilserum den ersten Preis erworben. Dasselbe wirkt zweifellos am sichersten, wenn es am ersten oder in den beiden ersten Tagen der Erkrankung injicirt wird, wenn die später eintretende Streptococceninvasion noch nicht ihren deletären Einfluss hat geltend machen können. Darum muss man in zweifelhaften Fällen sofort eine bacteriologische Untersuchung vornehmen und im positiven Falle die Injection machen oder aber sind schon zwei Tage seit der Erkrankung vergangen ohne weiteres das Serum einspritzen und zwar 1000 Immunisierungseinheiten (1 Immunisierungseinheit = 1 ccm Normalserum;

Normalserum ist ein solches, von dem 0,1 genügen, um die 10-fach tödliche Giftmenge unschädlich zu machen).

Bei drohendem Collaps gebe man Reizmittel aller Art, insbesondere Camphor in grossen Dosen 10 pro die, Wein u. a.

Man sorge durch Darreichung von Milch, Cognac, Wein, Fleischsaft u. a. für Erhaltung der Kräfte.

Bei Schlundlähmungen ist zuweilen die künstliche Ernährung mit der Schlundsonde erforderlich.

Retropharyngealabscess.

Ätiologie: Die Zellgewebsentzündung der hinteren Rachenwand wird gewöhnlich bei Kindern in den ersten Jahren beobachtet, wenngleich freilich das spätere Alter nicht ausgeschlossen ist. Während sie hier häufiger traumatischen Ursprungs ist, entsteht sie dort nicht selten idiopathisch, und zwar dann gewöhnlich durch Vereiterung der retrovisceralen Lymphdrüsen. Bei Kindern unter drei Jahren finden sich nämlich symmetrisch zu beiden Seiten der Mittellinie, zwischen den Constrictoren und der prävertebralen Aponeurose, in der Höhe des 2. und 3. Halswirbels Lymphdrüsen, die später atrophieren — daher das verhältnismässig häufige Vorkommen im zarten Alter, ja selbst bei Säuglingen. Unter dem Einfluss der Syphilis — vielleicht auch der Rachitis, Scrophulose, Tuberkulose — können sie länger bestehen bleiben und zur Abscedirung kommen. Erkrankungen der Haut des Kopfes, seiner Höhlen, der Schleimhaut der Nase und des Rachens können ebenfalls zur Erkrankung dieser Drüsen und damit zum Retropharyngealabscess führen, oder aber die oben genannten Krankheiten führen zu eitrigen Prozessen der Wirbelsäule, zu Spondylitis.

Auch Mittelohrentzündungen sollen mit dieser Eiterung in Zusammenhang stehen, besonders bei Kindern, bei denen die knöchernen Teile des Ohres noch nicht vollständig ausgebildet sind; schliesslich ist sie beobachtet nach Scharlach und Diphtherie.

Traumen entstehen durch Verletzung durch einen harten Bissen, Fremdkörper, Dislocationen der Halswirbel u. a.

Symptome: Der Abscess an der hinteren Rachenwand entwickelt sich seltener akut; heftiges Fieber und lebhaftes Schluckschmerzen beherrschen dann das Krankheitsbild; gewöhnlich zeigt er einen schleichenden Verlauf und giebt zuerst zu Störungen

des Schluckacts, später der Atmung und Sprache Veranlassung; je nach dem Sitz desselben tritt die Beeinträchtigung der einen oder anderen Funktion mehr in den Vordergrund. Sitz der Abscess höher, so machen sich besonders Schluckschmerzen, behinderte Nahrungsaufnahme und vor allem gestörte Nasenatmung und ein gutturaler Klang der Sprache geltend, während bei tiefem Sitz eine Erschwerung der Atmung vorherrscht, die sich bis zu Erstickungsanfällen steigern kann und besonders im Schlaf durch stertoröses Atmen auffällt, das zuweilen durch vollkommenen Stillstand der Respiration unterbrochen wird.

Beiden secundären spondylitischen Abscessen besteht Nackensteifigkeit, Schmerzhaftigkeit der Bewegungen des Kopfs und Nackens, Hintenübergebeugtsein desselben und Rigidität des Sternocleidomast. der entgegengesetzten Seite. — Durch entzündliche Schwellung des um die Austrittsstelle des n. facialis liegenden Gewebes oder durch Uebergreifen der Entzündung auf den Nerven kann gelegentlich eine Lähmung desselben eintreten. Bei der Untersuchung sieht man bei hohem Sitz eine rote und glatte Vorwölbung der Schleimhaut der hinteren Pharynxwand, die man bei tiefer gelegenem Abscess nur palpatorisch als elastischen, fluctuirenden Tumor feststellen kann.

Diagnose: Es genügt also zur Stellung der Diagnose nicht immer die Inspection des Pharynx, vielmehr ist eine Palpation des Nasen- wie Kehlkopfrachens notwendig, um nicht in Irrtümer zu verfallen. Das fluctuirende Gefühl, das ohne weiteres den Abscess vermuten lässt, unterscheidet ihn von Tumoren. Bei der Tuberkulose der retropharyngealen Lymphdrüsen, mit der ein Retropharyngealabscess verwechselt werden könnte, findet man gewöhnlich gleichzeitig eine Anschwellung der Halslymphdrüsen derselben Seite, und ausserdem characterisirt sie sich durch eine, lange Zeit bestehende, unveränderte Persistenz. Der Mangel der Heiserkeit, das Fehlen der Expectoration schützen vor Verwechslung mit Larynxaffektionen.

Die Prognose hängt im wesentlichen von der Ursache ab; der Abscess bei Wirbelcaries giebt natürlich schlechtere Aussichten als der idiopathische Abscess, wiewohl auch dieser lebensgefährlich werden kann, wenn derselbe z. B. bei Kindern im Schlaf berstet; es kann dann Erstickungstod durch Aspiration des Eiters erfolgen. Ein solcher Ausgang ist übrigens auch einige Male nach der Incision beobachtet worden, und zwar in Folge von Bronchopneumonie oder Collaps, der bei den, wegen der behinderten Nahrungsaufnahme geschwächten, Kindern um so

leichter eintreten kann. Im allgemeinen gilt der Satz, dass, je früher die Diagnose gestellt und die Behandlung eingeleitet wird, desto günstiger die Prognose; denn wird der Abscess nicht rechtzeitig eröffnet, so können Eitersenkungen in den Brustraum oder aber in die äusseren Teile des Halses stattfinden, und durch lang dauernde Eiterungen zur Erschöpfung führen.

Die Behandlung besteht in der Incision des Abscesses, die am besten in verticaler Richtung gemacht wird; um eine Aspiration des ausfliessenden Eiters zu verhüten, neige man unmittelbar darauf den Kopf des Patienten nach vorne und unten oder, wie ich es gewöhnlich tue, man incidire den Abscess bei hängendem Kopfe des Patienten. Gelegentlich ist eine Wiederholung des Einschnitts notwendig. Die Eröffnung von aussen (Burkhardt) — Schnitt am inneren Rande des Sternocleidomastoideus in der Höhe des Kehlkopfs — ist unnötig und dürfte nur bei spondylitischen Abscessen erforderlich sein. Nachbehandlung mit 2—5% Borsäureausspülung des Rachens. Auf die Ernährung ist grosses Gewicht zu legen, und die durch die Ursache der Erkrankung etwa angezeigte medicamentöse Behandlung (Jodkali, Jodeisen, Leberthran u. a.) ist nicht ausser Acht zu lassen.

Pharyngitis chronica und Tonsillitis chronica (Mandelsteine).

Ätiologie: Der chronische Katarrh des Rachens ist oft ein Folgezustand häufig aufgetretener akuter Entzündungen des Pharynx, er bildet sich ferner aus unter dem Einfluss häufiger Reize, die ihn ja bei seiner starken Inanspruchnahme nicht selten treffen; dahin gehören Abusus spirituosorum und tabaci, staubige Atmosphäre, ferner berufliche Schädlichkeiten — allen häufiger Gebrauch der Stimme, Einatmung von Staubpartikeln, besonders von Tuchen, von schädlichen und reizenden Gasen in chemischen u. a. Fabriken, Beschäftigung in trockener, heisser Luft in Eisengrossereien, Schmieden u. s. w. Bei allen Formen der Nasenstenose finden sich regelmässig die Zeichen eines chronischen Rachenkatarrhs. Unzweifelhaft geben constitutionelle Krankheiten — Syphilis, Tuberkulose, Scrophulose u. a. — einen günstigen Boden für die Entwicklung der Pharyngitis chronica ab; auch ist man berechtigt, von einer Disposition für dieselbe zu sprechen, und die Heredität erweist sich als ein zu beachtendes ätiologisches Moment aus der Beobachtung, dass durch Generationen hindurch der Rachenkatarrh in manchen Familien anzutreffen ist.

Aus all dem Gesagten geht hervor, dass wir die chronische

Pharyngitis am häufigsten bei Erwachsenen und bei Männern finden, während sie bei Kindern gewöhnlich nur als Begleiterscheinung der adenoiden Vegetationen oder als Zeichen der Scrophulose beobachtet wird.

Es empfiehlt sich zum leichteren Verständnis der hier in Betracht kommenden Zustände im grossen Ganzen zwei Formen zu unterscheiden a) die hyperplastische und b) die atrophische oder trockne Form.

a) Bei dem hyperplastischen chronischen Rachenkatarrh sehen wir die Schleimhaut, besonders an der hinteren Rachenwand, mehr oder minder lebhaft rot, zahlreiche Gefässverzweigungen aufweisend, die nicht selten radiär von einem Centrum aus nach allen Seiten ausstrahlen. In diesem Mittelpunkt sieht man dann gewöhnlich eine stecknadelkopfgrosse, rundliche, halbkugelige, glatte, röttere Erhebung, die bei weiterem Wachstum Linsen- bis Erbsengrösse und darüber hinaus erreichen kann — wir sprechen sie dann als *granulum an*, in dessen Centrum man eine kleine, meist schlitzförmige oder runde Oeffnung sieht. Durch Confluenz mehrerer solcher Granula kann es zu grösseren unregelmässigen roten Erhebungen kommen — *Pharyngitis granulosa*.

Eine besondere Abart derselben ist die *Pharyngitis lateralis*, die sich eigentlich nur in Bezug auf die Localisation von ihr unterscheidet, insofern als die Hyperplasie in diesem Falle auf dem Seitenstrang zu sehen ist; und zwar tritt dieselbe besonders beim Phoniren und Würgen ins Gesichtsfeld, während bei ruhendem Velum der hintere Gaumenbogen sie verbergen kann. Uebrigens kommen gewöhnlich beide Formen neben einander vor, wenngleich nicht selten die eine mehr ausgesprochen ist, als die andere. Die Schleimhaut kann ohnedies im ganzen einen verdickten Eindruck machen. Die Absonderung ist gewöhnlich vermehrt, die Schleimhaut mit schleimigem oder schleimig eitrigem Secret bedeckt. — Der Rand des Velum, sowie die der Gaumenbögen pflegen eine recht lebhaftere Rötung der Schleimhaut zu zeigen; die Uvula ist zuweilen verdickt und verlängert, so dass sie den Zungengrund oder selbst die Epiglottis berühren kann. Insbesondere bei jugendlichen Individuen und namentlich bei Kindern findet sich dabei nicht selten eine gewisse Hyperplasie der Rachentonsille, die dann gewöhnlich mit schleimig eitrigem Secret bedeckt ist. Nach seiner Entfernung sieht man in der geröteten Schleimhaut zuweilen geschwollene Follikel als gelbe punktförmige Einlagerungen, aus deren Confluenz und

Zerfall kleine Abscesse oder auch Cysten entstehen können, wengleich letztere wohl mehr als aus verstopften Ausführungsgängen der Schleimdrüsen entstandene Retentionsgeschwülste anzusehen sind; oder aber das obere Ende der bursa schürt sich ab und wandelt sich in eine Cyste um (Luschka).

Die Schleimabsonderung ist in manchen Fällen hauptsächlich oder ausschliesslich auf den Nasenrachen beschränkt, und zwar sieht man als den Ort der Entstehung recht häufig den recessus medius der Rachentonsille, der als eine mehr schlitzförmige oder lochförmige Bucht in die Tiefe derselben führt und mit Secret ausgefüllt ist; nicht ungewöhnlich auch die lateralen Furchen. Von hier aus ergiesst sich das Secret auf die hintere Partie des Rachendachs und die hintere Rachenwand; die vor der Tonsille gelegene Partie bleibt secretfrei. Nur bei Complicationen mit Nasenerkrankungen, bei denen der abgesonderte Schleim oder Eiter aus den Choanen herausfliesst, sieht man denselben auch zwischen diesen und der Rachentonsille.

Die Veränderungen an den Gaumenmandeln werden besser als besondere Krankheit — tonsillitis chronica — weiter unten abgehandelt zugleich mit denen der Zungentonsille.

Die granula sowohl, als die Verdickung der Seitenstränge bei der pharyngitis lateralis sind im wesentlichen nichts anderes, als eine mehr circumscripte oder mehr diffuse Wucherung des lymphatischen Gewebes der Schleimhaut, die sich bei der granulösen Form in der Umgebung des Ausführungsganges einer hypertrophirten Schleimdrüse localisirt, wobei der Teil des Ausführungsganges, der im Bereich des geschwellten Gewebes liegt, erweitert ist (Saalfeld). Die centrale Oeffnung des Granulums entspricht der Mündung dieses dilatirten Ausführungsganges.

b) atrophischer, chronischer Rachenkatarrh, auch pharyngitis sicca genannt

Ätiologie: Wie häufig an der Schleimhaut aus einem chronischen hyperplastischen Zustande unter gewissen depravirenden Bedingungen sich durch Schwund des Gewebes eine Atrophie entwickelt, so sehen wir dies auch im Rachen. Unter dem schädigenden und schwächenden Einfluss einer constitutionellen Erkrankung, so besonders der Syphilis und der Tuberculose, bei der Chlorose erwachsener Mädchen, bei dem Erweisverlust infolge Brightscher Nierenkrankheit, bei dem allgemeinen Gewebeschwund des Alters, unter der Einwirkung trockener heisser Luft und anderer Schädlichkeiten sehen wir die trockene Form des Rachenkatarrhs sich entwickeln. Diese Art der Ursachen

erklären es auch, dass wir die trockene Form verhältnissmässig oft bei Mädchen und Frauen finden; dazu kommt noch, dass sie häufig als Fortleitung eines atrophirenden Katarrhs der Nase anzusehen ist, der ja am häufigsten bei weiblichen Individuen zu finden ist. Man vergesse daher nie, die Nase zu untersuchen. — Die Schleimhaut zeigt eine Zunahme des Bindegewebes, während das Drüsengewebe verringert ist.

Bei der pharyngoscopischen Untersuchung sieht man die Schleimhaut des Velum gewöhnlich blass und dünner als unter normalen Verhältnissen, die Uvula ist manchmal bis auf einen kurzen Stumpf verkleinert, ebenso ist die Mucosa der hinteren Rachenwand dünner, sieht trocken, wie gefirnisst aus. Wegen dieser Atrophie der Schleimhaut sieht das Rachengewölbe weiter, geräumiger aus, so dass in solchen Fällen auch eine postrhinoskopische Untersuchung gewöhnlich leichter ausführbar ist. Man sieht bei derselben am Rachendach oder nur im recessus medius eine fest anhaftende grünlich oder bräunlich, auch blutig verfärbte mehr oder minder harte Borke, nach deren Entfernung gewöhnlich eine kleine Blutung auftritt. Dasselbe trockene Secret findet sich auf der ganzen hinteren Rachenwand, und zwar nicht selten in der den Uebergang des Dachs in die hintere Wand darstellenden Krümmung, seltner und nur in der weit vorgeschrittenen Form sogar auf der nasalen Fläche des Velum, wo es meist eine Fortsetzung der im hinteren Teil der Nase befindlichen Borken darstellt.

Die Schleimhaut der hinteren Wand ist nicht allemal so blass, als man erwarten sollte; es liegt das zum Teil daran, dass die Patienten, durch das trockne Secret belästigt, durch anstrengendes und häufiges Räuspern dasselbe zu entfernen suchen und dadurch die Schleimhaut gewissermassen in einen mehr acut entzündlichen Reizzustand versetzen; ja, nicht selten gehen sie mit dem Finger in den Rachen oder Nasenrachen ein, um die Borke loszureissen.

Neben diesen ausgesprochenen Zeichen der Atrophie findet man in nicht allzuweit vorgeschrittenen Fällen noch Spuren einer früheren Hyperplasie, einige Granula oder eine gewisse Verdickung der Seitenstränge; es sind das Uebergangsformen, die die Entwicklung des atrophischen aus dem hyperplastischen Katarrh deutlich demonstrieren.

Der Kehlkopf zeigt gewöhnlich die Zeichen eines Katarrhs (s. dort), insbesondere ist die Schleimhaut der hinteren Wand grauröthlich verfärbt, faltig; auf den Stimmlippen findet sich

Secret, und sie functioniren nicht ordnungsmässig, indem ihre Spannung und ihr Schluss beim Phoniren unvollständig bleibt.

Die subjectiven Beschwerden sind nicht bloss von der Schwere der Erkrankung abhängig, sondern werden auch von verschiedenen Personen bei gleichem Status verschiedengradig empfunden, je nachdem sie mehr, weniger oder garnicht sensitiv sind.

Bei beiden Formen, insbesondere aber bei der letzteren, klagen die Patienten über Trockenheit im Halse, über Kratzen und Stechen, Wundsein u. a., Fremdkörpergefühl im Halse, über vermehrte Schleimabsonderung, „Verschleimung“, die sie zum häufigen Räuspern zwingt. Eine besondere Art derselben, die mit einem an das Schnarchen oder Gurren erinnernden Geräusch einhergeht, deutet auf das Vorhandensein von Secret im Nasenrachen hin. Besonders, wenn dasselbe trockner Natur ist und in Folge dessen schwerer entfernt werden kann, kommt es leicht zu Brechneigung oder selbst zum Erbrechen, so dass nicht allzu selten der sogenannte vomitus matutinus auf diese Erkrankung zurückzuführen ist. Auch quälender Husten, besonders des Morgens, ist eine häufige Klage beim chronischen trocknen Rachenkatarrh; und durch Fortleitung des Rachenkatarrhs auf die Tube und das Mittelrohr können Affectionen des Ohres eingeleitet oder schon bestehende unterhalten resp. an ihrer Rückbildung behindert werden.

Das ausgeräusperte oder durch Husten entfernte Secret ist gewöhnlich glasig, fadenziehend oder sagoähnlich, durch Staub oft grau oder schwärzlich verfärbt, zuweilen ist ihm bei dem trocknen Katarrh Blut beigemischt, so dass die Patienten manchmal aus Furcht, sie hätten die Schwindsucht, den Arzt aufsuchen. Die Stimme klingt in Folge der Beteiligung des Kehlkopfes belegt, verschleiert oder heiser, und ermüdet leicht.

Die Diagnose ist nach dem Gesagten sehr leicht. Die Rötung der Rachenschleimhaut, die Bildung der granula oder die Verdickung der Seitenstränge einerseits, das blasse Velum, die wie lackirt aussehende, trocken glänzende, oft mit korkigem Secret bedeckte Schleimhaut der hinteren Rachenwand andererseits, macht schon bei der Besichtigung des Mundrachens die Erkennung des chronischen Katarrhs, resp. der einen oder anderen Form desselben nicht schwer. Immer aber ist es nötig, sowohl die Nase als auch den Nasenrachen zu untersuchen, da der Zustand der ersteren von Belang für den entzündlichen Zustand des

Pharynx, und im letzteren nicht selten die Herkunft des Secrets zu finden ist.

Die Prognose ist quoad vitam natürlich absolut, quoad restitutionem durchaus nicht ohne weiteres günstig. Im ganzen giebt der hyperplastische Katarrh eine bessere oder gute, der atrophische eine schlechtere Prognose, da die Hyperplasie wol zu beseitigen, dagegen der Schwund des Gewebes schon irreparable Veränderungen gesetzt haben kann. Im übrigen hängt die Prognose von dem Allgemeinzustand ab und von der grösseren oder geringeren Möglichkeit oder dem stärkeren oder schwächeren Willen der Kranken, häufige Schädlichkeiten zu meiden, so dass die Chancen nicht bloss von den Berufs- und den äusseren Lebensverhältnissen der Patienten, sondern auch von ihrer Einsicht und Energie abhängig sind.

Therapie: Selbstverständlich sind in erster Linie die etwa vorhandenen allgemeinen Ursachen zu berücksichtigen und, soweit es durchführbar, die Patienten ihren beruflichen Schädlichkeiten oder denen ihrer Gewohnheit zu entziehen und ein hygienisch-diätetisches Verfahren einzuleiten (s. Allgemeine Therapie). Hierin beruht zum nicht geringen Teil der Nutzen der Trinkkuren in Bädern mit alkalischen Kochsalz- oder schwefelhaltigen Quellen. Unentbehrlich ist gemeinhin die örtliche Behandlung — Anwendung des Sprays (mit 1—2%iger Kochsalz- oder Sodalösung) bes. beim trocknen Katarrh, wo das fest anhaftende Secret leichter gelöst wird; retronasale Insufflationen von Acid. bor. pur., Jodoform, Arg. nitr. 0.5: Amylum 10.0 u. a. bei besonders im Nasenrachen localisirter Erkrankung.

Die häufigste Verwendung findet die Pinselung und zwar benutze man bei dem hyperplastischen Katarrh, insbesondere, wenn gleichzeitig vermehrte Secretion sich unangenehm geltend macht, Tannin (5—20%) mit etwas Glycerinzusatz, Zincum chloratum (1—2%), Höllenstein (5—10%). Sind die Granula sehr zahlreich und gross, so zerstöre man sie, wenigstens zum Teil, durch Acid. trichloracet., Chromsäure oder den knopfförmigen Galvanokauter. Dagegen hüte man sich, immer, wo man Granula findet, gleich zu brennen, da sie, wie gesagt, oft nur noch der Rest eines hyperplastischen Katarrhs sind, der im übrigen schon einen atrophirenden Charakter angenommen haben kann. — Ebenso verfähre man bei stark ausgeprägter Pharyngitis lateralis; ist dieselbe nicht hochgradig, so genügt manchmal eine wiederholte Aetzung mit Arg. nitr. in Substanz; stellen die

Seitenstränge dicke Wülste dar, so verwende man den Spitzbrenner, den man tief in das Gewebe eintaucht, herausnimmt, um dann wieder und wieder der ganzen Länge nach die Aetzung vorzunehmen, wobei man vorsichtig verfahren muss, um nicht die hinteren Gaumenbögen zu verletzen. In zuweilen sind die Seitenstränge so prominent, dass sie mit einer gekrümmten Scheere abgetragen werden können.

Die hypertrophische Uvula bildet sich zuweilen nach mehrmaligen Aetzungen mit Arg. nitr. zurück, nur sehr selten ist man zur Uvulotomie gezwungen.

Bei der Pharyngitis sicca empfiehlt sich zur Pinselung die Mandlsche Lösung (Jodi, Acid. carbol. ää 1.0—2.0, Kali jodati 5.0, Glycerini 20.0, Aq. ad. 200.0) oder stärkere Concentrationen u. ä. Bei Borkenbildung am Nasenrachendach entferne man dieselben durch Anwendung des Sprays oder Pinselung mit obiger Jodlösung und kauterisire den recess. medius mit Arg. nitr., Chromsäure oder einem Galvanokauter, wonach die Patienten sich eine Zeit lang erleichtert zu fühlen pflegen. Wiederholungen sind gewöhnlich notwendig.

In einer gewissen Anzahl von Fällen, in denen die subjectiven Beschwerden des chronischen Rachenkatarrhs vorhanden sind, sehen wir bei der pharyngoskopischen Untersuchung nur unbedeutende oder gar keine Veränderungen am Gaumen oder der hinteren Rachenwand, dagegen zeigen uns die Tonsillen einen chronisch entzündlichen Zustand, der sich ähnlich dem acuten Katarrh derselben darstellt, nur dass die lebhaftete Röthe fehlt, und das Secret nicht flüssig eitrig, sondern mehr trocken käsig ist. Tonsillitis chronica.

Die Mandeln sind gewöhnlich mehr, minder vergrößert, zeigen oft eine zerklüftete Oberfläche, die Oeffnungen der Lacunen sind meist weiter als gewöhnlich, und in ihnen stecken käsig-trockene eitrige Pfropfe, die sich bei Druck auf die Tonsille entleeren. Die Erkrankung findet sich in der Regel doppelseitig, wenngleich manchmal auf einer Seite mehr ausgesprochen. Genau dasselbe Bild sieht man zuweilen gleichzeitig, selten unabhängig von der chronischen Entzündung der Gaumenmandeln, auf der Zungentonsille; dieselben käsig-krümeligen Massen sitzen dann als gelbliche erhabene, stecknadelkopfgrosse Punkte auf den Ausführungsgängen der Balgdrüsen, sodass die hügelige Oberfläche der, gewöhnlich hyperplastischen, Zungenmandel wie mit gelblichen Punkten gesprenkelt aussieht. Seltener finden sich ähnliche Erscheinungen an der Rachenmandel (s. o.). — Das in den Lacunen angesammelte Secret kann durch Eindickung all-

mählich eine feste harte, steinige Consistenz bekommen — man spricht dann von Mandelsteinen, die durch den Reiz ihrer kantigen und spitzigen Oberfläche nicht bloss die Entzündung unterhalten, sondern auch zu kleinen Abscessen Veranlassung geben können. Uebrigens sieht man letztere oft auch ohne Mandelsteine. Sie liegen gewöhnlich gleich unter dem Epithel und characterisiren sich durch ihre circumscriphte rundliche Form und ihre gelbliche Farbe, gewöhnlich sind sie so flach, dass sie kaum das Gefühl der Fluctuation geben. Sie stellen nach FINDER'S Untersuchungen durch Retention erweiterte Lacunen dar.

Die Beschwerden sind, wie gesagt, die des chronischen Rachenkatarrhs; verhältnismässig oft klagen die Patienten über ein Fremdkörper- oder Druckgefühl im Halse. Wenn das Secret lange sich staut, kommt es, besonders bei weiten und tiefen, sackartig erweiterten Gängen zuweilen zur Zersetzung des Secrets, so dass dasselbe übelriechend wird, und die Patienten über schlechten, üblen Geschmack im Munde klagen und, wie man zu sagen pflegt, „aus dem Munde riechen“

In den weiten und buchtigen Taschen der Tonsillen hat sich das Secret angehäuft, zu dem sich unter der Einwirkung des *Leptothrix* Kalkablagerungen gesellen, so dass es einerseits zu chronisch entzündlichen Zuständen kommt, die ihrerseits eine Disposition zu Infectionen schaffen, und andererseits die verschiedensten Sensationen veranlasst werden können, die gewöhnlich schwinden, wenn man das Secret entfernt.

Die Diagnose stösst auf keine Schwierigkeiten. Der Mangel acut entzündlicher Symptome, der Rötung und Schwellung, sowie des eitrig-flüssigen Secrets schützt vor Verwechslung mit einer Angina lacunaris, und die käsig-krümliche Beschaffenheit der Absonderung unterscheidet sich von den mehr weisslichen zähen, mykotischen Pfröpfen, die ohnedies unter dem Mikroskop sofort als solche erkannt werden können. — Die Mandelsteine geben sich beim Betasten mit der Sonde als harte Körper zu erkennen.

Therapie: Die mechanische Entfernung des Secrets aus den Lacunen geschieht am besten, indem man die Ausgangsöffnung erweitert, um so dem weiten winkligen Raum der Lacune eine entsprechend geräumige Pforte zum Austritt des Secrets zu geben. Es geschieht dies durch die sog. Schlitzung der Tonsillen. Man führt ein Schielhäkchen tief in die einzelnen Lacunen ein, und indem man den Knopf des Hakens von innen gegen die Oberfläche drückt, reisst man das so aufgeladene Gewebe durch. Leistet die Tonsille dabei starken Widerstand, folgt sie dem Haken zu weit aus ihrer

Nische heraus, so fixirt man sie mit dem Spatel oder irgend einem anderen Instrument.

Das Schielhäkchen muss sorgfältig desinficirt sein, wenn man nicht eine nachträgliche acute Entzündung riskiren will; nach der Schlitzung verordne man antiseptisches und calmirendes Gurgelwasser.

Hyperplasia tonsillae pharyngeae. — Adenoide Vegetationen.

Aetiologie: Die Hyperplasie der Rachen tonsille oder, wie wir sie auch, wenn sie sehr hochgradig ist, nach W. Meyers (Copenhagen) Vorgang, der sie zuerst in ihrer ganzen Bedeutung gewürdigt hat, nennen: die adenoiden Vegetationen sind gewöhnlich als ein Leiden der schulpflichtigen Kinder bezeichnet, wie die Vergrösserung der Gaumenmandeln, mit der sie häufig combinirt ist. Unter den ersten 15000 Fällen unserer Beobachtung finde ich 1355 Patienten mit hyperplastischer Rachen tonsille, davon gehören 25% den ersten 5 Lebensjahren an, vom 6—9 Jahre finden wir 30%, vom 10—15 37%, vom 16—20 Jahre 8%, der jüngste Patient ist 9 Monate, der älteste 70 Jahre. Wenngleich nach der Pubertät eine spontane Rückbildung der Rachen tonsille stattfindet, so bleibt doch unter gewissen ungünstigen Bedingungen eine Hyperplasie bestehen, resp. sie bildet sich aus, so dass unsere Zahlen nichts besonders Merkwürdiges haben, um so weniger, als in den meisten Fällen jenseits des 10. Jahres das Leiden seit der Kindheit bestand und erst in der Schule oder später richtig gewürdigt worden ist.

Eine erbliche Disposition ist für manche Fälle nicht zu leugnen; man sieht diese Krankheit in einigen Familien durch mehrere Generationen hindurch auftreten. Selten kommt sie auch angeboren vor.

Es will mir scheinen, als ob auch hier, wie bei der Vergrösserung der Gaumenmandeln, zuweilen die Streptokokken eine ätiologische Rolle spielt, wenngleich nicht zu verkennen ist, dass manche Erscheinungen, die auf sie hindeuten, erst Folgezustände der adenoiden Wucherungen sind. Daneben fallen ins Gewicht Masern und Scharlach, Diphtherie, ferner häufige Katarrhe der Nase und des Rachens, die andrerseits wieder auch im Gefolge derselben auftreten.

Symptome: Sie machen sich im wesentlichen bemerkbar in Störungen der Atmung, der Sprache, des Gehörs. Sind die Vegetationen so gross, um die Choanen zu verlegen

und eine Nasenrespiration unmöglich zu machen, so sind die Patienten gezwungen, mit offenem Munde zu atmen; sie inspiriren in Folge dessen, wie oben erwähnt, eine für die Respirationsorgane weniger geeignete Luft ein. Das Offenhalten des Mundes giebt dem Gesicht einen stupiden Ausdruck (s. Fig. 70); die Nasolabialfalte ist verstrichen, und der äussere Augenwinkel steht manchmal tiefer als der innere. Immerhin sind die Patienten gewöhnlich noch in der Lage, vermöge der willkürlichen Muskelaction den Unterkiefer dem Oberkiefer für eine gewisse Zeit zu nähern oder anzulegen, bis die Müdigkeit der Muskeln ihn wieder weiter nach unten



Fig. 70. 5jähr. Knabe mit adenoiden Vegetationen mittleren Grades.

sinken lässt. Hört aber der Wille auf, wie im Schlaf, dann fällt der Unterkiefer herab und, besonders in der Rückenlage des Patienten, nach hinten, und mit ihm das Zungenbein und die Zunge, die sich nun auf die Epiglottis legt und den Kehlkopf stenosirt, ein Zustand, wie wir ihn aus der Chloroformasphyxie kennen. Die Kinder werden dadurch im Schlaf erst unruhig, fangen an zu schnarchen, das Schnarchen wird immer lauter, die Atmung mühsamer, bis ein asphyktischer Zustand eintritt; gewöhnlich heben sie dann, halb wach geworden, mit einer Schluckbewegung die Zunge, die Athmung wird für eine gewisse Zeit wieder frei, um, wenn der Schlaf wieder tiefer wird, von neuem allmählich in den Zustand der Asphyxie zu verfallen. So bewegt sich der Athmungsmodus beständig in diesem Cyclus. Die Atemstörung lässt die Kinder natürlich nicht zu einem erfrischenden Schlaf kommen, so dass sie Morgens müde und träge erwachen und oft von den Eltern wegen ihrer Faulheit und ihres träumerischen Wesens gescholten werden. In Folge des Offenhaltens des Mundes fiesst den kleinen Patienten Nachts öfter der Speichel aus demselben, so dass ihr Kopfkissen mit ihm benetzt wird.

In Folge der erschwerten Athmung treten die sich an den oberen Theil des Thorax inserirenden auxiliären Athemmuskeln kräftig in Action, so dass dadurch derselbe oben erweitert wird, während er in den unteren Partien in Folge Steigerung

des negativen intrathoracischen Drucks, teilweise durch das nach oben gesaugte Zwerchfell, teilweise durch Verengung der unteren Rippenbogen comprimirt wird. (B. Fränkel.)

Die Aufhebung der Nasenathmung beeinträchtigt natürlich auch den Geruch und in Folge dessen den Geschmack; ausserdem klagen die Patienten häufig über Kopfschmerzen, Eingenommensein des Kopfes u. a. m.

Die Sprache bei adenoiden Vegetationen nennt Meyer sehr bezeichnend „tote Sprache“, d. h. klanglose Sprache. Die in dem Kehlkopf erzeugten Tonwellen steigen in den Rachen und von hier durch den, seitlich von der Mittellinie des gehobenen Velum bleibenden Raum, zwischen diesem und der hinteren Rachenwand in den Nasenrachen und die Nase, wo sie einen Teil ihrer Resonanz erhalten. Ist der Weg durch die adenoiden Massen verlegt, und der Nasenrachen von ihnen mehr oder minder ausgefüllt, so fehlt auch der Resonator, und die Sprache verliert ihren Klang; aus demselben Grunde können auch die nasalierten Vocale nicht rein gesprochen werden. Daneben macht sich eine gewisse näselnde Beschaffenheit der Sprache geltend, weil das Velum nicht genügend gehoben und gegen die hintere Rachenwand angelegt werden kann. — Sprachfehler, wie Stottern, stehen auch in einem gewissen Zusammenhang mit diesem Leiden.

Die bei Kindern mit adenoiden Wucherungen häufig zu beobachtende Schwerhörigkeit findet ihre Erklärung in dem Abschluss des ostium pharyngeum tubae durch dieselben oder durch Fortleitung des gewöhnlich vorhandenen Katarrhs des Nasenrachens.

Die in Folge des gestörten Schlafes auftretende Trägheit, die Schwerhörigkeit, die ihre geistige Communication mit ihrer Umgebung beeinträchtigt, sowie der dumme Gesichtsausdruck bringt die Kinder zuweilen in Gefahr, für Idioten gehalten zu werden. Allerdings findet man gelegentlich eine unmittelbar auf dieses Leiden zurückzuführende geistige Schläflichkeit, eine gewisse Beschränktheit; dagegen kann ich Guys Anschauung nicht beitreten, der als ein sehr häufiges Symptom der Nasenrachenschwülste die Apraxie bezeichnet, die Unfähigkeit, die Aufmerksamkeit längere Zeit auf einen Gegenstand gerichtet zu halten.

Der Katarrh des Nasenrachens — man findet die Rachen- tonille gewöhnlich mit klebrigem Schleim bedeckt — setzt sich fort auf den Rachen und die Nase; hier findet man nicht selten die hinteren Muschelenden in Folge der durch die Stenose be-

dingten Blutstauung lebhaft geschwollen, und noch häufiger den hinteren Teil der Nase mit schleimig-eitrigem Secret gefüllt, so dass die Patienten durch Räuspern und Schnäuzen den Schleim zu entfernen suchen.

B. Fränkel sah zuweilen Blutungen aus der hypertrophischen Rachenmandel auftreten. Reflectorisch rufen sie gelegentlich Stimmlippenlähmung und Asthma hervor, auch einige Male durch die Entfernung der adenoiden Vegetationen Epilepsie geheilt worden. Enuresis nocturna ist ebenfalls häufiger in Zusammenhang mit diesem Leiden gebracht worden.

Die objektiven Zeichen, soweit sie nicht schon oben berührt sind, treten uns bei Besichtigung des Mundes und bei der Pharyngoskopie entgegen. Der vordere Bogen des Oberkiefers ist gewöhnlich spitzer als normal, in Folge dessen finden auch oft die vorderen Zähne keinen genügenden Platz, und daher schiebt sich ein Schneidezahn hinter den andern, ein Eckzahn vor den äussern Schneidezahn; ferner findet man stumpf- bis spitzwinklige Stellung der inneren Schneidezähne zu einander, und was dergleichen Unregelmässigkeiten mehr sind.

Der Gaumen zeigt nicht die normale, schön rundliche, symmetrische Wölbung, sondern ist schmal und hochgewölbt,

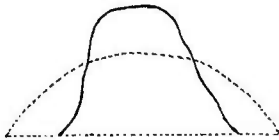

Fig. 71.




Fig. 72.

Fig. 71. Die punktirte Linie zeigt den queren Durchschnitt durch den normalen Gaumen eines erwachsenen Mädchens, die andere den eines jungen Kindes mit adenoiden Vegetationen.

Fig. 72 zeigt die entsprechenden Sagittalschnitte.

spitzbogig, oft unsymmetrisch und eckig. (Fig. 71, 72.) — Das Velum steht weiter von der hinteren Pharynxwand ab als gewöhnlich, und kann wegen des mechanischen Hindernisses der adenoiden Wucherungen nicht so hoch gehoben werden als unter normalen Verhältnissen. Dieses Hindernis fühlt auch die in die Nase eingeführte und in den Nasenrachen vorgestossene Sonde. An der hinteren Rachenwand findet man grosse Granula als Ausläufer der hyperplastischen Rachentonsille, ja in seltenen Fällen sieht man den unteren Teil der Wucherungen schon bei erhobenem Velum hinter demselben hervorragen.

Diagnose: Haben wir all die angegebenen Zeichen in mehr oder weniger ausgesprochenem Grade besonders bei Kindern,

so ist von vornherein mit grosser Wahrscheinlichkeit die Diagnose auf adenoide Vegetationen zu stellen. Um sie aber zu sichern, bedürfen wir der Rhinoskopie oder der Digitaluntersuchung, da die oben erwähnten Erscheinungen auch bei anderen, den Nasenrachen ausfüllenden Geschwülsten vorhanden sein können.

Bei der Rhinoskopie anterior, die wegen der öfter vorhandenen Atrophie der unteren Muschel des Nasenrachen leicht zu Gesichte bringen kann, sieht man in demselben hinter der Nase einen bläsrötlichen glatten Wulst, der den Lichtreflex deutlich erkennen lässt. Lässt man nun den Patienten „o“ sagen und dadurch das Velum heben, so schiebt die nasale Fläche desselben, die sich gegen die Wucherungen anlegt, diese in die Höhe, und wir sehen den Lichtreflex ebenfalls steigen und, wenn das Velum wieder herunterfällt, ebenfalls wieder nach unten sinken. Damit haben wir sicher gestellt, dass die Geschwulst nicht mehr in der Nase liegt, weil sie sonst den Bewegungen des Velum nicht folgen würde, sondern im Nasenrachen. Werden die Wucherungen nicht vom Velum gehoben, weil sie nicht so weit herabreichen, so machen sie doch die Bewegungen der Muskulatur mit, die unter der Schleimhaut liegt.

Die Rhinoskopie posterior ist bei Kindern, die gewöhnlich unserm Willen entgegenarbeiten, recht schwer, gelingt aber doch nicht selten dem Geübteren. Es fällt bei derselben zuerst auf, dass man nicht im Stande ist, das Septum und die Choanen, wenigstens nicht in ihrer ganzen Ausdehnung zu sehen, und zwar werden sie dem Auge entzogen durch eine oft mit Schleim bedeckte, nach Entfernung desselben bläsrötlich erscheinende Geschwulstmasse, die eine mehr halbkuglige Form zeigt — und dies öfter




Fig. 73. Hyperplastische Rachen tonsille — Adenoide Vegetationen mittleren Grades, postrhinoskopisch gesehen.

um die Pubertätszeit —, oder aber — und das ist häufiger der Fall — die Oberfläche ist zerklüftet (Fig. 73), rissig, blättrig, zeigt zapfen- oder hahnenkammartige Vorsprünge von verschiedener Länge. Sie besteht aus adenoidem Gewebe, in dem stellenweise Follikel und traubenförmige Drüsen eingelagert sind; daneben zeigen sich zahlreiche Gefässe mit zuweilen prägnant ausgebildetem Venenplexus (R. Fränkel).

Neuerdings hat man in einem kleinen Prozentsatz der Fälle

Tuberkelbacillen und Riesenzellen gefunden. Das Epithel ist ein mehrschichtig-cylindrisches, das Flimmerhaare trägt.

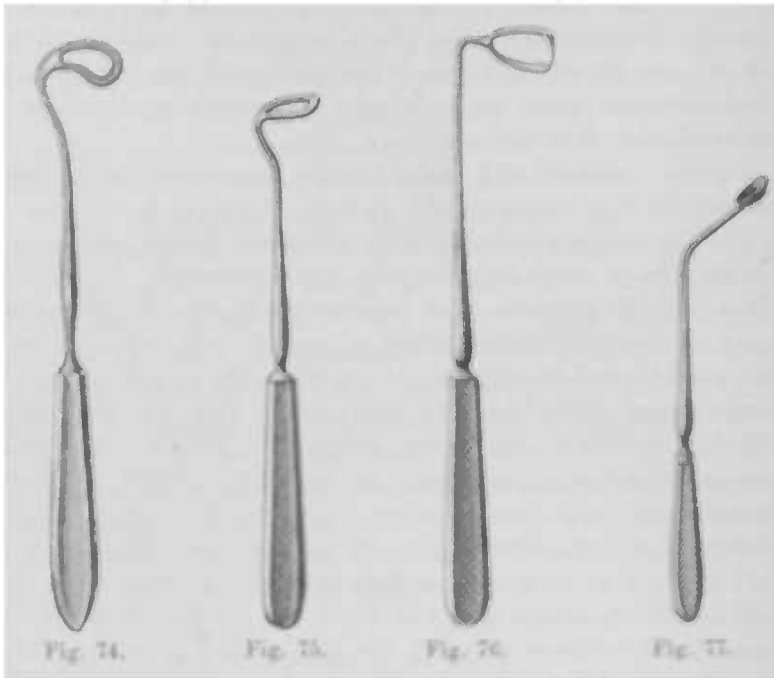
Die Prognose ist eine günstige, soweit nicht schon irreparable Veränderungen des Ohres eingetreten sind, um so mehr, als wir im Stande sind, alle Störungen durch die Behandlung zu beseitigen; wenn sie auch sehr selten sind, so kommen doch unzweifelhaft Recidive vor.

Die Behandlung besteht in der operativen Entfernung der adenoiden Wucherungen, alle anderen Mittel sind zwecklos.

Eins der besten Instrumente für diesen Zweck und besonders Anfängern zu empfehlen, ist das Gottsteinsche Ringmesser (Fig. 74, 75), mit dem man weniger leicht eine Nebenverletzung — besonders der Tubenwülste — macht, weil es nach aussen hin vollkommen stumpf ist und die Schneide gewissermassen gedeckt trägt. Man geht mit ihm unmittelbar an der hinteren Fläche des Velum, am besten indem man dasselbe mittelst des Instruments nach vorne zieht, in die Höhe, passirt das Septum und gelangt so zwischen diesem und den Vegetationen an das Nasenrachendach, drückt nun, wenn man den Widerstand desselben fühlt, an demselben entlang gehend, den Ring nach hinten und schneidet, indem man vom Dach auf die hintere Wand übergehend das Instrument senkt, die in den Ring gepressten Massen ab, da die Schneide sich auf der Innenseite der Basis des dreieckigen Ringes entsprechenden Fläche befindet. Gewöhnlich entfernt man so den grössten, aber mehr medianwärts gelegenen Teil derselben; es empfiehlt sich daher, ohne erst das Instrument aus dem Rachen zu entfernen, noch einmal einzugehen und die seitlichen Partien zu rasiren. Der Ring des Messers steht gerade (Fig. 75) oder ist etwas nach vorne umbogend (Fig. 74), damit sicher auch die vorderen Partien der Wucherungen gefasst und entfernt werden. Sie gelangen manchmal nicht mit dem Instrumente nach aussen, sondern fallen im Rachen nach unten und werden entweder verschluckt oder gelangen auf den Kehlkopfeingang, so dass sie Asphyxie erzeugen; nach Vorneüberneigen des Kopfes werden sie gewöhnlich ausgehustet oder ausgespieden. Andernfalls entfernt man sie mit dem Finger.

Auch die Hartmann'sche Curette (Fig. 76), die gewissermassen einen sagittalen Durchschnitt des Nasenrachens darstellt und seitlich ihre Schneiden trägt, ist sehr zu empfehlen; sie wirkt durch nach den Seiten hin ausgeübten Druck, indem man sie horizontal nach rechts und links schiebt, nicht dreht.

Das dem Hartmannschen Instrument ähnliche Laugesche Ringmesser brach uns einmal unmittelbar nach der Operation



ab; der Michaelsche Doppelmeißel, die Loewenbergsche Zange und der Trautmannsche Löffel (Fig. 77) sind mehr für kleinere, circumscribte Geschwulstmassen passend.

Die Narkose verwende ich ungern und eigentlich nur dann, wenn es sich um Kinder handelt, die nicht zu bändigen sind, oder die Eltern durchaus auf derselben bestehen. Andererseits ist der Schmerz der in kaum einer Minute ausführbaren Operation eben ein so kurzer und nicht so unerträglich, dass er nicht reichlich aufgewogen würde durch die Unannehmlichkeiten einer Narkose. Gewöhnlich ist bei derselben der Blutverlust ein stärkerer wegen der nicht selten auftretenden Cyanose, wenn auch bei vorsichtiger Anwendung eine Aspiration von Blut vermieden werden kann. Will man die Narkose anwenden, so kann man Bromäthyl dazu benutzen, von dem meist 5 gr. auf eine luftdicht abgeschlossene Maske gegossen, genügen, um ein Kind zu betäuben. Will man Chloroform verwenden, so benutze man die halbe Narkose.

Ob mit oder ohne Narkose — in jedem Falle bedarf man

eines Assistenten. Er nimmt die Beine des auf seinem z. B. linken Oberschenkel sitzenden Kindes so zwischen seine eigenen, dass er sein rechtes Bein über die des kleinen Patienten schlägt. Die Füße des Kindes müssen in der Luft hängen, sonst kann dasselbe durch Aufstemmen derselben gegen den Fussboden gelegentlich sich und den Assistenten mit dem Stuhl, auf dem derselbe sitzt, umwerfen, wie ich das schon erlebt habe. Mit dem rechten Arme umgreift er die dem Thorax anliegenden Oberarme oder Ellenbogen des Kindes, um das Dazwischengreifen derselben zu verhindern und mit der linken Hand, die er auf dessen Stirne legt, fixirt er den Kopf gegen seinen eigenen oder gegen seine Schultern.

Die Blutung nach der Operation ist nicht bedeutend und kann bei ruhigem Verhalten des Kindes gewöhnlich vernachlässigt werden. Einige Male habe ich heftigere Blutungen erlebt, besonders wenn die Patienten unruhig waren oder unzweckmässig ernährt wurden, zwei Mal aber sah ich sehr profuse Blutungen bei sehr reflexempfindlichen Kindern, die im Schlafe etwas aus dem Nasenrachen herunterfliessendes Blut geschluckt hatten, und dasselbe nun heftig erbrachen. Durch die dabei eintretende Stauung im Kopfe trat eine fast bis zur Pulslosigkeit führende Blutung ein. Dann allerdings pflegt sie von selbst zu stehen und der Patient erholt sich relativ schnell. Am sichersten würde in solchen Fällen, wenn Ruhe und Eisschlucken nicht bald einen Stillstand der Blutung herbeiführen, die Tamponade des Nasenrachens mittelst antiseptischer Gaze sein, die man mittelst Watteträger vom Munde oder mittelst Belloc'schen Röhrchens einbringt.

Schmiegelow beschreibt einen Fall von Blutung mit tödlichem Ausgange, bei dem wahrscheinlich ein abnorm verlaufendes Gefäss verletzt wurde.

Zimmeraufenthalt ist für mehrere Tage, besonders bei kalter Witterung, anzuordnen; in Bezug auf die Diät lasse man im Anfang chemisch, thermisch oder mechanisch reizende Speisen vermeiden.

Die Sprache bleibt zuweilen noch nasal, weil das Velum eine Inactivitätsparese zeigt; Electricisirung desselben ist dann vorzunehmen, sowie Sprachunterricht zu erteilen.

Hyperplasia tonsillarum.

Aetiologie: Die ersten 500 Fälle von Hyperplasie der Gaumentonsillen unserer Beobachtung gruppiren sich dem Alter

der Patienten nach so, dass das Verhältnis der einzelnen Decennien von unten nach oben sich folgendermassen gestaltet: 11:7:5:2:1. Daraus ergibt sich von vornherein, dass einmal die Vergrösserung der Mandeln angeboren sein kann — wir sehen sie nicht allzu selten schon bei 1—2jährigen und ziemlich häufig schon bei dreijährigen Kindern, und zwar findet man in manchen Familien durch mehrere Generationen hindurch eine Vererbung dieses Leidens — und dass die Krankheiten des Kindesalters eine wichtige ätiologische Rolle spielen; dahin gehören vor allem die Scrophulose, Masern und Scharlach. Die Vergrösserung der Gaumentonsillen ist sehr häufig vergesellschaftet mit Hyperplasie der Rachenmandel. In den Entwicklungsjahren und zuweilen in den späteren, sehr oft aber auch schon in den Kinderjahren geben wiederholte Katarrhe des Rachens und insbesondere die habituelle Angina lacunaris die Veranlassung zur Tonsillenvergrösserung. Zu den seltenen Ursachen gehören die Syphilis, die Leukämie und die Lyssa. Einfach irritative, von der Syphilis abhängige Prozesse der Rachenschleimhaut können zu Katarrhen führen, die häufig mit Anschwellungen ihrer lymphatischen Gebilde, besonders der Tonsillen, verbunden sind; wie bei der lymphatischen Form der Leukämie alle anderen Lymphdrüsen, so können auch die ebenfalls in diese Organgruppe gehörigen Mandeln anschwellen; bei Lyssa schliesslich konnte Virchow eine starke Hyperplasie der Tonsillen anatomisch nachweisen.

Symptome: Die Störungen, die diese Erkrankung verursacht, beziehen sich einmal auf die Atmung, die je nach dem Grade der Vergrösserung eine mehr oder minder behinderte ist; die grossen Mandeln können den Weg nach dem Nasenrachen ganz verlegen, so dass die Nasenatmung aufgehoben ist und nun die Mundatmung an ihre Stelle treten muss, die wieder manche Störungen im Gefolge hat. Die Luft gelangt nicht so gereinigt, vorgewärmt und mit Wasserdampf gesättigt in das Respiationsorgan wie bei freier Nase, so dass dadurch leichter Erkältungskrankheiten auftreten können.

Insbesondere macht sich im Schlaf die gestörte Athmung sehr unangenehm bemerkbar, die Kinder schlafen sehr unruhig, träumen schwer und erwachen Morgens gewöhnlich schläfrig und müde (cf. Hyperpl. tonsill. pharyng.), ja es sind sogar beim Essen schon suffocatorische Athemstörungen beobachtet worden. Bei einigen 2-jährigen Kindern beobachtete ich, dass sie, besonders nach dem Genuss von Milch, dieselbe bald nach dem Trinken wieder erbrachen; wahrscheinlich war der Brechakt reflectorisch hervorgerufen durch einen Kitzel im Halse, den kleine Milch-

reste in den Tonsillen und um dieselben herum hervor gerufen hatten. Die Tonsillotomie beseitigte diese Störung mit einem Schlage.

Die Sprache bekommt einen sogenannten „klossigen“ Charakter, man hört ihr die Enge des Rachens an, als stäke ein Kloss im Halse, insbesondere die Gaumenlaute machen Schwierigkeiten beim Sprechen resp. sind undeutlich.

Oft klagen die Patienten über viel Durst, weil die verhältnismässig trocken eingeathmete Luft der Schleimhautoberfläche des Mundes und Rachens viel Feuchtigkeit entzieht, und so ein trockenes Gefühl im Rachen erzeugt.

Inspicirt man nun den Rachen, so sieht man die Tonsillen — seltner nur eine — über die Gaumenbögen fort, medianwärts hervorragen als rundliche blassrote Geschwülste, die manchmal so gross sind, dass sie sich in der Körpermittellinie berühren. Die Vergrösserung zeigt sich gewöhnlich in allen Durchmesser, manchmal aber nur im sagittalen, so dass die Mandeln medianwärts mit dem vorderen Gaumenbogen abschneiden. Die untere Grenze liegt manchmal so tief, dass sie nur, wenn der Patient würgt, sichtbar wird. An ihrer Oberfläche sieht man gewöhnlich sehr deutlich die meist erweiterten lacunären Oeffnungen als flache Vertiefungen, die nicht selten mit käsigem, eingetrocknetem Secret ausgefüllt sind.

Die Consistenz der Tonsillen ist, je nachdem es sich mehr um eine Zunahme des Bindegewebes oder des lymphoiden Gewebes handelt, eine mehr derbe oder weichere.

Das Gaumensegel, insbesondere die vorderen Gaumenbögen, sind durch diese vergrösserten Einlagerungen im interstitium aruarium etwas nach vorne gedrängt, und die Bewegungen des ersteren nach hinten und oben mechanisch nicht selten etwas beschränkt.

Complicationen der Vergrösserung der Gaumenmandeln sind — neben den häufig gleichzeitigen und aus denselben Ursachen entstehenden Hyperplasieen der Rachen- und Zungentonsille — Verlegung der Tuben, Katarrhe des Mittelohrs, des Rachens, Kehlkopfs und der tieferen Respirationsorgane.

Ferner sei erwähnt, dass Kinder mit hypertrophischen Tonsillen in einer Diphtheritisepidemie gewöhnlich eher geneigt sind zu erkranken als andere, und dass auch harmlosere Entzündungen — Anginen — bei solchen Patienten häufiger vorkommen.

Die Diagnose ist ohne weiteres bei der Pharyngoskopie zu stellen. Bei Erwachsenen wird manchmal die auf syphili-

tischer Basis beruhende Hyperplasie verkannt; eine genaue Betrachtung zeigt aber gewöhnlich andere Erscheinungen, insbesondere plaques muqueuses, so dass dabei eine Verwechslung nicht recht möglich. Uebrigens nehmen dabei die Tonsillen wegen der frühzeitigen zelligen Proliferation sehr bald ein etwas derbes, graues oder weissliches Aussehen an, und nicht selten zerfällt bei reichlicherer Wucherung das Gewebe und ulcerirt. Bei der leukämischen Hyperplasie sehen die Tonsillen gewöhnlich weisslich aus, sie machen mehr den Eindruck grosser markiger Tumoren von derbem Gefüge und glänzender Beschaffenheit; dazu kommen dann als weitere sichere Zeichen die Drüsen- und Milzschwellung; schliesslich giebt uns die Untersuchung des Blutes näheren Aufschluss.

Die Prognose ist, wenn man von der Leukämie absieht, eine günstige.

Die Behandlung besteht, wenn eine Rückbildung mehr subcut entstandener Hypertrophieen nicht bald statthab, oder antiscrophulöse resp. antisypilitische Mittel nichts helfen, in der Entfernung der Tonsillen oder richtiger des grössten Teils derselben. Es geschieht das besonders bei Kindern und unruhigen und ängstlichen Patienten am besten mit dem Tonsillotom, da

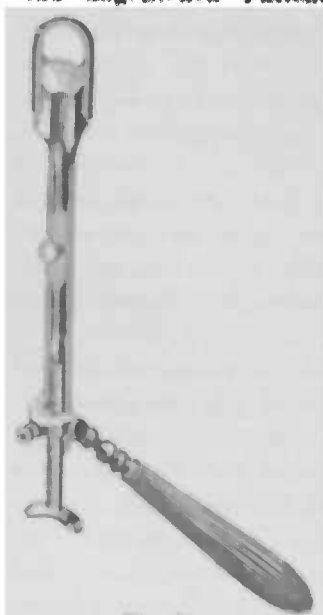


Fig. 78.

Physisches Tonsillotom, von Mackenzie modificirt.

dieses am schnellsten arbeitet. Das Physische Tonsillotom (Fig. 78), erschien uns immer als das empfehlenswerteste. Man nimmt den Handgriff desselben in die Faust, legt den Daumen an das hintere Ende des Messers, stösst dieses, nachdem man die Tonsille in den vorne befindlichen stark lateralwärts gedrückten Ring gelegt hat, mit kurzem, energischem Ruck zu und schneidet auf diese Weise den über den vorderen Gaumenbogen medianwärts hervortretenden Teil der Mandel ab. Blutungen von Bedeutung haben wir in den ungefähr 100 ausgeführten Tonsillotomien nie gesehen; es sei aber erwähnt, dass von anderer Seite gefährliche, ja tödtliche Blutungen beobachtet wurden, die auf eine Verletzung der carotis int. zurückgeführt wurden. Das dieses Gefäss nach Luachka

1 $\frac{1}{2}$ cm nach aussen von der Tonsille liegt, könnte ein Anschneiden derselben eigentlich nur bei abnormem Verlauf eintreten. Dagegen wird zuweilen die a. tonsillaris angeschnitten und giebt zu unangenehmen und oft 1—2 Tage dauernden, mehr oder weniger profusen Blutungen Veranlassung, da sie, in der Ebene der Kapsel der Tonsille durchschnitten, sich nicht leicht zurückziehen und verschliessen kann. Immerhin empfiehlt es sich, vor der Operation mit dem Finger zuzufühlen, ob die Tonsille eine Pulsation zeigt. Statt des Tonsillotoms kann man natürlich auch jedes — am besten aber ein geknöpftes — Messer verwenden; man schneide dann, um durch das die Schnittlinie bedeckende Blut nicht in der sicheren Führung des Messers genirt zu werden, von unten nach oben. Nachblutungen sieht man zuweilen nach der Anwendung von Cocain, wenn die Relaxation der Gefässe eintritt, und bei ungeeignetem Verhalten nach der Operation, insbesondere in Bezug auf die Ernährung.

Tritt eine Blutung ein, so lasse man den Patienten in sitzender Lage sich ruhig verhalten, nicht sprechen, Eis schlucken; nötigenfalls komprimire man mit dem entsprechenden Zeigefinger die Tonsille indem man mit der anderen Hand sie ihm von aussen entgegendrückt.

Besteht neben der Hyperplasie eine Neigung der Tonsillen zur Erkrankung an Angina habitualis, so ist die heisse Schlinge zu bevorzugen, weil sie ausser der Entfernung der Mandeln gleichzeitig eine oberflächliche Verschorfung des Tonsillenrestes macht, die sicherer als die einfache Tonsillotomie vor Recidiven an Angina schützt.

Beschränkt sich die Vergrösserung der Mandeln auf den sagittalen Durchmesser, kann also der Ring des Tonsillotoms die Tonsille nicht fassen, so versuche man, soweit es nötig, dieselbe durch den flachen oder spitzen Galvanokauter zu zerstören.

Die Nachbehandlung hat ausser den oben angegebenen Momenten besonders die Ernährung zu berücksichtigen, — Vermeidung aller festen, chemisch reizenden und heissen Speisen; man gebe für einige Tage Eis, Eismilch, kühle Getränke und weiche, breiige Speisen.

Nach der Operation bildet sich auf der Schnittfläche schon nach einigen Stunden ein fibrinöser Belag, der nicht selten den Patienten oder seine Umgebung in Unruhe oder Furcht versetzt, weil er für Diphtherie gehalten wird; es empfiehlt sich daher, auf diese Folgeerscheinung vorher aufmerksam zu machen.

Hyperplasia tonsillae linguae.

Der histologische Bau, die physiologische Function der sog. Zungenbalgdrüsen und ihre mit den der Gaumenmandeln gemeinsamen pathologischen Veränderungen berechtigen uns, von einer Zungentonsille zu sprechen, wiewohl sie gemeinhin in ihrer Form sich, genau so wie die Rachentonsille, von den Gaumenmandeln unterscheiden. Bickel hat nicht Recht, wenn er behauptet, zu einer Mandel gehöre eine umschriebene Form, wenigstens dürften wir dann auch nicht, wie dies allgemein geschieht, von einer Rachentonsille sprechen; die Gaumenmandeln haben ihren Namen nicht von der Form, sondern von der einer Mandelschale ähnlichen Oberfläche.

Die Ursachen für die Vergrößerung der Zungentonsille sind im wesentlichen dieselben wie für die Hyperplasie der Gaumenmandeln, deren horizontales Verbindungsglied sie ja darstellt; locale Irritanten, die Scrophulose, die Syphilis, die Leukämie, Typhus, Lyssa (s. Hyperpl. tonsill.). Man findet sie auch bei Kindern häufig, nur machen sie hier gewöhnlich wegen der mangelnden Neurasthenie keine Beschwerden.

Man sieht denn auch nicht selten neben der Volumszunahme der Zungenmandel eine solche der Gaumentonsillen und auch gelegentlich der Rachentonsille.

Symptome sind manchmal kaum vorhanden — man findet nicht selten eine ausgesprochene Hyperplasie als gelegentlichen Befund, ohne dass die Klagen der, an anderen Krankheiten leidenden, Patienten sich auf dieselbe beziehen. Wenn die hyperplastische Zungentonsille den Epiglottisrand berührt, so kann auf neurasthemischer Grundlage eine Parästhesie entstehen (daselbst); die Patienten belästigt dann das Gefühl eines Fremdkörpers, der manchmal auch als globus hystericus sich bemerkbar macht. Bei Sängern giebt sie nicht selten Veranlassung zur Ermüdung der Stimme und Schwierigkeiten, hohe Töne hervorzubringen, da bei letzteren die Epiglottis sich aufrichtet, ein Vorgang, der mechanisch durch die davorgelegerte hyperplastische Tonsille erschwert oder verhindert wird.

Die objectiven Erscheinungen lassen im grossen und ganzen zwei Formen der Vergrößerung unterscheiden: 1) sieht man die einzelnen Balgdrüsen, die nicht vermehrt zu sein brauchen, vererössert und über das Niveau der Umgebung mehr hervorragend, als es sonst der Fall ist, oder 2) das adenoide Gewebe des Zungengrundes zeigt sich in toto hyperplasirt; man sieht

eine in der Form an die Gaumenmandel erinnernde, halbkugelig vorspringende, leicht höckrige Erhebung, in deren Masse die Contouren der einzelnen Balgdrüsen mehr oder minder untergegangen sind. Bei genauerer Betrachtung findet man in der Mittellinie immer einen tiefen Einschnitt, der der Raphe der Zungenbasis entspricht, dem bindegewebigen Septum, an dessen Stelle das adenoide Gewebe fehlt, und in Folge dessen auch keine Hyperplasie desselben eintreten kann, so dass hier eine Furche entsteht. Die Vergrößerung ist oft so hochgradig, dass nicht bloss der Einblick in die Valleculae verwehrt ist, sondern dass auch die Zungenmandel die Epiglottis vollkommen einbettet und den Rand derselben überragt.

Die Diagnose ist ohne weiteres mittelst des Kehlkopfspiegels zu stellen, ja in hochgradigen Fällen sieht man schon bei stark herabgedrückter Zunge zuweilen den oberen Rand der vergrößerten Zungenmandel über den hinteren Teil der Zunge hervorragen.

Die Prognose ist natürlich eine günstige, da es ohne besondere Schwierigkeiten gelingt, so viel als nötig, von dem hyperplastischen Gewebe abzutragen.

Die Behandlung ist eine rein operative, weil diese Methode am schnellsten zum Ziele führt, und andererseits eine medamentöse Therapie, wie Pinselungen mit Jodlösungen u. a. sehr oft im Stich lassen oder zum mindesten lange Zeit fortgesetzt werden müssen. Bei Vergrößerung einzelner Zungenbalgdrüsen betupfe man diese unter Leitung des Kehlkopfspiegels energisch mit dem Galvanokauter; handelt es sich um die zweite Form, so trage man den prominenten Teil mit der GlühSchlinge ab, wobei man sich vor einer Verletzung der Epiglottis hüten muss, oder aber mit der schneidenden Zange, Doppelcurette und anderen ähnlichen Instrumenten.

Ebenso wie an den Gaumenmandeln kommen auch an der Zungentonsille acute Entzündungen und Abscesse vor, die im wesentlichen dieselben Erscheinungen machen wie dort, aber nur durch das Laryngoskop erkannt werden können.

Syphilis des Rachens.

Aetiologie: Die primäre Infection des Pharynx kommt selten zur Beobachtung und entsteht durch penobuccalen Coitus, durch Benutzung inficirter Ess- und Trinkgeschirre und Instrumente, gelegentlich auch durch ein osculum syphiliticum; da-

gegen ist die secundäre Infection des Rachens auf dem Blut- oder Lymphwege eine der häufigsten Erscheinungen der constitutionellen Syphilis, sei es, dass sie acquirirt oder angeboren ist; ebenso findet man nicht selten Gummata im Rachen.

Das objective Zeichen der Primäraffection ist ein gewöhnlich auf einer Tonsille, selten an der oralen Fläche der Epiglottis gelegenes flaches Ulcus mit etwas erhabenem, hartem Rande, gewöhnlich schmierigem Belag und geröteter Umgebung; selten beobachtet man die phagedänische Form.

Bei der secundären Syphilis sieht man zuweilen im Rachen, symmetrisch angeordnet, rote, deutlich gegen die blässere Umgebung abgegrenzte, Flecken — Erythema, dem gewöhnlich eine allgemeine Rötung der Rachenschleimhaut vorausgeht. — Die häufigste Form der secundären Syphilis stellen unzweifelhaft die condylomata lata oder plaques muqueuses dar — rundliche oder mehr elliptische, grauliche, im Vergleich zur Schleimhaut mehr durchscheinende, flache gew. confluirende Erhebungen mit geröteter Umgebung an den Tonsillen, den Gaumenbögen, am Velum und der Uvula; in einigen Fällen, nicht so selten, als man gemeinhin glaubt, sehen wir sie auch auf der Zungenmandel, am seltensten im Nasenrachen. Die Plaques bestehen als solche nicht lange, zerfallen und geben dann zu flachen, graulich verfärbten Ulcerationen Veranlassung, die gewöhnlich nach 1—2 Monaten schwinden. Die Tonsillen sind oft erheblich vergrössert, so dass sie fast in der Mittellinie zusammenstossen können.

Die grösseren Ulcerationen gehören dem tertiären Stadium an und charakterisiren sich durch ihren mit schlechten Granulationen ausgefüllten und mit speckig schmierigem Belag versehenen Grund und ihren unregelmässigen Rand. Neben diesen mehr oberflächlichen Geschwären trifft man noch öfter solche, die mehr in die Tiefe gehen, zu grossen Zerstörungen der Schleimhaut führen und auf das Periost und die Knochen übergreifen können. Sie haben eine unregelmässige Gestalt, sind mit schmierigem Eiter bedeckt und zeigen sich oft auf dem Boden einer lebhaft geröteten, leicht ins livide spielenden und infiltrirt erscheinenden Schleimhaut oder zeigen dieselbe auch in ihrer Umgebung rot und verdickt. Ausser diesen mehr oder minder ausgebreiteten tiefen Geschwären finden sich schliesslich runde, die ihre Entstehung dem Zerfall von Gummiknoten verdanken. Letztere stellen rundliche, etwas über die Oberfläche erhabene, livid rote Knoten dar, deren Umgebung einen infiltrirten Eindruck macht. Nach einiger Zeit sieht man im Centrum derselben eine mehr

gelbliche Färbung und darauf einen Zerfall an dieser Stelle eintreten, ein Ulcus, in dessen Umgebung zuweilen mehrere andere kleine rundliche Geschwüre mit wässriger schmierig-gelblicher Absonderung sich zeigen. Durch Confluenz derselben oder durch Uebergreifen des centralen Zerfalls auf die Peripherie entsteht ein grosses rundes Geschwür, das die ganze Breite und Tiefe des Gummi einnimmt und so zu einem runden, wie mit einem Locheisen ausgeschlagenen, zuweilen die Schleimhaut perforirenden Defect führt.

Bei starker Rötung und Schwellung des Velum versäume man nie durch die postrhinoskopische Untersuchung die hintere Wand desselben zu inspiciiren, da nicht so selten dort Ulcerationen zu finden sind als die Ursache einer anscheinend an der vorderen Wand beginnenden Erkrankung.

Die Ulcerationen sitzen meist an den Tonsillen, den Gaumenbögen und dem Velum oder aber an der hinteren Rachenwand; hier treten sie gewöhnlich später auf als dort.

Die gummösen Geschwüre sitzen gerne in der Raphe und zwar meist in der Mitte oder im hinteren Teil des Gaumens; bei ihrer Localisirung an der Uvula kommt es nicht selten zur Abstossung derselben.

In den späteren Stadien der Syphilis bekommt die höckerige, hüglige Fläche der Zungenbasis oft ein glattes Aussehen, indem die anfangs nicht selten beobachtete Hypertrophie in die sogenannte glatte Atrophie übergeht.

Heilen die Geschwüre, so kommt es zu tiefen, oft strahligen Narben, die zu sehr erheblichen Formveränderungen führen können: Verwachsungen, vor allem des Velum mit der hinteren Rachenwand, grösseren Defecten, insbesondere der Uvula, eines, selbst mehrerer Gaumenbögen, der Tonsillen u. s. w. Hat die Syphilis an der Zungenbasis und hinteren Rachenwand tiefe Geschwüre deponirt, so entstehen nachher nicht selten narbige Brücken, die eine erhebliche Stenosirung des tieferen Teils des Pharynx machen können, so dass die Ernährung sowohl als die Atmung in bedrohlicher Weise gestört werden kann.

Symptome: Beim primären Schanker sowohl, als auch im Anfangsstadium der secundären Syphilis klagen die Patienten über geringe Schlingbeschwerden, die sich später beim Auftreten der Ulcerationen und Infiltrationen erheblich steigern können. Bei den gewöhnlich der Spätform der Syphilis angehörenden grossen Ulcerationen, sowie durch Zerfall der Gummiknoten, kommt es ausser zu Schluckstörungen, bei etwaiger Perforation

des Velum zum Regurgitiren von Flüssigkeiten durch die Perforationsöffnung in den Nasentaschen und durch diesen in die Nase, sowie zu Störungen der Sprache, die dann nasal klingt, während sie andererseits beim Abschluss des Nasenrachens durch Verwachsung der hinteren Gaumenbögen und des Gaumensegels mit der hinteren Rachenwand einen mehr klanglosen, gutturalen Charakter bekommt. In solchen Fällen ist dann natürlich auch die Nasenatmung unmöglich, und die Patienten sind auch nicht im Stande sich zu schnäuzen, weil sie keine Luft vom Rachen in die Nase pressen können.

Diagnose: Der primäre Schanker ist durch sein Aussehen nicht so vollkommen characterisirt, dass dasselbe nicht zu falcher Auffassung verleiten könnte; andererseits kommt eine flache Ulceration einer Tonsille ohne Fiebererscheinung aus anderen Gründen kaum vor.

Die condylomata lata sind als rundliche oder durch Zusammenfließen mehrerer Feigwarzen als mehr unregelmässig geformte grauliche Erhebungen mit geröteter Umgebung so characterisirt, dass sie kaum erkannt werden können, um so weniger, als sich mit ihnen eine Drüsenanschwellung am Unterkieferwinkel vergesellschaftet.

Die Ulcerationen können eigentlich nur, wenn sie mehr oberflächlicher Natur sind, mit anderen verwechselt werden und zwar mit tuberkulösen Geschwären oder solchen, die nach dem Platzen der Herpesbläschen entstehen. Letztere sind durch ihre Genese und Form genügend characterisirt; erstere zeigen aber infolge der Art ihres Entstehens — durch den Zerfall der Knötchen — einen mehr zackigen Rand, in ihrem Rande sieht man nicht selten miliare Knötchen, und in ihrem graulichen, zähen, spärlichen Secret finden sich Tuberkelbacillen; ausserdem spricht die Schmerzhaftigkeit für die tuberkulöse Natur, ebenso wie abendliches Fieber. Ferner ist einerseits die Anamnese, sowie die probatorische Anwendung von Jodkali eventuell für den syphilitischen Character zu verwerthen, während Abmagerung, die Familiengeschichte und eine tuberkulöse Erkrankung der Lungen nach der andern Seite zu benutzen ist, wiewohl selbstverständlich auch ein Phthisiker syphilitische Ulcerationen im Pharynx haben kann. In diesem Falle sieht man gewöhnlich das syphilitische Geschwür durch Infection seitens des tuberkulösen Sputums sich in ein tuberkulöses umwandeln; der Rand rötet sich, es tauchen miliare, graue, halbdurchscheinende Knötchen in demselben auf, zerfallen und verändern auf die Weise sein Aussehen. Der vorher mehr oder minder scharfe Rand wird aus-

gezackt, zeigt einen lebhafteren Entzündungshof; durch Bildung und Zerfall neuer daselbst deponirter Knötchen nimmt das Ulcus mehr und mehr an Umfang zu. Eine solche Umwandlung habe ich einige Male beobachtet.

Ein zerfallendes Carcinom, mit dem etwa ein tiefer greifendes Ulcus verwechselt werden könnte, zeigt ein kraterförmiges, mit schmierigen, übelriechenden Zerfallsproducten bedecktes und mit erhabenen, harten, höckrigen Rändern versehenes Geschwür und findet sich gewöhnlich erst im späteren Alter.

Die Perforationen des Velum kommen ausser nach Syphilis eigentlich nur bei Lepra vor, wo man dann gleichzeitig noch lepröse Knoten, vernarbte Defecte im weichen Gaumen und den Tonsillen sieht. Die mehr oder minder ausgedehnten tiefen strahlenförmigen Narben, besonders an der hinteren Rachenwand sind für Lues sehr characteristisch. Verwachsungen der hinteren Gaumenbögen mit der hinteren Rachenwand entstehen dadurch, dass die Granulation von Ulcerationen an ihr und den hinteren Gaumenbögen verkleben, und zwar im untersten Teil, wo die Entfernung der gegenüber liegenden Flächen eine sehr geringe ist, und die Bewegungen des Gaumens nicht so ausgiebig; übrigens kommen ja auch Verwachsungen des äusseren und inneren Blatts des Pericards vor, trotzdem das letztere den steten Bewegungen des Herzens folgt. Ohnedies hat Neumann durch mikroskopische Untersuchungen gezeigt, dass sowohl in der secundären als auch in der tertiären Form der Syphilis die unter der erkrankten Schleimhaut gelegene Muskulatur von einer Myositis syphilitica befallen ist, die eine energische, kräftige Action der Muskeln, wie sie bei gesunden Menschen statt hat, nicht aufkommen lässt. Daher ist auch in vielen Fällen von Rachensyphilis eine gewisse Insufficienz des Velum zu beobachten. Die Verwachsung kann so, von unten nach oben fortschreitend, zu einem totalen Abschluss des Nasenrachens vom Mundrachen führen.

Die Prognose richtet sich nach der Form und Ausdehnung der durch die Syphilis gesetzten Veränderungen.

Die recen ten Affectionen erneuern sich namentlich in den ersten zwei Jahren häufig, und geben hierbei nicht selten den Infectionsherd für Gesunde ab, während die tertiären, zu Verziehungen der Schleimhaut, Verengerungen u. s. w. führenden Formen gewöhnlich nicht infectiös sind.

Sowohl die Recidive der secundären Syphilis, als auch der tertiären Erscheinungen zeigen sich nicht selten an den Stellen

der ersten Manifestation, und zwar erklärt sich das daraus, dass, selbst, wenn klinisch keine Abweichungen mehr nachweisbar sind, dennoch pathologisch-anatomische Veränderungen zurückgeblieben sein können; und zwar finden sich Rundzellen an den Gefässwänden und an den Ausführungsgängen der Schleimdrüsen. Sie können selbst nach Jahren unter begünstigenden Verhältnissen proliferiren und zur Bildung neuer Efflorescenzen führen (Neumann); so erklären sich die Spätformen der Syphilis. Die in den tieferen Gewebsteilen deponirten und liegen bleibenden Entzündungsproducte der secundären Form proliferiren zu tertiären Neubildungen.

Nach alledem ist die Prognose in Bezug auf völlige Heilung eine zweifelhafte, wiewohl im grossen und ganzen ausser in den schweren Formen eine *restitutio ad integrum* zu erwarten ist.

Therapie: Obenan steht die Inunctionskur, die im recenten, secundären Stadium immer angewendet werden soll — sie scheint in Bezug auf Recidive wenigstens vor der obnoxious schmerzhaften Injectionskur Vorzüge zu haben. Im tertiären Stadium gebe man vor allem Jodkali 10 : 200 3 mal täglich 1 Esslöffel und mehr; daneben oder später empfiehlt es sich nach dem oben Gesagten eine Schmierkur einzuleiten. Die Ulcerationen heilen gewöhnlich schneller, wenn sie gleichzeitig einer localen Behandlung unterworfen werden, die in Pinselungen mit 10%, Argent. nitr. oder 5% Sublimat-Lösung oder Actzungen mit dem an eine Sonde angeschmolzenen Höllenstein in Substanz oder mit Chromsäure, einem alten antisyphilitischen und besonders für diese Zwecke wieder warm empfohlenen, auch von mir erprobten Mittel besteht. Gleichzeitig lindert man durch diese Application die Schmerzen der Patienten und erleichtert die Nahrungsaufnahme, weil man die Ulcerationen mit der schützenden Decke des Actzschorfs überzieht. Ausserdem ist nach dem oben Entwickelten (cf. Prognose) eine locale Behandlung vielleicht geeignet, Recidiven mehr vorzubengen. Gummöse Ulcerationen schabt man aus und ätzt sie mit Lapis oder dem Galvanokaüter, um so sicherer eine Stenose zu vermeiden.

Verengerungen durch syphilitische Narben, Verwachsungen des Velum mit der hinteren Rachenwand müssen mit dem Messer oder mittelst der Galvanokaustik getrennt, und durch Bougie rung offen gehalten werden. Perforationen des Velum können, wenn sie Sprach- oder Schluckstörungen machen, chirurgisch oder durch Obturatoren geschlossen werden. Sequester entferne man möglichst frühzeitig.

Die Diät ist so einzurichten, dass alle mechanisch, chemisch oder thermisch reizend wirkenden Substanzen vermieden werden.

Tuberkulose des Rachens.

Aetiologie: Die Tuberkulose tritt viel seltener im Pharynx als im Larynx auf, ist aber immer noch häufiger daselbst als in der Nase, und zwar manifestirt sie sich gewöhnlich als eine secundäre, als, durch Contagion von der Lunge oder dem Larynx aus, entstandene Erkrankung, wenngleich ihre primäre Localisation dort unzweifelhaft festgestellt ist (Isambert und Fränkel). Auch bei der Meningitis tuberculosa finden sich zuweilen, und zwar symptomlose Miliartuberkel.

Am häufigsten findet man den weichen Gaumen, die Gaumenbögen und die Uvula erkrankt, selten die hintere Rachenwand und am seltensten den Nasenrachen. Die Tonsillen sind es vielleicht nicht so selten als man glaubt, wenigstens finden sich bei der Autopsie in denselben verhältnismässig oft miliare Tuberkel, die makroskopisch kaum sichtbar sind, so dass sie nicht diagnosticirt werden; ausserdem macht die tuberkulöse Erkrankung der Tonsillen, da sie sich gewöhnlich in den Lacunen localisirt, im Anfang oft nur geringe oder keine Beschwerden, so dass sie leichter übersehen wird. Uebrigens fanden wir die Mandeln in mehr als der Hälfte unserer Fälle beteiligt.

Auch die Zungentonsille erkrankt nach Dmochowskis Untersuchungen relativ häufig, indem die Tuberkelbacillen nach ihrem Eindringen in die Krypten und Balgdrüsen zuerst oberflächliche Veränderungen im Epithel und in den oberen Schleimhautschichten setzen, später in die Lymphsinus, und dann in die Follikel eindringen, wo sie Tuberkelbildung anregen.

Nicht ungewöhnlich ist eine Complicirung der Erkrankung der Wangen, Lippen und Zungenschleimhaut.

Männer erkranken häufiger als Frauen, wir sahen auf je sechs männliche Patienten eine Frau; das Alter zwischen Anfang der zwanziger und der dreissiger Jahre war bevorzugt. Bei Kindern findet sich Rachentuberkulose sehr selten, doch haben wir einige derartige Fälle gesehen.

Die objectiven Zeichen der Tuberkulose sind Knötchen und deren Zerfallsproduct — Ulcerationen.

Die knotige Infiltration ist entweder eine miliare; man sieht dann in der Schleimhaut disseminirte, graue, halbdurchscheinende, submiliare, miliare, zum Teil, durch Zusammenfliessen mehrerer, auch etwas grössere Knötchen. Ihre Neigung zum

schnellen Zerfall, ihre kurze Existenzdauer bewirkt, dass man gewöhnlich neben noch erhaltenen, ein wenig über das Niveau der umgebenden Schleimhaut hervorragenden Knötchen, schon an Stelle des einen und anderen einen runden, flachen Defect sieht. — Neben dieser miliaren Form sieht man — freilich seltner — eine diffuse Infiltration, die sich etwas mehr in die Tiefe erstreckt und dann der Schleimhaut ein mehr gelatinöses Aussehen giebt; man sieht übrigens daneben gewöhnlich noch isolirte, deutlich als Tuberkelknötchen erkennbare Einlagerungen.

Die acute Miliartuberkulose des Pharynx ist sehr selten.

Die gewöhnlich zur Beobachtung gelangende Form der Rachentuberkulose ist die ulceröse. Wie schon angedeutet, entstehen die Geschwüre durch den Zerfall der Tuberkelknötchen, so dass je nach ihrer Anordnung in mehr disseminirter oder mehr zusammenfliessender Form, kleine rundliche, durch Confluiren derselben grössere, gezackte, fast immer oberflächliche, lenticuläre Geschwüre entstehen, die mit speckigem Grund versehen sind, und in dem rote Granulationen aufschliessen. In ihrem geröteten Hof sieht man recht oft einzelne kleine graue Knötchen.

Die Nackendrüsen sind gewöhnlich geschwollen, ebenso nicht selten die submaxillaren Lymphdrüsen.

Das hervorstechendste Symptom ist der sehr heftige, nach den Ohren ausstrahlende Schmerz, der besonders beim Leerschlingen die Patienten ungemein quält; ebenso ist natürlich die Nahrungsaufnahme wegen der, je nach der Ausdehnung mehr oder minder grossen, Schlingbeschwerden nur eine mangelhafte, so dass die Patienten bei ausgebreiteter Rachentuberkulose nur das Nöthigste zu sich nehmen.

In Folge dieser Schmerzhaftigkeit, die eben bei den Bewegungen des Gaumensegels besonders lebhaft in die Erscheinung tritt, und um so mehr, wenn dasselbe noch eine Infiltration zeigt, die ja auch noch mechanisch die Motilität beeinträchtigt, vermeiden die Patienten eine stärkere Hebung des Velum, und dann gelangen Flüssigkeiten, die geschluckt werden sollen, wegen des unvollkommenen Abchlusses des Nasenrachsens, in diesen und durch die Nase heraus. Natürlich ist in solchen Fällen die Sprache nasal; zuweilen foetor ex ore. Manchmal beobachtet man abendliche Temperaturerhöhung.

Die Diagnose stützt sich auf die grauen halbdurchscheinenden Knötchen, und das charakteristische Aussehen der Geschwüre, die wegen ihrer Entstehung aus den zerfallenden confluirenden Knötchen eine zackige Form haben, im Gegensatz

zu den syphilitischen sich mehr in die Fläche als in die Tiefe ausdehnen und in ihrem geröteten Hofe oft Tuberkelknötchen sehen lassen.

Wegen der mehr oberflächlichen Natur der tuberkulösen Ulcerationen sieht man denn auch nach der doch immerhin selten eintretenden Heilung fast nie Narbenretractionen, Verziehungen, Verbildungen und Verwachsungen, die ja nach syphilitischen, mehr in die Tiefe greifenden Ulcerationen im Pharynx nicht seltene Erscheinungen sind.

Bei genauer Besichtigung dürften die tuberkulösen Geschwüre auch kaum mit Herpes verwechselt werden, um so weniger, als der ganze Verlauf hier ein wesentlich anderer ist (cf. Herpes pharyngis), und dort gewöhnlich, wenn auch nicht immer eine tuberkulöse Erkrankung der Lunge, des Kehlkopfs oder der Mundhöhle gleichzeitig besteht. Im übrigen weist eine Untersuchung des aus dem Geschwürsgrunde mit einer geglähten Platinöse entnommenen Secrets bei Tuberkulose stets Tuberkelbacillen nach; nur darf man sich nicht auf eine einmalige Entnahme beschränken, da es einem oft erst bei der dritten Untersuchung gelingt, die Bacillen zu finden.

Die Prognose ist eine ungünstige; bekommt man die Patienten früh in Behandlung, so gelingt zuweilen die Heilung; in neuester Zeit wird selbst bei vorgeschritteneren Formen von einem guten Ausgang in einigen Fällen berichtet, aber die meisten führen schnell zum Tode.

Die Behandlung ist neben der Allgemeinbehandlung in den weit vorgeschrittenen Stadien der heruntergekommenen Patienten gewöhnlich nur eine palliative, gegen die enormen Schluckschmerzen gerichtet — Pinselungen mit 5—10 % Cocainlösung oder 10 bis 20 % Mentholöl.

Hat die Erkrankung keine zu grosse Ausdehnung angenommen, so empfiehlt sich neben letzterem die Zerstörung der erkrankten Partien mit dem Galvanokauter oder noch besser nach Auslöfflung derselben die Application der von Krause empfohlenen Milchsäure, 20—60 %, die manchmal, wenn auch selten, zur Heilung führt, Chromsäure u. ä.

Ich habe einige vorgeschrittene Fälle von Rachentuberkulose unter Anwendung des Tuberculin heilen sehen, die man vorher ohne weiteres für unheilbar erklären konnte; allein bei den bekannten Gefahren dieses Mittels dürfte eine allgemeine Verwendung desselben wohl kaum noch anzuraten sein.

Die Ernährung muss eine nahrhafte und reizlose sein.

Lupus des Rachens.

Ätiologie: Wenngleich wir den Lupus als eine — und zwar weniger hässliche — Form der Tuberkulose anzusehen haben, so zwingt uns doch die Tatsache, dass die Einimpfung von Lupus gewöhnlich ein negatives Resultat gegeben hat — wiewohl Besnier nach Lupusinoculation bei Thieren Tuberkulose anderer Organe gesehen haben will —, sowie das verschiedene Aussehen der Geschwüre und Infiltrationen und die übrigen Erscheinungen bei demselben gegenüber der Tuberkulose, sowie sein differenter Verlauf ihn als eine Krankheit sui generis zu betrachten.

Der Lupus kann primär im Rachen auftreten; das geschieht aber jedenfalls sehr selten, gewöhnlich ist er sekundär vom Gesicht oder der Nase auf die Rachenschleimhaut fortschreitend. Nach Lennox Browne folgt seine Verbreitung nicht den Lymphgefässen, da die Lymphdrüsen nicht afficirt werden, vielmehr schreitet er gewöhnlich von der Wangenschleimhaut auf den Rachen fort, während die tertiäre Syphilis gegenüber dem Lupus von der Nase aus den Gaumen ergreift. Uebrigens kommt unzweifelhaft der Lupus des Rachens auch ohne solchen der Mund- oder Nasenschleimhaut vor. Am häufigsten ist im Pharynx das Velum und die Uvula befallen, fast nie oder selten die Zungenbasis und die hintere Rachenwand, sehr selten die Tonsillen.

Symptome: Man sieht in der Schleimhaut runde, haufkorn-grosse oder bis zu Erbsengrösse confluirende Knötchen, die in der Farbe nicht wesentlich von der leicht congestionirten Umgebung abstechen. Die Ulceration sieht beim Lupus der bei Tuberkulose ähnlich, allein man findet dabei nie den scharfen gezackten Rand mit den miliaren Knötchen, vielmehr sieht hier die ganze Fläche mehr wie mit schlaffen blassen Granulationen bedeckt aus, und zeigt nichts von speckigem Secret. Man sieht öfter neben den Ulcerationen hier und da auch schon Narben. Schmerz ist kaum oder gar nicht vorhanden.

Der Verlauf ist bei der Tuberkulose ein rapider, bei Lupus ein langsamer, und während hier, wie gesagt, kaum erhebliche Beschwerden vorhanden, findet sich dort eine enorme Schmerzhaftigkeit sowie Abmagerung und gewöhnlich Husten.

Tuberkelbacillen sind wohl zu finden, aber nicht so leicht und zahlreich, wie bei der Pharyngotuberkulose.

Die Diagnose ist im ulcerativen Stadium nicht allemal leicht; Verwechslungen können vorkommen ausser mit Tubers-

kulose (s. oben) mit Syphilis, gegen die die Anamnese und die Unwirksamkeit des Jodkali schützt, und bei der die Ulcerationen gewöhnlich tiefer greifen. Die Lupusknötchen könnten mit Lepra verwechselt werden, bei der sich aber immer auch solche der äusseren Haut finden und deren Knoten sich ja wesentlich von denen des Lupus unterscheiden. Uebrigens erkranken an Lupus gewöhnlich junge Mädchen oder Frauen.

Die Prognose ist quoad vitam günstig, aber nicht in Bezug auf die Heilung; wengleich dieselbe öfter erreicht wird, so sind doch Recidive sehr gewöhnlich.

Die Behandlung besteht in Darreichung von Leberthran, Eisen, Chinin, localer Application von Arg. nitr., Chromsäure, Milchsäure, Auslöffelung und Galvanokaustik. Ein Versuch mit Tuberkulinjectionen ist bei nicht allzu grosser Ausdehnung zu machen. Kräftige Diät, Land- und Seeluft sind bei den meist scrophulösen oder tuberkulösen Patienten indicirt; bei Verdacht auf Lues gebe man Jodkali.

Lepra des Rachens.

Sie characterisirt sich bekanntlich durch die Bildung linsenis haselnussgrosser, leicht prominenter, knotiger Infiltrate, die oft eine centrale Delle zeigen. Gewöhnlich wird der Pharynx nur bei der Knotenform der Lepra, selten bei der anästhetischen und wol nie bei der makulösen Form ergriffen. Die ersten Erscheinungen der Lepra oder ihre Vorläufer sind besondere Sensationen. Herabsetzung der Sensibilität der unteren Extremitäten; nach einiger Zeit bemerken die Patienten zuerst an der Nase oder den Augenbrauen, später an den Extremitäten und dem Rumpf die er-

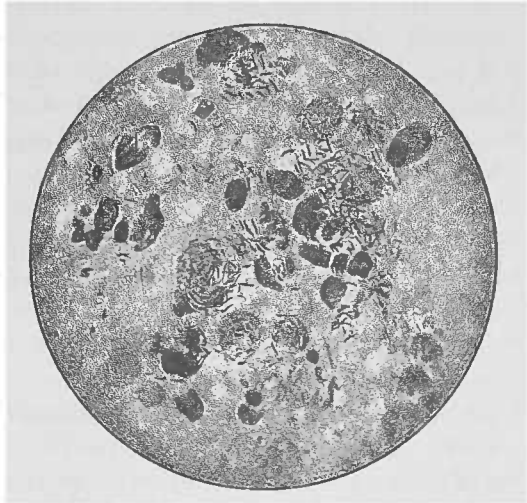


Fig. 79. Leprabacillus (Fränkel-Pfeiffer).

wähnten knotigen Infiltrate, die zuweilen confluiren. Die Knoten werden erzeugt durch den Leprabacillus (s. Fig. 79).

Von der äusseren Haut pflegt der Process gewöhnlich percontiguum auf die Schleimhaut fortzukriechen.

Nicht selten werden der weiche Gaumen, sowie der Larynx, besonders die Gaumenbögen, und zwar öfter der hintere, die uvula, die hintere Rachenwand, nie die Tonsillen ergriffen; zuerst gewöhnlich die Follikel der Zungenwurzel und des Pharynx.

Man sieht auf der Schleimhaut jene zum Teil confluirenden Knoten, die sich, scharf contourirt, durch ihre glänzend gelbweisse Farbe, deutlich von dem roten Grunde der umgebenden Schleimhaut abheben, und die zum Teil schon gewöhnlich scharf kreisrund geränderte, mit glasig gelbem anämischen Grunde versehene Ulcerationen zeigen, wodurch sie sich als die älteren characterisiren gegenüber den frischeren, noch als Tuberositäten erhaltenen Nachschüben. Die Durchsetzung des Velum mit diesen knotigen Infiltraten und die Ulceration desselben verwandelt es in eine unförmliche, starre Masse. Die Ulcerationen können zur Perforation des Gaumens führen.

Ebenso findet an der Uvula und den Gaumenbögen eine Veränderung der Contouren statt — eine unregelmässige, höckerige, zum Teil vertiefte Oberfläche, die wohl ein tropfsteinartiges Bild darstellen mag.

Quälende Trockenheit des Rachens, Beeinträchtigung des Geschmacks machen sich unangenehm geltend.

Der Gaumen ist oft anästhetisch, Schmerz ist gering; im übrigen sind die Krankheitserscheinungen abhängig von dem Druck der leprösen Neubildungen auf die Gefässe, Nerven und Schleimdrüsen, zwischen denen sie liegen.

Heilen die Geschwüre, so kommt es zur Bildung von Narben, die den syphilitischen ähnlich sind.

Es braucht kaum erwähnt zu werden, dass auf diese Weise Verbildungen des weichen Gaumens, Verwachsungen gegenüberliegender Schleimhautflächen und andere Contourveränderungen eintreten können.

Diagnose: Das Auftreten der oben beschriebenen Knoten in einzelnen Schüben, so dass man nach einiger Zeit die verschiedenen Entwicklungs- und Zerfallsstadien nebeneinander sieht, sowie die gleichzeitige lepröse Erkrankung der Haut dürften wohl kaum einen Zweifel an der Diagnose lassen. Uebrigens sollen die Knoten an der Schleimhaut leichter zerfallen als an der äusseren Haut (Lutz).

Der Verlauf ist ein sehr protahiter; die Patienten gehen gewöhnlich an Lungentlepra zu Grunde.

Die locale Behandlung wie bei Lupus, im übrigen innerlich Creosot, kräftige Ernährung, Klimawechsel.

Mycosen des Rachens.

1. Pharyngomycosis. (Algoris faucium leptothricia.)

Diese zuerst von B. Fränkel beschriebene Krankheit characterisirt sich durch weissliche, zum grössten Teil aus Leptothrixfäden filzartig zusammengesetzte in den Lacunen der Tonsillen und den Oeffnungen der Zungenbalgdrüse hervorragende Pfröpfe; zuweilen finden sie sich auch auf der Epiglottis, den aryepiglottischen Falten und weiter hinein selbst ziemlich fest anhaftende und über die Oberfläche etwas bis zu den Stimm lippen.

Aetiologie: Die *Leptothrix buccalis* (s. Fig. 12) siedelt sich im Munde und im Rachen in grösseren Mengen überall da an, wo eine Wunde vorhanden — so finden wir sie z. B. den nächsten Tag in dem weissen Belag einer vorgenommenen Incision. An den Tonsillen, den Balgdrüsen, an dem adenoiden Gewebe des Rachens, das wir als „physiologische Wunde“ ansprechen, hat demnach die Ansiedlung dieser Pilzfäden nichts Auffälliges. Allein die direct veranlassende Ursache für ihre Niederlassung ist uns nicht bekannt. Siebenmann's Untersuchungen haben ergeben — und andere haben seine Resultate bestätigt — dass es sich bei dieser Erkrankung im wesentlichen um einen ungewöhnlich intensiven Verhornungsprocess des lacunären Epithels, um wirkliche Stachelbildung handelt und dass nur die zerfallene Oberfläche der frei hervorragenden Stachelwand einzelne aufgelagerte Bündel von Leptothrixfäden zeigt. Er nennt die Krankheit daher Hyperkeratosis lacunaris.

Nach unseren Beobachtungen ist das Alter von 15—25 Jahren besonders bevorzugt, und zwar findet sich die Krankheit häufiger bei Frauen als bei Männern — sollte der Tabak dabei eine Rolle spielen, da nach Heryng, Schech und Jurasz's Beobachtungen das Nicotin ein gutes Heilmittel dagegen? Einmal sah ich sie mit dem Beginn der Schwangerschaft auftreten und nach Beendigung derselben ohne jede Behandlung wieder schwinden.

Symptome: Die mit dieser Erkrankung behafteten Patienten klagen zuweilen über Kratzen, Rauigkeit oder Trockenheit im Halse, gelegentlich auch über ein Fremdkörpergefühl; sehr selten setzt ihr Ausbruch mit Fieber ein. Oft aber macht sie gar keine Beschwerden, und wird gelegentlich bei einer

aus anderer Ursache vorgenommenen Inspection des Pharynx gefunden.

Man sieht nicht bloß auf den lacunären Oeffnungen der Tonsillen, sondern gewöhnlich auch auf denen der Zungenbalgdrüsen, zuweilen auch auf den granulis der hinteren Rachenwand, im Nasenrachen, auf der Rachen tonsille, in den Rosenmüller'schen Gruben, auf den Tubenwülsten, selbst auf der hinteren Kehlkopfswand jene gewöhnlich etwa stecknadelkopfgroßen und weissen Präpfehen, die, manchmal zu längeren Zapfehen auswachsend, fest anhaften und schwer zu entfernen sind. Unter dem Mikroskop erweisen sie sich als zusammengesetzt aus, unter Jodeinwirkung sich blau färbenden Leptothrixfäden, verschiedenen Coccen und Epithelzellen.

Die Diagnose ist bei genauer Betrachtung leicht. Bei einer flüchtigen Inspection könnte man an Diphtherie denken, allein der vollkommen heberlose Verlauf, das gewöhnlich durchaus ungestörte Allgemeinbefinden, die unbedeutenden oder gar nicht vorhandenen localen Beschwerden, der Mangel einer Entzündungserscheinung im Rachen und einer Lymphdrüsen-schwellung, das gewöhnliche Mitergriffensein der Zungen tonsille, der getrennte Sitz an den Lacunenöffnungen, die derbe Consistenz der Präpfe sprechen gegen eine Diphtherie. Letztere Beschaffenheit gegenüber der dickflüssigen eitrigen Eigenschaft der bei der Angina lacunaris auftretenden Secrettröpfchen schützt vor einer Verwechslung mit dieser acuten Infectiouskrankheit, die ja auch immer mit Fieber und Schluckschmerzen einhergeht.

Die bei der chronischen Tonsillitis in den Lacunen befindlichen käsigcn, bröckligen, gelblichen Massen bestehen im wesentlichen aus verfetteten Epithelmazellen und Cholesterin.

Prognose: Die Affection ist zwar eine harmlose, aber gewöhnlich sehr langwierige.

Die Behandlung ist oft erfolglos und kann daher in allen Fällen, wo keine Beschwerden vorhanden, unterbleiben. Manchmal hilft die Pinselung mit Alcohol absol. (B. Fränkel), mit Nicotin 0,2:100 (Jurass) und andern antiseptischen Mitteln; ein andermal nützen sie alle nichts, und bei einem jungen Mädchen habe ich selbst die partielle Entfernung der Gaumentonsillen mit der Glühchlinge vergebens vorgenommen. Oft erzielt man einen Erfolg, wenn man die befallenen Lacunen auskratzt und sie nachträglich mit antiparasitären Lösungen oder auch mit Acid. trichloracet. ätzt.

2) Soor.

Aetiologie: Der Soor ist verhältnismässig selten primär im Pharynx zu finden. Gewöhnlich zeigt er sich bei Erwachsenen im Verlaufe des Typhus und in marastischen Zuständen; ich sah ihn einmal im Verlauf einer schweren Influenza, Freudenberg und Seifert fanden Soor bei Gesunden, ebenso Thorner. Bei Kindern schreitet er gewöhnlich vom Munde auf den Rachen fort und breitet sich dann auch leicht weiter auf die hintere Wand und den Oesophagus aus, während er bei Erwachsenen sich auf den weichen Gaumen zu beschränken pflegt und seltener sich auf den übrigen Teil des Rachens oder gar den Nasenrachen, die Nase, ins Mittelohr, und nach unten auf den Oesophagus und den Larynxeingang fortsetzt; und dies um so weniger als er gewöhnlich nur auf Plattenepithel gedeiht.

Symptome: Die Beschwerden der Patienten beziehen sich auf Schluckschmerzen resp. erschwertes Schlucken, in Folge einer gewissen Steifheit des Gaumensegels. — Man sieht auf der etwas geröteten Schleimhaut weissliche, manchmal mehr discret, manchmal mehr oder weniger grosse Partien des Rachens continguirlich bedeckend, weissliche, ziemlich fest anhaftende, aber ohne Blutung zu entfernende Beläge.

Diagnose: Der weissliche, nicht derbe Belag im Pharynx auf trocken glänzendem, gerötetem Grunde, das Auftreten weisser eicht entfernbarer Flecken an mehreren Stellen, der protrahirte Verlauf sind bestimmend für Soor und sprechen gegen Diphtherie, bei der es sich ja um fibrinöse in die Schleimhaut hineingreifende und dieselbe nekrotisirende Membranen handelt, die bald durch Confluiren grössere Plaques bilden. Im übrigen beseitigt die mikroskopische Untersuchung sofort etwaige Zweifel an der Diagnose, da ja die Soorfäden ganz characteristisch schlanke, gegliederte Mycelfäden, Kerne in ihren langen cylindrischen Zellen, Sporangien und Sporen zeigen (s. Fig. 14).

Die Prognose richtet sich nach dem Grundleiden.

Die Behandlung besteht in mechanischer Reinigung, Gurgeln mit Borax und alkalischen Wässern. Schadewald empfiehlt besonders Kali hypermanganicum in Sprayform, Boinet Hefe mit Glycerinzusatz, Toute Pyoktaninpinselung (10%). (Weiteres s. unter Soor des Mundes.)

3) Sarcine

kommt relativ häufig im Secret des Rachens (und Mundes) vor. Die Einwanderung des Sarcinepilzes nach den Lungen erfolgt

vom Munde aus oder durch Einatmung derselben oder seiner Sporen (s. Fig. 16).

4) Actinomyces

das Pharynx ist gewöhnlich vom Munde her fortgeleitet. Mehrfach beobachtet sind Fälle, in denen eine im Rachen stecken gebliebene Kornnähre die Infection verursachte. Schlange sah bei einem Patienten einen retropharyngealen Actinomycesherd. Ebenso ist die Tonsille zuweilen die Eingangspforte.

Die Patienten klagen über geringe, langsam sich entwickelnde Schluckbeschwerden.

Die objectiven Erscheinungen sind gewöhnlich die einer subacuten Phlegmone.

Die Diagnose ist nur möglich auf Grund der mikroskopischen Untersuchung, die den Strahlenpilz nachweist (s. Fig. 15).

Die Prognose hängt von der Ausdehnung und Dauer des Leidens ab, nicht allzu selten kommen Spontanheilungen vor.

Die Behandlung besteht in Eröffnung und Auskratzung des Herdes.

5) Schimmelmycose

haben im Rachen Schubert und nach ihm Siebenmann beobachtet; letzterer fand bei einer alten Frau am Rachendach Borken von *Aspergillus fumigatus* und *nidulans*, sowie *Mucor corymbifer*. Das seltene Auftreten derselben im Rachen rühre daher, dass Aspergillen auf schleimüberzogenen Schleimhäuten nicht wachsen, und auch faulende Secrete und Geschwürsflächen ein ungenügendes Substrat für Schimmelpilze abgäben.

Gutartige Geschwülste des Rachens.

Sie kommen angeboren vor und zwar bis zu Apfelgrösse; so beschreibt Otto einen haselnussgrossen Tumor des Gaumensegels von weisser, hautähnlicher Oberfläche und mit Lanugohaaren versehen; er bestand aus Fettgewebe und hyaliner Knorpelsubstanz.

Es giebt Cysten, Papillome, Fibrome, Angiome, Lipome, seltener Myxome und Adenome, selbst Echinococcen. Die häufigsten sind ohne Frage die Papillome, die wieder ihre Prädispositionsstelle an der Uvula, und zwar an ihrer Spitze haben, an der sie als blassrote, höckerige, runde Geschwülste meist mit einem dünnen Stiel aufsitzen. Sie sind da-

her beweglich und haften in Folge der Feuchtigkeit der Schleimhaut derselben leicht an, so dass sie erst, wenn man sie gefasst hat und sie zerrt, in ihrer ganzen Ausdehnung sichtbar werden und ihre Insertionsstelle deutlich zeigen. Ausser an der Uvula finden sie sich, manchmal zu mehreren an der Zahl, am hinteren Gaumenbogen. Ungewöhnlicher ist ihr Sitz an den Tonsillen, die überhaupt seltener benigne Tumoren zeigen, wiewohl Geschwülste bis zu Apfelgrösse an ihnen beschrieben sind (Lannois); sie geben vielmehr gewöhnlich den Boden für maligne Tumoren ab. Magitot sah bei einer 74jährigen zahnlosen Frau langsam eine harte mandelgrosse Geschwulst am Gaumensegel sich entwickeln, die zuletzt neuralgische Schmerzen auslöste. Nach einiger Zeit brach von selbst ein Zahn durch — ein an unrechter Stelle zur Entwicklung gekommener Eckzahn — Zahn cyste.

Die Polypen der Tonsillen stehen auch nicht selten in enger Beziehung zu den Gefässen und sind dann als Fibroma teleangiectaticum zu bezeichnen (Lejars); auch reine Angiome kommen vor (Heymann). Rivière beobachtete einen 4—5 cm langen bindegewebigen gestielten Dyspnoe verursachenden Polypen an der Mandel.

An den hinteren Gaumenbögen, manchmal auch in den tieferen Partien des Rachens sieht man, von der eigentlichen Tonsille getrennt, ein- oder doppelseitig, linsen- bis bohngrosse, rundliche, flache, der Mandel ähnliche Gebilde — tonsilla succenturiata, oder aber auch, und dann gewöhnlich von grösserem Umfang, statt der eigentliche Tonsillen, die fehlt, eine tonsilla aberrata.

Noch seltener finden sich benigne Tumoren im laryngealen Teil des Pharynx, wiewohl sie auch dort gesehen worden sind. So erwähnt u. a. John Lowe einen dort inserirten 8 cm langen und 5 cm breiten, aus lockerem Bindegewebe bestehenden Polypen. Aplavin sah ein von der hinteren Ringknorpelplatte ausgehendes 10 cm langes und ca. 4 cm dickes Lipoma durum.

Ferner kommen alle gutartigen Geschwülste an der Zungenmandel vor, und zwar rechnen ausser den oben genannten hierher die Dermoide und die accessorische Thyreoidea. Die Dermoide verdanken ihre Entstehung dem zuweilen offen bleibenden canalis lingualis, einem vom foramen coecum bis zum Zungenbein oder der Thyreoidea führenden embryonalen Canal, der zuweilen persistirt — oder einer Kiemenfistel. Die accessorische Struma stellt einen durch diesen ductus lingualis hin-

durch an die Oberfläche der Zungenbasis gelangten, abgeschnürten Teil der Thyreoidea dar.

Sie finden sich in jedem Alter, bei Säuglingen sowohl wie im Greisenalter, am häufigsten aber in den Jahren zwischen 20 und 30.

Die Erscheinungen, die die gutartigen Neubildungen machen, hängen von ihrer Grösse, ihrem Sitz und der Empfindlichkeit des Patienten ab. Kleinere Geschwülste machen selten Beschwerden und werden gelegentlich gefunden; sind sie grösser, so verursachen sie das Gefühl eines Fremdkörpers, erschweren wol auch das Schlucken und stören die Sprache, können auch, insbesondere wenn sie an einem dünnen Stiel sitzen, pendeln und so die Epiglottis berühren oder gar in das Larynxinnere hineinreichen, Husten und Atemstörungen verursachen. Es braucht kaum hervorgehoben zu werden, dass die Neubildungen der Tonsillen und insbesondere der Zungenmandel wegen ihrer nahen örtlichen Beziehung zum Kehlkopf laryngeale Symptome hervorrufen. So beschreibt Neveu einen Fall, in dem ein flottirender fibröser Polyp an der Tonsille heftige Hustenanfälle auslöste.

Angiome können zu unangenehmen Blutungen Veranlassung geben.

Die Diagnose ist gewöhnlich leicht, der Sitz der Tumoren ist meist ein oberflächlicher; sie gehen nicht in das Gewebe hinein und verursachen nicht, wie die malignen Geschwülste, Drüenschwellungen.

Die Prognose ist natürlich günstig.

Die Behandlung besteht selbstverständlich in der operativen Entfernung; die gestielten Tumoren fasst man mit einer Pincette oder Zange und schneidet sie entweder mit einer Schere oder mit der Glühzange ab; die breit aufsitzenden zerstört man mit dem Galvanokauter oder auf electrolytischem Wege, wenn sie sich nicht unschwer ausschälen lassen.

Auf der Grenze zwischen gut- und bösartigen Neubildungen des Pharynx steht die sogenannte retropharyngeale Struma, insofern als sie vermöge ihrer Structur zu den ersteren gehört, während sie in Folge ihres Sitzes und der Symptome die sie macht, lebensgefährlich werden kann.

Symptome: Sie stellt die Vergrösserung eines vom Seitenlappen entspringenden Teils der Schilddrüse dar, den Kaufmann als congenitales, präformirtes hinteres Horn auffasst, und macht gewöhnlich erst Symptome, wenn sie bis zu einer gewissen Grösse sich entwickelt hat. Erschwertes Schlucken besonders

fester Speisen, Atemstörungen, die z. T. auf schnell eintretende Zunahme des Umfangs -- wie man sie ja auch bei der gewöhnlichen Struma zuweilen sieht -- beruhen, andererseits aber auch dauernd werden können in Folge von Compression des Larynx oder Medianstellung der Stimmlippen, die ihrerseits wieder hervorgerufen werden kann durch Druck der Geschwulst auf die Platte des Ringknorpels, an denen die Erweiterer der Stimmritze sich inseriren. Man sieht die hintere und seitliche Wand des Kehlkopftheils des Rachens vorgewölbt, den Larynx auf die entgegengesetzte Seite drängend und das Respirationsrohr verengend. Zuweilen wird sie gleichzeitig mit dem Radialpuls gehoben. Bei der Digitaluntersuchung fühlt man die gewöhnlich weiche Geschwulst gleichzeitig mit der eigentlichen Struma, zusammen mit dem Kehlkopf in die Höhe steigen.

Die Diagnose stützt sich darauf, dass die fühl-, zuweilen sichtbare Geschwulst rundlich und glatt und von der Consistenz der gewöhnlichen Strumen ist; sie ist auf Druck nicht empfindlich, von normaler Schleimhaut bedeckt, hebt sich mit der gewöhnlich vorhandenen äusseren Struma gleichmässig beim Schlucken und lässt sich nach der Seite hin verschieben, auf der sie mit den Schilddrüsenseitenlappen durch ein manchmal palpables Verbindungsstück in Beziehung steht, aber auch nur dahin, während andre vom Wirbelgerüst oder dem lockern prävertebralen Zellgewebe ausgehende Tumoren: Lipome, Fibrome, Fibrosarkome und weiche Sarkome mehr oder weniger fixirt, oder aber, wenn sie mobil, nach beiden Seiten hin beweglich sind.

Die Prognose ist wegen der erwähnten Symptome nicht gerade günstig.

Die Behandlung mit Jodkali, innerlich ist immer zu versuchen ebenso die Darreichung von Thyroidin; bei Schluckbeschwerden Ernährung mit der Schlundsonde, bei Erstickungsgefahren Tracheotomie. Die Radicaloperation geschieht am besten von aussen und hat in einer gewissen Zahl von Fällen Heilung zu verzeichnen.

Bösartige Geschwülste des Rachens.

Das Sarkom, besonders aber maligne Lymphom und das Carcinom haben verhältnis mässig häufig ihren Sitz in den Tonsillen, selten finden sie ihren Ursprung in der Zungenmandel und im weichen Gaumen, dagegen ist die periostale Entstehung keine ungewöhnliche. Auch von der seitlichen Pharynxwand

gehen sie zuweilen aus und zwar häufiger die Carcinome als die Sarkome; erstere entwickeln sich ferner nicht ungern an der vorderen Pharynxwand, und zwar kommen sie nicht so selten wie die Sarkome bei Frauen vor. Die Sarkome dagegen befallen vorwiegend Männer im Alter von 30—60 Jahren, jedoch stehen einige Patienten noch in jugendlichem Alter (17 J. in einem unserer Fälle).

Sie bilden breit aufsitzende, in die Substanz des Mutterbodens eindringende und deshalb die natürliche anatomische Configuration zerstörende, leicht blutende Geschwülste, deren Zerfall einen üblen Geruch verbreitet.

Symptome: Sie machen von vorneherein schon wegen ihrer Grösse und ihrer Neigung, in die Tiefe der Gewebe zu greifen und dadurch die Functionen derselben zu beschränken, verhältnismässig frühe und stärker hervortretende Störungen der Deglutition, Sprache und Atmung, deren Schwere andererseits natürlich wieder von dem Sitz abhängig ist. So ist es z. B. klar, dass ihre Etablirung an der Zungenbasis weit frühere und ernstere Gefahren involvirt, als etwa an den Gaumenmandeln. Ferner machen sie zum Unterschiede von den benignen Tumoren Lymphdrüenschwellungen am Unterkieferwinkel und sind auf Druck gewöhnlich schmerzhaft.

Diagnose: Die malignen Lymphome haben im Gegensatz zum Sarkom keine Neigung mit den Nachbargeweben zu verwachsen, machen aber Lymphdrüenschwellungen; während das Sarkom wieder Metastasen macht und gewöhnlich auch mehr Schmerzen verursacht als jene.

Die Sarkome sind gewöhnlich von mehr oder minder glatter Oberfläche und weich, während die Carcinome höckerig zu sein pflegen und sich hart anfühlen.

Der primäre Rachenkrebs ist verhältnismässig selten und localisirt sich nicht ungern an der vorderen Rachenwand, gewöhnlich in der Höhe der Ringknorpelplatte, dem obersten Engpass des Schlundes. Hier können wegen des Uebergreifens der malignen Neubildung auf den Kehlkopf, insbesondere auf die Ring- und Aryknorpel die Symptome seitens des Larynx so in den Vordergrund treten, dass die Diagnose des carc. pharyng. ungeheuer erschwert wird. Dagegen sind die Krebse der hinteren Rachenwand leichter diagnosticirbar, weil sie dem Auge zugänglich, sich als frühzeitig ulcerirende, derbe, breithalsige Tumoren darstellen, deren Character durch das Mikroskop sehr schnell verificirt werden kann und soll.

Ein in Ulceration begriffener bösartiger Tumor könnte mit einem zerfallenden Gummi verwechselt werden, aber die Unwirksamkeit des Jodkali und der weitere Verlauf entscheiden bald die Unsicherheit; ausserdem finden sich letztere ausschliesslich im späteren Alter, während Gummata schon bei 12jährigen Kindern beobachtet und in den Jahren zwischen 20 und 30 nicht so selten sind. Die Sarkome machen gewöhnlich mehr Schmerzen, die nach dem Ohr ausstrahlen; seltner der Scirrhus.

Sarkome der Tonsillen haben im Anfang grosse Aehnlichkeit mit Hyperplasie, nur sind bei jenen die Lacunen mehr verstrichen, die Geschwulst sitzt einseitig und zeigt eine allmähliche Wachstumszunahme.

Zur Sicherung der Diagnose untersuche man einen mit der Zange entfernten Teil des Tumors mikroskopisch.

Die Prognose ist ungünstig. Wenn die Diagnose frühzeitig gestellt wird, so kann die Operation das Leben retten, wenngleich natürlich Recidive nicht immer zu vermeiden sind.

Die Behandlung besteht in der gründlichen, bis ins Gesunde hinein vordringenden Entfernung des Tumors. Gelingt dieselbe nicht mehr, sind schon ausgedehntere Zerstörungen vorhanden, oder hat der Tumor schon grössere Gefässe involvirt, kurz, ist er bereits inoperabel, so kann man einen Versuch mit der Electrolyse machen; im wesentlichen aber wird dann die Behandlung eine palliative sein — antiseptische Gurgelwässer gegen den Fötör, Cocain- oder Mentholpinselungen gegen die Schmerzen, unter Umständen Schlundsondennahrung und bei schweren Atemstörungen die Tracheotomie; Narkotica. Mc. Bride sah in einem Falle von Epitheliom des weichen Gaumens Erfolg von innerlicher Darreichung syrischen Terpentins. Bei Lymphomen und Lymphosarkomen haben der Arsenik innerlich, sowie Arsenikinjectionen in die Geschwulst, und die Erysipelimpfung (M. Schmidt) zuweilen gute Erfolge zu verzeichnen.

Fremdkörper im Rachen.

Dieselben sind einmal sehr grosse, massige, feste Speiseteile, gewöhnlich ein Stück Fleisch, das, beim Kauen ungenügend zerkleinert und hastig geschluckt, „im Halse stecken bleibt“; es liegt dann gewöhnlich im Schlunde hinter dem Ringknorpel, wo es, fest eingeklebt, den Larynx comprimirt oder auch den Kehlkopfeingang verlegt und so zur Erstickung führen kann.

Kleinere Fremdkörper sind Gräten, falsche Gebisse, Nadeln, Knochenstückchen, Zahnstocherteile, Strohhalme, Pflanzenstengel

u. s. w.; zweifmal fand sich ein Stück des Stiels einer Tabakspfeife, das in Folge eines Faustschlags in die Tonsille gedrungen war. Ein andermal im weichen Gaumen eine $4\frac{1}{2}$ cm lange und etwa 1 cm breite Messerklinge; der Patient war 4 Jahre vorher mit einem Messer gestochen worden, die Klinge war am äusseren Augenwinkel abgebrochen; nach dieser langen Zeit erst fühlte Patient einen scharfen Gegenstand im Munde, und man fand die Messerklinge. — Bei einem Soldaten gelangte ein Steinchen durch den äusseren Gehörgang in die Trommelhöhle und kam $1\frac{1}{2}$ Monate später durch die Tube im Nasenrachen wieder hervor.

Kurz, die Art und Beschaffenheit der Fremdkörper sind sehr mannigfaltig. Wie gesagt, sitzen die grösseren hinter dem Kinnknorpel, doch können auch spitzere kleinere Gegenstände dorthin gelangen oder, weiter hinuntergeschluckt, an jeder Stelle des Oesophagus stecken bleiben; gewöhnlich sitzen sie aber in den Tonsillen, dem Zungenrunde, den Valleculae, dem sinus pyriformis, seltener im Velum selbst oder in der hinteren Rachenwand. Ich fand bei einem Kinde, das ein Stück Rohr im Munde, beim Spiel stürzte, Teile desselben in einer breiten, auf diese Weise acquirirten Wunde des Velum.

Die Erscheinungen sind, wie schon erwähnt, bei den grossen Fremdkörpern die der erschweren Atmung oder der Erstickung; es sind mehrere Fälle bekannt, in denen tatsächlich die Erstickung erfolgte, während in anderen die schon bewusstlos gewordenen Patienten durch die schnelle Extraction des fest eingekleiten Stückes Fleisch vom drohenden Tode gerettet wurden. Bei den kleinsten und mehr spitzen Fremdkörpern klagen die Patienten über das Gefühl, als stäke etwas im Halse, über Schluckschmerzen in Folge der durch dieselben hervorgerufenen Verletzung, die wieder zu Abscessen und unter Umständen lebensgefährlichen Phlegmonen führen können. Dagegen können auch Fremdkörper längere Zeit im Pharynx verweilen, ohne Erscheinungen zu machen; so hat man Gräten quer über der hinteren Rachenwand längere Zeit liegen sehen, ohne dass sie Beschwerden verursachten.

Zuweilen treten sehr unangenehme, ja lebensgefährliche und tödtliche Complicationen ein; so können spitze Fremdkörper, die hinter den Kehlkopf gelangen, seine hintere Wand perforiren und subcutanes Emphysem machen; oder bei grösserer Perforationsöffnung können Speisen, insbesondere Flüssigkeiten, in den Larynx gelangen.

In anderen Fällen haben Gräten und Nadeln grössere Gefässe verletzt; so wurde von Rivington bei einem Patienten, dem eine Fischgräte den Pharynx perforirt und die carot. com. sin. verletzt hatte, dieselbe unterbunden; der Patient starb zehn Tage später an einem Gehirnabscess. Dass die Gefässverletzungen nicht so selten sind, zeigt desselben Autors Zusammenstellung von 44 Fällen, in denen eine solche durch vom Munde eingedrungene Fremdkörper stattgefunden hat; 22 mal war die Aorta lädirt, 12 mal die Carotiden u. s. w.

Die Diagnose stützt sich auf die Anamnese, auf den an einer bestimmten Stelle und beständig dort empfundenen Schmerz, die besonders beim Schlingen fester Speisen auftretenden Schluckbeschwerden, vermehrte Speichelabsonderung, Blutspeien oder -erbrechen, blutige Stühle und darauf, dass der Fremdkörper nicht per anum abgegangen ist. — Local findet man neben dem corpus alienum Zeichen von Entzündung der Schleimhaut.

Um die Fremdkörper aufzufinden, muss man bei guter Beleuchtung systematisch pharyngoskopisch und laryngoskopisch untersuchen; auch die hintere Fläche der Tonsillen muss mit dem Kehlkopfspiegel abgesehen werden. Kommt man so nicht zum Ziel, so untersuche man mit dem Finger, der dann den oft nur ein wenig über die Oberfläche hervorragenden, tief in die Schleimhaut eingedrungenen spitzigen Gegenstand fühlt.

Therapie: Hat man ihn gefunden, so extrahire man ihn mit der Zange, verordne eine reizlose Diät für die nächsten Tage. Sehr vorsichtig sei man mit Bougies und Schlundstössern, da ihre Anwendung unter Umständen grosse Gefahren mit sich bringt, weil sie die spitzen Fremdkörper in die Schleimhaut hineintreiben und so Gefässverletzungen machen können. Nötigenfalls benutze man den Regenschirmprobang.

Verletzungen des Rachens

kommen aus Unvorsichtigkeit vor oder aus selbstmörderischer Absicht — der durch Fremdkörper verursachten ist bereits gedacht worden.

Durch ätzende Flüssigkeiten — gewöhnlich Schwefelsäure, Salzsäure, Salpetersäure, seltner Laugen, Kalk u. a. — wird je nach der chemischen Zusammensetzung, der Intensität und Dauer der Einwirkung die Schleimhaut oberflächlicher oder in tieferen Schichten nekrotisirt, so dass es zu Erosionen, Blasenbildung und Verschorfung derselben kommt.

Bei Schussverletzungen — gewöhnlich in Folge von *conatum suicidii* — findet sich das Geschoss zuweilen in der hinteren Pharynxwand eingebohrt, während dabei das Velum nicht selten durch das Pulver geschwärzt erscheint.

Die aus selbstmörderischer Absicht mit schneidenden Instrumenten gemachten Verletzungen führen zuweilen zur Eröffnung, ja selbst zur queren Durchtrennung des Pharynx, da sie nicht selten statt des Kehlkopfs die Gegend zwischen Schildknorpel und Zungenbein treffen.

Blutungen des Rachens.

Sie können ein Symptom einer Allgemeinerkrankung sein, so bei Hämophilie, Purpura, Morbus maculosus Werlhofii, Leukämie u. a., bei letzterer Erkrankung ist ein tödlich verlaufener Fall beobachtet, in dem eine Blutung aus den Tonsillen eintrat.

Ferner werden Blutungen begünstigt durch Lungenkrankheiten, besonders Emphysem, Herzkrankheiten, Klappenfehler, Endocarditis ulcerosa, ferner Typhus, Schrumpfleiere, Krankheiten der Leber, besonders Lebereirrhose, dann Diabetes.

Insbesondere aber führen locale Ursachen, ulcerative und eiternde Prozesse im Pharynx zu Blutungen; so sind Fälle bekannt, in denen durch Ulcerationen grössere Gefässe erodirt wurden, so dass es zur Verblutung kam; und gerade der Zerfall der malignen Neubildungen des Pharynx geht nicht selten mit Hämorrhagien einher; so können Ulcerationen im sinus pyriformis, wenn sie in die Tiefe dringen, die thyreoid. Inf. erodiren und zu einer lebensgefährlichen Blutung führen.

Erweiterte Venen im Pharynx — besonders am Zungen- grunde — können zu leichten Hämorrhagien Veranlassung geben, insonderheit wenn durch gewaltsames Räuspern und Husten es unschwer zu einem Riss derselben kommt.

Bei Pharyngitis sicca insbesondere des Nasenrachens sieht man nach gewaltsamer Lösung der Borken dem Schleim oder Speichel Blut beigemischt, oder auch die Patienten reines Blut ausspeien.

Ferner treten Blutungen natürlich nach Verletzungen auf (s. Fremdkörper). Nach im Pharynx ausgeführten Operationen stellen sich gelegentlich beachtenswerte Hämorrhagien ein. Jacobsohn sah nach der Durchtrennung einer zwischen Zungenwurzel und hinterer Rachenwand auf syphilitischer Basis aufgetretenen narbigen Verwachsung eine lebensgefährliche Blutung

eintreten, wahrscheinlich weil die durch die Narbenverziehung verlagerte a. thyreoid. inf. angeschnitten worden war.

Zuweilen sieht man einige Stunden nach der Tonsillotomie (Näheres s. dort), selbst erst nach Abstossung des Schorfs, nach etwa 8 Tagen, Hämorrhagien; auch nach der Uvulotomie ist schon eine starke Blutung beobachtet worden.

Symptome: Das Blut ergiesst sich einmal in das Gewebe der Schleimhaut und macht je nach der Quantität eine Ecchymose, Suggillation oder ein Hämatom; letzteres kann zu Schluck- und Atembeschwerden führen. Gelangt das Blut auf die freie Oberfläche, dann wird es ausgespieden oder, nachdem es in den Oesophagus oder in die oberen Luftwege herabgeflossen, durch Würgen oder Husten entfernt.

Eine exacte Diagnose der Rachenblutung ist nur sicher zu stellen, wenn es gelingt, die blutende Stelle zu sehen, da Hämorrhagieen aus dem Larynx oder der Lunge sich in ihren Erscheinungen nicht von jenen zu unterscheiden brauchen, wengleich die Rachenblutungen fast nie so profuse sind als bei Hämoptyse. Der Nachweis von Plattenepithel in dem Blut spricht zwar für eine Blutung aus dem Pharynx, ist aber nicht beweisend, da das aus der Tiefe kommende Blut beim Passiren des Rachens dort Plattenepithelien aufgenommen haben kann.

Jedenfalls sind Blutungen aus dem unverletzten Pharynx sehr selten, und man muss, insbesondere wenn die Quelle derselben nicht auffindbar, an eine solche der tieferen Respirationsorgane denken und eine genaue Untersuchung derselben (sowie des Herzens) vornehmen.

Die Prognose hängt von der Schwere und dem Ort der Blutung resp. ihrer Ursache ab.

Die Behandlung besteht in Ruhe, dem Schlucken von Eis, Compression oder Aetzung der blutenden Stelle, innerlich Secale; in leichteren Fällen Gurgelung mit Tanninlösungen, Pinselung mit Adstringentien, Tanninlösung, Liq. ferri sesquichlor. 1 : 10 Glycerin.

Neurosen des Rachens.

a) sensible.

1. Hypästhesie und Anästhesie.

Eine Herabsetzung der Empfindung beobachtet man gewöhnlich bei Anämie und Chlorose, sowie der Atrophie, insbesondere im Alter; auch bei den motorischen Lähmungen ist die Sensibilität des Velum oft geschwächt.

Lennox Browne fand die Reflexerregbarkeit des Pharynx bei Paralyse deutlich herabgesetzt schon im Beginn der Erkrankung und vor Entwicklung der motorischen Störungen. Eine nicht seltene Ursache ist die Hysterie; übrigens ist die galvanische Sensibilität dabei nie ganz verschwunden, wenngleich vermindert, selbst an den für andere Reize unempfindlichen Stellen; zuweilen findet sich bei ihr ausgesprochene Hemi-anästhesie des Rachens. Ferner beobachtet man die Unempfindlichkeit gelegentlich bei Bulbärparalyse und auch in den ersten Stunden nach einem epileptischen Anfall; dann ist sie constatirt bei Typhus und Cholera und allen unbesinnlichen Kranken. Jede irgendwie geartete Lähmung der un. glossopharyng. und vagus macht den Pharynx unempfindlich.

2. Hyperästhesie des Pharynx ist eine gewöhnliche Erscheinung bei acuten und chronischen Katarrhen, insbesondere findet sie sich häufig bei Potatoren, Phthisikern und Schwangeren; sie kann so hochgradig werden, dass die Patienten beim Berühren der Schleimhaut schon würgen oder erbrechen, ja selbst schon in Folge der Furcht vor der Untersuchung. Uebrigens beobachtet man die gesteigerte Empfindlichkeit im allgemeinen bei vollem Magen wegen einer dadurch hervorgerufenen Steigerung der Sensibilität. Sie findet sich ferner bei Meningitis.

3. Parästhesie; eine abnorme Sensation im Pharynx, ist eine ungemein häufige Störung. Die Patienten klagen über allenthalben fremde, unangenehme Empfindungen im Halse, über das Gefühl, als hätten sie eine Gräte, ein Haar, einen Lappen, eine Feder, eine Nadel etc. im Rachen stecken, oder sie gehen an, es steige ein Kloss im Halse auf und nieder (globus hystericus). Ein Patient Hoffmann's mit Strygomycie klagte über Esseskälte im Mund und Rachen. — Es giebt reine Parästhesien ohne andere nachweisbare Veränderung, als manchmal Anämie; und nach Jurasz und Gottstein findet sich die Parästhesie häufig als Frühstadium von Lungenphthise. Diese giebt vielleicht durch trophische Störungen an den sensiblen Nervenästchen durch Uebertragung von Reizzuständen im Centrum — also reflectorisch — zu einer Sensibilitätsneurose Veranlassung. Selbst wenn pathologische Veränderungen vorhanden, sind sie keineswegs immer mit der Parästhesie in causalen Zusammenhang zu bringen. Sie ist centraler, peripherer oder reflectorischer Natur.

Wenngleich bei fast all diesen Patienten für ihre abnormen Empfindungen eine nervöse Grundlage nachweisbar ist, und der

grösste Teil derselben weibliche Personen zum Teil mit anderen ausgesprochenen hysterischen Symptomen sind, so ist andererseits doch in einer beachtenswerten Zahl der Fälle eine von der Norm abweichende objective Veränderung als Ursache für die Parästhesie nachweisbar, eine Veränderung, die freilich bei sonst gesunden Personen eine nur unbedeutende und nicht beachtete oder auch gar keine besondere Empfindung hervorzurufen braucht.

α) Wenn Fremdkörper im Pharynx gegessen haben, so ist es ein regelmässiges Vorkommen, das selbst nach der Extraction derselben, die Empfindung, als sässen sie noch im Rachen, für einige Tage bestehen bleibt, so dass es sich empfiehlt, den Patienten das extrahirte corpus alienum zu zeigen. Daraus erklärt sich, dass bei nervösen Personen die Parästhesie nicht selten nach dem Verschlucken eines Fremdkörpers entsteht; andererseits ist das Fremdkörpergefühl so deutlich, dass sie nicht selten glauben, etwas verschluckt zu haben und es noch im Halse zu spüren, ohne dass es tatsächlich geschehen ist. — Hierhin gehören, neben Struma, verschiedenartige Erkrankungen des Lymphringes, insbesondere aber

β) die Uvula elongata, von der schon Vater und Zinkernagel (1759) sagen: *deglutitionem difficilem reddit*. Die Berührung des Zungengrundes oder der Epiglottis durch dieselbe ruft eine Fremdkörperempfindung hervor, oder aber sie kann durch Kitzeln an letzterer Räusperrn und Husten bewirken. Jedenfalls geschieht dies im ganzen seltener, als oft angenommen. Ist die Uvula anzuschuldigen, so schneide man mit der Scheere ein Stück von ihr ab, nachdem man sie mit der Kornzange gefasst.

γ) Die Hyperplasie der Zungentonsille. (cf. *Hyperpl. tonsillarum.*)

Characteristisch für diese Fälle will mir die Angabe der Patienten erscheinen, dass sie beim Leerschlingen das Gefühl eines Fremdkörpers haben, den sie durch wiederholtes Schlucken allmählich herunterzudrücken, fortzuschlucken versuchen; beim Genuss von Speisen dagegen ist die Parästhesie verschwunden, um sofort wieder beim Leerschlucken sich bemerkbar zu machen. Es liegt diese eigentümliche Erscheinung darin begründet, dass im letzteren Fall die hypertrophische Zungentonsille den Rand der Epiglottis berührt und reibt, und dadurch die eigentümliche

Empfindung auslöst, während beim Genuss von Speisen der Bissen sich zwischen Zungenrund und Epiglottis legt, und so eine Berührung derselben hindert, ganz abgesehen davon, dass dabei ein grösserer Complex von sensibler Schleimhaut in Anspruch genommen wird, so dass dadurch die zartere, mehr auf eine kleine circumscribte Fläche beschränkte Empfindung gewissermassen übertönt wird. Ob nun bei der Hyperplasie der Zungentonsille eine solche Empfindung ausgelöst wird oder nicht, hängt natürlich wieder vor allem von einer allgemeinen Ursache, der Neurasthenie ab, denn wir sehen bei sonst ganz gesunden Individuen oft eine starke Vergrösserung der Balgdrüsen, ohne dass sie eine Sensation hervorruft.

Andererseits — die Neurasthenie vorausgesetzt — ist die Entstehung der Parästhesie um so wahrscheinlicher, je ausgesprochenener die Vergrösserung, und je näher die Epiglottis dem Zungenrund; ist der Kehldeckel stark nach vorne umgebogen, so reicht unter den oben angegebenen Verhältnissen eine weit geringere Hyperplasie der Zungentonsille aus, um an seinem Rande zu reiben und das Fremdkörpergefühl hervorzurufen.

Ist die Hyperplasie der Zungentonsille die Ursache der abnormen Empfindung (über den Nachweis der Ursache s. unten), so kauterisire man die, die Epiglottis berührenden Particen mit Chromsäure, besser mit dem Galvanokauter oder aber, man entferne bei mehr gleichmässiger Hyperplasie den obern Teil der Tonsille mit der Glühzähne, Doppelcurette, Zange oder anderen schneidenden Instrumenten. Die Pinselungen mit Jodlösung, wie sie anderweitig so warm empfohlen werden, haben mich meist im Stich gelassen.

3) Dieselben abnormen Sensationen kommen übrigens bei der einfachen Pharyngitis vor, insbesondere bei der Pharyngitis lateralis, bei der durch den geschwollenen Seitenstrang beim Schlingen der constrictor supremus gedrückt wird; ferner bei der Pharyngitis granulosa, bei der chronischen Tonsillitis, Pharyngomycosis oder auch bei Erkrankungen des Nasenrachens, in welchem Falle sie reflectorischer Natur sind. In solchen Fällen ätze man die erkrankte Partie mit Chromsäure oder dem Galvanokauter.

Diagnose: Um in einem bestimmten Falle festzustellen, wo der eigentliche Sitz der Parästhesie sich befindet, resp. ob eine pathologische Veränderung dafür anzuschuldigen, oder ob sie rein nervöser Natur ist, mache man die sogenannte Cocain-

probe. Die Angaben des Patienten über den Sitz der Empfindung sind kaum je zu verwerten, da das Localisierungsvermögen im Halse sehr wenig entwickelt ist, und bei seitlichem Sitz gewöhnlich nur die Seite richtig angegeben wird. Die Höhe aber verlegen die Patienten gew. in die Gegend des Kehlkopfes oder noch häufiger in die Grube oberhalb des Sternum, selbst wenn die die abnorme Empfindung anlösende Erkrankung im Nasenrachen sitzt. Berührt man dagegen die Stelle der Parästhesie mit der Sonde, so geben die Patienten an, dass dort die Empfindung sässe, und bestreicht man sie mit Cocain, so schwindet die Empfindung, resp. es tritt statt ihrer das dem Cocain eigentümliche störende Gefühl auf. So suchen wir mit Sonde und Cocain, durch Ausschluss anderer Teile, allmählich oder auch oft sehr schnell, indem wir die augenscheinlich am deutlichsten erkrankte Partie zuerst sondiren, die richtige Stelle auf; und haben wir sie gefunden, so kauterisiren wir sie, am besten mit dem Brenner.

Die Prognose ist wegen des Allgemeinleidens immer vorsichtig zu stellen, da man es nicht selten erlebt, dass dieselbe oder eine andere fremdartige Empfindung gelegentlich wieder auftritt.

Therapie: Selbst in denjenigen Fällen, in denen keine Erkrankung nachweisbar, erreichen wir durch Kauterisation der als Sitz der Empfindung festgestellten Schleimhautpartie gewöhnlich einen Erfolg; die Frage, ob daran nicht der psychische Effect, den der Eingriff macht, beteiligt ist oder gar die Hauptwirkung ausübt, dürfte für manche Fälle gewiss zu bejahen sein.

Ausser dieser localen Behandlung, zu der sich Pinselungen mit ätzenden oder anästhesirenden Mitteln, sowie die Electricität gesellen, ist aber vor allem die neurasthenische Grundlage zu berücksichtigen; Seebäder, Abreibungen, Molkenkuren u. a. m., innerlich gebe man Bromkali.

Die von Lennox Browne u. a. als Ursache für die Parästhesie angegebene Erweiterung der Venen der Zungenbasis dürfte kaum zu Recht bestehen. — —

4) Neuralgien des Pharynx sind selten, sind aber jedenfalls beobachtet worden, und zwar gewöhnlich auf hysterischer Basis, weshalb man sie auch der Regel nach bei weiblichen Individuen antrifft; sie coincidiren zuweilen mit Menorrhagien.

Für die Behandlung derselben gilt das oben Gesagte; insbesondere ist die allgemeine Ursache zu berücksichtigen.

b) Motorische Neurosen.

1) Spasmen.

Schlundkrämpfe der furchtbarsten Art kommen bekanntlich bei der Wutkrankheit, der *Lysa* vor, die die Kranken am Trinken verhindern, und besonders beim Versuch oder bei der Aufforderung dazu auftreten; die Convulsionen sind gewöhnlich klonischer, sehr selten tetanischer Natur. Der Speichel wird, da er nicht geschluckt werden kann, nach allen Seiten hin ausgespien. — Bei einem Patienten mit *Paralysis agitans* konnte ich den Schüttelbewegungen des Kopfes und der Arme isochrone Contractionen der Velummuskulatur zuweisen, besonders bei psychischer Erregung, beobachten; Seiffert sah Zuckungen des Gaumens neben solchen des Gesichts bei Reizung des *trigeminus*, Dieulafoy bei einem sonst gesunden Genesdarm einen „*Tic convulsif des weichen Gaumens*“, der nur leichte Störungen der Articulation machte. Ferner ist bei Erschütterung des Abdomens einmal eine reflectorische spastische Dysphagie constatirt worden. Nach Jolly kommen bei Hysterischen „ringförmige Einschnürungen der Pharynxmuskeln“ vor, die (im Verein mit peristaltisch nach oben fortschreitenden Contractionen im Oesophagus) den *globus hystericus* bedingen. Delie führt den *Singultus* nicht nur, wie allgemein angenommen, auf einen Zwerchfellkrampf zurück, sondern fand auch in einigen Fällen klonischen Krampf des Gaumens.

2) Lähmungen.

Paresis velli palatini.

Ätiologie: Die Lähmungen des Gaumensegels sind bei Erwachsenen gewöhnlich centralen Ursprungs und compliciren sich daher oft mit halbseitiger Zungenatrophie und Lähmung der Stimmlippe der entsprechenden Seite; so gelegentlich bei der progressiven Paralyse und der bulbären, mesencephalen Luets, bei verschiedenen anderen Gehirnerkrankungen; Herderkrankungen (Hämorrhagien und Erweichungen), Lateralclerose, ferner insbesondere bei Bulbärparalyse, Tabes und progressiver Muskelatrophie. Bei Facialislähmungen beobachtet man eine Paresis des Gaumensegels, wenn die Schädlichkeit den Nerven oberhalb des *ganglion geniculi* trifft (Erb).

Unter den peripheren Lähmungen spielt die grösste Rolle die postdiphtherische, die man natürlich gewöhnlich bei Kindern sieht; zuweilen beobachtet man auch eine Velumparese nach

Angina lacunaris. Die in Folge von localen Entzündungen, Oedemen, Infiltrationen u. a. verminderte Beweglichkeit des Gaumensegels hat, wiewohl sie in ihren Erscheinungen z. T. natürlich mit denen der Paresen nahezu übereinstimmt, doch in ihrem eigentlichen Wesen nichts mit ihnen zu tun, da es sich ja nur um eine mechanische Bewegungsbeschränkung handelt, die auch mit dem Schwinden des örtlichen Leidens zurückgeht.

Eine geringe Beschränkung der Beweglichkeit beobachtet man übrigens auch gewöhnlich bei hypertrophischen Gaumentonsillen und besonders bei adenoiden Vegetationen — in beiden Fällen handelt es sich aber auch um ein mechanisches Hindernis der Bewegung. Uebrigens stellt sich auch vor der Agone oft eine Gaumensegellähmung ein.

Symptome: Die Lähmung des Velum palat. ist nach unseren Erfahrungen bei Kindern häufiger doppelseitig, seltener einseitig; allerdings praevalirt in den ersteren Fällen gewöhnlich eine Seite.

Während man noch innerhalb physiologischer Grenzen, bei ganz Gesunden während der Phonation die Raphe ein wenig von der Mittellinie abweichen sieht, zeigt dieselbe bei einseitigen Lähmungen eine scharfe Abbiegung nach der gesunden Seite, so dass sie nach der gelähmten Seite hin einen offenen Bogen macht; es steht das Velum auf der kranken Seite, auf der es nicht gehoben wird, tiefer und mehr in die Mundhöhle hinein, und die Arkade ist daselbst breiter und niedriger. Die Uvula ist ebenfalls nach der gesunden Seite hin verzogen. Bei doppelseitiger Lähmung hebt sich der weiche Gaumen, je nach dem Grade derselben (Pärese, Paralyse), wenig oder gar nicht.

Zuweilen schon bei der einseitigen Lähmung, gewöhnlich aber bei der doppelseitigen, bei der das Velum gar nicht oder nur wenig gehoben wird, so dass der Nasenrachen nicht gegen den Mundrachen abgeschlossen wird, kommt die Speise, insbesondere Flüssigkeiten, beim Schlingen durch die Nase zurück. (Mit hintenübergelegtem Kopf schlucken die Patienten gewöhnlich etwas besser.) Auch das Gurgeln ist deswegen unmöglich, ebenso das Aufblasen der Wangen, kurz alle die Functionen, für deren Ausführung ein Abschluss des Nasenrachens notwendig ist.

Handelt es sich um eine Constrictorenlähmung, so bleibt der Bissen auf dem Zungengrunde und in den Valliculae liegen, und muss mit dem Finger entfernt werden, während Flüssigkeiten leicht in den Kehlkopf geraten und reflectorisch Husten und das Gefühl der Erstickung hervorrufen.

Ganz charakteristisch ist die Veränderung der Sprache, besonders deutlich bei doppelseitiger Lähmung; sie hat einen ausgesprochenen nasalen Klang — offene Nasensprache — so dass beim Sprechen Luft durch die Nase gestossen wird. Dadurch geht für die Bildung der Lippenconsonanten ein Teil der Luft verloren, so dass sie ebenso wie die Gaumenconsonanten, undeutlich werden, weil ja die für ihre deutliche Aussprache notwendige Beweglichkeit des Velum fehlt. Wegen der erwähnten Luftverschwendung sind die Kranken gezwungen, beim Sprechen häufiger zu inspiriren.

Die Sprachstörungen sind natürlich noch eclatanter, wenn wie z. B. bei der Bulbärparalyse Lähmungen des übrigen Articulationsapparats, der Lippen-, Wangen- und Zungenmuskulatur die Wortbildung erschweren.

Die Prognose ist in den Fällen der postdiphtherischen Lähmung günstig, da sie meist ohne Zutan in kurzer Zeit zurück geht, während die centralen Ursprungs natürlich eine schlechte Aussicht geben.

Die Behandlung besteht neben der Berücksichtigung des Allgemeinleidens in der Darreichung von Ferrum, Tonicis, in der Anwendung der Electricität, die in einer beachtenswerten Zahl von Fällen die Heilung beschleunigt. Man verwendet sie percutan (Electroden hinter den Unterkieferwinkel), oder besser setzt man die eine Electrode des inducirten oder auch constanten Stroms — in letzterem Falle die negative — auf das Velum, resp. die gelähmte Seite des Gaumensegels, die andre hinter und unter den Unterkieferwinkel. Daneben versuche man nöthigenfalls Strychnininjectionen. Bei vollständiger Lähmung muss die Ernährung mit der Schlundsonde vorgenommen werden.

III. Teil.

Die Krankheiten des Kehlkopfes.

Anatomie des Kehlkopfes.

Der Kehlkopf liegt in der Ruhestellung in der Gegend zwischen dem oberen Rande des dritten und dem unteren Rande des sechsten Halswirbels, und unter normalen Verhältnissen deckt sich seine Medianebene genau mit der des Körpers. Er ist zwischen Zungenbein und Luftröhre eingefügt, so dass er durch seine Muskel- und elastischen Verbindungen nach oben und unten, auf- und absteigende Bewegungen zu machen im Stande ist; auch seitlich kann er eine Verschiebung erleiden, in ausgiebigerer Weise aber immer nur gleichzeitig mit dem Schlundkopf, da die Pharynx-Constrictoren die hinteren Ränder des Schildknorpels umgreifen. Die von diesen Muskeln freigelassenen Spitzen der oberen Hörner, insbesondere aber die Enden der Zungenbeinhörner reiben sich zuweilen, insbesondere wenn man den Kehlkopf nach hinten drückt, bei auf- und absteigenden Bewegungen (auch beim Schlucken) an der Wirbelsäule und erzeugen dadurch ein reibendes, knackendes Geräusch, welches ängstliche Personen für gewöhnlich beunruhigt, und sie aus Furcht, es könne dasselbe das Symptom eines Bruchs oder eines anderen ernsteren Halsleidens sein, zum Arzte treibt.

Bei der äusseren Betastung des Kehlkopfes, die wegen der nur 2 mm betragenden Dicke der ihn bedeckenden, verschieblichen Haut leicht ausführbar ist, fühlt man eine Prominenz, das *pomum Adami* s. *Prominentia laryngea*, die vordere Partie des Schildknorpels, dessen beide Platten unter einem mehr oder minder spitzen Winkel daselbst sich vereinigen. Bei Kindern und weiblichen Individuen und auch bei Kastraten treten sie in einem Bogen zusammen, so dass der Hals derselben eine schönere,

rundere Form zeigt als der der Männer. Oberhalb der Kante des Adamsapfels fühlt man einen Einschnitt — die *incisura thyreoides superior* — da hier die beiden Knorpelplatten nicht vollkommen zusammentreten.

An den unteren etwas ausgehöhlten Teil des Schildknorpels setzt sich das *lig. conoideum*, das nach unten zu mit dem ebenfalls fühlbaren, leicht prominenten Ringe der *cartilago cricoidea* in Verbindung tritt.

Die seitlichen Particen des Larynx sind mehr oder minder von der Schilddrüse bedeckt, und zwar steigt diese bis zur Basis der oberen Hörner des Schildknorpels hinauf; der Isthmus derselben, wiewohl gewöhnlich am 2., 3. oder 4. Trachealring angeheftet, sendet nicht selten seinen oberen Rand als dünnen Strang in der Mitte, (meist etwas von der Mittellinie entfernt, links häufiger als rechts,) bis zum Zungenbeinkörper hinauf —

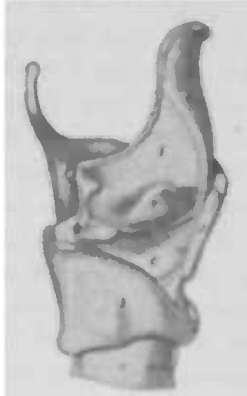

Fig. 80. Rechte Seitenansicht des Kehlkopfgerüsts nach Entfernung der *lamina lateralis dextra* des Schildknorpels (nach Luschka).

1. Luftöhre 2. Ringknorpel 3. Schnittfläche des Schildknorpels 4. Epiglottis 5. Aryknorpel 6. Untere die Stimmmembran bildende Abteilung der *membrana elastica* 7. Ihre mittlere Abteilung für den *ventriculus Morgagni* 8. *Membrana quadrangularis* (obere Abteilung der elastischen Membran)

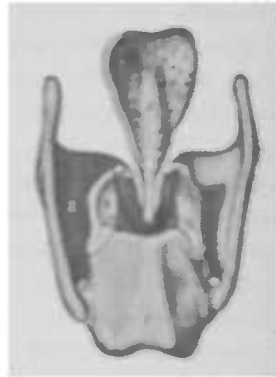


Fig. 81.

Kehlkopfgerüst von hinten (nach Luschka).

1. Ringknorpelplatte 2. Schildknorpel 3. Aryknorpel 4. Santorinischer Knorpel 5. Epiglottis

cornu medium. Aus dieser Anheftung der Schilddrüse ergibt sich ohne weiteres die Tatsache, dass beim Hinaufsteigen des Kehlkopfes auch die *glandula thyroidea* gleichzeitig sich heben muss, ein in diagnostischer Beziehung sehr wichtiges Moment. Zu beiden Seiten des Kehlkopfes finden wir die grossen Nerven- und Gefässstämme — Was die Grössenverhältnisse des Larynx

betrifft, so weist er bei Männern grössere Dimensionen auf als der weibliche Kehlkopf, der im allgemeinen um $\frac{1}{3}$ kleiner ist, und dessen Knorpel eine geringere Dicke zeigen, wie er überhaupt auf derjenigen Stufe der Entwicklung verharret, „welche vor der Pubertätsperiode gleichsam den noch indifferenten Typus des Organs ausdrückt.“ (Luschka.)

Das feste Gerüst des Kehlkopfs setzt sich aus Knorpeln zusammen, von denen die cartt. cricoidea, thyreoidea und die paarigen arytaenoideae (mit Ausnahme der proc. vocales) hyaliner Natur, während die Epiglottis, die Santorinischen, Wrisbergischen (und die proc. voc., sowie die Sesamknorpel) Netzknorpel sind — die ersteren erscheinen bläulich weiss, durchscheinend homogen, die letzteren sind blässgelblich, weicher, zeigen eine geringere Neigung zu parenchymatösen Störungen und sind keiner wahren Verknöcherung fähig.

Der Ringknorpel, cart. cricoidea, der Träger des ganzen übrigen Kehlkopfgerüsts (Grundknorpel nach Ludwig), in gewissem Sinne „eine höhere Metamorphose der Trachealknorpel“, (Luschka) wird gewöhnlich mit einem Siegelring verglichen (s. Fig. 82), nur liegt nicht, wie bei diesem, der mediane Abschnitt des Bogens der Mitte der Platte gegenüber, sondern ihrem unterm Drittel (s. Fig. 83). Der Bogen, dem vorderen und seitlichen Umfang des Ringes entsprechend, nimmt nach hinten um mehr als das Doppelte an Höhe zu, indem sein oberer Rand allmählich ansteigt, während der untere horizontal liegt. — Die Platte, die etwa $\frac{3}{4}$ des Ringes einnimmt, stellt ein im Maximum 6 mm dickes symmetrisches Sechseck mit ungleichen Seiten und Ecken dar; ihre Aussenseite zeigt eine mediane Leiste, zu deren beiden Seiten die, von den mm. cricoarytaenoidei postici eingenommenen, vertieften Felder liegen. Die beiden oberen Ecken zeigen lateralwärts abfallende, nach hinten überhängende elliptische Hügelchen — processus articulares superiores — als Gelenkflächen für die Aryknorpel, während die proc. articul. inferiores zur Articulation für die unteren Hörner des Schildknorpels flache, runde Hügel ungefähr in der Mitte des Seitenrandes der Platte darstellen.

Der Schildknorpel, cartilago thyreoidea (Spannknorpel nach Ludwig) stellt zwei, unter einem Winkel von etwa 90° bei Männern und 120° beim Weibe, und durch ein Zwischenstück — lamina mediana — verbundene Platten dar, laminae laterales. Der obere Rand, einem liegenden S vergleichbar, zeigt in der Mitte die incisura thyreoidea superior, der

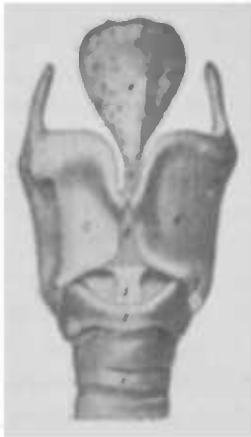

Fig. 82 Kehlkopfgerüst
von vorne (nach

Luschka).

1. Luftröhre. 2. Ringknorpel.
3. lig. conoideum. 4. 4.
Schildknorpelplatten. 5.
lamina med. des Schild-
knorpels. 6. Epiglottis. 7.
lig. thyreo-epiglotticum.

hintere verlängert sich nach oben und unten zu einem cylindrischen Fortsatz — *cornu superius, resp. inferius* (s. Fig. 82 und 84).

Der Kehlerdeckel — *Epiglottis* — in seiner Form mit einem Kartenherz oder einem Blatte, oder auch einem in die Länge gezogenem Sattel verglichen (s. Fig. 82), zeigt eine der *incisura thyreoid. sup.* zugekehrte, schmale Spitze, *radix s. petiolus*, die einen in das Larynxlumen hinein vorspringenden Wulst — *tuberculum epiglottidis* — aufweist. Die Epiglottis zeigt eine grosse Anzahl von Lücken, die kleine Blutgefässe durchtreten lassen oder acinöse Drüsen aufnehmen. Ihr Winkel zur Larynxhöhle schwankt in weiten Grenzen, bei Kindern nähert sie sich der horizontalen Lage, bei Erwachsenen mehr der senkrechten; ihr Rand ist oft etwas nach vorn umgekrümpt, zuweilen auch verdickt.

Die Giessbeckenknorpel, *cartil. arytaenoideae* (Stellknorpel nach Ludwig), werden auch *cartil. pyramidales* genannt, weil sie einer dreiseitigen, medianwärts gekrümmten Pyramide gleichen, die mit einer Seite nach hinten, mit der andern medianwärts, und mit der dritten nach vorne und aussen sieht, und deren Basis, schief nach innen abgeschliffen, die Gelenkfläche darstellt (s. Fig. 81). Sie zeigt zwei Fortsätze, von denen der hintere, eine hakenförmig gekrümmte Abtheilung der Basis — *processus muscularis* — den *mm. crico-arytaenoid lat. und post.* als Ansatzpunkt dient, während der aus der vorderen Hälfte der Grundfläche sich bildende *proc. vocalis* einen die Platte des Ringknorpels nach vorne überragenden Schnabel darstellt, dessen Spitze aus Netzknorpel besteht und continuirlich in die elastischen Elemente der *Chorda vocalis* übergeht. Dieser Netzknorpel schimmert hinten am Stimmlippenrande bei der laryngoskopischen Untersuchung als gelber Fleck durch die Schleimhaut hindurch und stellt die Grenze zwischen *glottis ligamentosa* und *cartilaginea* dar.

Die *cartilagines Santorinianae s. corniculatae* sitzen als kleine, kegelförmige, nach hinten gekrümmte Knorpel den Spitzen der *cartil. arytaenoid.* auf.

Die cartilagines Wrisbergianae s. cuneiformes liegen zwischen den zwei Blättern der plica aryepiglottica, der seitlichen und hinteren Grenze des Kehlkopfeingangs, in der sie nicht selten als rundlicher Vorsprung — tuberculum Wrisbergianum — sichtbar werden.

Die cartilagines sesamoideae posteriores liegen hart am lateralen Rande der Aryknorpel, während die cartt. sesam. anteriores als in die Länge gezogene Knötchen im vordersten Ende der Stimmbänder sich vorfinden (s. Fig. 90).

Die ligamentösen Verbindungen, des Larynx gehen einmal zur Nachbarschaft, dann aber vereinigen sie die einzelnen Teile desselben. Zu den ersteren gehören die lig. thyreochoideum medium und lateralia, die die Verbindung mit dem Zungenbein herstellen, und dessen Zwischenräume durch die membrana thyreochoidea ausgefüllt wird. Zwischen Zungenwurzel und Kehldeckel verläuft in der Medianlinie die plica glossoepiglottica mediana, zu deren beiden Seiten das hinterste Ende des Mundhöhlenbodens als eine Grube erscheint — valleculae, in denen man laryngoskopisch die Wurzel des grossen Zungenbeinhorns bisweilen als einen schräg nach hinten und aussen ansteigenden, rundlichen Wulst sich bemerkbar machen sieht. Lateralwärts stellen die Verbindung der Zunge mit dem Kehldeckel her die plicae glossoepiglotticae laterales.

Seitlich von der Epiglottis, zur seitlichen Rachenwand gehend, breitet sich jederseits das plica pharyngoepiglottica aus und stellt die vordere Begrenzung des sinus pyriformis dar.

Mit der Luftröhre ist der Ringknorpel durch ein lig. crico-tracheale anticum und posticum verbunden.

Die Verbindung der einzelnen Kehlkopfknorpel untereinander geschieht in folgender Weise: Abgesehen von einer zwischen dem oberen Rande der cart. cricoid., dem medialen Rande der Aryknorpel und der Basis seiner Stimmfortsätze, dem Rande des Kehldeckels und dem Winkel des Schildknorpels frei auf jeder Seite ausgespannten membrana laryngis elastica, die an den Stimmbändern (oder Stimmlippen) sich zur sogenannten chorda verdickt, sind besonders zu erwähnen das lig. cricothyreoideum s. conoideum (s. Fig. 83 und 84), welches den Ring- und Schildknorpel verbindet; das lig. thyreoepiglotticum, das die Verbindung der Epiglottis mit der incisura thyreoidea sup. herstellt. Von ganz besonderer Wichtigkeit für die Stimme sowohl als für die Atmung sind die Cricoarytae-

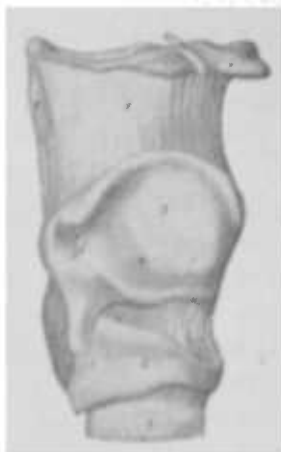

Fig. 83. Rechte Seitenansicht des Kehlkopfes, dessen Schildknorpel eines oberen Hornes entbehrt (nach Luschka).

1. Luftröhre. 2. Ringknorpel. 3. Schildknorpel. 4. Zungenbein. 5. membrana thyrohyoidea. 6. Selbstständig gewordenes oberes Schildknorpelhorn.

noidgelenke, die in Folge der verschiedenen Contactflächen der interossirten Knorpeln zu einer Drehung des Stellknorpels, und damit ihrer Muskelfortsätze, um die der Längsrichtung des Gelenkhöckers des Ringknorpels folgenden Axe führt, so dass die Stimmfortsätze dabei einander genähert werden.

Ferner rechnet man zu den Bändern die *ligg. thyroarytaenoides superiora*, Taschenbänder, Taschenlippen, *labia ventricularia*, die im wesentlichen aus einer Schleimhautfalte bestehen, in denen sich reichlich Drüsen (zuweilen Muskelfasern) finden, und die sich nach oben in das innere Blatt der aryepiglottischen Falten verlieren, nach abwärts in die

mediale Wand der *ventriculi laryngis* (Morgagni) übergehen, und deren aus der *membrana laryngis elastica* stammendes elastisches Gewebe zwischen Schild- und Aryknorpel sich ausspannt (s. Fig. 85).

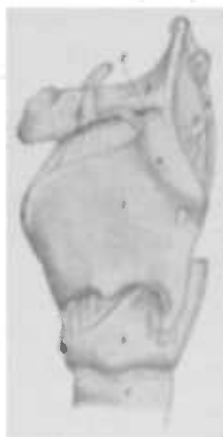

Fig. 84. Linke Seitenansicht des Kehlkopfes (nach Luschka).

1. Luftröhre. 2. Ringknorpel. 3. Schildknorpel. 4. Anomales Segment des Schildknorpels, das über die, durch eine punktirte Linie ausgedrückte, Grenze der *lamina lateralis* eines Schildknorpels sich erhebt, der ein oberes Horn fehlt. Das Segment erscheint als zapfenartige Vortragung, die mit dem, wie geknickt aussehenden, grossen Horn des 5. Zungenbeins ein ziemlich schlaffes Gelenk bildet; das scheinbar fehlende obere Horn des Schildknorpels ist durch eine grössere 7. Cartil. lateralis vertreten, welche in dem Gewebe des 8. *lig. thyrohyoideum* fest eingeschlossen ist. Dieses verbindet das *capitulum* des Zungenbeins mit derjenigen Stelle der *cart. thyroidea*, an der sonst ihr oberes Horn sich zu erheben beginnt.

Die *ligg. thyroarytaenoides inferiora* s. *ligamenta s. labia vocalia* sind die wahren Stimmbänder (oder

Stimm lippen), dreiseitig prismatische Körper, die ihre Form einem ebenso gestalteten *m. thyreoarytaenoideus s. vocalis* verdanken und dessen Ränder als *chordae vocales s. lig. vocalia* durch eine Duplicatur der elastischen Membran gebildet werden.

Ihre obere Fläche sieht gegen die Taschenlippe, die untere nach unten und innen, und die äussere ist gegen den Schildknorpel gerichtet.

Ihre unter einem spitzen Winkel gegeneinander erfolgende vordere Anheftung (*commissura anterior*) geschieht dicht nebeneinander, ziemlich genau am Halbirungspunkte der Höhe des Winkels der *cartil. thyroidea*. Die elastischen Faserbündel ziehen nach hinten und senden das stärkste Bündel in den *proc. vocalis*, während andere in den vorderen Rand des Giessbeckenknorpels und ins elastische Perichondrium der medialen Fläche des *proc. voc.* übergehen.

Die Muskeln lassen sich nach ihrer Function einteilen:

a) in solche, die den Kehlkopf als ganzes bewegen oder

fixiren; dahin gehören der *m. sternothyreoideus*, der vom *manubrium sterni* und von der hinteren Fläche des Knorpels der ersten Rippe entspringt und, den Seitenlappen der Schilddrüse überschreitend, sich an der Seitenplatte des Schildknorpels ansetzt, so dass ihm die Aufgabe zufällt, den Kehlkopf herabzuziehen (s. Fig. 86); ferner der *m. thyreohyoideus*; er hat seinen Ursprung am Schildknorpel und inserirt sich am Zungenbein, so dass er bei Fixirung des Zungenbeins den Kehlkopf hebt.

b) in solche, die den Funktionen des Larynx, als Atmungs- und Stimmorgans, dienen und ihn vor dem Eindringen von Speisen bei der Deglutition schützen.

Hierher gehören:

Der Erweiterer der Stimmritze, *m. crico-arytaenoideus posticus*, der Abductor (s. Fig. 87), der eben wegen seiner Aufgabe, die Glottis zu erweitern, und dadurch der Luft den

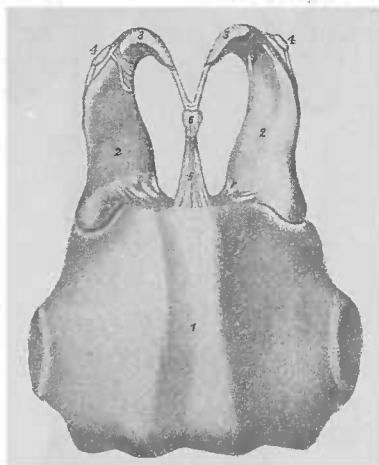


Fig. 85. Knorpel und Bänder des Kehlkopfs von hinten (nach Luschka).

1. Ringknorpelplatte — hintere Fläche.
2. Aryknorpel. 3. Santorinischer Knorpel.
4. Sesambein. 5. lig. jugale cartilagg. Santorini. 6. cartil. interarytaenoid.

Zutritt zur Lunge zu ermöglichen, zu den wichtigsten Muskeln zählt; er ist oben von vitaler Bedeutung, die bei dem beiderseitigen Ausfall seiner Funktion deutlich in die Erscheinung tritt, da der alsdann erfolgende Stimmritzenverschluss zu einer, durch

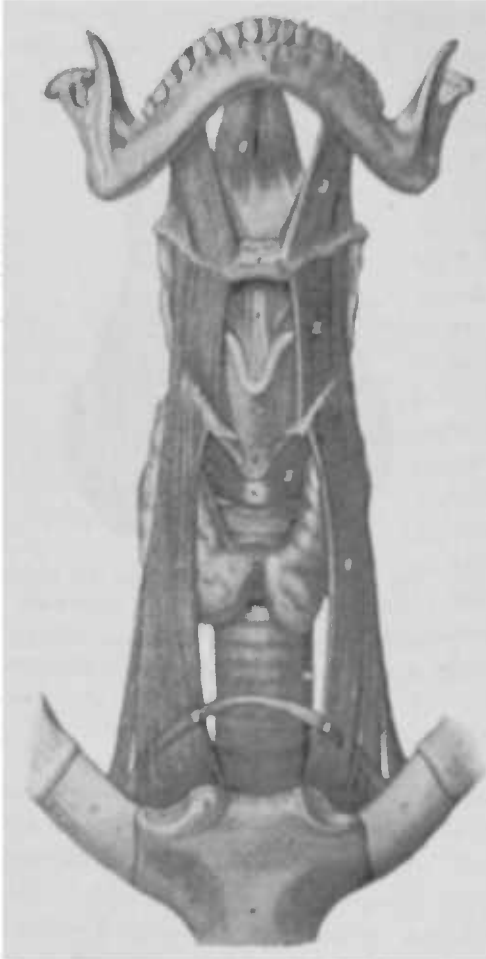

Fig. 86. Vordere Kehlkopfmuskulatur (nach Lurchka).

1. m. sternothyroideus. 2. thyrochondrus.
3. hyoglossus. 4. transversus colli (nur annahmeweise vorhanden). 5. cricothyroideus.
6. genioglossus. 7. Unterkiefer. 8. Zungenbein.
9. membrana thyrohyoidea. 10. Schildknorpel. 11. lig. cricothyroideum.
12. Ringknorpel. 13. Luftröhre. 14. Speiseröhre.
15. Schilddrüse. 16. Brustbein.
17. Knorpel der ersten Rippe.

Erstickung bedingten, Lebensgefahr führen kann. Dieser dreiseitige Muskel inserirt sich jederseits mit seinem medialen Rand neben der crista media an der Platte des Ringknorpels und an der von dieser mit dem unteren Rand der Platte gebildeten Ecke und verläuft mit nach aus- und aufwärts convergirenden Fasern über den hinteren Umfang der Kapsel des Cricothyroidealgelenks, um sich an den proc. muscularis anzusetzen. Er zieht diesen also nach innen und dreht den Aryknorpel um seine verticale Axe nach aussen, so dass der proc. vocalis und die an ihm inserirte Stimmrippe nach aussen bewegt und dadurch die Glottis geöffnet wird.

In antagonistischer Wirkung zu diesem einen Erweiterer stehen nun folgende Verengerer der Stimmritze, die Adductoren:

Der m. crico arytaenoidens lateralis, der vom oberen Rand des seitlichen Teils des Ringknorpels entspringend, nach hinten und oben verläuft

und sich an den Seitenrand des proc. muscularis inserirt; ernähert demnach, indem er diesen nach aussen und abwärts

zieht, den proc. vocal. der Medianebene. Er adducirt also die Stimmlippe, schliesst die Glottis, und zwar besonders im ligamentösen Teil.

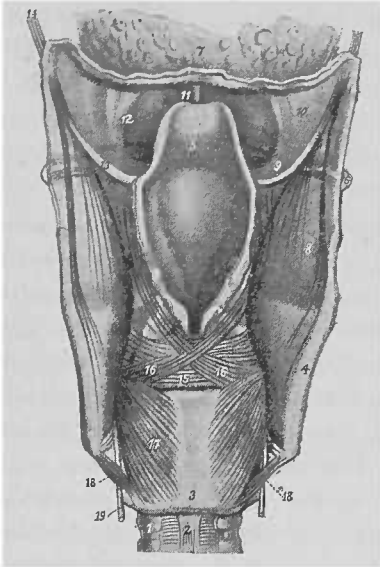


Fig. 87. Hintere Kehlkopfmuskulatur (nach Luschka).

1. Luftröhre. 2. lig. cricotracheale post. 3. Ringknorpelplatte. 4. Schildknorpel (hinterer Rand). 5. Kehledeckel. 6. Grosses Zungenbeinhorn. 7. Zungenwurzel. 8. membrana thyreochoidea. 9. membr. hyoepiglottica. 10. Fortsetzung eines Teils derselben als membr. hyoglossa. 11. lig. glossoepiglott. med. 12. lig. glossoepiglott. laterale. 13. lig. pharyngoepiglott. 14. m. styloaryngeus. 15. m. transversus. 16. 16. Gekreuzte Bündel des constrictor vestibuli laryngis. 17. m. cricoarytaenoid. posticus. 18. m. cricothyreoidicus posticus. 19. n. laryng. inf.

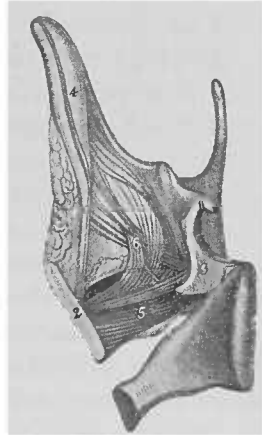


Fig. 89.

Rechte innere Seitenansicht des m. thyreoarytaen. int. nebst angrenzender Muskulatur (nach Luschka).

1. Ringknorpel. 2. Schildknorpel. 3. Aryknorpel. 4. Epiglottis. 5. m. thyreoarytaenoid. int., allen elastischen Gewebes entkleidet. 6. dilatator vestibuli. 7. m. ary-membranosus als Bestandteil des constrictor vestibuli.

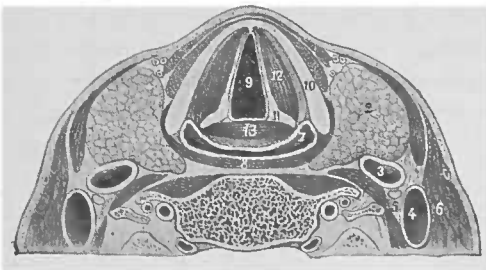


Fig. 88. Horizontaldurchschnitt des Schlund- und Kehlkopfes in der Ebene des freien Standes der Stimmlippen (Luschka).

1. Körper des vierten Nackenwirbels. 2. Schilddrüse. 3. Carotis. 4. vena jugularis int. 5. n. vagus. 6. m. sternocleidomastoid. 7. Cavum pharyngolaryngeum. 8. m. thyreopharyngeus & Glottis. 10. Schildknorpel. 11. Aryknorpel. 12. m. thyreoarytaenoidicus. 13. m. arytaenoidicus transversus.

Der cartilaginöse Abschnitt derselben wird geschlossen durch den *m. arytaenoides transversus*, der, an den Seitenkanten der beiden Aryknorpel sich anheftend, ihre hinteren Flächen überzieht und durch seine Action die beiden Stellknorpel einander nähert. Er hängt mit der in longitudinale Fältchen gelegten Schleimhaut des *cavum laryngis* sowie mit acinösen Drüsen ziemlich fest zusammen, die ihn besonders am oberen und hinteren Umfang umlagern (s. Fig. 87 u. 88).

Zum festeren Verschluss der Stimmritze trägt ferner bei der eigentliche Stimm lippenmuskel, der *m. thyroarytaenoides internus* s. *vocalis*, der, selbst prismatisch, auch den prismatischen Körper der Stimmlippe darstellt; er zeigt also in seiner ganzen Länge auf dem Frontalschnitt ein Dreieck, dessen Basis seitwärts liegt und dessen Spitze dem freien Stimm lippenrande entspricht. Er entspringt im Winkel der *cartil. thyroideae* und läuft (s. Fig. 88, 89 und auch Fig. 17) mit seinem inneren Teil in *thyroaryt. int.* s. *vocalis*), welcher mit der als *chorda vocalis* s. *lig. vocal.* bezeichneten Duplicatur der *membrana elastica* fest verlötet ist, zur Spitze des *proc. vocalis* und der *fovea oblonga* des Aryknorpels; während der äussere, mit jenem untrennbar verbundene Abschnitt, *m. thyroarytaen. ext.* oder bloß *thyroaryt.* genannt, teils lateralwärts

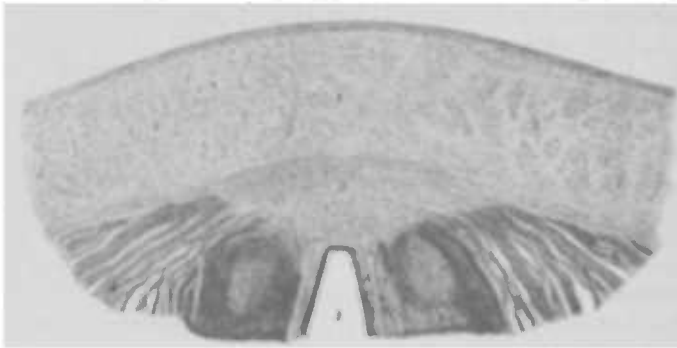


Fig. 90. Querschnitt des Schildknorpels an der Stelle, wo die Anheftung der Stimmlippen stattfindet (nach Luschka).
 1. lamina mediana, 2. 2 laminae laterales des Schildknorpels.
 3. Faserknorpelgeschwulst am Winkel desselben, 4. Bündel des *m. thyroarytaenoid. int.*, 5. Elastisches Gewebe der *chorda vocalis*, 6. Nadelknorpelkern (Sesambein in ihrem Gewebe), 7. Stimm lippenmuskel mit Pflasterepithel, 8. Vorderes Ende der Stimmritze.

neben ihm, teils etwas tiefer entspringt, eine nach aufwärts convexe Krümmung zeigt, sich ein Strecke weit an der lateralen

Wand des Ventrikels erhebt und das Taschenband s. lig. ventricul. unter spitzem Winkel kreuzt; er inserirt sich am Seitenrande des Aryknorpels. Die Wirkung der inneren Partien besteht in der Annäherung der Stimmlippen bis zur gegenseitigen Berührung, und durch verschiedengradige Verdichtung derselben je nach dem Contractionsgrade werden sie zu verschiedenen Tonabstufungen befähigt, insbesondere wird die Zusammenziehung dieser Muskeln den im erschlafften Zustande bogenförmigen Verlauf in einen geraden verwandeln. Der äussere Abschnitt unterstützt den inneren in seiner Function, vermag aber auch die Taschenlippe der Mittellinie zu nähern und einen Druck auf die laterale Wand des ventriculus Morgagni auszuüben. (s. Fig. 90).

Der m. cricothyreoideus (s. Fig. 86) entspringt von der Vorderfläche des Bogens der cartil. cricoid. und inserirt sich, schräg nach aufwärts verlaufend, am unteren inneren Rande und am unteren Horn des Schildknorpels. Gleichgültig, ob durch ihn der Schildknorpel nach vorne und abwärts an den festgestellten Ringknorpel, oder der vordere Teil des letzteren nach oben an den fixirten Schildknorpel gezogen wird, immer werden dabei die Stimmlippen in die Länge gezogen und gespannt. —

Die Arterien des Kehlkopfes:

Die a. laryngea superior, die medianwärts verläuft, um zwischen dem cornu majus ossis hyoidei und dem Schildknorpel unter dem m. thyreo-hyoid. die membrana thyreo-hyoidea zu durchbohren und die Schleimhaut zu versorgen, entspringt ebenso wie die a. laryngea media s. r. crico-thyreoideus aus der a. thyreoidea superior. Letztere verläuft über dem m. thyreo-pharyngeus und hyothyreoid. schräg medianwärts.

Die a. laryngea inferior entspringt aus dem r. glandularis superior der thyreoid. inferior und steigt mit dem gleichnamigen Nerven hinter der articulatio crico-thyreoidea in die Höhe.

Die Venen zeigen grösstenteils dieselbe Anordnung wie die Arterien und münden in die jugularis interna.

Die Lymphgefässe des Kehlkopfes sind als ein dichtes Netz in der Schleimhaut verbreitet, das an der hinteren Seite der Epiglottis und den Stimmlippen die wenigsten und dünnsten Capillaren zeigt; sie liegen getrennt und tiefer als die Blutcapillaren. Sie vereinigen sich zu je zwei Hauptstämmchen auf jeder Seite, und zwar sammeln sich die Lymphgefässe aus dem oberhalb der Stimmlippen gelegenen Teil in je einen Stamm, der unterhalb des lig. aryepigl. nach aussen geht und zwischen cornu maj. oss. hyoid.

und dem oberen Rand des Schildknorpels in eine Lymphdrüse einmündet. Aus der unteren Abteilung des Kehlkopfes sammeln sich die Lymphgefäßstämmchen unterhalb der *cartil. cricoid.* und münden in die zu beiden Seiten des membranösen Teils der Luft-röhre vorhandenen Lymphdrüsen ein.

Die Nerven des Kehlkopfes sind die *n. laryngeus superior* und *inferior s. recurrens*.

Der *n. laryngeus sup* hat nur einen motorischen Ast für den *m. cricothyreoideus — r. externus s. n. cricothyreoideus —*, ist im übrigen ein sensibler Nerv — *r. internus —*. Er scheidet aus dem Vagus nahe unter dem Ende seines Knotengeflechts aus (s. Fig. 25), steigt hinter der *carotis interna* medianwärts herab und teilt sich zur Seite des grossen Zungenbeinhorns in seine beiden Äste, von denen der äussere über den *m. thyreo-pharyngeus* herabsteigt, um in den *m. cricothyreoideus* einzudringen (s. Fig. 25). Der *r. internus* durchbohrt die *membrana thyreo-hyoides*, vom gleichnamigen Muskel bedeckt, zieht schräg nach ein- und rückwärts und sendet unterhalb der, den Boden der *sinus pyriformes* bildenden, Schleimhaut Zweige in die *pars laryngea pharyngis — rr. pharyngei —*, in die *sinus pyriformes* und in das äussere Blatt der *plicae aryepiglotticae* und in die Kehlkopfschleimhaut — *rr. laryngei*.

Der *n. laryngeus inferior s. recurrens* muss als die in den Larynx eingetretene verdünnte Fortsetzung dieses stärksten Vagusastes* angesprochen werden. Es ist der Verlauf dieser Nerven auf beiden Seiten ein verschiedener, und eine genauere Besprechung desselben für die Pathologie, insbesondere für die Ursachen seiner Lähmung und deren Verständnis unerlässlich.

Der rechte *recurrens* entspringt aus dem Vagusstamme nahe der Spitze des Pleurasacks vor der *a. subclavia*, um deren unteren und hinteren Umfang er sich herumschlägt; dann steigt er hinter der *carotis* und mit ihr sich kreuzend, steil medianwärts in der Furche zwischen Trachea und Oesophagus (s. Fig. 25) in die Höhe, tritt an der unteren Ecke der *lamina cricoidea* (s. Fig. 96) durch eine Spalte des *m. cricopharyngeus* ein, um mit Ausnahme des *m. cricothyreoideus* alle Kehlkopfmuskeln zu versorgen.

* Ob die motorischen Kehlkopfnerven vom Vagus oder Accessorius abstammen, ist eine noch nicht vollkommen entschiedene Frage, wenngleich die neueren Arbeiten mehrerer Autoren bes. Grubow's für die erstere Auffassung sprechen. Ausgeschlossen ist allerdings nicht, dass individuelle Verschiedenheiten vorkommen können.

Der linke *n. recurrens* entspringt aus dem Vagus vor dem Ende des Aortenbogens, schlägt sich um die Concavität desselben und begiebt sich, zwischen ihr und dem linken Bronchus hindurchschlüpfend, zur hinteren Seite der Aorta, um in der ösophagotrachealen Furche emporzusteigen; der weitere Verlauf ist derselbe wie beim rechten *recurrens* (s. Fig. 25).

Der von Exner bei Kaninchen und Hunden gefundene *n. laryngeus medius* ist beim Menschen noch nicht sicher gestellt; im Gegenteil bestreiten Munk und Katzenstein u. a. seine Existenz nicht bloß beim Menschen, sondern auch beim Affen und anderen Thieren.

Die Schleimhaut des Kehlkopfes ist eine unmittelbare Fortsetzung der Mund und Rachenschleimhaut; sie ist an der ganzen vorderen Wand straff und unverschiebbar an die Unterlage angeheftet, ebenso an der hinteren Wand, wo sie nur zwischen den Aryknorpeln sich in mehrere longitudinale Fältchen legt, die aber bei genügender Glottisöffnung sich ausgleichen. Sie ist hier reichlich mit Drüsen

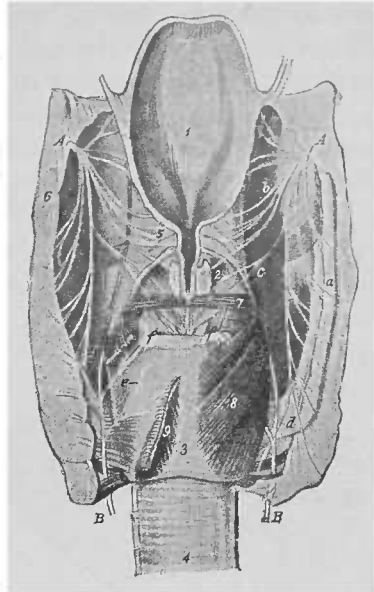


Fig. 91. Die Kehlkopfnerve von hinten gesehen (nach Luchka).

1. Epiglottis. 2. Aryknorpel. 3. Ringknorpelplatte. 4. Luftröhre. 5. *plica aryepiglottica*. 6. Aus dem Ventrikel ausgelöste und zurückgeschlagene Schleimhaut. 7. *m. transversus*, teilweise abgetragen. 8. *crico-arytaenoid. post. dexter*. 9. *sinister* entzwei geschnitten, um die unter ihm verlaufenden Nerven darzulegen.

A. Innerer Ast des *n. laryngeus sup.*
 a) *r. r. pharyngei*. b) *r. r. aryepiglottici*. c) *r. r. arytaenoidei perforantes*. d) *r. anastomicus*. B. *n. laryngeus inferior*. e) *r. r. cricoarytaenoidei post.* f) *r. arytaenoid. transversus*. g) Fortsetzung des Stammes des *n. laryng. inferior*.

versehen und steht mit der vorderen Fläche des *m. transversus* durch lockeren Zellstoff im Zusammenhang. Ihre grösste Ausbreitung erfährt die Schleimhaut an den Seiten, wo sie das innere Blatt der *plicae ary-epiglotticae*, die Auskleidung der Ventrikel, den Ueberzug der Stimmlippen und der lateralen Wand des unteren Kehlkopfraums darstellt. An den ary-epiglottischen Falten, die, am freien Rande dünn, gegen die Taschenlippe und zu den cartt. *Wrisbergii* (*corniculatae*) und *Santorini*

(cuneiformes) hin dicker werden und hier sich in der Höhe der Rimula in die Schleimhaut der vorderen Pharynxwand umschlagen — ferner an den Taschenlippen und den sinus Morgagni geht die Schleimhaut nur eine lockere Verbindung mit ihrer Unterlage ein. Die wahren Stimmlippen sind von einer zarten, durch eine dünne Zellstoffschicht locker an ihre Unterlage angehefteten und deswegen leicht verschieblichen Schleimhaut überzogen, während sie am scharfen Rande mit dem mächtig entwickelten elastischen Gewebe fest verbunden ist (s. Fig. 92).

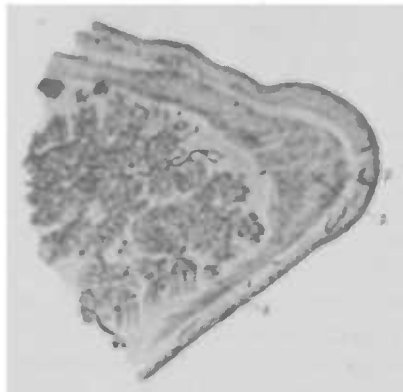


Fig. 92. Querschnitt der Mitte der Stimmlippe (nach Luschka).

1. Bündel des m. thyroarytaen. int.
2. Stimmmembran mit ihrer gegen den freien Rand hin zur Bildung der sog. Chorda vocalis stattfindenden stärkeren Anhäufung des elastischen Gewebes.
3. Submucöses Gewebe.
4. Faserschicht der Schleimhaut.
5. Pflasterepithel.

Das Epithel ist an der Epiglottis und den Rändern der aryepiglottischen Falten Pflasterepithel; ferner schlägt sich dasselbe vom Rachen über die Rimula in den Kehlkopf hinein, um die Stimmlippen zu überziehen. Anfänglich nur aus einigen Schichten bestehend, nimmt es weiter nach unten an Mächtigkeit zu, um noch weiter nach abwärts wieder dünner zu werden, bis es in das mehrschichtige Flimmerepithel der Trachea übergeht. Die übrige Schleimhaut des Kehlkopfes wird von Flimmerepithel bekleidet. Die Grenze zwischen diesen beiden Arten ist bei anscheinend ganz gesunden Kehlköpfen nicht immer eine scharfe, wenigstens

haben wir häufiger auch an den Taschenlippen einzelne unbestimmte Bezirke mit Plattenepithel versehen gefunden.

Papillen finden sich in der Schleimhaut der oralen Fläche der Epiglottis und an den Stimmlippen und zwar hier als sog. Leisten (H. Fränkel); während man nämlich an Horizontalschnitten nur selten solche zu Gesicht bekommt, sind sie an Frontalschnitten überall deutlich sichtbar, so dass also ihre Anordnung eine in horizontaler Richtung verlaufende, leistenartige ist. Luschka sah auch Papillen ausnahmslos neben der Incisura interarytaenonlea. Sie tragen wesentlich zur Befestigung des Epithels auf seiner lundgewebigen Grundlage bei, während das flache Pflasterepithel in den oberen Teilen der Stimmlippen durch

den innigen Zusammenhang mit dem mehrschichtigen zapfenförmigen Epithel in diesem gewissermassen ein Widerlager findet, und so den häufigen Insulten beim Sprechen gewachsen ist. Da bei der Phonation die Länge der Stimmlippen gegenüber der der Ruhelage sowohl als bei verschiedenen Tönen wechselt, eine Faltung des Epithels aber bei der Wiederverkürzung nicht eintreten darf, wenn die Stimme klar bleiben soll, so sind die Zellen sämtlicher Epithelschichten durch Intercellularbrücken verbunden, die eine gewisse Contractilität besitzen und so eine Rückkehr in die alte Lage gestatten, wenn sie aus derselben gebracht worden waren. Durch diese Intercellularbrücken wird den Zellen die Gewebsflüssigkeit zugeführt, und durch sie dringen wahrscheinlich auch die Nerven ein.

Subepithelial findet sich eine kurz- und feinfasrige Binde-substanz, in die zahlreiche andersartige Formelemente eingestreut sind. Lymphfollikel sind zwar in der Schleimhaut gefunden worden; jedenfalls sind sie aber bei Erwachsenen sehr sparsam vorhanden.

Die Blutgefässe sind keineswegs gleichmässig in der Schleimhaut verteilt; am sparsamsten sind sie in den Stimmlippen, wo die grösseren derselben, wie laryngoskopisch nicht selten festzustellen, einen longitudinalen Verlauf nehmen; an den übrigen Partien sind sie reichlicher vorhanden und lösen sich bald nach ihrem Eintritt ins Gewebe zu einem grösseren Maschenwerk in drei übereinanderliegenden Gefässschichten auf.

Die Nerven stellen zarte, und in Folge der Trennung und gegenseitigen Wiedervereinigung kleiner Zweige, zum Teil netzartige Geflechte dar; in den tieferen Partien sind die Nervenfasern markhaltig, nach oben hin aber verlieren sie häufig ihre Markscheide und enden kolbig; von den die Epithelgrenze entlang ziehenden Endkolben treten dann kleine Aestchen ins Epithel ein. Den grössten Nervenreichtum zeigt die Schleimhaut der laryngealen Fläche des Kehldeckels. Bis zu den Stimmlippen herunter finden sich vereinzelt Geschmacksknospen.

Drüsen: Die acinösen, hier und da auch tubulösen Schleimdrüsen finden sich hier und da zerstreut und zeigen ihre Mündungen als stecknadelspitzgrosse Oeffnungen; sie sind in die Schleimhaut und in den submucösen Zellstoff oberflächlich eingebettet, und an der laryngealen Fläche der Epiglottis liegen sie meist teils vor dem Knorpel, den sie durchbohren, teils in den Lücken, von denen derselbe vielfach durchbrochen ist. An einzelnen Stellen liegen sie zu Gruppen vereinigt; die glandulae

aggregatae anteriores laryngis liegen unterhalb der membrana hyoepiglottica, dem tuberculum epiglottidis entsprechend; die glandulae aggregatae posteriores s. interarytaenoidae gehören der incisura interarytaenoidae an; die glandulae aggregatae laterales liegen in den aryepiglottischen Falten (s. Fig. 93) und Taschenlippen in Form eines I. ausgebreitet, dessen verticaler Schenkel vor dem Aryknorpel sich erhebt, während der horizontale Schenkel den hauptsächlichlichen Inhalt der Taschenlippe ausmacht. Unterhalb des Stimmlippenrandes sieht man gewöhnlich einige Drüsen mit zuweilen langgestrecktem Ausführungsgang münden.

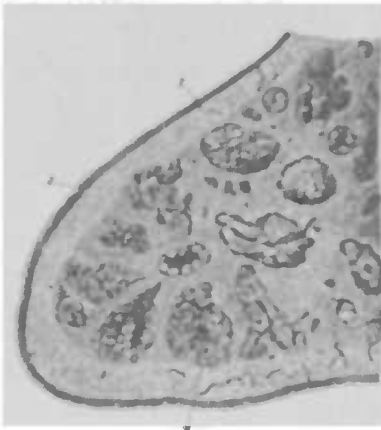

Fig. 93. Querschnitt der Taschenlippe (nach Luschka).
1 Acinöse Schleimdrüsen. 2 Faserschicht der Schleimhaut. 3 Flimmerepithel. 4 Gewebe der elastischen Membran, das durch die Kälagerung der Drüsen in abwechselnd wieder zusammenfließende Bündel zerlegt ist. 5 Querschnitt eines Gefäßes.

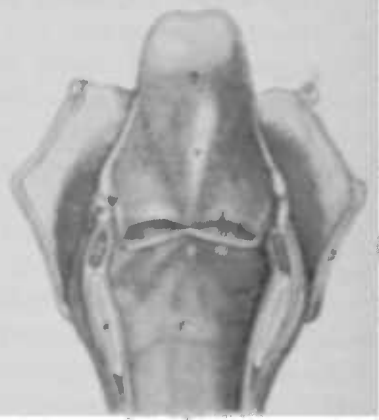


Fig. 94. Kehlkopf von hinten aufgeschnitten (nach Luschka).
1. Fusses Ende des grossen Zungenbeinhorns. 2. Hinterer Schildknorpelrand. 3. Schleimhaut des canalis pyriform. 4. Ringknorpelplatte. 5. Ringknorpelbogen. 6. m. transversus. 7. Laryngeale Fläche der Epiglottis. 8. plica aryepiglottica. 9. Taschenlippe. 10. Stimmlippe. 11. Mündung des ventricul Morgagni. 12. Wiedergacher Knorpel. 13. Santorinischer Knorpel.

Architektur des Kehlkopfes. Wir teilen seine Höhle gewöhnlich in 3 Teile, die weniger aus einem anatomisch-physiologischen oder pathologischen Einteilungsprincip herrühren, vielmehr aus rein äusserlichen Gründen zum besseren Verständnis der klinischen Auffassung, weil der ziemlich complicirte Hohlraum besonders dem Anfänger sonst in seinem Aufbau gewisse Schwierigkeiten bezüglich der Auffassung desselben macht (s. Fig. 94).

Der obere Kehlkopfraum, *vestibulum laryngis*, erstreckt sich vom Kehlkopfeingang, *ostium pharyngeum laryngis*, bis zu den Taschenlippen und stellt eine Höhle dar, deren vordere Wand der Epiglottis mit dem Wulst derselben, dem *tuberculum epiglottidis* entspricht, während die oberhalb der Taschenlippen gelegenen Partien der Aryknorpel und die Santorinischen Knorpel ihre Hinterwand ausmachen, die, auch *commissura posterior* s. *interarytaenoidea* genannt, bei weit offener Glottis muldenförmig verflacht ist, während sie bei geschlossener Stimmritze sich in eine schwach angedeutete Falte verwandelt. Die seitlichen, von den aryepiglottischen Falten gebildeten Wände verengern das Lumen nach unten zu etwas trichterförmig, indem sie, am Epiglottisrande sich ansetzend, diesem mit ihrer Insertion in seiner nach unten zu keilförmig sich verschmälernenden Breitenausdehnung folgen.

Der mittlere Kehlkopfraum zeigt die Taschenlippen als obere, die Stimmlippen als untere und die Ventrikel als seitliche Grenze. Während zwischen den Taschenlippen sich ein Raum findet, der etwa einem nach hinten geneigten Dreieck mit abgerundeten Ecken entspricht, stellt die Stimmritze, Glottis, *rima glottidis*, der Raum zwischen den Stimmlippen bei ruhiger Stellung derselben während der Atmung, je nach der In- oder Expiration ein gleichschenkliges Dreieck mit mehr oder minder breiter Basis dar; dagegen bleibt bei dem während der Phonation sich einstellenden Schluss der Glottis nur ein linearer Spalt übrig. Zwischen Taschen- und Stimmlippen liegt der Eingang in den Ventrikel, der den vordersten Teil nicht erreicht, nach hinten zu bis zum Aryknorpel sich erstreckt und in einen oblongen Blindsack führt.

Der untere Kehlkopfraum wird nach oben von den Stimmlippen begrenzt, nach unten von einer durch den unteren Ringknorpelrand gelegten Ebene, vorne und seitlich vom *lig. conoideum* und dem Bogen des Ringknorpels, nach hinten von seiner Platte und dem Basalteil der Aryknorpel.

Physiologie des Kehlkopfes.

Der Kehlkopf ist in den Respirationstractus als Stimmorgan eingeschaltet, so dass er also der Atmung und der Ton-erzeugung dient; vom Utilitätsstandpunkt aus ist er für die

erstere ein Hindernis, da er durch seine Glottis den Respirationsweg verengt; andererseits kann er für die Erzeugung der Stimme nicht besser und anders untergebracht werden, da die beiden Stimmlippen der gespannten Expirationsluft zum Anblasen bedürfen. Um nun für die Respiration den Luftweg genügend weit offen zu halten, befindet sich der *m. crico-arytaenoideus posticus*, der Stimmritzenöffner, in einem beständigen, das ganze Leben andauernden Tonus, so dass bei ruhiger Atmung die Glottis immer offen steht (Fig. 95). Wenn gar keine Muskelwirkung vorhanden ist, bildet die Glottis ein gleichschenkliges Dreieck, dessen Spitze im vorderen Vereinigungswinkel der Stimmlippen liegt, und dessen Basis der hinteren Kehlkopfswand entspricht; die Winkel an derselben sind etwas abgerundet. Man nennt diese Ruhestellung der Stimmlippen gewöhnlich „Cadaverstellung“, wieweil sie keineswegs mit der übrigens durchaus nicht immer gleichmässigen Position der Stimmlippen am Cadaver identisch, die Glottis an der Leiche vielmehr immer enger ist.

Bei tiefer Respiration weichen die Stimmlippen während der Einatmung noch weiter voneinander, um bei der darauf

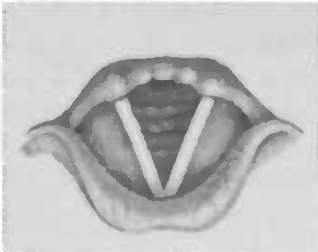


Fig. 95.

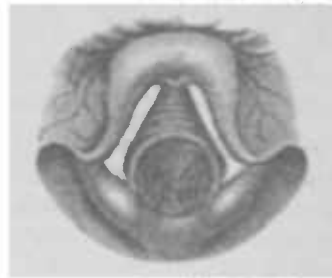


Fig. 96.

folgenden Ausatmung sich wieder etwas zu nähern: je weiter die Glottis, desto tiefer der Einblick in die Trachea, so dass wir zuweilen in der Lage sind, bei forcirter Inspiration an der vorderen Lufröhrenwand entlang bis herab zur Bifurcation der Trachea sehen zu können (Fig. 96); die linke Seite der Lufröhre sehen wir dabei gewöhnlich die, von den grossen Gefässen auf sie übertragene, Pulsation mitmachen.

Für die respiratorischen Stimmlippenbewegungen, die bei ruhiger Respiration allerdings nicht bei allen Menschen die thoracischen Atmungsbewegungen begleiten, aber bei angestrengter Atmung, wie gesagt, jene rythmischen Aus- und Einwärtsbewegungen machen, besteht ein Centrum im Bulbus,

der ja der Hauptsitz der Atmung ist, unabhängig von dem für die respiratorischen Bewegungen des Brustkorbes. Auf Grund reichlichen Materials hat Semon die Existenz eines reflectorischen Erweiterertonus nachgewiesen, der die Glottis offen hält, während der Thorax in seinen Bewegungen fortfährt; ferner erzielt man bei Katzen durch eine Reizung des oberen Abschnitts des vierten Ventrikels dauernde Glottisöffnung, während der Thorax fortfährt, sich rythmisch zu erweitern und zu contrahiren (Semon und Horsley). Freilich wäre damit nicht absolut sicher die Existenz eines gemeinsamen Centrums ausgeschlossen, es müsste aber immer einen laryngealen und einen thoracischen Teil aufweisen. Die bulbäre Repräsentation des Kehlkopfes ist eine doppel-seitige, da Reizung des Centrums einer Seite doppelseitige Stimm-lippenbewegung auslöst und zwar häufiger die Auswärtsbewegung (Inspiration). —

Während nun die Stimm lippen bei der Atmung eine offene dreieckige Glottis bilden, gehen sie bei der Phonation durch die Wirkung der Adductoren und Stimm lippen spanner in die Mittellinie resp. legen sich fest aneinander, so dass sie zwischen sich nur einen linearen Spalt lassen.

Man sieht den Kehlkopf in seiner Eigenschaft als Stimmorgan für eine doppelzellige membranöse Pfeife an, dessen Windrohr die Luftröhre und dessen Ansatzrohr der Kehlkopfraum oberhalb der Stimm lippen darstellt, während diese selbst die Zungenpfeife bilden; es müssen daher die Stimm lippen, um einen Ton hervorzubringen, wie die Membranen der Pfeife einander vollkommen genähert sein. Es ist noch eine unentschiedene Frage, ob die Tonerzeugung stattfindet durch die in Folge der Anblasung seitens der gespannten Exspirationsluft in Schwingungen versetzten Stimm lippen resp. deren Ränder oder aber durch die in Schwingungen versetzte Ausatemungsluft; das richtige liegt wol in der Mitte, dass nämlich beide Momente dabei mit sprechen. Die Morgagnischen Taschen s. *Ventriculi laryngis*, deren nach oben und aussen verlaufenden Appendix B. Fränkel den Lacunen der Tonsille gleichsetzt und ihn gewissermassen als gemeinschaftlichen Ausführungsgang zahlreich um ihn gelagerter Drüsen ansieht, entleeren dabei ihr Secret und feuchten auf die Weise die Stimm lippen fortwährend an; denn ein Trockenwerden derselben würde ihre Schwingungen und damit die Tonbildung erheblich beeinträchtigen. Malgaigne vergleicht die Ventrikel mit der Aushöhlung des Mundstücks der Trompete in

die hinein die Lippen des Bläfers als ausschlagende Zungen freischwingen.

Bei ungenügender oder aufgehobener Functionsfähigkeit der Stimmlippen oder aber nach Zerstörung derselben sieht man zuweilen vicarierend die Taschenlippen fest gegen einander rücken und durch die Schwingungen dieser dicken, wenig elastischen Membranen einen tiefen granzenden Ton erzeugen; während bei der gewöhnlichen Art der Stimmbildung jene wol die Stimmlippenbewegungen mitmachen, aber doch nie bis zur Berührung.

Der Kehildeckel hat eine Bedeutung nur für die verschiedene Höhe und Tiefe der Töne; bei hohen Tönen richtet er sich mehr und mehr auf, bei tiefen senkt er sich; Walton vindicirt ihm zwar einen Einfluss auf die Klangfarbe, indem er der Stimme einen dämpfenden Charakter verleihen soll, wenn er hintenüber liegt; verdeckt er die Stimmlippen zum Teil, so soll die Stimme sehr hell sein, während sie bei vollkommen aufgerichtetem Deckel schärfer und glanzlos sei.

Wir unterscheiden an der Stimme drei Eigenschaften: die Höhe, die Intensität und die Qualität oder Timbre.

Die Höhe ist abhängig von der Länge, Spannung und Rigidität der Stimmlippen, die die Schwingungszahl ausmacht und die durch die Wirkung der mm. cricothyreoidei resp. thyreoarytaenoidei erzeugt wird.

Uebrigens ist die Höhe im allgemeinen natürlich abhängig von der Grösse und Beschaffenheit des Kehlkopfes; über die höchsten Töne verfügt das Kind, über die tiefsten der Mann, während die mittleren beiden Geschlechtern zu Gebote stehen. Die tiefste Stimmlage des Mannes nennt man den Bass (F—c¹), die höhere: Baryton, die höchste Tenor (c—h¹); die tiefere des Weibes resp. Knaben Alt (g—d²), die höhere Sopran (c—h²).

Sind die vorderen Particlen der Stimmlippen genähert, und bleibt im cartilaginösen Teil ein dreieckiger Spalt durch Ausfall des transversus, so entsteht durch ein beim Durchtritt der Luft durch die Glottis erzeugtes Reibegeräusch, die Flüsterstimme.

Die Stärke der Stimme ist im allgemeinen abhängig von dem Druck der Expirationsluft, dessen maximale Erhöhung übrigens im Stande ist, die Tonhöhe um eine Quinte zu steigern, während die Qualität, das Timbre, der individuelle Charakter, die Färbung der Stimme, wieder im Abhängigkeitsverhältnis vom

anatomischen Bau des Larynx, Pharynx und der Nase steht. Die Art der Stimmlippenschwingung, die individuelle Gestalt und Beschaffenheit des Ansatzrohrs und der resonirenden Apparate bestimmen die verschiedene Klangfarbe der menschlichen Stimme.

Das Gaumensegel und die Zunge können eine Verbindung mit Mund- oder Nasenhöhle oder mit beiden gleichzeitig herstellen und durch ihr Muskelspiel die Resonanz und Richtung der Stimme reguliren.

Was die Singstimme betrifft, so haben Engels Untersuchungen ergeben, dass der Umfang der Stimme, d. h. die Entfernung des tiefsten noch zu singenden Tons herauf zu dem höchst erreichbaren auf der musikalischen Tonleiter, schon im Kindesalter bei weiblichen Individuen ein grösserer ist, als bei männlichen, dass derselbe aber in mässigen Grenzen ebensohäufig bei Knaben, als bei Mädchen zu finden ist. —

Bis zum 2. oder 3. Lebensjahre zeigt der Larynx keine wesentliche Veränderung, dann, etwa vom 6. bis 13. Jahre, wächst er langsam; aber durch die Uebung findet eine erhebliche Erweiterung der Stimme statt. Zur Pubertätszeit nimmt er rasch an Grösse zu, erreicht schnell seine definitive Gestalt, wengleich auch noch bis in die 20er Jahre hinein ein geringes Wachstum bemerkbar ist.

Nach der Pubertät bleibt der Kehlkopf des Weibes zarter, dem kindlichen ähnlicher, und die Grössenzunahme ist eine unbedeutende gegenüber der bedeutenden Entwicklung beim Manne, eine Differenz, auf welche die Tatsache zurückzuführen ist, dass dieselbe musikalische Note, vom Weibe gesungen, eine Octave höher liegt als beim Manne, eine Differenz, die bei Castrirten ausgeglichen ist. (Ennuchenstimme).

Im Greisenalter nehmen die auch schon früher aufgetretenen Verkalkungen der Knorpel zu, die Muskeln werden schwächer und dadurch die Stimme klang- und kraftloser.

Während der Larynx beim Manne hauptsächlich im sagittalen Durchmesser wächst, zeigt der des Weibes eine verhältnismässig unbedeutende Zunahme in verticaler Richtung, so dass die männlichen Stimmlippen eine mittlere Länge von 1,75—1,82 cm gegenüber einer solchen von 1,26—1,35 beim Weibe zeigen (nach anderen: 2,0 : 1,5 cm).

Wir unterscheiden an der Singstimme verschiedene Register:

1) Die Bruststimme, die eine gewisse Kraft und Stärke aufweist, und deren Töne der Höhe nach im allgemeinen den tiefen angehören. Nachdem gehörig Luft inspirirt ist, und der Kehlkopf

kopf je nach der Höhe des zu singenden Tones unter oder über seiner Ruhestellung fixirt, und das Ansatzrohr dementsprechend verlängert, verkürzt, verengt ist u. s. w., wird beim Einsetzen der Stimme die geschlossene Stimmritze gesprengt. Das Windrohr (Trachea) und die ihm benachbarten elastischen Organe erzittern gleichzeitig mit ihm, so vor allem der Thorax; daher die Bezeichnung: Bruststimme. Der Thorax ist der Resonanzkasten, der der Stimme die Kraft verleiht.

Laryngoskopisch sieht man die Aryknorpel hinten fest aneinanderliegen, so dass diese selbst mitschwingen; häufiger sieht man aber noch, dass keine Glottis cartilaginea besteht. Die Stimmlippen befinden sich in lebhaften Oscillationen und lassen zwischen sich einen linearen oder elliptischen Spalt.

2) Füstelstimme ist nicht so tief, kräftig und voll wie die Bruststimme. Der Kehlkopf ist hoch, nahe dem Zungenbein fixirt; das Ansatzrohr also verkürzt, Mund weit geöffnet, Gaumensegel gehoben; bei sehr hohen Tönen ist das Zäpfchen nicht selten in sich selbst zurückgezogen; die hinteren Gaumenbogen, straff gespannt, treten der Medianlinie näher. Das Ansatzrohr ist hier der Resonanzapparat; daher scheinen die Töne aus einer höheren Region zu kommen als bei der Bruststimme, und in der That erzittern dabei die Kopfknochen; daher die Bezeichnung: Kopfstimme.

Laryngoskopisch sieht man die hintere Partie der Glottis bis ziemlich weit nach vorne fest geschlossen, so dass wir nur eine kurze Stimmritze, eine, für hohe Töne geschaffene, kurzschwingende Membran erhalten. Die Stimmlippen lassen einen verhältnismässig breiten elliptischen Spalt zwischen sich, schwingen mit ihrer scharfen Kante in kleiner Amplitude hin und her, während bei der Bruststimme grössere Muskelmassen sich daran beteiligen. Die Epiglottis hat sich aufgerichtet. Der Kehlkopf ist von vorne nach hinten verlängert.

Neben diesen beiden Hauptregistern spricht man nun noch von

3) Zwischenstimme, *Voix mixte*, die, mit dunklem Klanggepräge erzeugt, hohe Brusttöne umfasst (*Garcia*); sie reicht von den höchsten Brusttönen bis zu etwa 5 Noten ins Füstelregister hinein.

4) Kehlbassregister; beginnt mit den tiefsten „klingenden“ Brusttönen (*Merkel*) und lässt sich 3–4 Stufen vertiefen. Der Kehlkopf steht dabei verhältnismässig hoch, die Glottis cartilag. bleibt offen (*Roszbach*).

5) Strohbasregister; hat die tiefsten Töne. Der Kehlkopf befindet sich in mittlerer Stellung und ist durch die mm.

sterno- und hyo-thyreoider hintenübergelippt, wodurch eine Stimmlippenschaffung und -verkürzung erreicht wird.

Was den Mechanismus der verschiedenen Register angeht, so trifft das oben Gesagte (Grützner) durchaus nicht immer und für alle Personen zu; vielmehr haben die ausgezeichneten Untersuchungen Frenchs ergeben, dass derselbe selbst bei Angehörigen einer und derselben Stimmgattung in verschiedenen Fällen ein durchaus verschiedener ist.

Das dunkle Timbre der Stimme, das sich in seiner Farbe den Vocal „u“ nähert, entsteht durch Auslöschung der Obertöne, indem das Ansatzrohr verhältnismässig lang, die Wände nicht gespannt sind, und die Trachea ähnliche Verhältnisse aufweist. Unter den entgegengesetzten Bedingungen kommt die helle Stimme zu Stande.

Die Sprechstimme unterscheidet sich nach Helmholtz und Donders von der Singstimme dadurch, dass bei ersterer die Stimmbänder gegenschiebende, bei letzterer durchschlagende Zungen darstellen; während Grützner viele individuelle Schwankungen für wahrscheinlich hält und eine solche scharfe Trennung verwirft.

Beim Bauchreden spricht man mit tiefstehendem Zwerchfell, und bringt mit den Expirationsmuskeln des Thorax den nötigen Luftdruck hervor; der Kehlkopf steht sehr hoch, das Velum horizontal, die Uvula ist nicht selten nach hinten umgeschlagen. Die eigentümliche Klangfarbe kommt dadurch zu Stande, dass man den Kehlkopf mit sehr geringem Expirationsdruck anspricht und die Stimme dämpft, indem die Zunge und die Epiglottis sich über den Larynx legt und so den Austritt der Stimme hemmt (Grützner). Diese ist eine expiratorische. Dass auch inspiratorisch eine Stimme erzeugt werden kann, ist bekannt; so benutzen sie z. B. die Jodler; auch beim Singultus entsteht die Stimme bei der Inspiration. Unter den Thieren finden wir die inspiratorische Stimme öfter — Wiehern der Pferde; die erste Silbe des Eselschreies entsteht während der Inspiration (das „a“ bei der Expiration). Das Miauen der Katze sowie das Brüllen der Kuh geschieht ebenfalls bei der Inspiration.

Allgemeine Aetiologie.

Wenngleich im Grossen und Ganzen auf das verwiesen werden kann, was in der „Allgemeinen Aetiologie der Rachenkrankheiten“ gesagt worden ist, so sei hier doch betont, dass

manche Pharynxkrankheiten per continuum und contiguum sich auf den Kehlkopf fortsetzen können, weungleich gelegentlich auch ein umgekehrter Zusammenhang bestehen kann. Ebenso können Erkrankungen des Oesophagus, der ja nach vorne mit dem Kehlkopf resp. der Luftröhre zusammenstösst, auf die oberen Luftwege sich fortsetzen, resp. sie in Mitleidenschaft ziehen. Entzündliche Anschwellungen und Geschwülste in der Umgebung und Nachbarschaft des Kehlkopfes können durch directen Druck eine Stenose derselben verursachen, oder durch Druck auf die Gefässe Oedem, oder aber durch Compression des Recurrens Lähmung der Stimmlippen hervorrufen (geschwollene Drüsen, Phlegmonen, Carcinome, Struma u. a.)

Lungen- und Herzkrankheiten können Erkrankungen der oberen Luftwege herbeiführen oder schon bestehende durch Blutstauung unterhalten resp. verschlechtern. Eine chronische Nephritis verursacht gelegentlich Oedem der Larynxschleimhaut; Anämie, Chlorose, Neurasthenie, Hysterie können die Functionen des Kehlkopfes beeinträchtigen.

Fernere Schädlichkeiten sind neben der Erkältung Einatmung von Staub, Ammoniak, übermässiger Genuss von Tabak und Alkohol, der Genuss zu kalter oder zu heisser Getränke, übermässiger Gebrauch der Stimme u. a. m.

Bei einer Reihe acuter und chronischer Infectionskrankheiten sehen wir eine Beteiligung des Kehlkopfes, so bei Masern, Scharlach, Variola, Typhus, Pertussis, Syphilis, vor allem bei Diphtherie, Tuberkulose u. a.; ferner stehen Larynxaffectionen in Zusammenhang mit centralen und spinalen Erkrankungen.

Eine Prädisposition zu Kehlkopferkrankungen ist unzweifelhaft zuweilen vorhanden; wir sehen in manchen Familien, ja in Generationen derselben die grössere Mehrzahl der Mitglieder häufig an Katarrhen erkranken; besonders sind dies Individuen von zarter und schwächlicher Constitution.

Ebenso sind Personen, die einmal an einer Laryngitis gelitten haben, immer mehr für eine neue Erkrankung disponirt als Gesunde.

Bevorzugt ist das mittlere Lebensalter, das äusseren Schädlichkeiten mehr ausgesetzt ist, und aus demselben Grunde erkranken Männer häufiger als Frauen und Mädchen. Kinder stellen nur ein kleines Contingent der Kehlkopfkranken; abgesehen von den in Folge von Infectionskrankheiten und der Scrophulose auftretenden Katarrhen (Pseudo-croup) resp. Diphtherie oder kleinen Knoten an den Stimmlippen finden wir im Kindes-

alter fast nur den Laryngospasmus und multiple Papillome. Immer muss man, wie aus dem oben Gesagten erhellt, bei Kehlkopfkranken an eine, in einer Allgemeinerkrankung oder in einer Veränderung der benachbarten Organe oder des Respirationstractus gelegene, Ursache denken, so dass eventuell eine genaue allgemeine Untersuchung notwendig wird.

Allgemeine Diagnostik.

Die für die Diagnose allerwichtigste Untersuchungsmethode ist die Laryngoskopie, d. h. die Besichtigung des Kehlkopfinnern mittelst eines in den Rachen so eingestellten Spiegels, dass das auf ihn geworfene Licht in den Larynx fällt und, von hier auf demselben Wege zurückgestrahlt, dem Beobachter das laryngoskopische Bild in dem Spiegel zeigt. Wiewohl Türck in Wien zuerst das Laryngoskop in der jetzt üblichen Weise benutzt hat, so ist es doch erst Czermak gewesen, der diese Untersuchung zu einer Methode erhob, nachdem er sich ihrer Bedeutung voll bewusst geworden. Er hat auch das Verdienst durch Wort und Schrift die allgemeine Einführung der Laryngoskopie in die ärztliche Welt erreicht zu haben.

Der Kehlkopfspiegel ist ein kleiner kreisförmiger Spiegel, der unter einem Winkel von etwa 120° an einem dünnen Stiel befestigt ist; dieser ist in einem Handgriff eingeschraubt oder auf andre Weise in demselben fixirt (s. Fig 97 und 98). Die Spiegel sind von verschiedenen Durchmessern und rangiren gewöhnlich nach Nummern; Nr. 1 ist der kleinste, Nr. 5 gewöhnlich der grösste. Die kleinen verwendet man zumeist für die Rhinoskopie posterior oder für die Laryngoskopie bei Kindern, oder wenn hypertrophische Tonsillen die Einführung eines grossen verhindern. Im Uebrigen benutzt man gewöhnlich die mittleren Umfänge, wenn möglich natürlich die grossen,

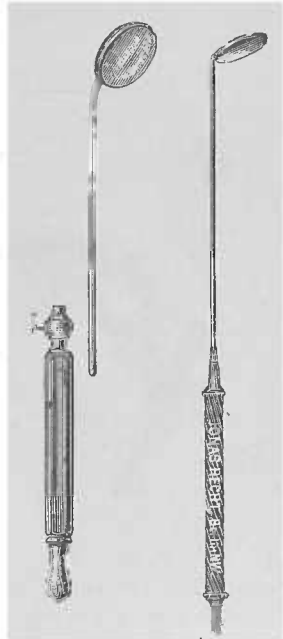


Fig. 97. Fig. 98.

Fig. 98. Bei Druck auf die untere Fläche des Handgriffs öffnen sich Federn an seinem oberen Ende für die Aufnahme des vierkantigen Spiegelstiels; sie ziehen sich beim Nachlassen des Druckes wieder zusammen und halten den Spiegel (oder aber eine Sonde, einen Pinselträger u. s. w.) fest.

weil man auf ein Mal mehr und um so besser sieht, je grösser die beleuchtete Oberfläche ist.

Einen zweiten Handgriff gebraucht man, um in denselben einen Pinsel, eine Sonde oder andere Instrumente einzufügen.

Für die laryngoskopische Untersuchung placirt man den Patienten ebenso wie bei der postrhinoskopischen Untersuchung an den Tischrand vor und seitlich von der Lichtquelle; diese befindet sich, wenn man den Reflector vor das linke Auge stellt, am besten rechts vom Patienten, und umgekehrt — links von ihm, wenn das rechte Auge durch die centrale Oeffnung des Reflectors sieht. Dieser hat gewöhnlich einen Durchmesser von 9–10 cm; wäre er

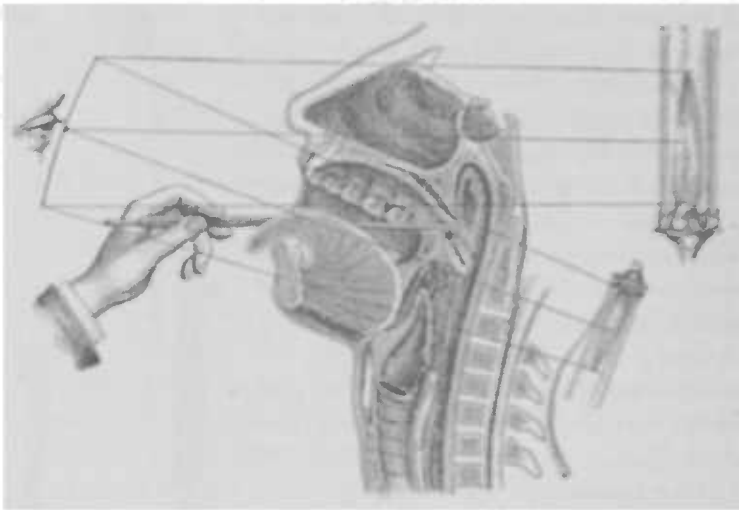


Fig. 98.

Dieses Bild veranschaulicht den Gang der, mit dem vor dem Auge befindlichen Reflector, gewonnenen Lichtstrahlen; dieselben werden mit dem Kehlkopfspiegel aufgefangen und in den Larynx reflektirt und hier wieder in das Laryngoskop zurückgeworfen, so dass man in demselben das Bild des Kehlkopfs sieht. Der Untersucher hält hier den Spiegel in der linken Hand.

grösser, so würde er mit seinem Rande das andere Auge bedecken und das binoculare Sehen unmöglich machen. Seine Brennweite beträgt 15–20 cm; der von uns gewöhnlich benutzte hat seinen Focus in 20 cm Entfernung.

Das Flammenbild soll von dem Hohlspiegel soweit reflectirt werden, dass es in den Kehlkopf fällt. Da unser Auge ca. 14 cm von der Mundöffnung des Kranken entfernt ist, und die Entfernung von dieser bis zum eingestellten Kehlkopfspiegel ebenso wie die von diesem bis zu den Stimmlippen ca. je 8 cm misst, insgesamt also 30 cm, muss zur hellen Beleuchtung der letzteren das

Flammenbild in eine Entfernung von 30 cm geworfen werden. Da wir aber nur einen kleinen, dem Umfang des Kehlkopfspiegels entsprechenden Lichtkegel brauchen, so benutzen wir lieber das umgekehrte verkleinerte Flammenbild, das uns ein intensiveres Licht giebt. Das verkleinerte Flammenbild liegt nun jenseits des Brennpunktes und innerhalb der doppelten Brennweite, d. h. auf obige Maasse angewendet, zwischen 20 und 40 cm, im Mittel also 30 cm. Demnach muss also die Lichtquelle, da unser Auge vom Kehlkopfspiegel ca. 22 cm entfernt ist, hinter dem Patienten stehen (s. Fig. 99). — (Ueber die Verwendung des Sonnenlichts und anderer Lichtquellen s. unter Pharyngoskopie.)




Fig. 100.

Dieses Bild zeigt die Haltung des Kehlkopfspiegels, der hier um das laryngoskopische Bild unverkürzt zu zeigen, etwas zu weit nach vorn gedreht ist. Die richtige Winkelstellung des Spiegels zeigt Fig. 104.

Der Kranke hält den Kopf gerade oder ein wenig nach hinten geneigt und öffnet den Mund möglichst weit, fasst die weit herausgestreckte Zunge mit Daumen und Zeigefinger so, dass der erstere der beiden, mittelst eines Taschentuches umhüllten, Finger unter, dieser über der Zunge liegt, und hält sie fest; oder aber der Untersucher fasst sie selbst ebenso mit der linken Hand, nur liegt dann natürlich der Daumen oben und der Zeigefinger unten (s. Fig. 100) — dies kann aber nur zum Zweck der Untersuchung geschehen. Bei

etwaigen Eingriffen ist es nicht möglich, da man für dieselben beide Hände frei haben muss. Bevor man nun den Spiegel in den Rachen einführt, ist es nötig ihn zu erwärmen, damit er nicht in der feuchtwarmen Expirationsluft beschlägt, und zwar erwärmt man die Glasseite über einer Spiritusflamme oder über der Lichtquelle, da, wenn man die Rückseite erhitzen wollte, man unnötig lange bis zur Durchwärmung des Spiegels warten müsste und die Rachen-schleimhaut leicht durch die überwärmte Rückseite desselben angeätzt werden könnte. Um dies überhaupt zu vermeiden, muss man vor Einführung des Spiegels seiner Wärme an der Rückfläche seiner linken Hand oder seiner Wange prüfen und bei etwaiger Ueberhitzung so lange warten, bis er sich auf eine Temperatur abgekühlt hat, die der Haut ein angenehmes Wärmegefühl mittheilt. Jetzt wirft man mit dem Reflector das umgekehrte verkleinerte Flammenbild auf die mittlere Partie des unteren Theiles des Velum (s. Fig. 99) und führt den, lose in die rechte Hand nach Art einer Schreibfeder genommenen, Spiegel vom linken Mundwinkel des Patienten so ein, dass er bei, durch Anlauten von „äh“ gehobenem, Gaumensegel die Uvula auf seiner Rückseite aufladet und nach hinten und oben drängt, während der Stiel im Mundwinkel liegen bleibt (s. Fig. 100).

Die Richtung des Stiels geht also nach hinten und oben; würde er gerade liegen, so würde ja der Spiegel 120° von der Horizontalen abweichen, das Licht also zu weit nach vorne und nicht senkrecht nach unten in den Kehlkopf werfen. Damit dies geschieht, muss der Griff gesenkt werden, wodurch der Spiegel mehr der Horizontalen angenähert wird, so dass er 135° von ihr abweicht oder mit anderen Worten zur Senkrechten geneigt ist, also einen horizontal einfallenden Lichtstrahl senkrecht reflectirt.

Die Einführung des Spiegels muss mit sanfter, ruhiger, allmählich zunehmender Gewalt geschehen, da stoßweise Bewegungen den Patienten zum Würgen reizen; denselben Effect macht bei den meisten Kranken die Berührung der hinteren Rachenwand. Die rechte Hand können wir dann, um den Spiegel ruhiger zu halten und jede störende und den Patienten zum Würgen reizende Bewegung zu vermeiden, stützen, indem wir den Mittel- oder den kleinen Finger auf das Kinn oder die Wange des Patienten auflegen, während die linke Hand nötigenfalls durch Drehung des Reflectors das Licht richtig dirigirt.

Hat man den Spiegel richtig eingestellt, so giebt man dem Patienten auf, ruhig zu atmen, da sonst manche, besonders ängst-

liche Kranke leicht durch die Vorstellung, sie könnten nicht genügend Luft schöpfen und möchten ersticken, uns an der weiteren Untersuchung hindern. Das ruhige Atmen ist aber auch während der Untersuchung notwendig, weil wir sonst kein Urteil darüber gewinnen können, ob die Stimmlippen sich in normaler Weise bewegen, und weil wir durch den Glottisschluss gehindert sind, mit unserem Blick weiter in die Tiefe zu dringen und uns über etwaige abnorme Verhältnisse an der hinteren Larynxwand, in der subglottischen Region und in der Trachea zu orientieren.

Je nachdem wir nun unser Auge höher oder niedriger stellen (s. Fig. 101), mit anderen Worten, je nachdem der Einfallswinkel des Lichtes zu dem im Rachen eingestellten Spiegel spitzer oder stumpfer ist, fällt das Licht mehr nach hinten oder nach vorne, d. h. je mehr wir unsere Sehaxe heben (a. Fig.), um so weiter sehen wir nach hinten (a'); je mehr wir sie senken (c. Fig.), um so weiter sehen wir nach vorne in den Kehlkopf (c'), vorausgesetzt, dass der Spiegel in derselben Lage bleibt. Und bei fixirter Sehachse (s. Fig. 102) tritt uns die vordere Partie

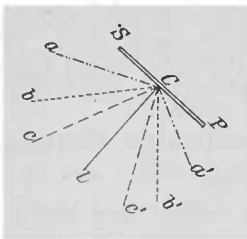


Fig. 101.

SP = Kehlkopfspiegel.

a b c Höhe des Auges des Untersuchers.

a' b' c' derselben entsprechende Richtung des in das Kehlkopfinnere fallenden Lichteylinders.

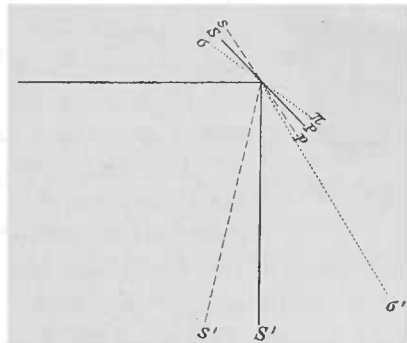


Fig. 102.

SP Kehlkopfspiegel in gew. Winkelstellung, s p mehr senkrechte, $\sigma \pi$ mehr horizontale Spiegelhaltung. Dementsprechend fällt das Licht senkrecht S', oder mehr nach vorne s' resp. mehr nach hinten σ' .

des Larynx (s') um so mehr ins Gesichtsfeld, je mehr wir den Kehlkopfspiegel der Senkrechten nähern (s. p. Fig.) und umgekehrt bei mehr horizontal gestelltem Spiegel ($\sigma \pi$ Fig.) sehen wir weiter nach hinten (σ').

Sehen wir also im Spiegel den Zungengrund, d. h. zu weit nach vorne, so steht er zu senkrecht, wir müssen ihn horizontaler stellen, also den Handgriff etwas senken; erscheinen uns im

Spiegelbilde die Spitzen der Aryknorpel, sehen wir zu weit nach hinten, so müssen wir den Spiegel senkrechter stellen, d. h. den Handgriff heben.

Wird der Spiegel in der Axe seines Stiels so gedreht, dass sein von uns aus gesehener linker Rand gehoben wird, so sehen wir im Spiegelbilde mehr die rechte Seite des Kehlkopfes und umgekehrt; es treten dabei die *Sinus pyriformes* in unser Gesichtsfeld.

All diese Bewegungen können notwendig werden, müssen aber unter grösster Vorsicht und sehr zart ausgeführt werden; um das zu erlernen, dazu gehört eine längere Übung.

Ist man im Stande, das Kehlkopfbild mit der rechten Hand einzustellen, so muss man dieselbe Übung mit der linken Hand vornehmen, da es für die Behandlung der Kehlkopfleiden durchaus notwendig ist, *amphidexter* zu sein.

Will man einem andern oder dem Patienten selbst das laryngoskopische Bild demonstrieren, so hängt man einen Gegen Spiegel (Noltenius) (s. Fig. 103) in das centrale Loch seines Reflektors; dann spiegelt sich in jenem das, von dem im Rachen eingestellten Spiegel aufgenommene, Bild wieder; der Dritte, der das Bild sehen will, muss natürlich dem Untersucher *vis-à-vis* stehen.




Fig. 103.

Hat man directes Sonnenlicht zur Verfügung, so kann ein Zweiter, wenn er sich neben dem in einen Planreflector einfallenden Lichtstrahl aus gegenüber aufstellt, in demselben das Kehlkopfbild sehen; bei künstlichem Licht gelingt dies auch, wenn der Mitbeobachter seinen Kopf von der rechten Seite her zwischen unserem Reflector und dem Munde des Patienten hält.

Im Grunde genommen ist die Demonstration am einfachsten, wenn der Mitbeobachter mit in den Mund des Patienten hinein sehen kann. Daran hindert ihn aber unsere den Spiegel führende Hand. Um dies Hindernis zu beseitigen, hat R. Fränkel den Spiegel unter einem stumpfen Winkel an den Griff angebracht (s. Fig. 104), den man dann in die volle Hand nimmt.

Um den eigenen Kehlkopf zu besichtigen — Autolaryngoskopie — wirft man, nachdem man mittelst eines Concavspiegels in der üblichen Weise das Flammenbild in seinen eigenen Rachen geworfen und den Kehlkopfspiegel in denselben eingeführt hat, das mit diesem aufgefangene laryngoskopische Bild in einen Plan-

spiegel, den man neben dem, seinem Gesicht gegenüber aufgestellten, Reflector so placirt hat, dass man seinen beleuchteten Rachen in demselben sieht. So spiegelt sich denn auch das Larynxbild des Kehlkopfspiegels in dem Planspiegel wieder.

Je geübter der Untersucher, desto seltener findet er Schwierigkeiten bei der laryngoskopischen Untersuchung, und der Anfänger sollte dieselben nicht sofort dem Patienten zur Last legen, sondern zuvörderst mit sich zu Rate gehen, ob er eine correcte und geschickte Spiegeleinführung unter Beachtung der gegebenen Regeln vorgenommen hat. Nichtsdestoweniger stehen der Laryngoskopie zuweilen gewisse Hindernisse entgegen.

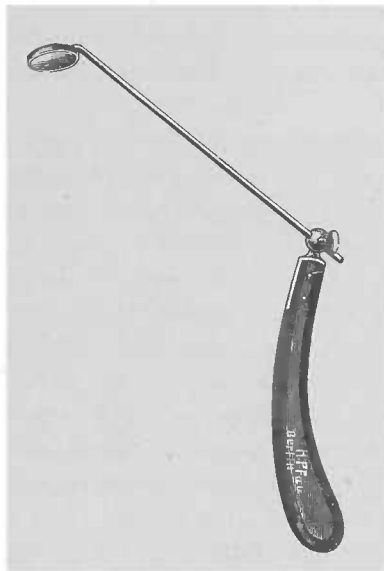


Fig. 104.

Manche Patienten haben eine so dicke fleischige Zunge, dass kaum ein schmaler spaltförmiger Raum den Durchblick in den Rachen gestattet, so dass man beim Laryngoskopiren gelegentlich die Zunge gleichzeitig mit einem Spatel herunterdrücken muss; eine gewisse Geschicklichkeit des Arztes vorausgesetzt, gelingt es übrigens schnell, den Patienten auf die Untersuchung und das Niederhalten der Zunge einzuüben, so dass ich nie zu einem besonderen Instrument meine Zuflucht hätte nehmen müssen.

Bei forcirtem Herausziehen der Zunge und scharfen unteren Schneidezähnen wird durch diese gelegentlich das frenulum linguae verletzt, so dass das weitere Herausstrecken der Zunge schmerzhaft wird. Man vermeidet diesen Uebelstand, wenn man einen Taschentuchzipfel über die unteren Schneidezähne legt und erst dann die Zunge herausstrecken und mit einem zweiten Zipfel des Taschentuches deren Spitze fassen lässt.

Durch Geduld und ruhiges Zureden gelangt man fast ausnahmslos dazu, eine etwa vorhandene Reizbarkeit des Patienten

zu überwinden, die sich ohnedies nach häufigerem Untersuchen abstumpft; nur muss man ab und zu eine Pause eintreten lassen und vor allen Dingen den Spiegel aus dem Munde entfernen, sobald der Patient zu würgen anfängt. Sollte man durchaus nicht zum Ziele kommen, so muss man den vom Spiegel zu berührenden Teil des Rachens mit 15–20% Cocainlösung bepinseln, um die Reflexerregbarkeit auszuschalten.

Ein zu langes Zäpfchen, das bei der gewöhnlichen Art des Untersuchens vor den Spiegel fällt und so mit seinem eigenen Bilde das des Kehlkopfes verdeckt, kann man durch Seitwärtschieben desselben mit dem Spiegel oft aus dem Wege räumen, oder aber man verwendet einen so grossen Spiegel, dass er die Uvula auf seinen Rücken aufladen kann. Dagegen benutze man im allgemeinen kleine Spiegel, wenn die Tonsillen stark hyperplastisch sind, manchmal freilich, besonders bei weniger empfindlichen Patienten, kann man selbst hier auch mit grossen Spiegeln Erfolg haben. Sind so im Rachen die Hindernisse aus dem Wege geräumt, so kann der Lichtcylinder auf dem Wege zum Larynx, teilweise wenigstens, durch ein Hervortreten der hinteren Rachenwand nach innen, unterbrochen werden (Lordose der Halswirbelsäule); man kann dem durch Vorwärtsneigen des Kopfes einigermaßen abhelfen.

Schliesslich kann die Epiglottis zu weit nach vorne über, dem Zungengrunde fest anliegen und so den Einblick in die Valleculae verhindern — ein Hindernis, das gewöhnlich nach mehrmaligem Schlucken beseitigt werden kann —; Hansemann will diese Form der Epiglottis häufig bei Laes gesehen haben; meine Erfahrungen haben mich das gerade nicht gelehrt. Andere Male liegt der Kehldedeckel zu weit nach hinten über dem Eingang des Larynx, so dass der Einblick in denselben erschwert oder unmöglich ist. Da bei hohen Tönen und beim Anlauten von „i“ oder schon beim „e“ die Epiglottis sich aufrichtet, lässt man bei solchen Patienten ein hohes „e“, am besten an das „i“ anlautend, singen. In aussergewöhnlichen Fällen ist man gezwungen, die unbewegliche Epiglottis instrumentell aufzurichten; es genügt dazu meist schon eine mit kurzer Krümmung versehene Sonde, mittelst deren man den Kehldedeckel aufhebt, nachdem man sie an die laryngeale Fläche desselben geführt hat; übrigens sind für diesen Zweck auch eigne Instrumente — sog. Epiglottisheber — construirt worden.

Die letztgenannte Schwierigkeit, die die ungünstige Lage der Epiglottis darbietet, findet sich gewöhnlich bei Kindern, bei

denen dieselbe regelmässig hintenüberliegt; ausserdem erschwert bei ihnen die schmale, seitlich gewissermassen zusammengedrückte, Ωförmige Epiglottis den Einblick in den Larynx, eine Form, die wir gelegentlich auch bei Erwachsenen vorfinden; durch seitliche Drehung des Spiegels nach der einen und dann nach der anderen Seite kann man sich die beiden entsprechenden Hälften des Kehlkopfs zu Gesicht bringen und aus ihnen sich dann das Gesamtbild construiren.

Kleine Kinder, die uns natürlich nicht unterstützen, vielmehr durch ihre Abwehrbewegungen stören, sind schwer zu untersuchen; man lässt sie von einem Erwachsenen auf den Schoss nehmen, die Hände und den etwas nach hintenüber gelegten Kopf fixiren. So kommt man nicht selten mit Geduld, wenn auch oft etwas langsam zum Ziel. Gewöhnlich gelingt es leichter einen Einblick in den Larynx zu erlangen, wenn man die Kinder statt zu phoniren tief inspiriren lässt; dabei richtet sich dann die Epiglottis in der Regel auf. Nur wenn man durchaus auf dem Wege der Güte und Geduld nicht zum Ziele kommt oder wenn es sich um einen dringlichen Fall handelt, soll man Gewalt anwenden. Man drückt dann die Zunge mit dem Finger oder einem Spatel herunter und setzt den Kehlkopfspiegel ein. Für die Fixirung der Zunge hat Escat einen Spatel angegeben, dessen endständige Gabeln in die sinus pyriformes zu liegen kommen und der so die aufgerichtete Epiglottis und den ganzen Kehlkopf vorne festhält.

Es ist aus der Betrachtung der Fig. 102 ersichtlich, dass, wie bei mehr horizontal gestelltem Spiegel resp. bei möglichst weit nach hinten geworfenem Licht, der Schatten der Epiglottis eine genauere Betrachtung der vorderen Fläche der hinteren Larynxwand verhindert. Um diese nun mehr in unser Gesichtsfeld zu rücken, verwendet man jetzt fast allgemein die sogen. Killiansche Methode (s. Fig. 105). Man untersucht den Patienten, indem man ihn den Kopf nach vornüber neigen lässt, eine Haltung, bei der auch die hintere Larynxwand nach vorne geneigt wird, und so für die Bespiegelung günstiger eingestellt ist; das Auge des Untersuchers muss im Verhältnis zum Munde des Patienten in eine weit tiefere Ebene verlegt werden. Bei etwas rückgebeugter Kopfhaltung kann man ausser dem Larynx nur ein Stück vorderer Trachealwand mit ihren meist weisslich durchscheinenden und durch rottere Intervalle von einander getrennten Ringen sehen. Bei gerader Kopfhaltung blickt man an derselben noch weiter

herunter, ja ein vorderes Stück der Bifurcation und ein oberes der pars arytaenoides der hinteren Larynxwand kommt bereits zum Vorschein. Bei der Killianschen Methode kommt man schliesslich



Fig. 105.
Untersuchung nach Killian.

dahin, nach und nach den hinteren Teil der Bifurcation, den unteren der hinteren Trachealwand, die Arygegend und schliesslich den oberen Abschnitt der hinteren Luftröhrenwand mit der Ringknorpelplattenregion der Hinterfläche der Kehlkopfhöhle vor

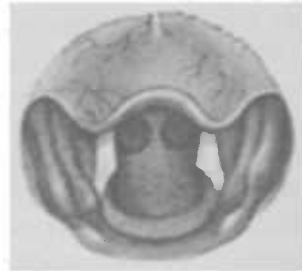

Fig. 106.
Hintere Larynxwand und Bifurcations-sporn mit der Bronchienostien zu sehen

unserem Blicke auftauchen zu lassen (s. Fig. 106).

Bei vorhandener Tracheotomieöffnung kann man durch Einführung eines kleinen ründlich elliptischen Metallspiegels, dessen spiegelnde Fläche nach oben sieht, den Larynx von unten betrachten; man sieht die Stimmlippen als zwei rötliche, respiratorische Ad- und Abductionen machende, Leisten. — Durch Einführung irgend eines trichterförmigen Instruments oder — wie ich gewöhnlich thue — eines Nasenspiegels in die Wandöffnung und Einstellung in die Richtung der Trachea kann man, wenn der Patient den Oberkörper nach vorne geneigt und den Kopf stark nach rückwärts gebeugt hält, die Tiefe der Trachea, den Bifurcationssporn, ja gelegentlich selbst die Eingänge der Bronchien beachten.

Was sehen wir nun bei der gewöhnlichen Art des Untersuchens im laryngoskopischen Spiegelbilde?

Dasselbe scheint so weit hinter dem Spiegel zu liegen, als der gespiegelte Gegenstand vor resp. unter demselben sich befindet; bei der ca. 45° zur Horizontalen geneigten Stellung des Spiegels wird das Bild aus der wagerechten Ebene in eine (der Spiegel-

ebene entsprechende), von vorne oben nach hinten abfallende, schiefe Ebene verlegt, so dass das, was im Larynx vorne, im Spiegel oben erscheint, was hinten, unten. Demgemäss sehen wir den Zungengrund, oder wenn wir bei aufgerichteter Epiglottis in das Larynxinnere sehen, die vordere Commissur der Stimmlippen oben im Spiegel, die Aryknorpel unten, das Glottisdreieck also mit seiner Spitze oben, mit der Basis unten. Eine Umkehrung im Spiegelbilde in dem Sinne, dass die rechte Stimmlippe z. B. links (vom Patienten aus gerechnet), findet nicht statt; es muss darauf hingewiesen werden, weil Anfänger häufig diesem Irrtum verfallen. Was wir auf unserer rechten Seite im Spiegel sehen, d. h. auf der linken Seite des uns gegenüberstehenden Patienten, ist seine linke Kehlkopfseite, was wir auf der anderen Seite sehen, die rechte.

Wir sehen nun im Spiegel (s. Fig. 107) den hügeligen Zungengrund, dessen einzelne Balgdrüsen je eine centrale Oeffnung zeigen; vom Zungenrunde verlaufen die *plicae glossoepiglott. med. et laterales* zur Epiglottis, zwischen denen die *Valleculae*, meist von zahlreichen Gefässen durchzogen, jederseits eine, liegen. Die Epiglottis sieht an ihrem Rande hier und da nicht selten wegen des Durchscheinens des Knorpels gelblich-

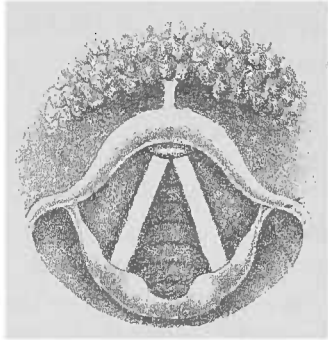


Fig. 107.

weiss aus; von ihr aus laufen als seitliche und hintere Umgrenzung des Kehlkopffinnern die aryepiglottischen Falten ab, bis die Aryknorpel mit der zwischen ihnen liegenden hinteren Wand — *pars interarytaenoidea* — das Bild nach hinten abschliesst. Die hintere Wand ist in ihrer ganzen Ausdehnung natürlich nur in der Respirationsstellung sichtbar, während sie bei der Phonation nur als schmaler Spalt erscheint.

Der am meisten und deutlichsten in die Augen springende Teil sind die glänzend weissen Stimmlippen, die wir deswegen auch am zweckmässigsten zum Führer für die Orientirung im laryngoskopischen Bilde nehmen. Uebrigens kann — freilich ist das selten der Fall — bei zartem Epithel, das das Licht tiefer eindringen lässt, die Farbe der Stimmlippen, ohne dass ein krankhafter Process vorliegt, eine zart rötliche — gewöhnlich

rosa — rein; die weisse Farbe rührt von dem reichlichen Plattenepithel her, das die eindringenden Lichtstrahlen bricht.

Wir sehen die Stimmlippen bei der Phonation sich in der Mittellinie in ganzer Länge aneinanderlegen, bei ruhiger Respiration wieder nach aussen gehen und zwar ist die Aussenbewegung um so ausgiebiger, je tiefer die Inspiration ist; bei der Expiration nähern sie sich dann wieder etwas. Am proc. vocalis macht sich recht oft ein vom elastischen Gewebe herrührender gelber Fleck — *macula lutea* — bemerkbar. Oberhalb ihrer vorderen Commissur zeigen die Stimmlippen das prominente und gewöhnlich lebhaft rot gefärbte *tuberculum epiglottidis*; nach hinten laufen sie zu den Aryknorpeln, die mit der adductorischen Bewegung derselben sich nach innen und bei der Respiration wieder nach aussen drehen. Manchmal tritt selbst unter normalen Verhältnissen bei der Phonation die Spitze des einen Aryknorpels von die des anderen. Die Santorini'schen Knorpel sind meist lebhafter rot als die übrige Larynxschleimhaut. Vor und seitlich von ihnen erkennt man zuweilen die Wrisberg'schen Knorpel als kleine Höckerchen in den aryepiglottischen Falten.

Oberhalb der Stimmlippen sieht man den schlitzförmigen Eingang in die Ventrikel, die nach oben zu durch die als dicke rote Wülste sich darstellenden Taschenlippen gedeckt sind; diese verlaufen ihrerseits von der Epiglottis zu den Aryknorpeln und gehen unmittelbar in die seitliche Kehlkopfwand und in den vorher beschriebenen Kehlkopfeingang über.

Nach aussen und hinten von den aryepiglottischen Falten bemerkt man jederseits eine lurnförmige Grube, die also nach innen und vorne von diesen Falten, nach vorne von den *placae pharyngoepiglotticae*, seitlich von der seitlich benund nach hinten von der hinteren Rachenwand begrenzt werden, die *sinus pyriformes*, aus denen der Bissen in den Ösophagus gelangt.

Unterhalb der vorderen Commissur der Stimmlippen sieht man nicht selten eine rötliche kleine Schleimhautfalte, die zuweilen auch den Eindruck einer rundlichen flachen Erhebung macht, und die Vorstellung einer pathologischen Neubildung hervorufen kann. —

Kirstern hat uns eine Methode gelehrt, unter Umständen auch direct in den Kehlkopf hineinzusehen — von ihm Autoskopie benannt, sie bezweckt mittelst eines eigenen Spatels (Fig. 108) die Zunge durch Bildung einer Rinne in derselben aus dem Gesichtskreise zu räumen und die Epiglottis aufzu-

richten. Wir führen diese Manipulation stehend vor dem sitzenden Patienten aus, indem wir demselben aufgeben, seinen Oberkörper nach vorne zu neigen und den Kopf in den Nacken zu legen, so dass seine Mundöffnung möglichst in die Richtung des verlängerten Larynxrohres zu liegen kommt; wir können dann, wenn es uns nun gelingt, den Zungengrund aus dem Wege zu schaffen, in den Kehlkopf oder selbst in die Luftröhre hineinsehen (Fig. 109). Zur Beleuchtung des Luftröhrens benutzen wir eine Stirnlampe.

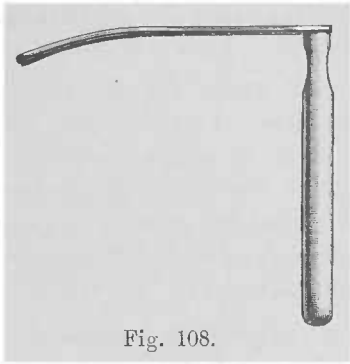


Fig. 108.

Wir sehen dann sehr häufig die hintere Larynxwand, oft die hinteren zwei Drittel der Stimmlippen, selten die vordere Commissur.

Die „Autoskopie“ ist etwa in einem Drittel der Fälle ausführbar und den Patienten regelmässig weit unangenehmer als die Laryngoskopie. Sie verdient ihre Anwendung gelegentlich zum Zweck der Besichtigung der hinteren Kehlkopfwand oder selbst für operative Eingriffe an derselben und für die Untersuchung, insbesondere aber endolarynguale Operation bei kleinen Kindern.

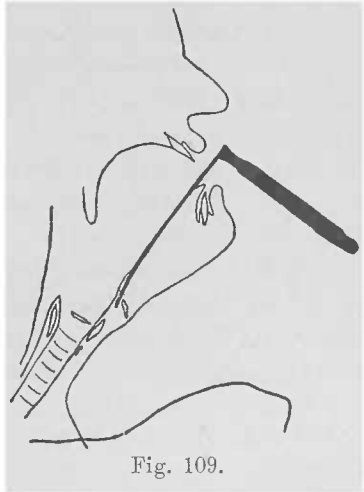


Fig. 109.

Um das Kehlkopfbild zu fixiren und eine einwandfreie getreue Copie des Gesehenen zu geben, bedient man sich der Photographie. Einer der besten Apparate ist zweifellos der von Musehold construirte, der im wesentlichen aus einem hinter dem

Reflector befestigten astronomischen Fernrohre besteht.

Die sog. Durchleuchtung des Kehlkopfes hat keinen grossen praktischen Wert. Sie wird in der Weise ausgeführt, dass man einen, in seinem Innern eine elektrische Lampe bergenden, Cylinder von aussen gegen den Larynx, und zwar einmal zwischen pomum Adami und Zungenbein und dann auf den Ringknorpel aufsetzt und den Kehlkopfspiegel in den dunklen Rachen einstellt; man sieht dann — aber nie bei fetten Individuen, die dem Durchdringen des Lichts einen zu grossen Widerstand ent-

gegensetzen — den ganzen Larynx hellrot; und zwar sieht man dieses schöne Rot besonders bei offener Glottis unterhalb derselben, so dass man die regio subglottica und Trachea sehr deutlich betrachten kann. Voltolini versprach sich von der Durchleuchtung einen Vorteil für die Differentialdiagnose zwischen malignen und benignen Tumoren der Stimmlippen, besonders an der unteren Fläche derselben, da jene tiefer ins Gewebe eindringen und in Folge dessen im Mutterboden einen Schatten erzeugen müssten, während die gutartigen Geschwülste, die sich von der Stimmlippe abheben, diesen Effect nicht machen könnten. Allein die Hoffnung hat sich bisher als trügerisch erwiesen.

Jedenfalls hat diese Methode den Nachteil, dass alle Farbdifferenzen schwinden.

Bei der äusseren Besichtigung des Kehlkopfes fallen uns etwaige Anschwellungen entzündlicher und anderer Natur, besonders Strumen, auf; bei der Palpation von aussen können wir uns über ihre Consistenz und Lage, sowie über ihren Zusammenhang mit dem Atmungsrohr orientiren, etwaige Verschiebungen, den Sitz und die Höhe von Stenosen, die oft ein deutlich fühlbares Geräusch verursachen, und mancherlei Unregelmässigkeiten feststellen. Der an den Schildknorpelplatten fühlbare Stimmfremitus ist nach unseren Erfahrungen von keinem beachtenswerten diagnostischen Wert; so ist z. B. die grössere oder geringere Intensität derselben keineswegs ein einigermaßen sicheres Merkzeichen für die Lähmung einer Stimmlippe, da man auf der derselben entsprechenden Seite die Erschütterungen deutlicher, andere Male ebenso deutlich oder auch schwächer fühlt, als auf der anderen. Die Abtastung des Kehlkopffinnern mit dem Finger wenden wir fast ausschliesslich bei kleinen Kindern an, die eine laryngoskopische Untersuchung nicht zulassen. Mir ist es gelungen, bei solchen zwei Mal Papillome im oberen Teil des Kehlkopfes palpatorisch festzustellen. Wollen wir uns bei Erwachsenen über die Consistenz eines Tumors, die Spannung der Schleimhaut über einer geschwollenen Partie, den Sitz eines Fremdkörpers u. a. orientiren, so reicht, wenn es sich nicht um den Kehlkopfengang handelt, die Länge unserer Finger nicht aus. Wir verlängern sie gewissermassen, indem wir mit einer Sonde in den Kehlkopf eingehen, die auf die sie führenden Finger gewissermassen das Gefühl überträgt.

Allgemeine Symptomatologie.

Da der Kehlkopf der Atmung sowohl wie der Stimmbildung dient, so werden bei Erkrankungen desselben Störungen dieser beiden Functionen eintreten:

a) Störungen der Atmung treten auf bei Verengerung des Kehlkopflumens — *Stenosis laryngis* — und können von leichter oder mässiger Erschwerung der Respiration alle Grade bis zur Dyspnoe aufweisen. Die Stenosirung kann äussere oder innere Ursachen haben; zu den ersteren gehören phlegmonöse Entzündungen des den Larynx umgebenden Gewebes, Tumoren in seiner Nachbarschaft (s. Fig. 179). Insbesondere verursachen letztere, zu denen wiederum die Strumen das grösste Contingent stellen, *Compressionsstenosen* der Trachea, (s. Fig. 177), die wegen ihrer geringeren Resistenz durch die Geschwulst säbelscheidenförmig zusammengedrückt werden kann. Oder diese können auch die Wand durchbrechen und in das Lumen hineinragen und dasselbe verengern; allerdings handelt es sich dann meistens um bösartige Neubildungen. Ferner können stärkere Contusionen des Halses Blutunterlaufungen mit starker Schwellung im Innern des Kehlkopfes machen, selbst wenn am äusseren Halse nur wenig zu konstatiren ist; Verletzungen des Halses können zu Fracturen der Knorpel und damit zu einer Stenose führen. Andere Schädlichkeiten können den Larynx von innen treffen; so führt das Einatmen zu heisser Wasserdämpfe das Verschlucken ätzender Flüssigkeiten nicht selten zu ödematöser Anschwellung des Kehlkopfeingangs. Derselbe Effect kann entstehen durch mancherlei andere Ursachen. Fremdkörper, die in die Luftwege gelangen, können je nach ihrer Grösse und Lage die Ursache zu mehr oder minder erheblicher Atemstörung geben, ferner kann die doppelseitige Lähmung der Glottis-Erweiterer resp. Krampf der Adductoren, Spasmen, wie sie vorübergehend beim Stimmritzenkrampf, den Larynxkrisen der Tabiker auftreten, Tumoren, die wegen ihrer Grösse oder Localisirung an verhältnismässig engen Stellen des Larynx (Glottis) die Lichtung verengen, zur Beeinträchtigung der Atmung führen; dann Abscesse, perichondritische Processe, Narben. Festhaftendes korkiges Secret legt sich bei dem trocknen Katarrh des Kehlkopfes zuweilen so über die Glottis, dass durch Verengerung derselben ebenfalls, besonders Nachts, Atemstörungen eintreten können.

Die Stenosen machen um so stürmischere Erscheinungen, je schneller sie auftreten, während die chronischen Verengerungen

leichter ertragen worden. Es ist erstaunlich, ein wie enger Spalt manchmal nur für die Atmung bei den allmählich zunehmenden Stenosen übrig bleibt, ohne dass die Patienten über schwerere Störung der Respiration klagen. Erst wenn größere Ansprüche an sie gestellt werden, bei körperlichen Anstrengungen, Treppensteigen u. s. w. oder wenn durch eine katarrhalische Schwellung eine plötzliche Zunahme der Verengung eintritt, macht sich Athemnot bemerkbar. Die Gefahr für die Atmung wächst ferner mit der Länge der Stenose und der Menge der zu überwindenden Unebenheiten. Werden die Wandungen des Luftrohrs an der verengten Stelle gegeneinander aspirirt, was im Kehlkopf gewöhnlich selten in der Luftröhre geschieht —, so ist vorzugeweise die Einatmung behindert — inspiratorische Dyspnoe; sie ist also bei Trachealstenosen gewöhnlich nicht so erheblich wie bei Larynxstenosen, bei denen dementsprechend auch die Zahl der Atemzüge mehr reduziert ist als bei jenen. Eine Vermehrung tritt erst bei Complicationen oder auch im Endstadium — Asphyxie — ein. Ich habe allerdings in einer Reihe von Fällen mit Tracheostenose ebenfalls lauterem in- als expiratorischen Stridor gehört, so dass die obige Angabe nicht als pathognomisch angesehen werden kann. Wegen der Erschwerung der Einatmung, zu der alle inspiratorischen Hilfsmuskeln verwendet werden, wird natürlich für dieselben eine längere Zeit nötig; sie ist verlangsamt, während die Expiration ebenfalls verlangsamt, aber leichter von Statten geht. Da die Atmung bei hochgradigen Stenosen eine forcirt costale ist, werden die nachgiebigsten Stellen eingezogen; am unteren Teil des Brustbeins und den untersten Rippen zeigt sich eine Einziehung, ebenso an den Intercostalräumen, dem Jugulum und den Supraclaviculargruben.

Der Kehlkopf steigt dabei, im Gegensatz zu den trachealen Stenosen, bei der gewöhnlich mit einem hörbaren Geräusch verbundenen mühsamen Inspiration in die Höhe und senkt sich wieder bei der schnell folgenden Expiration; der Kopf ist in der Regel, wie ich aber aus Erfahrung weiss, nicht immer — wieder zum Unterschiede von der Haltung bei Luftröhrenverengung — hintenübereingeliegt. Ein weiteres differentiell-diagnostisch verwertbares Moment ist der Umstand, dass der im Larynx an der stenotischen Stelle entstandene Stridor über diesem selbst lauter zu hören ist als über der Trachea; und während man ihn bei der Auscultation am deutlichsten über den proc. spinosi der mittleren Halsregion vernimmt, geschieht dies beim trachealen Stridor am besten über den oberen Rückenwirbeln. Bei den Compressions-

stenosen der Trachea ist der Husten laut und bellend, weil bei der gewaltsamen Durchtreibung des Luftstroms durch die verengte Partie der Luftröhre ihre Wände in resonirende Schwingungen versetzt werden.

Die Störungen der Stimme, die Heiserkeit, beruht einmal auf einer Veränderung der schwingenden Membran, so dass ihre Schwingungen einen unklaren oder heiseren Ton hervorbringen, oder auf einem functionellen oder mechanischen Hindernis für eine ordnungsmässige Tätigkeit der Stimmlippen bei der Stimmbildung. Zu der ersten Kategorie gehören entzündliche Zustände der Stimmlippen, katarrhalische Schwellung ihrer Schleimhaut, Veränderungen ihrer Form durch Infiltration und Ulceration mancherlei Art; ferner können Schleimansammlungen auf ihnen die regelmässigen Schwingungen beeinträchtigen; die geschwollenen Taschenlippen können wie ein Dämpfer auf ihnen liegen. Polypen, Anschwellungen der hinteren Wand können mechanisch, dadurch, dass sie sich bei der Phonation in die Glottis einklemmen, die für eine klare Stimme notwendige lineare Gestaltung derselben verhindern; Lähmungen der Adductoren und Stimmlippenspanner können den gleichen Effect haben. Klemmt sich ein kleiner Polyp so in die Stimmritze ein, dass vor und hinter ihm gewissermassen sich je eine Glottis bildet, so entsteht dementsprechend zuweilen ein Doppelton, und zwar würden bei genau halbirter Glottis einmal die Stimmlippen in ganzer und dann in halber Länge schwingen, so dass wir einen Ton mit seiner Octave hören würden, wir nennen diese Doppelstimme — Diphthongia oder Diplophonia. Die Heiserkeit — Dysphonia — beruht in der Beimischung von Geräuschen zum Klang der Stimme, die beim Vorherrschen derselben schliesslich zur Stimmlosigkeit — Aponia — führt. Gehen dagegen dem Tone die Obertöne z. T. verloren, wie bei einseitiger Stimmlippenlähmung, so wird die Stimme klanglos, matt.

Ausser den Störungen der Respiration und Phonation spielen nun der Schmerz und besonders der Husten eine wichtige Rolle in der Symptomatologie.

Brennen, Wundsein besonders beim Sprechen, das Gefühl eines Fremdkörpers oder heftigere Schmerzen, besonders beim Leerschlingen, die manchmal nach dem Ohr der ergriffenen Seite ausstrahlen, oder wenn der Bissen vom Pharynx in den Oesophagus übertritt, sind häufige Klagen bei Erkrankungen des Kehlkopfes, sowohl bei acuten Katarrhen und anderen acuten und chronisch-entzündlichen Zuständen, Oedem, Pachydermie u. a.,

besonders aber bei der Tuberkulose, Syphilis und Carcinom.

Der Kehlkopfhusten stellt mehr ein Räuspern dar oder einen wirklichen Husten, der verschiedene Qualitäten aufweisen kann; er unterscheidet sich nicht von dem Husten bei Erkrankungen der tieferen Luftwege, oder er ist heiser, bellend (Croup), metallisch, pfeifend, aphonisch, stellt sich hauptsächlich Morgens, bei Bewegungen oder beim Liegen, bei schnellem Temperaturwechsel ein, ist zuweilen kurz und scharf, andere Male krampfartig, wie z. B. oft bei Tuberkulose des Larynx. Man sieht diesen quälenden Husten zuweilen mit nachfolgendem Erbrechen, zeitweilig oder manchmal auch dauernd seinen quälenden Charakter verlieren nach der Entfernung, z. B. von papillären Excrescenzen der hinteren Kehlkopfwand, die sich mit dem Luftstrom hin- und herbewegen können, selbst wenn vorher alle innerlichen Mittel fruchtlos geblieben. Ebenso können andere pathologische Veränderungen der verschiedensten Art Husten auslösen.

Besondere Hustenpunkte, d. h. Schleimhautpartien, von denen leicht Husten ausgelöst wird, sind vor allem die Interarytaenoidfalte und hintere Larynxwand, ferner die untere Fläche der Stimmlippen, die hintere Wand und die Bifurcation der Trachea.

Mit dem Husten wird, wenn der Larynx allein erkrankt ist, gewöhnlich ein wenig Secret in kleinen gelatinösen Klümpchen entleert, bei acuten Entzündungen wird es im weiteren Verlauf des Katarths schleimig-eitrig; rein eitrig wird es bei Abscessen, während es bei Stenosen klar und glasig, bei Erosionen und Ulcerationen blutig, bei Carcinom, Caries und Nekrose fötide und blutig werden kann.

Allgemeine Therapie.

Wir verwenden die Heilmittel bei den Krankheiten des Kehlkopfes entweder innerlich — durch den Magen resp. subcutane Injectionen — oder äußerlich; letztere wieder entweder indem wir sie auf die den Kehlkopf bekleidende Haut appliciren (percutan) oder unter Leitung des Kehlkopfspiegels direct auf seine Schleimhaut bringen (endolaryngeal). Für die percutane Methode geeignet ist Eis, das in einer Erblase oder in Leiterschichten Kühlröhren, immerhin selten — allenfalls bei Blutungen, acut entzündlichen Zuständen und Struma (M. Schmidt) — angewendet wird; ferner Priessnitz'sche Umschläge; sie bringen bei acuten Katarthen, besonders wenn sie mit Schmerzen ver-

bunden sind, nicht selten Erleichterung. Die Patienten dürfen aber einen kälteren Raum oder die Strasse nicht unmittelbar nach der Abnahme des gewöhnlich Nachts getragenen Umschlags betreten, da die Haut an dieser Stelle dann noch sehr empfindlich ist. Einreibungen von Salben, Ungt. ciner., Ungt. kal. jod. c. jod. u. a. werden ebenfalls gelegentlich bei acuten und chronisch entzündlichen Larynxaffectionen verordnet, ebenso die ableitenden Mittel, Blutentziehungen und Vesicatore.

In den letzten Jahren verwendet man auch bei acuten und chronischen Katarrhen die Massage in der Weise, dass man hinter dem mit rückwärts geneigtem Kopfe auf einem Stuhl sitzenden Patienten stehend, die beölten Finger beider Hände in die Furche unter dem Unterkiefer legt und nun rasch mit mässigem Druck nach ab- und auswärts streicht, wobei man die Daumen frei nach hinten gerichtet hält und die Arme leicht im Ellenbogen- und Schultergelenk bewegt und schwingt. Jede Sitzung dauert 10—15 Minuten.

Die häufigste percutane Application erfährt die Electricität, und zwar sowohl der inducirte als auch der galvanische Strom, den wir besonders bei den verschiedenartigsten Lähmungen der Kehlkopfmuskulatur benutzen. Während wir im allgemeinen den faradischen Strom so stark verwenden, wie er vertragen wird, und ihn in jeder Sitzung, etwa 3—6 mal wöchentlich, ca. zehn Minuten lang einwirken lassen, machen wir bei der Application des constanten Stroms in manchen Fällen Unterbrechungen und zwar nach etwa je 3—5 Secunden eine — im ganzen etwa in jeder Sitzung 60 und mehr. Kaplan hat durch seine Versuche mit dem galvanischen Strom, dessen Wirkung auf die Kehlkopfmuskulatur er durch gleichzeitige laryngoskopische Untersuchung beobachtete, festgestellt, dass eine K. S. Z., d. h. Annäherung der Stimmlippen in ihrer ganzen Länge an die Mittellinie, bei einer Stromstärke von $1\frac{1}{2}$ M. A. erfolgte; selbst grössere Stromstärken machen aber keine K. O. Z.; bei 2 M. A. erfolgt eine deutliche A. O. Z., während A. S. Z. nur vereinzelt und bei etwas grösseren Stromstärken gesehen wurde.

Die Points d'élection, diejenigen Punkte, an denen der Nerv ausserhalb oder innerhalb der Muskeln oberflächlich genug verläuft, um von dem electrischen Strom erreicht zu werden, liegen für den Recurrens am cornu inf. cartil. thyreoid. oder zwischen Ringknorpel und Sternum einwärts vom Rande des m. sternocleidomast.; oder aber man kann mit demselben Erfolge die Elektroden auf die Schildknorpelplatten aufsetzen, wobei es sich vielleicht,

statt wie dort um eine Stammreizung, um eine Reizung seiner motorischen Endapparate — eine Muskelreizung — handelt.

In manchen Fällen nun, insbesondere wenn uns, wie z. B. bei hysterischen Lähmungen nicht selten die percutane Application im Stich lässt, verwenden wir sie endolaryngeal resp. endopharyngeal, indem wir mit einer entsprechend gekrümmten Electrode (s. allgemeine Therapie der Hachenkrankheiten) in den Larynx eingehen und durch Andrücken der an ihrem Griff befindlichen Feder den Schluss der Kette bewirken, während die andre in den Nacken oder als Band um den Hals gelegt wird. Den m. thyreo-arytaen. erreicht man direct, den transversus an der hinteren Fläche der Aryknorpel, den cricoarytaen. part. seitlich und etwas tiefer im sin. pyriform., den cricoarytaen. lat. ganz seitlich in der Nähe des äusseren Randes der Ringknorpelplatte.

Die Arzneimittel, die wir endolaryngeal verwenden wollen, appliciren wir einmal durch Inhalationsapparate (s. Fig. 110), vermittelt deren wir Arzneistoffe in Dampf-Form bei 35—60° C. etwa 5 Minuten lang, oder aber durch einen warmen oder kalten Spray appliciren; schliesslich lassen wir auch gasförmige Körper einathmen. Ich habe für diesen Zweck einen Apparat zur Inhalation von Menthol (für Phthisiker angegeben (s. Fig. 111). Dass die auf diese Weise erzeugten Nebel, Dämpfe und Gase tatsächlich mit der Inspirationsluft in den Kehlkopf und die Luftröhre gelangen, kann




Fig. 110.




Fig. 111.

Mein Mentholgasinhalationsapparat. Das in der Flasche befindliche krystallinische Menthol wird bei etwa 41° gasförmig, nachdem es bei ca. 33° flüssig geworden. Durch das zwischen Lippen und Zähne genommene Mundstück resp. den Schlauch wird nach jeder Inspiration das Mentholgas eingeathmet. Im Anfange lässt man nur wenige und sache Inspirationen machen, bis Gewöhnung eingetreten ist.

man jeden Augenblick durch Inhalation gefärbter Flüssigkeiten nachweisen, da sie sich hinterher dem Laryngoskop daselbst durch die entsprechende Färbung der Larynx- und Trachealschleimhaut zeigen; dass zum mindesten die gasförmigen Körper auch tief in die Lunge hineingelangen, ist sicher.

Wir verwenden für die Inhalation in Dampfform oder für den Spray: Salz- und Sodawasser 1—2 ‰, Ammon. muriat. 2 ‰ (lösende Mittel); — Acid. tannic. 1—2 ‰, Zinc. chlor. 0,3 ‰, Arg. nitr. 0,02—1 ‰, Acid. carbol. 3 ‰ (adstringirende und ätzende Mittel); — Hydrarg. bichlor. corros. 0,02—0,3 ‰, Acid. carbol. 0,5—1 ‰ (desinficirende Mittel); — Kali chloric. 1—2 ‰, Aq. calcis pur. oder etwa 1 : 8, Aq. lauroceras. 0,3—3 ‰, Extr. Op. 0,01—0,05 ‰, Morphin. hydrochl. 0,01—0,05 ‰, Extr. Belladonn. 0,01—0,05 ‰ u. a. (beruhigende Mittel).

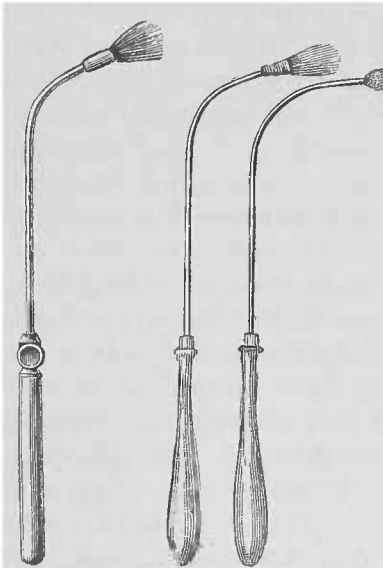


Fig. 112. Fig. 113. Fig. 114.
Abschraub-
barer Pinsel.

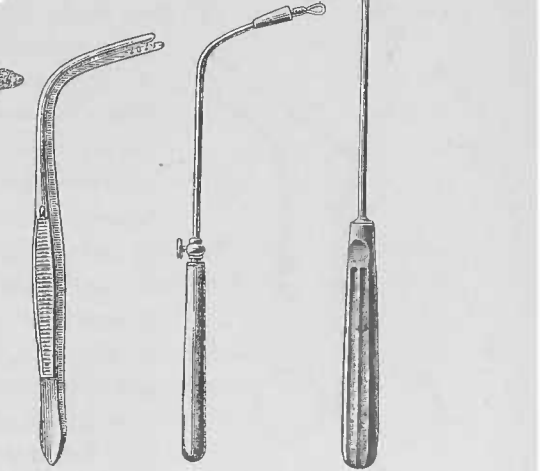


Fig. 115. Fig. 116. Fig. 117.
Fig. 115. Krausesche Pincette, zwischen deren mit Zähnen versehenen Branchen ein Wattebusch eingeklemmt wird.
Fig. 116. Durch die Oese dieses Heryngschen Watteträgers wird etwas Watte gezogen und dieselbe durch Herunterschrauben der oberhalb der Oese befindlichen kegelförmigen Schraubenmutter befestigt.

Bei der Dosirung der zu Inhalationszwecken verordneten Mittel muss man stets berücksichtigen, dass nicht bloss das eingeatmete Medicament von der reichlich mit Lymphgefässen

versehonen Kehlkopf- und Luftröhrenschleimhaut rasch resorbiert, sondern dass ein Teil derselben auch verschluckt wird.

Eine zweite Art der endolaryngealen Application von Arzneimitteln ist die mittelst Insufflator (s. Figg. 42, 43, 44), Pinsel (s. Figg. 112, 113), Schwamm (s. Fig. 114), Wattebausch (s. Figg. 115, 116, 117) und Spritze (s. Fig. 118), von denen der erste die pulverförmigen; die anderen flüssige Medicamente mit der Schleimhaut in Berührung bringen.

Ebenso wie alle anderen, z. B. operete Eingriffe in den Larynx nur unter Leitung des Spiegels vorgenommen werden dürfen, sollen auch die Arzneistoffe nur sehenden Auges eingeführt werden.

Nachdem man den Kehlkopfspiegel mit der linken Hand eingeführt und das Kehlkopfbild eingestellt hat, führt man das bogen-, catheterförmig (oder auch mehr rechtwinklig) gekrümmte Instrument in den Rachen so ein, dass die Spitze desselben im Spiegel erscheint;




Fig. 118.

Spritze nach R. Fränkel mit je einem Ansatz für die Nase und den Kehlkopf.

geht, indem man immer mit dem Auge die Bewegungen des Instruments controlirt, damit ein wenig nach unten, bis man mit demselben etwas oberhalb des Epiglottisrandes angekommen ist. Um nun über denselben hinweg in den Larynx hinein zu gelangen, ist es notwendig, den Ellenbogen zu heben, da man nicht im Stande ist, aus dem Handgelenk allein — ähnlich wie beim Hinaufschieben des Bogens auf die Violine — eine genügend weite Curve zu machen, um über den Kehldeckelrand hinweg nach vorne in den Larynx zu gelangen. Unterlässt man das Heben des Ellenbogens, so bleibt man auf der vorderen oralen Fläche der Epiglottis und trifft den Pharynx statt des Larynx.

Diese Einführung der Instrumente in den Larynx muss fleissig geübt werden, da man nur so sich die genügende Geschicklichkeit erwerben kann und allmählich die Distanzen im Kehlkopf richtig schätzen lernt. Es empfiehlt sich für diesen Zweck zunächst eine schlanke Kehlkopfsonde (s. Fig. 119) einzuführen und mit derselben der Reihe nach die hinteren, vorderen, seitlichen, oberen und unteren Partien zu berühren; man hat dabei zu bedenken,

dass man, je weiter man nach vorne gelangen will, den Ellenbogen um so mehr zu heben hat. Das Einüben am Phantom ist nicht gerade empfehlenswert, ebensowenig wie das Erlernen der Laryngoskopie an demselben, da man leicht sich Bewegungen angewöhnen kann, die zwar das Phantom, aber nicht die zu Reflexbewegungen sehr geneigte Rachen- und Kehlkopfschleimhaut des Menschen verträgt, ohne unseren Spiegel anzufeuchte und uns so das Bild zu verzerren oder unsichtbar zu machen, oder aber zu würgen oder selbst zu erbrechen.

Sind wir nun mit dem Instrument in den Kehlkopf vorgedrungen, so richten wir die Mündung des Pulverbläasers gegen die Stelle, die wir zu treffen wünschen, und blasen, indem wir den Patienten „ä“ phoniren lassen, durch Zusammendrücken des Balls oder durch Oeffnen des verschliessenden Hahns, der sich zwischen dem gefüllten Gebläse und dem Pulverrohr befindet, das Pulver aus. Den Pinsel und Schwamm führen wir bis an den locus affectus. Die Mündung der Spritze richten wir beim Einspritzen von Flüssigkeit gegen die zu behandelnde Stelle, stossen den Kolben langsam zu und lassen das Medicament tropfenweise oder in schwachem Strahl ausfliessen.

Da der Schwamm sich mehr mit der zu applicirenden Flüssigkeit vollsaugt und auch einen grösseren Raum beansprucht, als der Pinsel, ist er nicht zu verwenden, wenn man genau localisiren will, vielmehr wird er in den Anfangsteil des Kehlkopfs eingeführt, wo er gewissermassen ausgepresst, den ganzen Larynx befeuchtet. Mit dem Pinsel dagegen, besonders wenn man ihn zuspitzt, kann man auch kleinere, umschriebene Partien der Schleimhaut treffen. Ein zwischen die fest schliessenden Branchen einer entsprechend gekrümmten Pincette geklemmter, etwa erbsen- bis haselnussgrosser Wattebausch kann auch den Pinsel ersetzen (s. Fig. 117), der nach jedesmaliger Anwendung sorgfältig, am besten durch kochendes Wasser, gereinigt werden muss.

Mit der Spritze können wir grössere Mengen Flüssigkeiten in den Kehlkopf einbringen, müssen aber die Concentration derselben gegenüber der, mit Pinsel und Schwamm applicirten abschwächen.

Unmittelbar nach der Application der Medicamente tritt zuweilen ein Stimmritzenkrampf ein, der für die Patienten etwas sehr beunruhigendes hat; gewöhnlich stehen sie, angst-




Fig. 119.
B. Fränkelsche
biegsame Sonde.

erfüllten Gesichts, vom Stuhl auf und gehen ruhelos, eiligen Schritts im Zimmer auf und ab — wenn man es dazu kommen lässt —; nach einigen Secunden, spätestens $\frac{1}{2}$ — $\frac{1}{3}$ Minute, lässt der Spasmus nach, die Patienten werden freithmig und bieten nur noch die Zeichen einer gewissen Erschöpfung dar. Wenngleich nicht zu leugnen ist, dass ein beim Einpulvern oder Einspritzen sehr stark ausgeübter Druck oder die Injection von stark ätzenden Substanzen oder — und das ist wohl die häufigste Ursache — das Hineingelangen kleiner Teile des Medicaments in die Trachea das Auftreten des Glottiskrampfes begünstigen, so spielt doch eine gewisse individuelle Disposition für denselben eine wesentliche Rolle, da eine vollkommen vorschriftsmässig und mit aller Vorsicht ausgeführte locale Behandlung bei ein und derselben Person regelmässig diesen, anscheinend bedrohlichen, Anfall auslöst. Allerdings fällt dabei gewiss die Erinnerung an einen vorhergegangenen Spasmus und die Angst vor dessen Wiederholung gewiss in's Gewicht. Derselbe ist aber, wie gesagt, nur anscheinend bedrohlich; nicht bloss, dass bisher kein Todesfall beobachtet worden ist, geht auch der Krampf bald von selbst vorüber. Nur muss der Arzt seine Geistesgegenwart und Ruhe bewahren, denn schon dadurch wirkt er beruhigend auf den Patienten ein, so dass er nicht durch ängstlich-hastige Bewegungen seinen Zustand noch verschlimmert. Ein souveränes Mittel, um den Spasmus glottidis in kürzester Zeit zum Schwinden zu bringen, ist das schnelle Trinken einiger Schlucke Wasser; man muss also bei der localen Behandlung des Kehlkopfes immer ein Glas Wasser neben sich stehen haben.

Da nach Meltzer's Untersuchungen (cf. Physiologie des Schluckacts) mit jeder Schluckauslösung im Centrum zuerst eine Hemmungserregung abläuft und mit der Ausbreitung des Hemmungsimpulses auf die medulla verbunden ist, wird durch eine Reihe schnell ausgeführter Schlucke eine Summation der gedachten Impulse und damit eine Unterbrechung der Reflexverbindung eintreten, die ihrerseits den Husten und Glottisschluss beseitigen wird.

Kayser empfiehlt, den Patienten unmittelbar vor der localen Application des Medicaments hintereinander und schnell eine Reihe von tiefen Atemzügen machen zu lassen, bis der Zustand einer gewissen Apnoe eingetreten, in dem die Reflexerregbarkeit herabgesetzt ist.

Zu Insufflationen verwenden wir Pulver, subtilissime pulverisata. Sind sie differenter Natur, so mischen wir sie, da

ein Quantum von 0.1—0.25, wie es der Ausschnitt im Pulverrohr aufnimmt, unter Umständen eine gewisse Gefahr involviren kann, mit Talcum, Amylum oder Sacch. lactis (nie mit Sacch. alb., da es hygroskopisch ist), so dass wir bei demselben Quantum Pulver dann je nach der Mischung von 1:1 oder 1:2 nur die Hälfte oder ein Drittel der eigentlich wirksamen Substanz verwenden.

Am häufigsten angewandt wird Acid. tannicum 1:1—3; Alumen pur. oder 1:1; Acid. boric. pur., Argent. nitr. 0.05—1.0:10; Jodoform und Jodol rein, Morphinum 0.004—0.01 für jede Application. Für Pinsel, Wattebausch und Schwamm benutzt man dieselben Lösungen wie im Rachen, nur dass man sie hier etwa um die Hälfte verdünnt, bei weniger empfindlichen Patienten auch in derselben Concentration; also Acid. tannic. bis zu $\frac{1}{2}$ ‰, ebenso Zinc. chlorat., (allmählich steigend), Arg. nitr. 3—5—10 ‰, ferner Acid. lacticum 20—50—80 ‰; Menthol 10—20 ‰ u. a. m.

Von Aetzmitteln verwenden wir fast ausschliesslich das Argent. nitr., da die Trichloressigsäure sowohl wie die Chromsäure auf der Schleimhaut leicht zerfliesst und so eine grössere Zerstörung machen kann, als wir beabsichtigen. Ich benutze am liebsten eine Kehlkopfsonde, deren Kopf platt geschlagen ist, so dass das Anschmelzen des Höllensteins, wenn gewünscht, nur an einer Seite vorgenommen werden kann; und die andere Seite des Larynx, die nicht geätzt werden soll, sicher verschont bleibt.

Soll die Einwirkung eine tiefere sein, so verwendet man die Galvanokaustik, deren Reaction auf die Larynxschleimhaut nicht bedeutend ist, so dass man bei nicht allzu ausgehnter Anwendung eine Gefahr, insbesondere ein die Atmung bedrohendes Oedem, nicht, wie es noch vielfach geschieht, zu fürchten hat.

Nach all diesen Eingriffen giebt man dem Patienten auf, für die allernächste Zeit sich schweigend zu verhalten, damit nicht durch die Bewegungen des Kehlkopfes das Pulver entfernt, eine stärkere Reaction nach der galvanokaustischen Aetzung etc. eintritt; je energischer der Eingriff, desto länger muss der Patient schweigen; so genügen nach der gewöhnlichen localen Behandlung 10 Minuten; nach der Galvanokaustik aber und den noch zu besprechenden Operationen dürfen die Patienten mehrere Tage nur mit Flüsterstimme sprechen.

Die für die endolaryngealen Operationen construirten Instrumente sind so zahlreich und mannigfaltig, dass hier nur die

wichtigsten angeführt werden können; überdies ist ein allzu grosses Instrumentarium nicht nötig; eine geübte und geschickte Hand kommt auch mit wenigen Instrumenten aus, eine ungeschickte erreicht hier auch mit den besten und ausgewähltesten nichts.

Bevor wir dieselben in den Kehlkopf einführen, anästhesiren wir seine Schleimhaut, indem wir sie mit 20% Cocainlösung bepinseln, oder aber indem wir sie mittelst einer Spritze tropfenweise berieseln; und zwar lassen wir zuerst 1—2 Tropfen über die laryngeale Fläche der Epiglottis fallen, damit ihre Berührung oder ihre etwa notwendig werdende Aufrichtung, die mit dem hinter der Krümmung liegenden Teile des operirenden Instruments selbst geschehen kann, nicht etwa reflectorisch Husten auslöst; dann berieseln wir die übrige Schleimhaut, insbesondere den Teil derselben, an dem wir operiren wollen.

Mittelst der Heryngschen Spritze (s. Fig. 116) können wir auch, wenn wir eine länger anhaltende und sich weiter auf die




Fig. 120.

Kehlkopfmesser nach H. Fränkel.

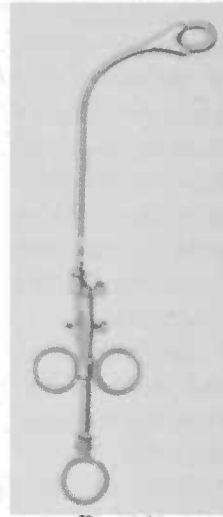


Fig. 121.

angrenzenden Teile erstreckende Anästhesie erzeugen wollen, das Cocain submucôs in die hintere Fläche der hinteren Larynxwand einspritzen, wobei kleinere Dosen verwendet werden können; die störenden subjectiven Empfindungen, wie sie das Cocain mit sich bringt, sind dabei weniger ausgesprochen.

Metallene Instrumente erwärmen wir vor der Einführung in den Kehlkopf über der Flamme, da sie sonst im ersten Moment beschlagen und sich mit einer feinen Wasserdunstschicht um-

geben, die das Sehen in ihrer unmittelbaren Umgebung undeutlich macht.

Wir verwenden meistens schneidende Instrumente und zwar benutzen wir zu Scarificationen, Incisionen, gänzlichem oder teilweisem Abschneiden von Tumoren die Kehlkopfmesser und zwar gebrauche ich ausschliesslich die ungedeckten. Sie können bei der Cocainanästhesie einerseits gefahrlos eingeführt werden und andererseits beengen sie den Raum und das Gesichtsfeld weniger als die gedeckten. Sie sind je nach dem vorzunehmenden Eingriff lanzettförmig, knopfförmig, einschneidig, doppelschneidig und tragen die Schneide vorne, hinten, rechts oder links (s. Fig. 120).

Ein schneidendes Instrument ist ferner die Störksche Guillotine. (Fig. 121.) In dem am untern Ende sich gabelnden Rohr derselben läuft ein mit einem Ringmesser versehener Eisendraht, der durch eine Schraube am Handgriff befestigt ist. Durch Anziehen des letzteren wird das Messer in das Rohr zurückgezogen und schneidet so, nach Art der Tonsillotome, den in seinen Ring hineingelegten Tumor ab.

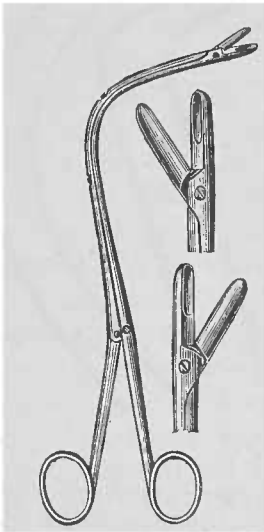


Fig. 122.

Schneidende Zange nach B. Fränkel, von vorne nach hinten, nach rechts und nach links schneidend.

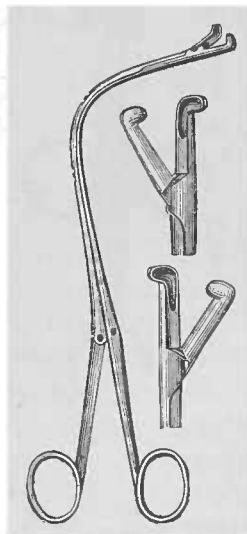


Fig. 123.

Die Kehlkopfzangen, deren Löffel durch Entfernung des für Daumen und Zeigefinger bestimmten oberen resp. unteren Ringes sich öffnen und durch deren Aneinanderlegen sich schliessen,

werden meist zur Entfernung von Tumoren benutzt (s. Fig. 122). Man führt sie geschlossen ein, öffnet sie, wenn man an der zu treffenden Stelle sich befindet, fasst zu, schliesst sie wieder und schneidet ab. Man darf jedoch nur abschneiden, wenn man sich durch die Ocularinspection genau überzeugt hat, dass auch wirklich das, was man entfernen will, gefasst worden ist. Sitzt ein Tumor sehr weit vorne, so kann man die Zange auch in anderer als in der angegebenen Weise fassen, nämlich indem man den Daumen in den unteren, den Zeigefinger in den oberen Ring, den Mittel- und vierten Finger auf die obere Branche und den kleinen unter die untere Branche legt; dann ist eine so starke Beugung im Handgelenk nicht nötig, die Zangenspitze wird gewissermassen um den fünften Finger als seinem Hypomochlion nach unten gedreht. Für die Entfernung subglottisch sitzender Tumoren hat Scheinmann eine rechtwinklig abgebogene, nach hinten, rechts und links schneidende Zange angegeben (s. Fig. 123). — Ausser

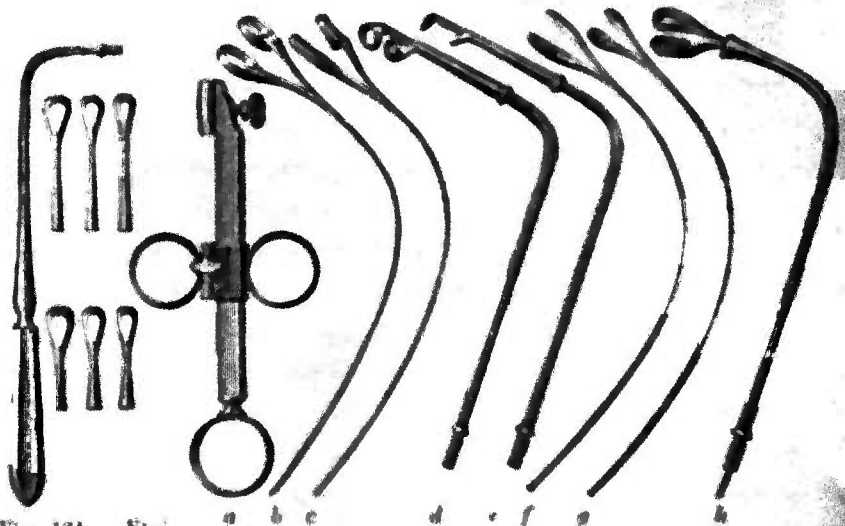


Fig. 124. Ein nach Heryng, einen Griff mit 6 verschiedenen drehbaren Curetten enthaltend.

In diesen Krauscheschen Universalgriff (a) können eingefügt werden die hier der Reihe nach abgebildeten grösseren (b) und kleineren (c) von vorne nach hinten oder von rechts nach links schneidenden Doppelparettten, die von oben nach unten schneidende Curette (d), die Fremdkörperzange (e), die scharfe Hohlöffelzange (f), die stumpfe Fremdkörperzange (g) und die für die Hypoglossis bestimmte Doppelparettte (h).

schneidenden gibt es auch stumpfe Zangen zum Quetschen, Herausreissen von Geschwülsten oder Fassen von Fremdkörpern.

Zu den schneidenden Instrumenten gehört ferner die Curette (Krause), die in neuerer Zeit gewöhnlich zur Entfernung tuberkulöser Infiltrate verwendet wird: es giebt sagittale, quer gestellte, je nachdem man seitlich oder von vorne nach hinten und umgekehrt schneiden will (s. Fig. 124). Statt der einfachen benützt man besser die Doppelcurette, zwischen deren, je nach dem Sitz des Infiltrats oder Tumors verschieden gerichteten, ineinander greifenden Löffeln dieselben gefasst und abgeschnitten werden (s. Fig. 125).

Das unschuldigste und doch ein recht brauchbares Instrument ist die Schlinge (s. Fig. 126), die wenig Raum beansprucht, ohne Schwierigkeiten die zu fassende Prominenz, gewöhnlich einen Tumor, einschlingen lässt und abreisst. Sie hat vor allen Dingen den Vorzug, dass man mit ihr keine Nebenverletzungen macht, was ein wenig Geübter z. B. bei der Zange, wenn sie insonderheit im vorderen Teil der Stimmlippen, in der engen Spitze des Glottisdreiecks arbeitet, nicht allemal leicht vermeiden kann. —

Eine besondere Besprechung verdient die mechanische Behandlung der Larynxstenosen.

Dieselbe ist verschieden, je nachdem die Tracheotomie voraufgegangen ist oder nicht.

1) Im letzteren Falle verwendet man gewöhnlich die von Schrötter angegebenen, entsprechend gebogenen Hartkautschukröhren (s. Fig. 127), die 26 cm lang, am Mundende rund, gegen das Kehlkopfende der Form der Glottis entsprechend dreikantig sind und hier zwei länglich runde Oeffnungen zum Durchtritt der Luft nach aussen zeigen. Die Einführung geschieht — die ersten Male am besten nach vorheriger Cocainisirung der Larynxschleimhaut — unter Controle des Kehlkopfspiegels, natürlich bei ruhiger Respiration, nicht in Phonation; unmittelbar nach der Einführung erfolgt gewöhnlich ein Hustenstoss, der nicht selten Secret herausbefördert. Um sich nicht durch dasselbe beschmutzen zu lassen, ist in das äussere Ende des Rohres ein stumpf rechtwinklig abgebogenes Röhrchen eingeführt, das dem Secret die Richtung nach der Seite oder unten giebt. An dem geräuschvollen Durchstreichen der Atmungsluft durch das Rohr constatirt man ebenso wie dadurch, dass man mit der Hand an der äusseren Oeffnung die Expirationsluft fühlt, dass man das Rohr richtig eingeführt hat. Man lässt es anfänglich einige Minuten, später eine halbe Stunde und länger liegen, und führt es den zweiten oder nächsten, ja an demselben Tage zwei

Mal ein, je nachdem der Patient es verträgt. Allmählich, entsprechend der Toleranz des Kranken resp. den etwaigen reactiven Erscheinungen (Rötung, Schwellung, Erosionen) langsamer oder



Fig. 126. B. Fränkels biegsame Schlinge. Das Knöpfchen ist oben in das Schlingenrohr eingefügt, damit der Schlingenadrt (Claviersaitendrat) sich beim Zuziehen der Schlinge nicht vollkommen in das Rohr zurückzieht. Will man nach zugezogener Schlinge dieselbe von neuem benutzen, so zieht man das Knöpfchen und damit gleichzeitig den Drat vor und hat, nachdem man dasselbe wieder zurückgeschoben hat, die Schlinge frei.

schneller, kann man zu immer dickeren Röhren übergehen, so dass man schliesslich das normale Lumen wiederherstellen kann. Aber selbst dann empfiehlt es sich, mit dem Katheterismus des Kehlkopfes noch fortzufahren, weil sonst leicht wieder eine Verengung eintritt. Oft lernen es übrigens die Patienten auch nicht langer Zeit, sich das Rohr mit der



Fig. 127.

rechten Hand selbst einzuführen, nachdem sie mit dem linken in den Mund eingeführten Zeigefinger sich die Epiglottis aufgerichtet resp. nach vorne umgeschlagen und so den Kehlkopf-eingang erweitert haben.

Neben der Schrötter'schen Methode verdient die besonders bei chronischen Stenosen sehr wertvolle von O'Dwyer eingeführte Intubation eine Besprechung (die schon vorher von Bouchut in ähnlicher Weise bei diphtherischen Laryngostenosen versucht, aber wieder aufgegeben war). Mittels eines Intro-

ductors (s. Fig. 128), an dessen unterem mit einem Schraubengewinde versehenen Ende der in einem Tubus steckende Mandrin angeschraubt ist (s. Fig. 129), wird der Tubus unter Leitung des linken Zeigefingers in den Kehlkopf eingeführt, nachdem man mit diesem die Epiglottis aufgerichtet hat. Sobald man die Glottis mit dem knopfförmigen, die untere Oeffnung des Tubus verschliessenden Ende des Mandrins erreicht hat, stösst man jenen dadurch nach unten, dass man mittelst des rechten Daumens den auf der oberen Fläche des Handgriffs des Introductors liegenden Bolzen nach vorne schiebt, wodurch mittelst Uebertragung des Drucks durch eine Feder auf die an der Krümmung gelegenen Arme dieselben nach unten gestossen werden, und die Tube von ihrem Mandrin befreit wird. In demselben Augenblick legt man den linken Zeigefinger auf die obere Fläche des Tubus, stösst ihn mit einiger Gewalt durch die Glottis nach unten und zieht gleichzeitig den Introductor mit dem angeschraubten Mandrin aus dem Munde heraus.

Die Tuben von vergoldetem Metall oder aus Hartgummi (s. Figg. 129—132), in ihrer äusseren Form einem genauen Abguss des Kehlkopfes entsprechend, zeigen ein auf dem Durchschnitt elliptisches Lumen. Am oberen Ende tragen sie eine Verbreiterung, „Kopf“, der nach der Einführung oberhalb der Stimmlippen auf den Taschenlippen ruht und ein Hinunterfallen in die Trachea verhindert. Mit seinem dünneren „Halse“ liegt er zwischen den Stimmlippen; darunter schwillt er wieder an („Körper“), um, nachdem die bauchige Anschwellung durch das Hinabdrücken mittelst des linken Zeigefingers die Glottis passiert hat, ein Aushusten zu verhindern.

Der Kopf zeigt eine Durchbohrung, durch die ein fester Seidenfaden gezogen ist, der nach der Einführung aus dem Munde heraushängt, und an dem eventuell die Tube wieder ohne weiteres herausgezogen werden kann. Bei Kindern sind dieselben (s. Figg. 130—132), ebenso wie der Introductor (s. Fig. 133), natürlich entsprechend kleiner. Die dem Alter des Patienten angepasste Tube wird durch Messen ihrer Länge an einem für diesen Zweck angegebenen Massstab (s. Fig. 134) bestimmt.

Seit mehreren Jahren werden, besonders bei der Diphtherie der Kinder, weitere cylindrische Tuben angewendet (s. Fig. 135), da bei ihnen die sonst zu befürchtende Gefahr, dass Membranen in die Trachea hinuntergestossen werden könnten, vermieden werden soll.

Für diese an einem Massstab (s. Fig. 136) für das entsprechende Alter zu bestimmenden Tuben ist ein anderer Introducator nötig (s. Fig. 137), der aber ungefähr nach demselben Princip arbeitet, wie der andere. Man lässt die Tube gewöhnlich 24 Stunden liegen und macht dann die Extubation, um zu sehen, ob und welche Reaction etwa eingetreten; manchmal, insbesondere, wenn keine bemerkenswerten Störungen vorhanden, kann man sie mehrere Tage liegen lassen; bei chronischen Stenosen hat man sie in einigen Fällen erst nach Monaten entfernt. Ist der Faden zerbissen, so dass das Herausnehmen der Tube an demselben nicht möglich, so verwendet man den Extubator (s. Fig. 138 und 139 für Erwachsene und Kinder), den man geschlossen in die obere Tubenöffnung unter Leitung des linken Zeigefingers einführt und dann durch Niederdrücken des gleich vor dem Handgriff befindlichen Hebelarms die in der Tube liegenden geriffelten Branchen soweit von einander entfernt, dass sie sich fest an die Wand ihres Lumens legen, so dass beim Herausziehen des Extubators die Tube demselben folgt. Um bei all diesen Manipulationen den Mund der Kinder offen zu halten, liegt diesem O'Dwyer'schen Besteck gewöhnlich noch ein Mundsperrer (s. Fig. 140) bei. — Es ist nicht zu verkennen, dass diese Methode eine grosse Übung und eine gewisse Geschicklichkeit erfordert.

Es sind in den letzten Jahren von verschiedenen Autoren verschiedene Modificationen an diesem Instrumentarium vorgenommen worden, die aber alle das O'Dwyer'sche Princip respectiren.

Die Ernährung bei liegender Tube macht, da die Patienten sich leicht verschlucken, im Anfang gewisse Schwierigkeiten, die aber oft bald überwunden werden; macht man die Extubation, so lässt man den Patienten diese Pause zum Essen benutzen, um nachher erst die Reintubation zu machen.

Nicht selten, aber fast nur bei acuten Stenosen, tritt ein Decubitus an der Kehlkopfschleimhaut auf, der aber gewöhnlich oberflächlich und deswegen von keiner Bedeutung ist. Besonders wenn keine genau passende Tube gewählt worden war, wird sie auch wohl ausgehustet.

Wenngleich die Intubation in Amerika viel und mit gutem Erfolge bei Diphtherie verwendet wird, so hat sie in Deutschland bei der Behandlung der diphtherischen Larynxstenose sich nur wenig Freunde erwerben können, und jedenfalls muss man bei ihrer Anwendung in Fällen von Diphtherie immer noch auf

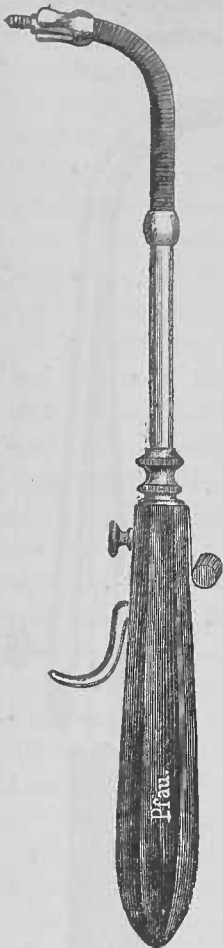


Fig. 128.



Fig. 129.



Fig. 130.



Fig. 131.



Fig. 132.



Fig. 133.



Fig. 134.

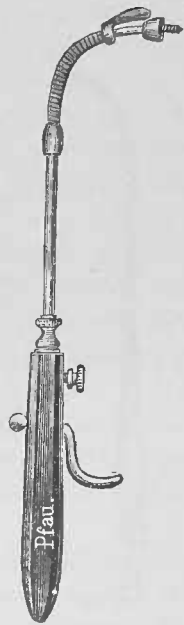


Fig. 137.




Fig. 135.


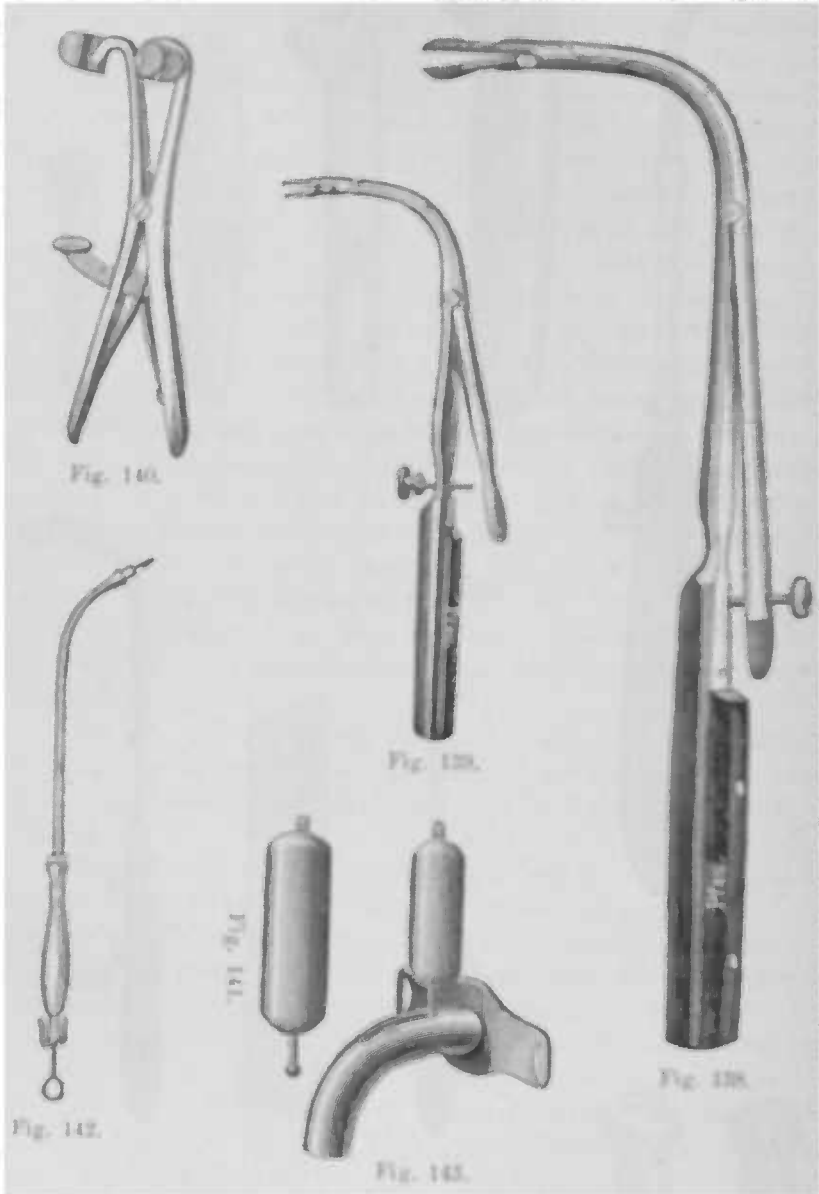


Fig. 136.

die Möglichkeit einer nachfolgenden Tracheotomie vorbereitet sein. Bei der Behandlung der chronischen Verengerungen der



oberen Luftwege verdient sie dagegen nach meinen Erfahrungen volle Anerkennung.

2) Die Behandlung der Larynxstenosen nach ausgeführter Tracheotomie geschieht ausser mittelst der Intuba-

tion gewöhnlich durch Einführung der Schrötter'schen Kehlkopfbolzen. Sie sind solide auf dem Durchschnitt dreieckig geformte Bongies, die oben eine Oese, unten ein Knöpfchen tragen (s. Fig. 141). Durch erstere wird ein fester Seidenfaden gezogen, an dem sie durch einen in einem gebogenen Rohr (s. Fig. 142) verlaufenden und unten hakenförmig umgebogenen Mandrin in das Rohr hineingezogen werden; der Faden wird nach Entfernung des Mandrins zur Fixirung des jetzt am Mundende des Rohrs befindlichen Bolzens fest am äusseren Rohrende befestigt, so dass Rohr und Bolzen gewissermassen ein Stück darstellen. So führt man nun unter Leitung des Spiegels den Bolzen in den Kehlkopf ein und durch die Glottis hindurch. Das am unteren Ende befindliche Knöpfchen gelangt dabei (nach Heryng's Vorschlag) in einen längsverlaufenden Schlitz der äusseren Canüle, und wird durch Einführen der inneren Canüle fixirt (s. Fig. 143), weil diese einen engeren Schlitz trägt, der wol den Hals des Knöpfchens passiren, nicht aber dieses selbst mehr herausschlüpfen lässt. — Jetzt löst man den Faden vom Rohr und zieht dieses zurück. So liegt der Bolzen im Kehlkopf unten in der Canüle fixirt, an seinem oberen Ende den Faden tragend, der nunmehr zum Munde heraushängt, und an dem man, will man den Bolzen wieder entfernen, denselben herauszieht, nachdem man die innere Canüle herausgenommen, und so dem Knöpfchen den Austritt aus der Canüle möglich gemacht hat.

Die ersten Male gelingt es nicht, ohne weiteres mit dem Bolzen hindurchzukommen; oft stören massenhafte, dem oberen Rande der Tracheotomiewunde entsprechende Granulationen; dieselben sind deswegen vorher durch Aetzung oder mit dem scharfen Löffel zu entfernen.

Die Dicke des anfänglich anzuwendenden Bolzens entspricht ebenso wie bei der Intubation der Weite des vorhandenen Lumens; allmählich geht man dann zu immer dickeren Bolzen resp. Tuben über.

Nicht bloss erreicht man auf diese Weise eine allmähliche Dilatation der stenosirten Partie, man bringt auch durch den dauernden Druck nicht selten ein plastisches Exsudat zur Resorption oder befördert sie wenigstens.

Den Dilatationsversuchen muss man gelegentlich Discisionen von Narben etc. voraufgehen lassen, die das Lumen so stark verengern, dass die Einführung einer Bougie, eines Tubus oder eines Bolzens nicht recht möglich ist; resp. man combinirt beide Methoden. Man durchtrennt die Narben oder Membranen mit

dem Kehlkopfmesser oder dem Galvanokauter und führt, um ein Wiederverwachsen der durchschnittenen Stricture zu verhindern, hinterher den Dilatator ein.

Man lässt die Bougies etwa 24 Stunden liegen und führt sie, wenn keine besondere Reaction eingetreten, den nächsten Tag wieder ein. Es empfiehlt sich, nicht zu lange Pausen zu machen, da ohnedies die Methode lange Zeit (gewöhnlich mehrere Monate) in Anspruch nimmt.

Die Erweiterung von unten her durch Einführung von Dilatatoren von der Tracheotomieunde aus ist weniger empfehlenswert; es sind für diesen Zweck ebenfalls mehrere Instrumente angegeben worden.

Missbildungen und Anomalien des Kehlkopfes und der Luftröhre

Bei Männern, deren Hoden in der Entwicklung zurückgeblieben und deren geschlechtliche Entwicklung nie die volle Reife erhält, ebenso bei Castraten bleibt der Kehlkopf klein und ist dem weiblichen ähnlich gestaltet. Abnorme Grösse des Kehlkopfes findet sich zuweilen bei Cretins. — Ferner sieht man gelegentlich Mangel der Epiglottis oder Spaltbildung in derselben, oder Fehlen der Aryknorpel, des Ringknorpels, defecte Bildung des Schildknorpels (s. Fig 89) und Spaltung desselben; auch mehr oder minder ausgiebige congenitale Verschlussung der Stimmritze durch eine Membran ist beschrieben worden. Ich selbst habe eine doppelte angeborene Diaphragmabildung beobachtet; die eine Membran spannte sich zwischen den aryepiglottischen Falten, die zweite zwischen den Stimmlippen aus (s. Fig 144).

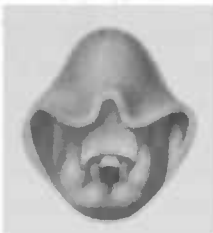


Fig. 144

Meinh. Schmidt fand bei einem Kinde eine congenitale Einwärtsbiegung der seitlichen Partien der Epiglottis, so dass diese sich in grosser Ausdehnung in der Mittellinie berührten und dadurch den Larynxeingang fast völlig verlegten; das Kind ging an Erstickung zu Grunde. Uebrigens bestand gleichzeitig eine Abplattung und teilweise concave Eindrückung der linken Trachealwand bis zum Bronchus herunter“.

Die den Adamsapfel bildenden Platten des Schildknorpels stossen beim Mann unter einem Winkel von etwa 90°, beim Weibe unter

ca. 120° zusammen; aber abgesehen von gewissen Schwankungen dieser Grösse zeigen die beiden Platten besonders bei Männern zuweilen eine gewisse Asymmetrie insofern, als die eine derselben mehr eingedrückt erscheint, als die andere, eine Abweichung, die sich bis auf den Ringknorpel fortsetzen kann. Die andere Seite ist dann gewöhnlich stark hervortretend. Auf der verborgenen Seite ist dann der sinus pyriformis verkleinert, die Innenfläche der aryepiglottischen Falte flach, ihre Grenzfläche gegen den Kehdeckel teilweise verstrichen, die Morgagnischen Taschen durch Umstülpung ihrer Schleimhaut gegen die Kehlkopfhöhle zu einem seichten Grübchen verwandelt, die Stimmlippe nur wenig vorspringend, während die Taschenlippen schärfer hervortritt.

Diese Verbiegung, die sich häufiger links findet, macht sich laryngoskopisch dadurch bemerkbar, dass die Glottis nicht in der Medianlinie, sondern schief steht und zwar nach der prominenteren, d. h. gewöhnlich rechten Seite hin verschoben. Diese Veränderung des laryngoskopischen Bildes ist insofern von grosser Wichtigkeit, als bei Nichtbeachtung der Anomalie des Kehlkopferüstedes dem Ungeübten leicht eine Verwechslung mit Stimmlippenlähmung unterlaufen kann; —

Ferner kann eine Platte des Knorpels weiter vorgeschoben sein als die andere; nicht selten findet sich in derselben ein rundliches Loch — foramen thyreoidium.

Der Ventrikel ist ein oder beiderseitig gelegentlich sackartig erweitert — Kehlsackbildung, Laryngocele ventricularis (Virchow) — so dass derselbe bis zum Zungenbein oder neben demselben als eine mehr oder minder grosse, beim Pressen, Husten etc. sich vorwölbende Geschwulst an der äusseren Haut bemerkbar werden kann. Diese übermässige Ausdehnung der Morgagni'schen Tasche findet sich bei manchen Tieren (Affen), so dass man diese anormale Bildung beim Menschen eine Thormorphie (Tierähnlichkeit) nennt. Dahin gehört auch die Bildung eines dritten Ventrikels, wie ihn Brösicke am vorderen Vereinigungswinkel der Stimmlippen fand — die erbsengrosse Tasche hatte den Schildknorpel durchlöchert; — diese thormorphische Anomalie findet ihr Analogon in dem dritten Ventrikel des Pferdes.

Im Bau der Trachealknorpel finden sich ebenfalls mancherlei Varietäten, Zusammenfliessen derselben oder Teilung in zwei bis drei Aeste; auch überzählige Trachealknorpel sind gezählt worden. Sehr selten spaltet sich die Trachea statt zwei-,

dreimal; in einem Falle von White entsprach der dritte Bronchus dem oberen Lappen der rechten Lunge. Chiari fand an der rechten Trachealwand ein congenitales, von Schleimhaut ausgekleidetes und von Knorpelplättchen bedecktes Divertikel bei normaler Bildung der Stammbronchien. Luftröhrenfisteln besonders nach der äusseren Haut hin stellen Reste von Kiemen-spalten dar.

Zu den functionellen Anomalien kann man den ungewöhnlich verlängerten Stimmwechsel rechnen, den man auch als Eunuchen- oder Castratenstimme bezeichnet. Wenn- gleich Marcel einen Krampf der Stimmlippenspanner, besonders der mm. thyreoarytaenoid. int. als Ursache derselben annimmt, so hat uns doch eine grössere Reihe von Beobachtungen gezeigt, dass das zum mindesten nur selten der Fall sein kann. Trifiletti führt die Störung auf eine mangelhafte Entwicklung des centralen und peripheren Nervensystems, speciell des Nervenmuskelsystems, dass der Stimmbildung vorsteht, zurück. — Bei dem schnellen Wachsthum des Kehlkopfs während der Pubertät hält die Entwicklung der Stimme in diesen Fällen nicht gleichen Schritt, sie verliert ihre frühere Klangfarbe; aber, statt mit männlichem, sprechen die Knaben mit Falsetto, oder aber — wenn auch seltener — die Stimme ist tief und rauh — Strohbass. — Liegt der Grund nicht in einer von der Norm abweichenden Entwicklung der Knorpel, so ist das Leiden darin begründet, dass die Muskeln es noch nicht gelernt haben, den neuen Verhältnissen entsprechend einzeln oder zusammen zu wirken, so dass es sich also um eine Art Coordinationsstörung handelt. Diese auch von Simanowski vertretene Anschauung können wir nach unseren Erfahrungen vollauf bestätigen; die erwachsenden Knaben haben sich noch nicht die volle Herrschaft über ihr verändertes Stimmorgan angeeignet.

Laryngoskopisch sah ich gewöhnlich eine Insufficienz der mm. thyreoarytaenoidi int., seltener des transversus; zuweilen daneben leicht katarrhalische Erscheinungen.

Eine Persistenz und Hypertrophie der Thymusdrüse kann durch Druck auf den n. recurrens Stimmlippenlähmung hervorrufen, wie dies Marcel einmal beobachtete; ferner verursacht sie gelegentlich Trachealstenose.

Eine Behandlung der Anomalien ist gewöhnlich unnötig. Die Laryngocoele erfordert öfter einen chirurgischen Eingriff. Bei der Eunuchenstimme erreicht man in manchen Fällen gute Erfolge durch methodische Übung, indem man die

Patienten mit Falsetstimme, in tiefen Tönen vorgesprochene, Worte ebenso nachsprechen lässt und durch verständiges Zureden sie psychisch beeinflusst. Indem man dabei gleichzeitig während des lauten Sprechens mit dem Daumen den Kehlkopf von vorne nach hinten comprimirt, nimmt man beim Strohbass den Schildknorpel zwischen Daumen und Zeigefinger und drückt ihn zusammen.

Als besondere Merkwürdigkeit sei die Beobachtung Clarkes erwähnt, der bei einem $3\frac{3}{4}$ Jahre alten Knaben — der übrigens auch alle sonstigen Zeichen der Pubertät aufwies — bereits das Mutiren der Stimme feststellen konnte.

Laryngitis acuta.

Aetiologie: Im grossen und ganzen gilt hier dasselbe, was schon von den Ursachen der acuten Pharyngitis gesagt worden ist, nur ist noch zu erwähnen, dass die acuten Entzündungen der Nase und des Rachens sich nicht selten, besonders leicht bei unvorsichtigem Verhalten und bei dazu disponirten Personen auf den Kehlkopf fortsetzen. So sieht man nicht gerade selten, dass Kinder, besonders zarte, verweichlichte, auch scrophulöse oder Kinder mit adenoiden Vegetationen mehrere Jahre hindurch an einem acuten Larynxkatarrh (Pseudocroup) alljährlich ein bis mehrere Male erkranken; und ein öfteres Befallensein von Kehlkopfkatarrhen disponirt wieder zu einer neuen Erkrankung, und andererseits setzt sich ein acuter Katarrh gerne auf einen chronischen auf.

Die Erkältung spielt auch hier eine wichtige Rolle; Durchnässung der Haut, insbesondere der Füsse, scharfe Nord- und Ostwinde, Zugluft und andere ähnliche Schädlichkeiten sind als Ursachen anzuschuldigen. Sehr häufig sehen wir den acuten Katarrh im Herbst und bei schnellem Wechsel der Temperatur insbesondere, wenn auf kaltes Wetter Temperaturerhöhung mit längeren Regengüssen folgt. Ferner tragen Ueberanstrengungen der Stimme, wie wir sie nicht selten bei Berufsrednern, Geistlichen, Lehrern, bei Sängern Officieren u. a. beobachten, die Schuld an einer katarrhalischen Erkrankung des Kehlkopfes, ebenso der Genuss zu kalter oder heisser Speisen, Einatmung von Staub und schädlichen Gasen, innerlicher Gebrauch von Jod. Schliesslich beobachten wir den acuten Larynxkatarrh bei verschiedenen Infectionskrankheiten, Influenza, Masern, Scharlach, Variola, Typhus, Tuberkulose und Syphilis. Männer erkranken häufiger daran als Frauen und Kinder.

Symptome: Der acute Kehlkopfkatarrh setzt, gewöhnlich nur in seinen schweren Formen oder zuweilen bei sehr sensitiven Personen und Kindern, mit, meist nur geringem, Fieber ein; in der weit aus grössten Mehrzahl der Fälle fehlt es. Die Kranken klagen über ein trockenes, brennendes, beim Schlucken zuweilen schmerzhaftes, stechendes Gefühl im Halse, oder sie haben auch die Empfindung, als hätten sie „etwas Fremdes in der Kehle“, das sie zum Husten reizt. Dieser ist oft unbedeutend, kann aber auch die Patienten häufig quälen und jedesmal ein wundres, stechendes Gefühl im Halse verursachen, besonders wenn die Trachealschleimhaut an dem entzündlichen Process teilnimmt.

Die unangenehmen Sensationen lassen gewöhnlich nach, wenn die, meist nach einem bis einigen Tagen, sich einstellende Secretion eine Expectoration ermöglicht, und der trockene, oft den Schlaf störende Husten sich in einen lockeren umwandelt, der das Secret leicht entfernt.

Dieses ist hell, glasig, schleimig, zuweilen streifig-blutig und wird später mehr schleimig-eitrig oder auch rein eitrig oder trockenborkig (Laryngitis sicca).

Die Hyperämie und Schwellung, die meistens auch die Taschen- und Stimmlippen betrifft, macht die Stimme rau, heiser oder apbonisch, je nach ihrer Intensität und ihrem Sitz; so kann eine auf Entzündung beruhende Hervorwölbung einer Taschenlippe sich so zwischen die Stimmlippen einklemmen, dass ein Glottisschluss unmöglich ist; derselbe kann auch verhindert werden durch die geschwollene hintere Larynxwand; oder eine subglottische Schwellung kann ihre Einstellung in die Medianlinie hindern oder die geschwollenen Taschenlippen liegen ihnen als Dämpfer auf. Dagegen rührt die gewöhnlich zu beobachtende Heiserkeit her von der entzündlichen Schwellung der Stimmlippen, also einer Verdickung der schwingenden Membran, so dass deswegen die Stimme auch tiefer und rauher klingt; gleichzeitig wird sie wegen der Beteiligung an der Entzündung seitens der Stimmlippenadductoren und -spanner schwächer.

Diagnose: Bei der laryngoskopischen Untersuchung, die stets vorgenommen werden muss, wenn man nicht gelegentlich in Irrtümer verfallen will, zeigt sich uns die Schleimhaut mehr oder minder lebhaft rot, und zwar gewöhnlich besonders am tuberculum epiglottidis, den Aryknorpelspitzen, der hinteren Wand, den aryepiglottischen Falten und den Taschenlippen. Die Stimmlippen sind rosa bis dunkelrot; die subglottische Schleimhaut ist zuweilen, besonders bei Influenza, so geschwollen, dass sie jederseits als ein roter Wulst über den Stimmlippenrand, gewissermassen als ein

drittes Bänderpaar hervorragend; natürlich ist dies besonders gut nur während der Respiration zu sehen. Bei manchen Patienten sieht man bei acuten Kehlkopfkatarrhen diese Region mit Vorliebe und vorzugsweise befallen.

In manchen seltenen Fällen bemerkt man in Folge der Abstossung des Epithels — die sich durch kleine weissliche Auflagerungen auf die Schleimhaut zu erkennen giebt, — kleine oberflächliche Defecte besonders an den Stimmlippenrändern.

B. Fränkel beschreibt bei der Influenzalaryngitis ein höchst charakteristisches Aussehen der Stimmlippen. Auf ihrer geröteten Schleimhaut sieht man gewöhnlich in der Mitte oder mehr nach vorne weisse, in dem Niveau der Umgebung liegende Stellen, die nach 2—3 Wochen einen mehr oder minder deutlich markirten Hof zeigen und allmählich schwinden; dann sieht man an ihrer Stelle ebenfalls eine gerötete, manchmal epithelberaubte Schleimhaut. Fränkel sieht die weissliche Verfärbung als eine fibrinöse Infiltration der Stimmlippen an.

Von Secret ist meist nicht viel zu sehen, zuweilen bemerkt man, (häufiger zwar bei chronischen Katarrhen) spärliches dünnes Secret, durch die Schwingungen der Stimmlippen zu weissem Schaum geschlagen, punktförmig ihrem Rande und gewöhnlich am hinteren Ende des vorderen Drittels oder in der Mitte aufsitzen. In anderen Fällen sahen wir ein eitriges Secret auf den Taschenlippen und zwar so, dass, wie bei der Angina lucunaris den Oeffnungen der Lacunen, hier den Mündungen der Drüsenausführungsgänge ein Eitertröpfchen aufsitzt; in diesen Fällen handelte es sich fast immer um eine Influenzalaryngitis. Trockenes, borkiges Secret, gewöhnlich an den Stimmlippen und der hinteren Wand sieht man gelegentlich mit und ohne Influenza, und zwar nicht selten bei Personen, die an chronischer, trockener Rhinopharyngitis leiden und bei solchen, die berufsmässig am Feuer arbeiten: Köchinnen, Schmieden u. a. (Laryngitis sicca). Die Borken können die Glottis manchmal so verlegen, dass die Patienten, besonders Nachts, wenn sie lange nichts abgehustet haben, mit Atemnot erwachen und erst nachdem sie, gewöhnlich nach Genuss eines warmen Getränkes, das trockene Secret gelöst und entfernt haben, wieder freiatmig und weniger heiser werden. Insbesondere wenn die Borken sich der subglottisch geschwollenen Schleimhaut auflagern, wie wir das bei Influenza häufig gesehen, wird natürlich der Atemweg sehr eng. Durch das oft gewaltsame Lösen der Borken entsteht nicht selten eine kleine Blutung, und man sieht dann im laryngoskopischen Bilde gewöhnlich auf den Stimmlippen, auch auf den Taschenlippen, reines Blut

auf der freien Oberfläche, oder aber unter dem Epithel Ecchymosen oder selbst Sanguinationen (*Laryngitis haemorrhagica*). Ich kann Gottstein nicht beistimmen, wenn er die *Laryngitis haemorrhagica* mit der *Laryngitis sicca* identificirt, da ich eine Reihe von Fällen gesehen habe, in denen die Blutung ohne Borkenbildung stattfand. Damit soll nicht geleugnet werden, dass diese häufig zu Blutungen führt, oder bei ihr die Borken blutig tingirt sind. Das Blut auf der hinteren Wand stammt gewöhnlich aus den tieferen Theilen des Respirationstractus.

Bei der Phonation sieht man in den meisten Fällen von acuter *Laryngitis* eine Insufficienz der Adductoren und Spanner, sehr selten der Abductoren. Die Glottis zeigt daher in Folge der mangelhaften Action der *mm. thyroarytaen. int.* eine mehr elliptische Form; oder aber wenn der *m. transversus* ausfällt, lässt sie im cartilaginösen Teil einen dreieckigen Spalt; oder aber schliesslich beide Formen können sich zu der sogenannten Sanduhrform der Glottis (*s. Paresen*) combiniren.

Auch ohne Laryngoskop kann man in manchen Fällen aus der Heiserkeit, die im Anfang nicht mit Husten complicirt ist, aus dem Mangel allgemeiner Erscheinungen, dem gleichzeitigen Vorhandensein eines Schnupfens, dem Nachweis eines Zusammenhanges mit einer Erkältung die Diagnose stellen.

Die Beeinträchtigung der Stimme bei Syphilis ist im Gegensatz zu der bei acutem Kehlkopfkatarth gewöhnlich mehr unangenehm rauh (*raucedo syphilitica*), bei Tuberculose schwach, abgesehen davon, dass ja auch das Sputum anderer Art und sonstige Zeichen nachweisbar sind; ebenso ist sie bei Paresen der Kehlkopfmuskeln mehr schwach als heiser und klingt bei totaler Stimmlippenlähmung fischlarvig; bei Neubildungen ist sie für gewöhnlich gebrochen und häufig diphthongisch.

Prognose: Nach 8–14 Tagen ist der acute Katarth bei verständigem Verhalten des Patienten abgelaufen und bedroht im übrigen keineswegs die Gesundheit; dagegen dauert die Influenzalaryngitis gewöhnlich 6–8 Wochen; auch die *Laryngitis sicca* zieht sich oft wochenlang hin und neigt ausserdem sehr zu Recidiven. Bei unzweckmässiger Lebensweise, insbesondere wenn die Stimme während der Zeit der Erkrankung nicht geschont wird, geht der acute oft in den chronischen Katarth über.

Therapie: Vor allem haben die Patienten ihre Stimme zu schonen und dürfen besonders bei den schweren Formen nur flüstern, eine Vorschrift, die vor allem bei vorhandener Lungentuberculose streng innegehalten werden muss, da die entzündete

Schleimhaut des Kehlkopfes leichter inficirt wird als die gesunde. Ferner sollen der Genuss alkoholischer, zu heisser oder zu kalter Getränke vermieden werden, ebenso das Rauchen, sowie all die Schädlichkeiten, die geeignet sind, eine Entzündung der Kehlkopfschleimhaut hervorzurufen resp. zu steigern. Bei fieberhaftem Katarrh empfiehlt sich ein diaphoretisches Verfahren, bei Schmerzen im Halse Priessnitzsche Umschläge; ist der Husten quälend, so gebe man *Mixtura solvens*, *Aq. amygdal. amar.* rein oder mit *Morphium*, bei gleichzeitig zäher spärlicher Secretion verordne man Selterswasser mit warmer Milch, *Elixir e succo Liquir.* mit *Ti. op. benzoicae* (50 : 5 3stl. 1 Theelöffel) oder *Apomorphin* ohne oder mit *Morphium* u. ä.

Eine locale Behandlung ist nicht nötig, die Pinselung bringt vielmehr nicht selten eine Verschlimmerung; dagegen ist nach *Bosworth* die Application einer schwachen Zinkchlorid- oder *Arg. nitr.*-Lösung mittelst eines Zerstäubers sehr erfolgreich. — Zieht sich die Erkrankung länger hin, so kann man local *Tannin*, Zinkchlorid, *Arg. nitr.* u. a. mittelst Pulverbläser, Spritze und Pinsel anwenden.

Bei der *Laryngitis sicca* sind zur Lösung der Borken, die die Stimme und die Atmung verbessert, Inhalationen von Wasserdämpfen oder noch besser einer 2 % Lösung von *Ammon. muriat.* (mit *Glycerinzusatz* etwa 2 %) angezeigt; später greift dieselbe Therapie — *Insufflation*, Pinselung u. s. w. — Platz. Ebenso ist die locale Behandlung bei der *Influenzalaryngitis* nach den ersten 8—14 Tagen, wenn die schweren entzündlichen Erscheinungen zurückgegangen, zu empfehlen.

Eine besondere Besprechung erheischt

die acute Laryngitis der Kinder, Pseudocroup, Laringitis acuta hypoglottica

bei der die Entzündung vorherrschend oder fast ausschliesslich die subglottische Schleimhaut betrifft, so dass bei der engen Passage des kindlichen Kehlkopfes eine Schwellung der Region unterhalb der Stimmlippen zu einer Stenose führt.

Aetiologie: Wenngleich all die in der allgemeinen Aetiologie genannten Ursachen auch eine subglottische Laryngitis hervorrufen können, so sind doch unzweifelhaft scrophulöse Kinder und solche, die adenoide Vegetationen, Hyperplasie der Tonsillen, kurz eine Schwellung des Lymphrings aufweisen, mehr dazu disponirt — vielleicht weil sie ohnedies ja häufiger an chronischen

Katarrhen leiden, und in Folge dessen auch ein acuter Katarrh leichter acquirirt wird. Dass gerade die subglottische Region bei solchen Kindern anschwillt, hat nichts Befremdendes, wenn wir wissen, dass hier bei ihnen reichlich lymphatisches Gewebe ausgestreut liegt. Im ganzen erkrankten Knaben häufiger als Mädchen, und zwar gewöhnlich im Alter von 2—5 Jahren, seltener bis herauf zu 11 und 12 Jahren.

Symptome: Das erste Zeichen ist neben einer gewissen Unlust und Verdriesslichkeit der Kinder eine Veränderung der Stimme; im Anfang gewöhnlich etwas grell, wird sie bald heiser oder aphonisch. Der Husten setzt früh ein und hat einen charakteristischen, trockenen, rauhen, bellenden Klang („Croup Husten“), weil er nicht durch eine explosive Eröffnung der geschlossenen feinstrahligen Stimmlippen entsteht, sondern durch die Schwingungen der dicken subglottischen Schleimhautwülste, die eine Pseudoglottis bilden. Wenn nach ein oder zwei Tagen die Secretion beginnt, bekommt der Husten einen weicheren und feuchten Beiklang, der aber den bellenden Charakter nicht zu verdecken im Stande ist. Er tritt gewöhnlich anfallsweise auf und zwar meist des Nachts, so dass die Eltern in grosse Angst geraten, um so mehr, als nicht selten das Kind am Tage noch vollkommen wohl war. Man muss sie darauf aufmerksam machen, dass wahrscheinlich in den nächsten Nächten wieder der bellende Husten eintreten wird, weil sie dann diesem vorher angezeigten Ereignis mit mehr Ruhe begegnen. Mit diesem Husten combinirt sich gewöhnlich eine krähende Inspiration, weshalb der Pseudocroup früher fälschlich für Laryngospasmus angesprochen worden ist. Ist das Kind mit bellendem Husten und mit geräuschvoller Atmung oder auch mit krähender Inspiration und Dyspnoe, gewöhnlich einige Stunden, nachdem es eingeschlafen, erwacht, so beruhigt sich dieser beängstigende Zustand gewöhnlich bald, weil durch die willkürlich ausgeführten Bewegungen beim Schlucken des dargereichten Getränks oder beim Sprechen die Schleimhaut angefeuchtet und der Schleim aus dem Larynx entfernt wird.

Diagnose: Nach den geschilderten Symptomen könnte der Pseudocroup eigentlich nur mit dem Croup verwechselt werden. Wenngleich schon die Intermissionen gegen diesen sprechen, so entscheidet die allerdings oft schwierige laryngoskopische Untersuchung sicher zwischen beiden. Bei den von uns mit dem Kehlkopfspiegel untersuchten Kindern fanden wir die von Raachfuss zuerst beschriebene subglottische Schwellung in der Mehr-

zahl der Fälle, so dass wir unterhalb der Stimmlippen gewissermassen noch ein rotes wulstiges Bänderpaar sahen, das den Rand jener überragte und so das Lumen verengte. Diese subglottische Schwellung hindert in manchen Fällen, wie wir ebenfalls laryngoskopisch feststellen konnten, die Aussenbewegung der Stimmlippen. In anderen Fällen, wo stridulöses Atmen im Vordergrund der Erscheinungen stand, konnten wir ein Zusammenklappen und Ansaugen der Epiglottis auf den Kehlkopfeingang constatiren.

Daneben — das soll nicht geleugnet werden — mag einmal der bellende Husten in Folge des Auseinandertreibens der krampfhaft geschlossenen Glottis durch einen kurzen, aber heftigen Expirationsstoss (Gottstein) zu Stande kommen, und die Dyspnoe mag auf einem Reflexkrampf der Glottisschliesser beruhen.

Dass eine subglottische Schwellung dem Husten den bellenden Character verleihen kann, steht für uns aus den an Erwachsenen gemachten Beobachtungen fest.

Die Prognose ist im ganzen günstig; nur pflegen Kinder, die einmal an Pseudocroup gelitten, leicht wieder daran zu erkranken.

Behandlung: In manchen Fällen scheint die Darreichung eines Brechmittels im Anfang des Leidens eine gewisse abortive Wirkung auszuüben; mit Sicherheit darf man sie aber nicht erwarten. Die häufigere Darreichung von warmen Getränken (Selterwasser mit Milch, Thee) besonders Nachts, und wenn sich erschwerte Atmung bemerkbar macht, Expectorantien (Ipecacuanha, Apomorphin in vorsichtigen Dosen) genügt in den meisten Fällen. Ganz zweckmässig ist bei stenotischen Erscheinungen die Application eines Senfpapierstreifens auf die den Kehlkopf bedeckende Haut. Die Tracheotomie oder die Intubation ist sehr selten oder fast nie nötig.

Laryngitis chronica.

Aetiologie: Der chronische Larynxkatarrh kommt selten primär und uncomplicirt vor, fast immer besteht gleichzeitig eine Erkrankung der Nase oder des Rachens, die meist die Ursache für ihn abgeben. Ebenso wie in den Rachen gelangt die Luft bei Nasenstenosen in Folge von hyperplastischen Katarrhen, Septumverbiegungen u. a. Ursachen kälter, trockener und unreiner in den Larynx und reizt seine Schleimhaut. Denselben Effect macht die Hyperplasie der Gaumentonsillen und der Rachen-

mandel; ferner setzt sich nicht selten ein Katarrh des Pharynx auf den Kehlkopf fort.

Begünstigend wirkt dabei das häufige Räuspern, die Neigung, den Schleim aus dem Rachen zu entfernen, mit; aus demselben Grunde kann gelegentlich eine zu lange Uvula, die den Kehlkopfeingang reizt und dadurch Husten und Räuspern auslöst, zur Ursache des Katarrhs werden.

Vernachlässigung einer acuten Laryngitis, ungenügende Schonung der Stimme und unzweckmässiges Verhalten bezüglich der Diät, sowie häufigere Recidive derselben führen leicht zu chronischem Katarrh.

Berufliche Schädlichkeiten, wie sie schon bei der Aetiologie der Pharyngitis erwähnt wurden, sind ebenfalls anzuschuldigen; so findet sich die chronische Laryngitis oft bei Lehrern, Volkrednern, Sängern, Geistlichen, Gastwirten u. a., ferner bei übermässigem Gebrauch geistiger Getränke und des Tabacks.

Daraus erklärt sich auch die Bevorzugung des mittleren Lebensalters, sowie die der Männer vor den Frauen.

Symptome: Die Patienten mit chronischem Kehlkopfkatarth haben gewöhnlich nicht viel über subjective Beschwerden zu klagen, Trockenheit im Halse, Kitzel, Neigung zum Räuspern und Husten; nach längerem Sprechen nehmen die Symptome an Intensität zu. Das regelmässige Zeichen der chronischen Laryngitis ist die Veränderung der Stimme, die belegt, verschleiert, heiser, selbst vollkommen geschwunden sein kann (Aphonie). In leichten Fällen ist sie rein oder fast rein und wird erst nach längerem Sprechen heiser; sie kann es aber auch Morgens sein und erst, nachdem das den Stimmlippen oder der hinteren Wand aufliegende Secret herausgehustet ist, klar werden; insbesondere gilt dies von der trockenen Form der chronischen Laryngitis, bei der eingetrocknetes Secret oft den Stimmlippenrändern, sowie der hinteren Kehlkopfwand anhaftend, mechanisch eine normale Glottisbildung hindert und so Heiserkeit und selbst Aphonie verursacht —

Da die nicht selten zu beobachtende Verdickung der Stimmlippen ihre Schwingungsfähigkeit herabsetzt, und die vermehrte Secretion der Bildung der Stimme gleichfalls Schwierigkeiten entgegenstellt, so ist zu ihrer Erzeugung eine grössere Kraftanstrengung nötig und zwar um so mehr, wenn gleichzeitig die Spanner und Adductoren der Stimmlippen in ihrer Function nachlassen; daher tritt nicht selten nach längerem Sprechen eine Ermüdung, selbst ein Versagen der Stimme ein.

Das Secret wird in kleinen glasigen oder gallertigen Schleimklümpchen ausgeräuspert und ausgehustet, dem der eingeatmete Staub seine Farbe giebt.

Laryngoskopisch zeigt sich die Kehlkopfschleimhaut gerötet und geschwollen. Allerdings kann die Rötung sowohl wie die Schwellung die verschiedensten Intensitätsgrade aufweisen. Die Rötung erstreckt sich keineswegs immer über die ganze Schleimhaut, ist vielmehr nicht selten auf einzelne Partien beschränkt; sie variirt vom zarten Rosa und schmutzigem Graurot bis zum tiefen Dunkelblaurot.

Die Taschenlippen sowie die Schleimhaut über den Aryknorpeln und in der subglottischen Region (*laryngitis chronica subglottica*) sind meist lebhaft rot, während die Stimmlippen in den leichteren und mässigen Graden schmutzig graurot erscheinen; die hintere Larynxwand sieht oft graulich blassrot aus.

Die Schwellung macht sich nach Gottstein am Kehledeckel durch Verdickung, Starrheit und Unbeweglichkeit desselben bei Potatoren bemerkbar. Die Taschenlippen können die Stimmlippen ganz oder teilweise, und dann gewöhnlich mehr im vorderen Teil bedecken, so dass die darunter liegenden Stimmlippen gar nicht, nur in einer schmalen Randzone oder nur hinten in die Erscheinung treten. Bei der Stimmbildung können dann die oberen Lippen vicariirend in Function treten und so einen brummenden Ton hervorbringen; oder sie wirken als Dämpfer auf die schwingenden Stimmlippen, oder aber sie können mit einer mehr circumscripht geschwollenen Partie sich in die Glottis einklemmen und so die Gestaltung einer linearen Stimmritze verhindern, wie wir das einige Male beobachteten.

An der hinteren Wand zeigt sich die Schleimhaut ebenfalls zuweilen geschwollen und ebenso an den aryepiglottischen Falten, die dadurch ihre gracile, schlanke Form verlieren. Die Stimmlippen selbst zeigen ebenfalls öfter eine Dickenzunahme im senkrechten Durchmesser und zwar mit Vorliebe in ihrem hinteren Teil mehr nach dem Rande zu. Nichtsdestoweniger behalten sie gewöhnlich ihre prismatische Gestalt bei; nur in schweren Fällen erleiden sie hinten eine Formveränderung, indem der scharfe innere Rand verloren geht und sich abrundet.

Gelegentlich beobachtet man daselbst auch Erosionen, ebenso, wenn auch selten, an der hinteren Wand. Ist die Schwellung der Stimmlippen circumscripht, höckrig, so spricht man in leichteren Graden nach Türck's Vorgang auch wol von einer *Chorditis tuberosa*; für die höheren Grade hat man die

Bezeichnung Trachom der Stimmlippen. Die Knötchen beruhen auf Bindegewebshypertrophie und Kernanhäufungen (Wedl.); verhältnismässig oft sehen wir sie bei scrophulösen Kindern.

Das Secret kann dünnflüssig sein und wird dann nicht selten beim Phoniren durch die Schwingungen der Stimmlippen zu weissem Schaum geschlagen, der sich in kleinen weissen Punkten am Rande derselben, am hinteren Ende des vorderen Drittels oder in der Mitte, niederschlägt und so gelegentlich den ungeübten oder ungenauen Beobachter zu Verwechslungen mit Sängerknötchen veranlasst; beim Auseinanderweichen der Stimmlippen sieht man dann nicht selten von diesen Stellen aus sich einen, die offene Glottis überbrückenden, Faden spinnen. Ist das Secret zähe oder gar trocken, so kann es fest an den Stimmlippen haften, und gewöhnlich sieht man es im vorderen Winkel von beiden Seiten her zusammenstossen und nach hinten sich fortsetzen, so dass es schliesslich einen grösseren Teil der Glottis verlegen und zu erheblichen Atemstörungen führen kann. Durch Lähmung der mm. thyroarytaenoides int. und transversus wird die Glottis in der Mitte spindelförmig, resp. sie zeigt in dem cartilaginösen Teil einen dreieckigen Spalt, oder bei der Combination beider Lähmungen die Sanduhrform.

Die Diagnose ist nur durch die laryngoskopische Untersuchung mit Sicherheit zu stellen, bietet dann aber auch keine Schwierigkeiten. Besondere Aufmerksamkeit verdienen die Stimmlippen, die sich fast ausschliesslich beide zugleich gerötet zeigen; während eine einseitige Affection immer den Verdacht einer schwereren Erkrankung — Tuberculose, Syphilis u. a. — erwecken muss. Es ist auch bei Verdickungen der Stimmlippen, wenn sie erheblicherer Natur sind, immer die Möglichkeit einer constitutionellen Erkrankung in Erwägung zu ziehen und deswegen eine Untersuchung der Lungen sowie eine allgemeine Körperuntersuchung vorzunehmen und die Anamnese genau zu erforschen. Die Verdickungen im hinteren Teil der Stimmlippen sind zuweilen schwer von der Pachydermie (s. nächstes Kapitel) zu unterscheiden; die Uebergänge finden manchmal so allmählich statt, dass man gelegentlich zweifelhaft sein kann, ob man einen gegebenen Fall noch als eine chronische Laryngitis oder schon als Pachydermie bezeichnen soll.

Die Prognose, im ganzen günstig, hängt wesentlich von dem Verhalten des Patienten ab, resp. von der Möglichkeit, denselben seinen beruflichen Schädlichkeiten mehr oder minder zu entziehen. Wenn die Kranken mässig leben, ihre Stimme schonen,

heisse, trockene, staubige Orte nicht aufsuchen, so gelingt es einer zweckmässigen localen Behandlung Heilung zu erzielen, wenngleich die Erfahrung lehrt, dass Recidivè leicht eintreten, und um so leichter und schneller, je mehr und je früher sich die Patienten den alten Schädlichkeiten von neuem aussetzen. Jedenfalls ist der Verlauf immer ein protrahirter.

Therapie: Vor allem sind eine etwaige Nasenstenose, ein Rachenkatarrh, Hyperplasie der Tonsillen und sonstige etwa anzuschuldigende Ursachen zu entfernen und auf Schonung der Stimme und zweckmässige Lebensweise zu achten.

Die directe, locale Behandlung des chronischen Kehlkopfkatarrhs verwendet hauptsächlich Adstringentien; am wenigsten zu empfehlen ist die Insufflation, da das eingeblasene Pulver leicht zu Klümpchen zusammenklebt und so nicht in gewünschter Weise auf die Schleimhaut einwirkt, um so weniger, als es meist nicht lange an Ort und Stelle liegen bleibt, sondern durch Schlucken und Husten entfernt wird. Es empfiehlt sich daher mehr der Pinsel oder Schwamm oder aber die Spritze, die immer nur unter Controle des Kehlkopfspiegels benutzt werden dürfen.

Für Einblasungen verwende man Tannin und Alaun; für Einpinselungen, die gewöhnlich jeden zweiten Tag vorgenommen werden, Tanninglycerin (10:100), Zinc. chlorat. $\frac{1}{2}$ —1 $\frac{0}{10}$ —2 $\frac{0}{10}$, Argent. nitr. 2—10 $\frac{0}{10}$ je nach der Toleranz des Patienten; man mache nie eine neue Einpinselung, bevor man sich nicht überzeugt hat, dass die durch die vorhergehende etwa gesetzte Reizung vorübergegangen. Für die Spritze empfiehlt sich die Höllensteinlösung nicht, dagegen das Chlorzink, und bei der trockenen Form vor allem Lugolsche Lösung (Jodjodkaliglycerin), die man anfänglich bis zur Cognacfarbe mit Wasser verdünnt und allmählich steigend in einer Concentration von 1 (Jod): 300 verwenden mag. Sie trägt ohne Frage zur Verflüssigung des Secrets¹ bei. Für denselben Zweck empfehlen sich Inhalationen von Salzwasser, Ammon. muriat. u. a. lösenden Mitteln (s. auch Lewins Apparat Fig. 62).

In Amerika verwendet man viel den Spray.

Bei hartnäckiger Verdickung der Schleimhaut kanu man Arg. nitr., an die Sonde angeschmolzen, oder selbst die Galvano-kaustik gelegentlich verwenden; bei mehr circumscripiten Formen benutzt man auch Zange oder Curette.

Von Bädern sind zu empfehlen Ems, Soden, Salzbrunn, Weilbach, Nenndorf, Reichenhall u. a. m.

Pachydermia laryngis.

Wenngleich beim chronischen Katarrh des Kehlkopfes sich nicht selten geringfügige Epithelwucherungen finden, und somit die Grenze zwischen ihm und der Pachydermie verwischt ist, so dass wir im gegebenen Falle zweifelhaft sein können, ob wir denselben noch unter die chronische Laryngitis oder schon in die Pachydermie einreihen sollen, so zeigen andererseits doch erheblichere Umwandlungen des Epithels in epidermoidale Verdickungen so charakteristische Bilder, dass es gerechtfertigt erscheint, von einer Pachydermia laryngis, als einer besonderen Krankheit zu sprechen. In diesen Fällen trifft man am hinteren Ende der Stimmlippen, wo der lang vorgestreckte *proc. vocalis* des Giessbeckenknorpels sich dicht unter der Schleimhaut befindet, und zwar an der Stelle, wo er von dem Knorpel abgeht, meist symmetrisch auf beiden Seiten eine länglichovale wulstförmige Anschwellung, häufig 5–8 mm. lang und 3–4 mm. breit, welche in der Regel etwas schief von hinten und oben nach vorne und unten gerichtet ist, so dass ihr vorderes Ende unter dem Rande der Stimmlippen liegt. In ihrer Mitte befindet sich eine längliche Grube oder Tasche, jedoch von geringer Tiefe* [Virchow]. Weiter findet sich dann an den Stimmlippen ein dicker, weisslicher oder grauweisser Ueberzug, der sich, als verdicktes und epidermoidal gewordenes Epithel, in zusammenhängenden Platten abstreifen lässt. Im interarytaenoiden Raum sieht man gelegentlich in grösserer Ausdehnung dicke Auswüchse und Falten mit epidermoidalen Ueberzügen. Die dicken und harten Epidermis-lagen haben einen Zustand von Rissigkeit erzeugt, so dass sich Sprünge und Schründen, sogenannte Rhagaden bilden, die leicht bis ins Bindegewebe hineingehen; so können blutige Verletzungen auftreten, und das täuschende Bild eines beginnenden Cancroidgeschwürs entstehen*.

Da bei dieser Affection „das Epithel einen epidermoidalen Charakter annimmt, dem sich dann natürlich auch das subepitheliale Bindegewebe in entsprechender Weise anzupassen hat“ (Küttner); es sich also um einen chronisch entzündlichen Zustand handelt, der eine diffuse glatte Schwellung macht, nennen wir ihn Pachydermia diffusa, und unterscheiden von ihr die „Papillome“, die Virchow Pachydermia verrucosa nennt, bei der es sich um kleine circumscriphte Epithelhyperplasien handelt, und zwar um so lieber, als beide Affectionen sich klinisch deutlich differenziren.

Aetiologie: Wir verstehen nun unter Pachydermie im klinischen Sinne eine Epithelverdickung mit Wulstbildung. Dieselbe kommt vor unter der Einwirkung verschiedener Reize. Von Allgemeinerkrankungen stehen obenan die Syphilis und die Tuberkulose, von denen in unseren Journalen unter 90 Fällen von Pachydermie die erstere 4 mal, letztere 12 mal vorkommen. Sie geben aber gewissermassen nur eine Gelegenheitsursache ab, so dass man nicht berechtigt ist, die Verdickung als eine syphilitische oder tuberkulöse Erscheinung anzusehen. Ferner finden wir diese Affection häufig nach starkem Gebrauch des Tabaks und Alcohols, bei Personen, die ihre Stimme berufsmässig viel gebrauchen, ferner bei Leuten, die viel in Staub arbeiten müssen u. s. w. Ich sah sie einige Male im Anschluss an eine Influenzalaryngitis sich entwickeln. Wir finden in unseren Fällen die Gastwirthe resp. Kellner, Schlosser, Schmiede, Maschinenbauer, Steinmetze, Tabaksarbeiter, Schuhmacher, Tischler, Schneider, Lehrer, Schauspieler, Sänger und Reisende am stärksten vertreten, daneben sind aber in geringerer Procentzahl mancherlei andere Berufsarten zu verzeichnen.

Das männliche Geschlecht ist natürlich das bevorzugtere; auf unsere ersten 90 Fälle kommen 6 weibliche Patienten; was das Alter betrifft, so waren 2 bis zu 10 Jahren alt, zwischen 11 und 20 standen 21 Patienten, 30 zwischen 21 und 30, in der vierten Dekade 21, in der fünften 10, in der sechsten 4; über 60 Jahre alt war keiner.

An den Stimmlippen fanden wir die charakteristischen Erscheinungen im Gegensatz zu Chiari und Gottstein, die die Affection hier seltner beobachtet haben als im Interarytänoidalraum, unter 90 Fällen 74 mal, an der hinteren Wand allein 14 mal, zusammen mit der Pachydermie an den Stimmlippen 34 mal.

Aber nicht bloss am proc. vocal., sondern auch im vorderen Teil der Stimmlippen sahen wir, ebenso wie Krieg, Kersting, pachydermische Veränderungen, wemngleich sie hier immerhin zu den Seltenheiten gehören. Hier kann sich auch neben der Pachydermia diffusa die verrucöse Form finden (Chiari); auf der hinteren Wand sieht man ebenfalls zuweilen einer diffusen Schwellung circumscripste Höcker aufsitzen.

Was die Dellenbildung betrifft, so erklärt sie Virchow aus dem festen Zusammenhang der Schleimhaut mit dem an dieser Stelle unmittelbar unter ihr liegenden Knorpel. Gewiss hat diese Auffassung ihre vollkommene Berechtigung; allein abgesehen davon, dass es Fälle von Pachydermie ohne Delle

geht, entspricht diese nicht immer der von Virchow angegebenen Stelle, und zuweilen konnten wir, nachdem bereits ein Wulst längere Zeit bestanden hatte, unter unseren Augen die Delle entstehen sehen, so dass wir auch die B. Fränkelsche Ansicht acceptiren müssen, dass der Wulst beim Glottisschluss einen entsprechenden Abdruck, eine Vertiefung an der anderen Seite macht; ein Vorkommnis, das wir auch bei Tumoren gelegentlich beobachten konnten. So kommt

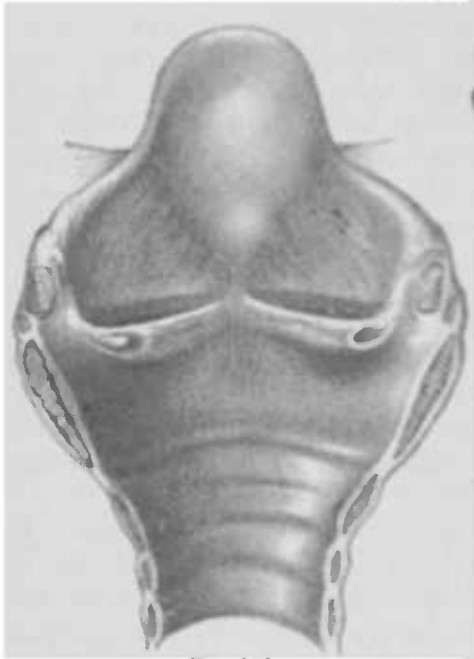

Fig. 145.

Kehlkopf von hinten aufgeschnitten; der Wulst der rechten legt sich in die Delle der linken Seite

so, dass bei der Phonation der Wulst der einen in die Delle der anderen Seite eingreift, und die wallartige Umgebung der Vertiefung dem Abhang des Wulstes entspricht, und trotz der Verdickung der Stimmlippe doch eine geschlossene Glottis entsteht

Wäre dem nicht so, so müsste der Wulst sich beim Phoniren zwischen die Stimmlippen einklemmen und mechanisch einen

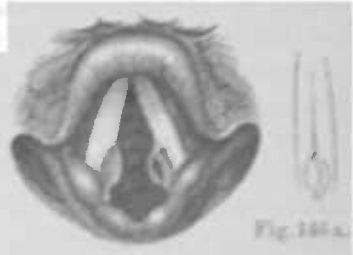


Fig. 146.

Pachydermia laryngis (nach Krieg).

Laryngoskopisches Bild. Auf der rechten Seite sieht man im Centrum des Wulstes eine Delle, die einen Abdruck des rechten Wulstes darstellt.

Fig. 146a zeigt schematisch, wie sich der Wulst an der Delle beim Phoniren hinanlegt.

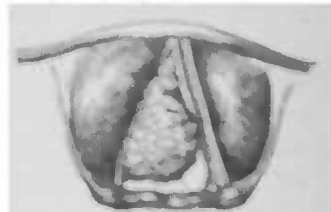


Fig. 147.




Fig. 148.

vollkommenen Glottisschluss hindern. Die beigegebene Zeichnung (s. Fig. 145), nach einem Präparate unsrer Sammlung angefertigt, erläutert diese Verhältnisse ausgezeichnet. Uebrigens kann man dieselben auch im laryngoskopischen Bilde deutlich erkennen (s. Fig. 146 u. 146a). Manchmal schieben sich die Wulste bei der Phonation übereinander, statt ineinander zu greifen.

Bis zu welcher Ausdehnung übrigens zuweilen die Epithelverdickung sich entwickeln kann, zeigen die von E. Meyer publicirten, in den Figuren 147 und 148 skizzirten beiden Fälle. Bei dem ersteren war fast die ganze rechte Kehlkopfhälfte von einem kreidigweissen Tumor eingenommen, der ein blumenkohlartiges Aussehen aufwies und von harter Consistenz war. Wegen seiner auffallenden Grösse machte er erhebliche Atemstörungen. In dem zweiten Falle, in dem neben Heiserkeit ebenfalls zeitweilig Atemnot bestand, zeigte die hintere Larynxwand eine etwa $\frac{3}{4}$ cm hohe, halbkugliche Verdickung von grauweisser Farbe und zerklüfteter Oberfläche. Das hintere Drittel der rechten Stimmlippe nahm ein rötlich gefärbter fast bohngrosser Tumor ein; ebenso zeigte sich links eine erhebliche Verdickung. Subglottisch waren rechts ebenfalls mehrere kleine Geschwülste ähnlicher Art bemerkbar.

Diese weissen Massen können nun auch in kleinem Umfange und geringer Ausdehnung fest der Unterlage der Stimmlippen anhaften, wie ich das gesehen habe, nach einiger Zeit — ich möchte sagen — schuppt sich ein Teil ab, so dass nun der darunter befindliche gerötete Teil der Stimmlippe zum Vorschein kommt. Es kann also zu verschiedenen Zeiten die Ausdehnung des Processes ein verschiedener sein, ein Umstand, der, meiner Ansicht nach mit Unrecht v. Stein veranlasst hat, einen besonderen Krankheitsbegriff: Laryngitis desquamativa zu statuieren.

Symptome: Aus dem oben angegebenen Grunde, dass sich der Wulst gewöhnlich in eine Ausbuchtung der anderen Seite legt, erklärt es sich, dass die Stimme meist nur belegt oder wenig heiser ist, da es ja zu einem vollkommenen Glottisschluss kommt. Manchmal ist die Heiserkeit ausgesprochener, insbesondere wenn die Pachydermie an der hinteren Larynxwand sitzt, da die Anschwellung derselben, indem sie sich zwischen die Stimmlippen legt, mechanisch die Bildung einer phonatorischen Glottis hindert. Ferner klagen die Patienten über Kratzen im Halse, ein Symptom, das gewiss recht häufig auf den begleitenden Rachenkatarrh zu beziehen ist; behauptet doch M. Schmidt, dass die Pachydermie besonders häufig durch Räuspern entstehe.

Nicht selten klagen die Kranken über ein Fremdkörper- oder Druckgefühl besonders beim Schlucken oder auch beim Sprechen, oder selbst über recht erhebliche, oft nach den Ohren ausstrahlende Schmerzen; in einigen wenigen Fällen hörten wir sogar Klagen über erhebliche Erschwerung der Atmung.

Laryngoskopisch zeigt sich bei der Pachydermie die pars cartilaginea der Stimmlippen gewöhnlich auf beiden Seiten eine von der meist weissen Farbe derselben, durch sein rotes Aussehen sich deutlich abhebender glatter Wulst (s. Fig. 146), von denen der eine, einmal der rechte, ein andermal der linke, eine Vertiefung zeigt, in die hinein sich der der anderen Seite legt (s. Fig. 146a). Dadurch, dass sich manchmal abgeschilferte Epithellagen auf dem Wulst befinden, erhält derselbe dann ein mehr grauliches Aussehen, das Landgraf mit dem reifhühnerlichen Belag einer Pflaume vergleicht. Die Stimmlippen sind im übrigen weiss, oder aber besonders in ihrem hinteren Teil gerötet und oft auch etwas verdickt.

Ist die hintere Larynxwand befallen, so sieht man auf derselben eine graulichrote faltige oder rissige, hügelige Hervorwölbung, die, wie gesagt, mechanisch einen festen Stimmlippenschluss verhindern kann.

In seltenen Fällen sieht man auf den Wülsten eine Ulceration. In einem Falle konnte ich am linken proc. voc. ein Geschwür entstehen sehen, das die Spitze des Aryknorpels freilegte, so dass sie ungedeckt und bloss hervorragte; nach einigen Wochen heilte das Ulcus, ohne dass es zu der befürchteten Perichondritis des Giesbeckenknorpels kam.

Die zuerst von B. Fränkel erwähnte Beschränkung in der Abductionsbewegung einer oder beider Stimmlippen sah ich unter 88 Fällen 17 mal; der Grad der Bewegungsbeschränkung wechselt von einer geringen Beeinträchtigung des respiratorischen Ausschlags bis zur vollkommenen Unmöglichkeit der Auswärtsbewegung, so dass dyspnoische Anfälle eintreten können, wie wir sie tatsächlich in zweien unserer Fälle beobachteten.

Die Diagnose ist bei dem charakteristischen laryngoskopischen Befunde leicht. Die gewöhnlich auf beiden Stimmlippen über dem proc. vocal. aufsitzenden schalenförmigen Wülste, oder die grauliche, hügelige Hervorragung an der hinteren Wand lässt vor allem an Pachydermie denken. Bei etwaigen Zweifeln entscheidet die mikroskopische Untersuchung eines entfernten Stückes der Verdickung.

Das mikroskopische Bild (s. Fig. 149) zeigt uns eine Lage platter, verhornender Zellen, denen nach der Tiefe zu mehr polygonale oder cylindrische folgen; an einzelnen Stellen sendet es

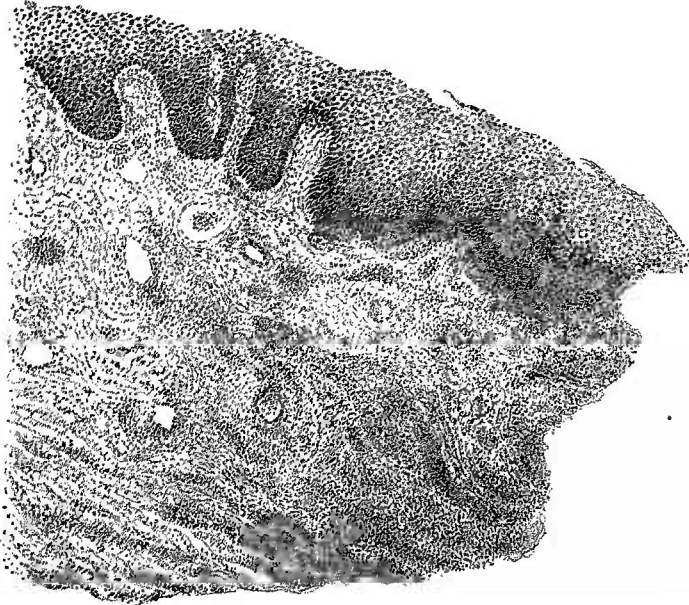


Fig. 149. Mikroskopisches Bild eines von einem pachydermischen Wulste entfernten Stückes.

Ausläufer in die Tiefe, die manchmal verzweigt sind, während nach oben das Epithel sich hier und da abstösst. Die Gefäße sind vermehrt und ihr Lumen erweitert.

Die in die Tiefe dringenden Epithelzapfen haben aber nichts mit Carcinom zu tun, da beiletzterem abgetrennte Epithelnester gefunden werden müssen. Trifft der Schnitt nun einmal einen solchen Zapfen schräg oder senkrecht, so kann es sich ereignen, dass man mitten im Bindegewebe ein an Carcinom erinnerndes Epithelnest findet; diese Verhältnisse sind also bei der Betrachtung des mikroskopischen Bildes zu berücksichtigen. Eine Diagnose auf Carcinom ist in solchen Fällen aber erst dann zu stellen, wenn auch die Basis des Polypen sich carcinomatös erweist (s. mikroskopisches Bild des Carcinoms). Ich stimme Kuttner bei, wenn er der Klebsschen Auffassung nicht Raum geben will, dass das Anliegen weiter Blutgefäße an Epithelzapfen für Carcinom charakteristisch ist; und es ist wohl mehr als zweifelhaft, dass „der Uebergang einer pachydermischen Bildung zum Carcinom, durch ein allmähliches Ein-

wuchern der hyperplasitenden Epithelien in die Lymph- und Blutgefässräume stattfindet". (Klebs.)

Der Verlauf der Pachydermie ist ein langsamer aber gutartiger; er erstreckt sich über Jahre hinaus und, wenn auch zuweilen Verkleinerungen der Wülste beobachtet werden, so bleiben sie doch gewöhnlich stationär oder wachsen auch. Selten kommt es zur Ulceration oder gar zu einer an diese sich anschliessende Perichondritis. Eine Umwandlung in Carcinom ist bisher noch nicht mit Sicherheit beobachtet worden.

Die Prognose ist bei verständigem Verhalten der Patienten und Einleitung eines geeigneten therapeutischen Verfahrens eine günstige, und selbst in den bisher beobachteten Fällen mit Ulceration und Perichondritis war der Verlauf ein guter.

Therapie: Behandelt man den complicirenden Rachenkatarrh und den etwa bestehenden Katarrh des Larynx in der gewohnten Weise, und ist der Patient im Stande und Willens, längere Zeit seine Stimme zu schonen, so erreichen wir in leichteren Fällen, insbesondere unter Darreichung kleiner Dosen Jodkali bald Verkleinerung oder auch das Schwinden der Wülste und die Wiederherstellung der Beweglichkeit der Stimmklappen.

Von localen Mitteln hat mir das Arg. nitr. in möglichst starker Lösung noch die besten Dienste geleistet.

Sind die Wülste grösser, so ist der kürzeste Weg zur Heilung die operative Entfernung derselben mit der schneidenden Zange.

Laryngitis submucosa (phlegmonosa) acuta.

Aetiology: Alle ursächlichen Momente, die bei jeder entzündlichen Affectio'n der oberen Luftwege eine Rolle spielen, sind auch hier zu berücksichtigen, und die Beobachtung, dass diese schwerere Form der Entzündung in manchen Fällen unter gleichen äusseren Bedingungen wie die gewöhnliche Laryngitis auftritt, lässt eine in einer geschwächten Constitution begründete Disposition vermuten. Charazac beschuldigt auch einen übermässigen Gebrauch der Stimme.

Männer werden häufiger befallen als weibliche Personen, und zwar gewöhnlich im Alter von 20—30 Jahren. Die primäre Form ist jedenfalls sehr selten, die secundäre tritt auf nach Peritonitis, Glossitis, acuter Pharyngitis, Erysipelas, Angina, Variola, Typhus, Diphtherie, Pyämie, Scrophulose, Tuberkulose. Mouré sah am 10. Tage eines Scharlachs einen Abscess an der Basis der Epiglottis und der oberen Partie der l. Taschenlippe, der

sich spontan entleerte. Traumatischer Natur ist die submucöse Laryngitis nach Einatmung heisser Dämpfe, Aetzungen durch Schlucken corrosiver Gifte und Verletzungen durch Fremdkörper.

Symptome: Unter Einsetzen leichten Fiebers, aber auch ohne dieses tritt Schmerz, besonders beim Schlucken, auf; die Stimme wird schwächer, aphonisch; Atemnot, stridulöses Atmen bei In- und Expiration; die Respiration wird immer mühsamer, das Gesicht und besonders die Lippen werden cyanotisch. Natürlich wird die Dyspnoe um so gefährlicher, wenn die Erkrankung an einer engen Stelle — regio subglottica — sich etablirt.

Im Anfang die Zeichen einer acuten Entzündung aufweisend, zeigt die Schleimhaut sich bald partiell oder diffus geschwollen; das Exsudat ist serös, seropurulent oder eitrig, führt gelegentlich zum Abscess, der gewöhnlich nur einseitig vorhanden ist.

Ich sah den Abscess am häufigsten an der Epiglottis und zwar an der oralen Fläche; er kann jedoch auch an den aryepiglottischen Falten oder der hinteren Wand sich einstellen. — Ist die subglottische Region von der Infiltration befallen, so zeigt sie sich gewöhnlich doppelseitig; unterhalb der Stimmlippen springen dann, manchmal fast bis zur Mittellinie reichend, zwei dicke, rote Wülste hervor (s. Fig. 150), die das Lumen hochgradig verengen (Chorditis vocalis inf. (Burov), s. Laryngitis hypoglottica acuta gravis (Ziemssen), so dass dann gelegentlich die Tracheotomie notwendig wird. In leichteren Fällen kann der Process in 24—36 Stunden zurückgehen, ohne Spuren zu hinterlassen. Der Husten hat dabei einen bellenden Klang.

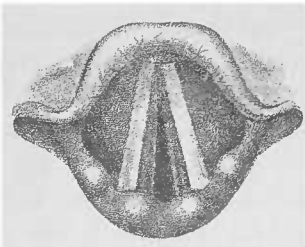


Fig. 150.

Laryngitis hypoglottica.

Die circumscripte Form führt zum Abscess, der sich durch Schmerz an der Stelle seines Sitzes besonders beim Schlucken oder bei Druck gegen dieselbe bemerkbar macht. Die Störungen der Stimme und der Atmung sind natürlich von seinem Sitz und seinem Umfang abhängig.

Es zeigt sich eine mehr oder minder grosse (bis Kirschgrösse und darüber), die hochrote, geschwollene und gewöhnlich leicht ödematöse Umgebung überragende Anschwellung, die, wenn der Abscess reif, auf der Kuppe eine gelbliche Verfärbung zeigt, als Zeichen, dass er hier zum Durchbruch kommen wird.

Sitzt er an der Epiglottis, so ist diese gewöhnlich wenig beweglich, liegt weit hintenüber und verdeckt den Larynxeingang, der ohnedies durch die begleitende ödematöse Schwellung der aryepiglottischen Falten verengt ist; diese geht gewöhnlich auch auf die Valleculae über. Nach der Entleerung des Abscesses geht die Anschwellung und das Oedem der benachbarten Partien bald zurück.

Entleert sich der Eiter, so kann ein Erstickungs- oder laryngospastischer Anfall eintreten; die stenotischen Erscheinungen schwinden, wenn der Eiter ausgehustet ist.

Diagnose: Wegen der laryngostenotischen Erscheinungen könnten wir in diesen Fällen auch an ein Oedem oder einen Fremdkörper denken; in eiligen Fällen, oder wenn eine laryngoskopische Untersuchung nicht möglich, kann die Digitaluntersuchung mittelst des Zeigefingers diese Ursachen oft ausschliessen. Eine Sicherheit giebt freilich nur das Laryngoskop.

Die laryngoskopische Untersuchung zeigt uns die Schleimhaut lebhaft rot und geschwollen, leicht durchscheinend, beim Abscess einen umschriebenen, mit lebhaft roter Schleimhaut überzogenen runden, platten Tumor, der auf der Höhe eine gelblich-rötliche Verfärbung als Sitz des Eiterherdes aufweist.

Prognose: In leichteren Fällen geht die Krankheit nach einigen Tagen vorüber, in den schwereren Fällen liegt die Gefahr in der Respirationsstörung, die die Tracheotomie notwendig machen oder durch Erstickung zum Tode führen kann. Die subglottische Infiltration der Tuberkulose und Syphilis gehen sehr oft in die chronische Form über.

Behandlung. Im Beginn des Leidens ist ein antiphlogistisches Verfahren angezeigt: Blutentziehungen, Leiter'sche Röhren, Eispillen; bei stärkerer Schwellung Scarificationen mit dem Kehlkopfmesser; bei Einstellung eines Abscesses, Incision mit demselben. Bei Syphilis Jodkali. Bei bedrohlicher Dyspnoe Tracheotomie. Ich hatte in einem Falle guten Erfolg von der Intubation.

Laryngitis submucosa chronica.

Ätiologie: Die chronische submucöse Laryngitis ist der Folgezustand der acuten oder entwickelt sich unter ungünstigen äusseren Bedingungen gelegentlich aus einem chronischen Katarrh, oder folgt einer Perichondritis. Von besonderer Bedeutung sind aber neben dem Typhus vor allem die Tuberculose.

und Syphilis, daneben das Rhinosclerom und wol auch die Scrophulose.

Symptome: Diese Erkrankung setzt Hyperplasieen gewisser Partien der Kehlkopfschleimhaut, deren submucöses Gewebe dabei stark verdickt und hart erscheint. Der Verdickung des Kehldeckels wurde schon beim chronischen Katarrh gedacht; an der hinteren Wand findet sie sich selten hochgradig entwickelt. Die Verdickungen stellen sich laryngoskopisch als schmutzigröbere derbe Schwellungen dar.

Die Taschen- und Stimmlippen können „in die Breite zu unregelmässig geformten starren Lappen auswachsen und durch Verlust ihrer Beweglichkeit vorhandene Dyspnoe steigern.“ (Gottstein.) Diese, im allgemeinen nicht so häufig als eine Stimmstörung, ist aber ein regelmässiges Zeichen, wenn die subglottische Schleimhaut in den Process hineinbezogen wird — *Laryngitis hypoglottica chronica hypertrophica* (Ziemssen).

Unterhalb der Stimmlippen sieht man dann ein drittes Paar Bänder, die rot und glatt, selten uneben, jene soweit überragen können, dass nur ein schmaler Spalt zwischen ihnen für die Respiration übrig bleibt. Die Stimmlippen sind dann gewöhnlich in ihrer Beweglichkeit sowohl nach innen als nach aussen beschränkt, auch wenn sie selbst nicht infiltrirt sind. Wenn sich nun an den subglottischen Wülsten noch trockenes Secret ansetzt, so kann es zu gefährlichen Erstickungsanfällen kommen.

Die Diagnose ist nach dem Gesagten nicht schwer; die derbe Consistenz unterscheidet die Schwellungen vom Oedem; welcher Herkunft sie sind, ist schwerer festzustellen. Jedenfalls vergesse man nie eine Untersuchung der Lungen, sowie des ganzen Körpers vorzunehmen; Perichondritis lässt sich bei Mangel an Schmerz besonders beim Drücken gegen die Knorpel ausschliessen.

Die Prognose ist abhängig von dem Sitz, der Ausdehnung und der Ursache.

Behandlung: Innerlich verabreiche man versuchsweise Jodkali; locale Scarificationen, Application von Arg. nitr., die Glühhitze verkleinern manchmal die Verdickung. Treten Stenosenerscheinungen ein, so dilatire man mit Schrötterschen Bougies oder mache die Intubation; dieselbe hat mir in einigen Fällen gute Dienste geleistet. Man kann dieselbe auch versuchen, wenn Erstickung droht; sonst mache man die Tracheotomie und führe später, um die Stenose zu erweitern, Schröttersche Zinnbolzen ein.

Oedema laryngis.

Actiologie: Eine Durchtränkung der Schleimhaut und des submucösen Gewebes mit flüssigem Transsudat macht die Schleimhaut der erkrankten Partie angeschwollen, blasser, gespannt, glänzend, leicht durchscheinend. Eine seröse Infiltration, das eigentliche, nicht entzündliche Oedem kann örtlichen Ursachen, gew. in Folge behinderten venösen Rückflusses (z. B. Tumoren in der Halsgegend, Mediastinalgeschwülste u. a.) entstehen oder aus allgemeinen, z. B. Anämie, Malaria-cachexie, Nephritis, amyloider Degeneration der Nieren, Verletzungen durch Fremdkörper, Acute Pharyngitiden, Anginen, Phlegmonen, entzündliche Prozesse an der Zungentonsille, am Halse und den benachbarten Organen gehen Veranlassung zur Entstehung eines entzündlichen Oedems, bei dem es sich um eine Exsudation handelt. Zu dieser Form gehören auch die in der Umgebung tuberkulöser, syphilitischer und carcinomatöser Geschwüre auftretenden und oft sich langsam entwickelnden und nicht selten ein mehr gelatinöses Aussehen zeigenden Schleimhautschwellungen. Weitere Ursachen sind Fracturen des Larynx, Perichondritis, Entzündungen der Schilddrüse, der Wirbelsäule u. a.

Weiter wird es beobachtet bei verschiedenen Infektionskrankheiten: Influenza, Typhus, Variola, Scharlach, Masern, Erysipel, Endocarditis ulcerosa, Pyämie und Septicämie; in diesen Fällen handelt es sich wohl nur um eine Verschleppung der Entzündungserreger durch die Blutbahn (Schrötter).

Das sogenannte angioneurotische Oedem Strübing's ist als die Folge einer Gefässneurose aufzufassen; es handelt sich (nach Strübing) um eine gesteigerte Erregbarkeit der Gefässerweiterer, verbunden mit vermehrter Durchlässigkeit der Gefäßwand. Es entsteht gewöhnlich zuerst eine Rötung der Rachen-schleimhaut, der Uvula und Gaumenbögen, der nach ein intensives Oedem der Schleimhaut folgt; sie blasst bald ab und bekommt ein gelatinös durchscheinendes Aussehen. Die gleiche Reihenfolge der Erscheinungen spielt sich in 2–3 Stunden, zuweilen auch rascher per continuitatem vorrückend, im Larynx ab. Die Atemnot schwindet wieder nach wenigen Stunden. Oedem im Gesicht und am Halse pflegen sich anzuschließen.

Nach dem Gebrauch von Jodkali, und zwar gewöhnlich am ersten oder in den ersten Tagen, stellt sich zuweilen ein Larynx-ödem ein, und zwar nicht bloss beim Vorhandensein syphilitischer Symptome im Halse (Fournier), sondern auch bei Personen, die

nie syphilitisch gewesen sind. Ich habe in etwa 10 Fällen mit und ohne sonstige Zeichen des Jodismus dasselbe beobachten können, aber nur in einem Falle kam es in Folge starken subglottischen Oedems zu hochgradiger Atemnot.

Schliesslich begegnet man in der Litteratur noch der Annahme eines epidemischen Auftretens von Larynxödem, das Glasgow für eine constitutionelle, auf einer durch Mikroorganismen hervorgerufenen Blutveränderung beruhende Erkrankung hält. —

Bevorzugt ist wie bei allen Larynxaffectionen das männliche Geschlecht; in den von uns beobachteten Fällen ist das Verhältnis der Männer zu Frauen 5 : 1. Das Alter der Patienten liegt zwischen 18 und 50, gewöhnlich zwischen 18 und 35 Jahren (Sestier). Unser jüngster Patient war 21 Jahre; die verschiedenen Decennien (20—30 u. s. w. bis zu 60—70) verhielten sich in unseren Fällen wie 3,5 : 1,5 : 1,5 : 1,5 : 1.

Die Symptome sind abhängig vom Sitz, der Ausdehnung und der Intensität des Oedems; es ist natürlich, dass es an engeren Partien des Larynx, z. B. in der Regio subglottica, sehr leicht stenotische Erscheinungen machen kann, dass es dagegen, wenn es nicht ausgedehnt ist, am Larynxeingang, ohne besondere Beschwerden zu machen, sich etabliren kann; andererseits kann auch in solchen Fällen die Höhe der Schwellung das Lumen in gefahrdrohender Weise verengen.

Ist der Kehlkopfeingang befallen, so klagen die Patienten besonders beim Schlingen über das Gefühl des Drucks oder eines Fremdkörpers oder selbst über Schluckschmerzen; im letzteren Falle vermeiden sie das Schlucken auch des Speichels und speien deswegen häufig aus. Wegen des, in Folge der Schwellung des Larynxeingangs, mangelnden Kehlkopfverschlusses gelangen leicht beim Schlucken Flüssigkeitsteilchen in den Kehlkopf, und es tritt Verschlucken ein.

Die Stimme braucht nicht verändert zu sein, ist zuweilen rauh und heiser.

Das wichtigste Symptom aber ist die Erschwerung der Atmung, die sich in leichteren oder chronischen Fällen nur bei körperlichen Anstrengungen (Treppensteigen oder schnellem Gehen u. s. w.) einstellt, sich aber in kurzer Zeit bis zur Erstickungsgefahr steigern kann, selbst wenn das Oedem sich langsam, innerhalb Wochen, entwickelt hat. Gewöhnlich ist die Inspiration mehr erschwert als die Expiration, da, wie wir bei mehreren Patienten beobachten konnten, die geschwollenen aryepiglottischen Falten bei der Einatmung in die Kehlkopfhöhle

hinein angezogen werden. Ist aber das Oedem intensiver, verlegen die ödematösen Taschenlippen ebenfalls das Lumen, oder bestand schon vorher eine Verengung desselben durch submucöse Schwellung, Perichondritis u. a., so wird natürlich auch die Expiration mühsam.

Die Diagnose ist mit Sicherheit nur durch die laryngoskopische Untersuchung zu stellen, wenngleich das Gefühl eines Fremdkörpers oder Schluckschmerzen in Verbindung mit der erschweren Respiration, beim Fehlen einer Rachenkrankung, ein Larynxödem vermuten lässt.

Manchmal kann die Digitaluntersuchung die ödematöse Schwellung des Larynxeingangs feststellen, und zuweilen gelingt es bei starkem Niederdrücken der Zunge mit dem Spatel, die ödematöse Epiglottis zu sehen.

Überall da, wo lockeres submucöses Gewebe eine Durchtränkung leicht gestattet, entwickelt sich gewöhnlich das Oedem; also besonders an der oralen Fläche der Epiglottis, den aryepiglottischen Falten (s. Fig. 151), seltener schon an den Taschenlippen; die Stimmlippen zeigen sich deswegen nur ausnahmsweise befallen; und schon aus diesem Grunde ist es falsch, von „Glottisödem“ (Bayle) zu sprechen, ganz abgesehen davon, dass wir unter Glottis eine Öffnung verstehen, die doch nicht geschwollen sein kann. Beim Oedem der Stimmlippen handelt es sich um eine seröse Durchtränkung des intermuskulären fibrillären Gewebes.

Ist die Epiglottis befallen, so zeigt sie sich in einen, oder durch eine mediane Furchung in zwei Teile getrennten, mehr oder minder unbeweglichen, glasig aussehenden Wulst verwandelt; auf der laryngealen Fläche, die selten befallen ist, localisirt sich der Process nur am Petiolus. Die aryepiglottischen Falten sind zu blasenartigen länglichen Wulsten aufgetrieben und erschweren ebenso wie die Epiglottis den Einblick in den Larynx. Die Taschenlippen sind selten befallen, zeigen sich verdrückt; die Stimmlippen können jedenfalls nur ausnahmsweise eine so starke ödematöse Schwellung aufweisen, dass sie einen hermetischen Verschluss zu Stande bringen (Risch). Gottstein sah mehrere Male einseitig Oedem der Stimmlippe.

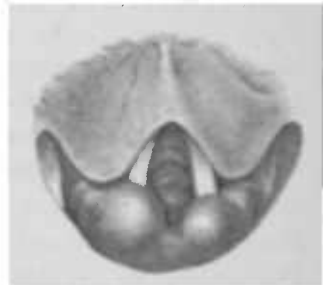


Fig. 151. Oedem der Epiglottis und der aryepiglottischen Falten und zwar besonders der rechten.

Immer ist eine Untersuchung des Herzens, der Gefässe, der Leber und Nieren notwendig; Peltessohn fand in 210 Sectionsprotokollen von Larynxödem in 9,2% Nephritis notirt.

Die Prognose ist vom Grundleiden abhängig. Schwindet der Hydrops, so geht auch das Larynxödem zurück; entleert sich ein Abscess, so weicht es ebenfalls sehr schnell. Dagegen ist natürlich die Prognose bei Perichondritis, Fracturen, Ulcerationen u. s. w. weit ungünstiger, wenngleich sie in manchen Fällen durch eine frühzeitige Tracheotomie verbessert werden kann.

Die Behandlung besteht in der innerlichen Darreichung von Eis und tiefen Scarificationen der ödematösen Schleimhaut in der Cocainanästhesie, natürlich unter Controle des Kehlkopfspiegels. Ist ein Abscess vorhanden, so wird man denselben selbstverständlich sobald wie möglich incidiren.

Ist das Oedem eine Teilerscheinung eines allgemeinen Hydrops, so gebe man Ableitungen auf Haut und Darm; Gottstein sah in einem solchen Falle ausgezeichneten Erfolg von einer Pilocarpininjection.

Immer, selbst in anfangs harmlos erscheinenden Fällen, muss man auf die Tracheotomie vorbereitet sein; es empfiehlt sich, dieselbe nicht zu lange hinauszuschieben und sie lieber frühzeitig zu machen, als sich durch eine hochgradige Cyanose dazu auffordern zu lassen.

Bei der Anwendung von Jodkali denke man an die Möglichkeit des Eintretens von Larynxödem. — Bei angioneurotischem Oedem empfiehlt Strübing Eis und Morphium, Lesser neben roborirender Diät kleine Dosen Atropin.

Ist man bei drohender Erstickungsgefahr auf die Tracheotomie nicht eingerichtet, so führe man einen dicken elastischen Katheter in den Larynx. Die Intubation an die Stelle der Tracheotomie zu setzen, dürfte deswegen gewöhnlich kaum zugänglich sein, weil die geschwollene Schleimhaut des zumeist befallenen Larynxeingangs nicht bloss die Einführung der Tube erschwert, sondern auch deren Oeffnung leicht verlegen kann.

Croup und Diphtherie des Kehlkopfes.

Aetiologie: Wenngleich klinisch zwischen Croup und Diphtherie sich Unterschiede bemerkbar machen, die eine grössere Zahl von Autoren, u. a. Hensch, veranlasst haben, dieselben als zwei selbständige, getrennte Krankheiten anzusehen, so ist andererseits doch neuerdings wiederholt festgestellt worden,

dass bei dem primären Larynx-croup sich ebenfalls der Klebs-Löffler'sche Bacillus findet, dass also der idiopathische Croup des Kehlkopfes ätiologisch als identisch mit dem, die genuine Rachendiphtherie so häufig begleitenden Croup der Luftwege zu erklären ist (F. Fränkel). Die anatomische Identität ist ebenfalls durch Middeldorpf und Goldmann festgestellt worden, die bei beiden Processen eine intensive, zunächst zur Zerstörung und Abstossung des Epithels führende Schleimhautentzündung fanden; daran schliesst sich eine reichliche fibrinöse Exudation auf die Oberfläche, während die Schleimhaut selbst die Zeichen lebhafter Entzündung darbietet. Demnach würde sich die Diphtherie des Kehlkopfes von Croup nur dadurch unterscheiden, dass bei ersterem die Erkrankung des Rachens das primäre Zeichen wäre, und die Beteiligung des Kehlkopfes durch Fortschreiten des Processes von oben her eine Folgeerscheinung, während dieser primär im Larynx bei intacter Pharynxschleimhaut auftritt.

Nichtsdestoweniger können wir von einem reinem Croup, ohne Ansteckung, sprechen in den Fällen, wo durch eine Anätzung der Schleimhaut durch Aetzmittel etc. sich auf derselben eine croupöse Haut bildet, so wie wir sie z. B. nach der Anwendung der Galvanokaustik sehen. Ausserdem haben mich eine Reihe von Beobachtungen zu der Auffassung geführt, dass es unter der Einwirkung eines besonders starken Reizes oder unter dem Einfluss einer constitutionellen Vulnerabilität statt der gewöhnlichen eitrigen zu einer fibrinösen Absonderung kommt, die mit Diphtherie nichts gemein hat. Genau so wie es auch eine nicht infectiöse Pharyngitis fibrinosa giebt, giebt es auch eine Laryngitis fibrinosa, bei der die Pseudomembran ein mehr bläulich-weisses Aussehen zeigt, oberflächlich liegt und ohne Verletzung der Schleimhaut und ohne Blutung entfernt werden kann. — Hansemann hat im Anschluss an einen von mir erwähnten Fall einer Laryngitis fibrinosa einige Präparate gezeigt, bei denen die Mucosa stark geröthet und mit einzelnen fest haftenden fibrinösen Flocken chronisch fibrinöser Entzündung der Larynx- und Trachealschleimhaut (nicht mit einer ausgedehnteren Membran wie beim Croup) besetzt ist. In diesen Fällen waren immer anträgliche Zeichen einer alten Lues vorhanden. Klinisch hatte die Erkrankung keine auffallenden Erscheinungen gemacht.

Symptome: Neben der Störung des Allgemeinbefindens, Verdriesslichkeit, Mattigkeit, Appetitlosigkeit, leichtem Fieber mit katarrhalischen Erscheinungen der oberen Luftwege,

stellt sich gewöhnlich als erstes Zeichen Heiserkeit ein, zu der sich trockener bellender Husten gesellt — ein Symptomencomplex, der bei vorhandener Rachendiphtherie die Beteiligung des Kehlkopfes anzeigt und auf eine drohende Lebensgefahr hindeutet. Die Heiserkeit nimmt allmählich bis zur Aphonie zu, und der Husten wird klanglos; durch das Auftreten stenotischer Erscheinungen wird die Befürchtung zur Sicherheit. Die Atemzüge werden langsamer, mühsamer, die In- und Expiration sind von einem sägenden, schnarchenden Geräusch begleitet. Von Zeit zu Zeit steigert sich besonders bei Excitationen die Dyspnoe zu gefahrdrohenden Erstickungsanfällen, die im weiteren Verlauf in immer kürzeren Pausen auftreten. Die Kinder sitzen hoch aufgerichtet im Bett, den Kopf hintenübergeworfen; mit allen inspiratorischen Hilfsmuskeln arbeitend, heben sie die Schulterblätter und obersten Rippen; die Subclaviculargruben und das Abdomen werden stark eingezogen, der Kehlkopf steigt mit jeder Inspiration nach unten, die Nasenflügel arbeiten lebhaft; angstvoll und hilfesuchend, von Unruhe gepeinigt, blicken sie ihre Umgebung an, bis sie nach einiger Zeit ermattet in einen beruhigenden Schlummer sinken. Die Hoffnung auf Besserung wird bald getäuscht; es dauert nicht lange, und die kleinen Patienten erwachen, um uns von neuem dieses grauenvolle Bild des Jammers darzubieten. Allmählich gehen die einzelnen, einige Minuten bis $\frac{1}{4}$ Stunde dauernden Erstickungsanfälle ohne Unterbrechung in einander über, eine dauernde Cyanose stellt sich ein; die Kinder werden unbesinnlich, der Gesichtsausdruck stumpf, die Atmung wird oberflächlicher, erlahmt, der bis dahin beschleunigte Puls (105—130—140) wird klein, verlangsamt sich, setzt aus, klebriger Schweiß bedeckt die Stirn, Convulsionen treten hinzu und unter dem Zeichen der Erstickung oder Erschöpfung macht der Tod dem qualvollen Leiden ein Ende.

Die laryngoskopische Untersuchung, die freilich meist und besonders bei sehr jungen Kindern sehr schwierig ist, zeigt im ersten Stadium der Erkrankung die Schleimhaut rot und geschwollen und hier und da schon mit reifähnlichen Anflügen gezeichnet; später sieht man inselförmige oder confluirende, ja die ganze Schleimhaut bedeckende und in die Trachea hinabsteigende Pseudomembranen, die sich dann auch nicht selten auf die feinsten Verzweigungen derselben fortpflanzen. Hier und da, besonders an den Stimmlippen, flottiren halbgelöste Membranetzen mit dem Respirationsstrom hin und her. Die Schleimhaut

selbst ist lobhaft rot, auch ecchymosirt; die Stimmlippen sind gewöhnlich in ihrer Auszubewegung beschränkt und tragen dadurch mit zur Stenosirung des Larynx bei.

Die Membranen können sich am 3.—4. Tage lösen oder als Abgüsse des Larynx und der Trachea ausgehustet werden; oder sie entleeren sich untermischt mit schleimig-eitrigem Secret. Damit ändert sich dann zuweilen das Befinden zum besseren, indem die Atmung allmählich ruhiger wird, und der Husten einen feuchteren Beiklang bekommt, so dass schliesslich Genesung eintreten kann; andererseits können aber nach dem Aushusten der Membranen an derselben Stelle sich wieder neue bilden, und zwar geschieht das gewöhnlich dann, wenn der Process im Pharynx keinen günstigen Fortschritt zeigt. Die Bildung und das Aushusten der Membranen nimmt gemeinhin 5—7 Tage in Anspruch. Im letzten Stadium ist eine Besserung nicht mehr zu erhoffen.

Tritt eine Bronchitis oder Pneumonie hinzu, so steigt die bis dahin manchmal nur bis 38 und 38,5° oder bei gleichzeitiger Rachendiphtherie zuweilen bis zu 40° gesteigerte Temperatur gewöhnlich noch höher an. Mehrtägige hohe Temperaturen mit stark beschleunigter Atmung verschlechtern die Prognose, weil dann das Hinabsteigen der fibrinösen Entzündung auf die Bronchien sehr wahrscheinlich ist (Rauchfuss).

Die Unterkiefer- und seitlichen Halsdrüsen sind gewöhnlich geschwollen; ebenso findet sich zuweilen Milztumor und im Urin gewöhnlich Eiweiss.

In den bösartigen Fällen treten unter Frost, Erbrechen, Convulsionen die localen Zeichen der Diphtherie auf; die Temperatur sinkt gewöhnlich schon am zweiten Tage, und die Erscheinungen der Blutvergiftung treten in den Vordergrund; die Haut ist blaugrau, das Auge matt, der Blick stumpf, das Wesen apathisch, Sensorium leicht benommen. Puls ist frequent, schwach, arhythmisch, Urin dunkelrot, oder Anurie; Delirien.

Die Diagnose begegnet im ersten Stadium, wenn es sich um primären Croup handelt, oft Schwierigkeiten. Die Anfangsercheinungen können zu einer Verwechslung mit Pseudocroup Veranlassung geben; allein hier treten die Symptome rapide ohne Prodrome auf, und die Erstickungsanfälle sind nie so heftig und andauernd, wie beim Croup, dem Störungen des Allgemeinbefindens vorausgehen, und der mit Fieber verbunden ist. Ausserdem zeigt der Auswurf bei demselben nicht selten pseudomembranöse Fetzen. Ist die laryngoskopische Untersuchung

möglich, so wird sie natürlich die Entscheidung bringen; eine Miterkrankung des Rachens fällt selbstverständlich für den Croup entscheidend in die Wage. Auf der Höhe der Krankheit ist freilich ein Irrtum nicht mehr recht möglich.

Eine complicirende Bronchitis ist aus der; selbst nach ausgeführter Tracheotomie, noch bestehenden Schweratmigkeit und der auscultatorisch wahrnehmbaren Abschwächung des vesiculären und dem Auftreten unbestimmten Atmens mit Rasselgeräuschen diagnosticirbar. Die Erkennung einer Pneumonie ist sehr schwierig, weil das laryngostenotische Geräusch ihre physikalischen Symptome verdeckt.

Die Prognose richtet sich einmal nach dem Alter des Patienten; bei jungen zarten Kindern ist sie natürlich ungünstiger als bei älteren und kräftigeren Personen. Andererseits verschlechtert die Beteiligung der Trachea, eine Bronchitis oder Pneumonie selbstverständlich die Aussichten. Tritt nach der Tracheotomie keine Besserung, insbesondere der Atmung ein, so ist ebenfalls wenig Hoffnung auf Genesung vorhanden. Ausserdem spielt der Character der Epidemie eine grosse Rolle; während eine gutartige Epidemie bis zu 30 und mehr Procent Genesung aufzuweisen hat, sterben bei einer bösartigen fast alle Kinder. Nichtsdestoweniger kann eine anscheinend leicht verlaufende Diphtherie durch Herzparalyse zum Tode führen (s. Rachendiphtherie).

Tritt Genesung ein, so können Lähmungen der Stimmlippen und Granulationsgeschwülste auf der diphtherisch erkrankten Schleimhaut und narbige Verziehungen und Verengerungen des Kehlkopfes zurückbleiben.

Behandlung: Im Grossen und Ganzen kann auf das bei der Diphtherie des Rachens Gesagte verwiesen werden. Ist der Larynx in den Process mit hineinbezogen, so kann man im ersten Stadium Eis geben, und zwar sowohl innerlich als auch äusserlich, eine Behandlungsmethode, die neuerdings wieder von einigen Autoren sehr empfohlen wird, aber immer nur so lange fortgesetzt werden darf, als kein Nachlass der Kräfte zu verzeichnen ist. Die inneren Mittel sind bei der Rachendiphtherie besprochen worden.

Ist es zur Bildung von Membranen gekommen, so versuche man sie zuvörderst zu lösen und zu entfernen; für diesen Zweck sind von verschiedenen Seiten Brechmittel empfohlen worden, die aber wol nur im Stande sind, die bereits gelockerten Membranen

durch den Brechact leichter herauszubefördern; ferner locale Mittel, die gewöhnlich mittelst des Inhalationsapparates applicirt werden. Oertel empfiehlt sehr warm die Einatmung heisser Wasserdämpfe, die, weil sie eine rasche und ausgiebige Eiterung erzeugen, die Rückbildung des localen Processes beschleunigen sollen. Jedenfalls wird die Expectoration durch sie erleichtert, so dass die Luft des Krankenzimmers immer feucht gehalten werden muss. Die weiter für die Inhalation gebrauchten Mittel sind Acid. carbolic, $\frac{1}{2}$ bis $\frac{1}{2}$ %₁₀₀, Sublimat 0,025 %₁₀₀, Thymol 1 %₁₀₀, Creosot, Eucalyptol 1 %₁₀₀, Kalkwasser 15–20 %₁₀₀, Milchsäure 4–6 %₁₀₀, und andere antiseptische und adstringirende Mittel; man lasse die Inhalationen 5–10 Min lang und $\frac{1}{2}$ –1 Std. machen. Gottstein empfiehlt Einspritzungen von Aq. calcis, unter Leitung des Spiegels.

Haben diese Mittel keinen Erfolg, verschlechtert sich die Atmung, tritt bedrohliche Dyspnoe ein, so darf die Tracheotomie nicht hinausgeschoben werden, um so weniger, als die Aussichten um so ungünstiger sind, je später der künstliche Luftweg hergestellt wird.

In den letzten Jahren ist die Tracheotomie in einer grossen Reihe von Fällen durch die Intubation ersetzt worden, und hat man besonders in Amerika, ihrem Geburtslande, günstige Resultate erzielt, die sich mit denen der Tracheotomie nicht nur vergleichen lassen, sondern auch gerade bei ganz jungen Kindern bessere Erfolge als diese aufzuweisen hat. Zu denselben Ergebnissen kommt auch Ranke (München) und einige andere Beobachter (Muralt). Im Grossen und Ganzen hat aber die Intubation in Deutschland für die Behandlung der diphtherischen Stenose bisher keine grosse Zahl von Anhängern finden können. Jedenfalls dürften nach den bisherigen Erfahrungen die zuletzt von O'Dwyer angegebenen cylindrischen Tuben den Vorzug verdienen. Die Vorteile der Intubation gegenüber der Tracheotomie sind jetzt um so grösser, als die Lösung und Abstossung der Membranen unter dem Einfluss des Heilserums eine erheblich beschleunigtere ist und darum die Nachteile der Intubation (Decubitus) weniger als früher zu fürchten sind. — Was die Anwendung des Heilserums betrifft, so sei hier auf die entsprechenden Angaben bei der Rachendiphtherie verwiesen.

Gegen hohes Fieber verabreiche man Chinin, bei schwachem Puls Excitantien und kalte Begiessungen, die auch gleichzeitig die sinkende Respiration wieder anregen und vertiefen.

Perichondritis laryngis.

Aetiologie: Die Knorpelhautentzündung des Kehlkopfes ist selten primär und entsteht dann durch äussere und innere Verletzungen (Fremdkörper) oder Druck auf den Larynx; wenngleich die Erkältung eine Rolle in der Aetiologie spielt, so darf ihre Bedeutung doch nicht überschätzt werden. Koschier beschreibt einige Fälle, in denen es in Folge starker Lordose der Halswirbelsäule zu Druckgeschwüren an der Hinterfläche der Ringknorpelplatte und der hinteren Pharynxwand kam; durch Fortleitung des Processes auf die cart. cricoid. entstand eine Perichondritis derselben mit teilweiser Exfoliation und Abstossung derselben. Am häufigsten ist die Perichondritis secundär, und zwar findet sie sich als Folgeerscheinung der Tuberkulose, Syphilis, Carcinom, ferner bei Typhus (selten vor der zweiten Woche), Variola, Diphtherie, Scharlach, Pyämie.

Ebenso können entzündliche Prozesse der Schleimhaut und der den Kehlkopf bedeckenden äusseren Haut oder seiner Nachbarschaft sich auf sein Perichondrium fortsetzen und zu einer Entzündung desselben ohne eitriges Exsudat, gewöhnlich aber mit solchem führen; die Ablösung des Perichondriums findet mehr und mehr statt, und der Knorpel kann, der Ernährung beraubt, nekrotisch werden. Hat sich der Eiter in beträchtlichem Grade angesammelt, so entleert sich der Abscess je nach dem Sitz nach innen resp. den Schlundkopf (*perichondritis interna*) oder nach aussen (*perichondritis externa*); zuweilen organisirt sich das Exsudat, und es kommt zu callöser Bindegewebsverdickung.

Am häufigsten befallen ist nach unseren Erfahrungen der Aryknorpel (besonders bei Tuberkulose), dann der Ringknorpel (besonders bei Lues und Typhus), schliesslich der Schildknorpel und die Epiglottis.

Symptome: Schmerz ist bei Druck auf den Larynx und beim Schlingen gewöhnlich vorhanden und zwar besonders wenn der Schild- resp. die Aryknorpel und der Ringknorpel beteiligt sind. Durch die Anschwellung und Vorbauchung der Schleimhaut kann die Stimme heiser werden, Husten auftreten, und Dyspnoe sich bemerkbar machen, umsomehr als nicht selten ein Oedem die Perichondritis begleitet.

Bei der Perichondritis cartilag. arytaen., die ihren Ausgangspunkt gewöhnlich von dem der Oberfläche sehr nahe liegenden proc. vocal. nimmt, zeigt sich die Schleimhaut über

dem Aryknorpel rot, geschwollen, zuweilen ödematös; die Anschwellung setzt sich gewöhnlich auf die aryepiglottische Falte fort und verengt so den sinus pyriformis. Stellt sich ein Abscess ein, so öffnet er sich am *proc. vocalis* oder aber auch an der Kuppe des Knorpels; manchmal sieht man den nekrotischen Aryknorpel mit seiner Spitze hervorragen. Er wird oft ganz ausgehustet und wenn es zur Heilung kommt, sieht man an seiner Stelle eine Einsenkung; es kann aber auch — wenn sich kein Eiter bildet — eine Ankylosierung des *Cricocarytaenoidalgelenks* eintreten.

Bei der *Perichondritis cartil. cricoid.* ist gewöhnlich bloss die Platte befallen, und es zeigt sich dann subglottisch an der hinteren Wand, bei Ergriffensein der seitlichen Teile an der entsprechenden Seite resp. beiderseits, eine Hervorwölbung der Schleimhaut. Stösst sich die Platte nekrotisch ab, so verlieren die Stimmrippenerweiterer damit ihren Ansatzpunkt; die ihrer Stütze beraubten Aryknorpel fallen, dem Zuge der Stimmrippen folgend, vorneüber, und diese treten in Juxtaposition, in Medianstellung, so dass ein Erstickungsanfall eintritt.

Bei der *Perichondritis cartil. thyreoïd. int.* zeigt sich eine Hervorwölbung der Schleimhaut der seitlichen oder vorderen Wand; die *perichondrit. ext.* macht eine die Haut hervorstülpende, teigige, auf Druck schmerzhaft Geschwulst.

Ist die Epiglottis befallen, so ist sie angeschwollen, wenig beweglich und schmerzhaft.

Diagnose: Die Localisation des Schmerzes, der auf Druck und beim Schlucken gewöhnlich zunimmt, die verhältnissmässig hochgradige Rötung und Anschwellung an der entsprechenden Larynxwand, Dyspnoe, Beschränkung der Stimmrippenbewegung sprechen für eine Perichondritis, besonders wenn eine Erkrankung nachgewiesen ist, in deren Gefolge sie auftritt. — Immerhin ist oft die Diagnose mit absoluter Sicherheit erst zu stellen, wenn der freiliegende Knorpel gesehen oder mit der Sonde als solcher gefühlt werden kann, oder Knorpelstückchen ausgehustet werden.

Die Prognose ist bei der primären Form günstiger als bei der sekundären. Es kann zu Eitersenkungen, Erstickung, Emphysem, Ankylose des Aryknorpels, Juxtaposition der Stimmrippen und Verengerungen kommen.

Therapie: Bei der primären Perichondritis empfiehlt sich ein antiphlogistisches Verfahren; Blutegel, Eiscravatte, Eisschlucken; bei der sekundären ist gelegentlich die Tracheotomie

zu machen, um die Erstickung zu vermeiden. Ein Abscess werde rechtzeitig eröffnet. Bei Oedem des Kohlkopfeingangs scarificire man. Im übrigen richte man sich nach der Grundkrankheit. Bei Syphilis gebe man Quecksilber und Jod. In einem Falle von Perichondritis cricoidea gelang es mir durch die Intubation und Darreichung grosser Gaben Jodkali der drohenden Erstickung vorzubeugen und den Patienten ohne Tracheotomie zu heilen. — Etwaige Stenosen müssen mit den Dilatationsinstrumenten behandelt werden.

Fremdkörper.

Sie gelangen in den Kehlkopf, wenn ein im Munde befindlicher Gegenstand unvorsichtiger Weise aspirirt wird, was z. B. während des Essens, beim Lachen, Schreien, Weinen, kurz bei allen Arten forcirter Respiration nicht allzuseiten geschieht. Kleine Fliegen, Kletten können einem entgegengetrieben und mit der tiefen Inspiration des Gähnens in den Kehlkopf fliegen. Tapezierer, die bei ihrer Beschäftigung einen gewissen Vorrat von Nägeln zwischen den Lippen halten, Schneider, die die Nadel in den Mund nehmen, verschlucken oder aspiriren auch, wenn sie zu sprechen beginnen oder plötzlich erschrecken, diese Fremdkörper in den Larynx und die Trachea. Beim Einatmen während des Erbrechens gelangen ebenfalls Teile des Erbrochenen gelegentlich in die Luftwege, wie wir das in der Chloroformnarkose und bei Asphyktischen zuweilen sehen. Oder aber, wenn die Reflexerregbarkeit der Pharynx- und Larynxschleimhaut auf andere Weise sehr herabgesetzt ist, wie während des Schlafs, können fremde Gegenstände in den Kehlkopf geraten.

So finden sich als Fremdkörper im Larynx angegeben: Kletten, Grashalme, Kornrispen, Mais- und andere Getreidekörner; eine Kirsche, die den Erstickungstod eines Kindes verursachte; Traubenschalen, Nusschalen, Krebschale, Holzstückchen, Pflaumen- u. a. Obstkerne, Fischgräten, Knochenstücke, Zähne, Gebisse, Kragenköpfe, Blutegel, die verschiedensten Teile mancher Kinderspielzeuge: Trompetenmundstücke, Schnallen, Zündhütchen, Glasaugen von Puppen u. v. a. m. Bei Betrunknen fand man mehrere Male grössere Stückchen Fleisch, deren Aufenthalt im Larynx zur Erstickung geführt hatten. In einem Falle war ein, in Folge von Syphilis nekrotisch gewordener, Knochen von der Schädelbasis dem Patienten während des Schlafes in den Larynx hinuntergefallen und hatte den Tod herbeigeführt.

Symptome: Die Erscheinungen, die die Fremdkörper verursachen, sind natürlich abhängig von ihrer Grösse und Beschaffen-

heit, ihrem Sitz und der Dauer ihres Aufenthalts in den oberen Luftwegen. Sind sie sehr gross, so können sie das Lumen des Larynx mehr oder minder vollständig ausfüllen und zur Erstickung führen; sind sie spitzig, rauh und hart, so können sie sich, besonders bei längerem Verweilen im Larynx, in die Schleimhaut einbohren, sie verletzen und zu heftigen Entzündungen und Schwellungen derselben, zu Oedem und Abscessen, zu Ulcerationen und papillomatösen Wucherungen oder selbst zu bindegewebigen Organisationen (Bullae) Veranlassung geben.

Unmittelbar nach der Einatmung des Fremdkörpers reagirt die Kehlkopfschleimhaut darauf mit krampfartig auftretendem Husten, so dass die Patienten rot oder blaurot im Gesicht werden. Oft wird dabei der Fremdkörper entfernt, und ausser einer gewissen, von der Anstrengung des Hustens herrührenden, Erschöpfung tritt weiter keine Störung auf.

Bleibt er aber im Kehlkopf — und dies kann 8—12 Monate lang geschehen, ohne dass andere Zeichen als Husten auftreten — oder fällt er in die Trachea, von wo er oft in den Bronchus gelangt, so deutet der andauernde Husten auf seine Anwesenheit hin. Derselbe kann je nach der Lage des Patienten und dem damit gelegentlich veränderten Aufenthaltsort des Fremdkörpers mehr oder weniger heftig auftreten, manchmal, besonders beim Lachen, Schreien etc. Dyspnoeanfälle einleiten oder mit einem Laryngospasmus abschliessen. Oder aber, nachdem der erste Sturm sich gelegt, treten einstweilen keine weiteren Erscheinungen ein, insbesondere wenn der Husten den Fremdkörper emporgeschleudert und z. B. in den Ventrikel geworfen hat, wo er nicht selten reactionslos liegen bleibt; gelegentlich fällt er herunter, um dann von neuem Hustenparoxysmen hervorzurufen. Dabei kann in Folge einer Verletzung Blut ausgehustet werden. Andere Male kann die auf den Reiz eines spitzen oder kantigen Fremdkörpers eintretende Schleimhautreaction, die Schwellung, das Lumen des Larynx und damit die Atmung beeinträchtigen oder aber, nachdem er in den Bronchus gelangt, zu Pneumonie und Lungenabscess führen, ja die klinischen Erscheinungen können einen Verdacht auf Lungenphthise hervorrufen. Auch können Halsschmerzen besonders Schlingbeschwerden auftreten; so zeigte sich in einem Falle mit Dysphagie, dass eine Rippe eine aryepiglottische Falte durchbohrt und zu einer Ulceration an derselben geführt hatte.

Eine etwaige Veränderung der Stimme hängt davon ab, ob die Stimmlippen in ihrer Bewegung direct durch den

Fremdkörper oder durch eine in ihrer Nähe hervorgerufene Schwellung resp. Entzündung behindert sind.

Diagnose: Die Anamnese ist nicht allemal zuverlässig; schon aus diesem Grunde, besonders aber wegen der einzuschlagenden Therapie muss, wenn möglich eine laryngoskopische Untersuchung vorgenommen werden; dieselbe ist allerdings nicht bloss bei Kindern, sondern auch bei Erwachsenen wegen ihrer Unruhe oder Atemnot sehr erschwert. Nichtsdestoweniger gelingt es in vielen, ja in den meisten Fällen, den Fremdkörper mittelst des Kehlkopfspiegels zu sehen, nachdem man nötigenfalls (sehr ungeberdige Kinder) chloroformirt hat.

Man orientire sich dann genau über die Beschaffenheit und Lage des Fremdkörpers, damit man sich den Plan für seine Entfernung darnach zurecht legen kann.

Spitze Gegenstände können sich weit in die Schleimhaut einbohren; andere Male, besonders wenn der Fremdkörper schon längere Zeit im Kehlkopf verweilt, kann ihn die entzündliche Schwellung der umgebenden Schleimhaut so verdecken, dass er schwer oder gar nicht zu sehen ist.

Der plötzliche Eintritt eines Hustenanfalls, eines Glottiskrampfes oder Atemnot, ohne sonstige nachweisbare Ursache; plötzliche Heiserkeit, Schmerzen im Halse, besonders beim Schlucken, bei sonst gesunden Personen deuten auf die Anwesenheit eines Fremdkörpers im Larynx hin.

Die Prognose richtet sich natürlich nach der Grösse, Beschaffenheit und dem Sitz des Fremdkörpers. Je grösser er ist, desto leichter verlegt er das Lumen, besonders die Glottis, so dass Erstickungsgefahr droht; je enger die Stelle an der er liegt, um so grösser die Gefahr für die Atmung; ist er scharf und spitz und rauh, so macht er entzündliche Schwellungen und Ulcerationen, die die Prognose verschlechtern; je früher er also entfernt wird, um so günstiger ist dieselbe. Der weitere Verlauf nach der Extraction hängt von den entzündlichen Erscheinungen der Schleimhaut ab, die der Fremdkörper etwa gesetzt hat.

Therapie: Wenn kleine Speise- oder Flüssigkeitsteilchen beim Schlucken in den Larynx gelangen („unrechte Kehle“, „Verschlucken“), so ist das beste Mittel dagegen, weiter zu schlucken. Einige schnell hintereinander vorgenommene Schlucke heben wegen ihrer, vom Schluck- auf das Atemcentrum irradiierenden Hemmungsimpulse den Reflexmechanismus des Hustens auf.

Die Entfernung von Fremdkörpern muss wegen der Möglichkeit einer durch sie hervorgerufenen gefährlichen Folgeerscheinung so schnell als möglich vorgenommen werden, und gelingt unter Cocainanästhesie bei Erwachsenen endolaryngeal mittelst einer Kehlkopfszange oft ohne erhebliche Schwierigkeiten, wenn man sich durch den Kehlkopfspiegel über die genaue Lage derselben orientirt hat. Bei Kindern ist es viel schwieriger, da sie uns nicht genügend unterstützen; manchmal gelingt es noch mit dem Finger einen im Kehlkopfeingang placirten Fremdkörper zu extrahiren. Es sind Nadeln, Kletten, Schnallen und verschiedene andere Gegenstände auf diese Weise entfernt worden. Gelingt so die Extraction nicht, so versuche man in einem durch „Anchloroformiren“ erzeugten halb-narkotischen Zustande endolaryngeal zum Ziele zu kommen, oder aber in voller Narkose. Ist auch dieser Versuch erfolglos, oder gebietet uns hochgradige Atemnot, keine Zeit zu verlieren, so machen wir die Tracheotomie, und zwar, damit der Fremdkörper nicht weiter nach unten fällt, am hängenden Kopf und mit nachfolgender Tamponade der Trachea. Fällt der Fremdkörper dann nicht von selbst durch die Wundöffnung oder den Mund heraus, so versucht man ihn von der Trachealöffnung aus zu fassen. Ist er aber fest eingeklebt, so muss man die Thyreotomie machen. Die Darreichung von Brechmitteln hat bei spitzigen Gegenständen ihre Gefahren, da sie sich bei der dabei eintretenden Compression des Kehlkopfes noch tiefer einbohren können; in einigen Fällen hat das Stellen auf den Kopf und Klopfen auf den Rücken den Fremdkörper herausbefördert.

Verletzungen des Kehlkopfes.

a) Wunden. Sie sind hervorgebracht durch stechende und schneidende Instrumente, durch Schusswaffen oder durch die äussere Einwirkung einer stumpfen Gewalt. Ein Fall auf einen spitzen Gegenstand, Verletzungen mit dem Bayonet, Federmessern, Mord- und Selbstmordversuche mit stechenden Instrumenten u. a. m. können Stichverletzungen machen. Die Verletzung der äusseren Haut ist dabei nicht selten unbedeutend; sie ist dagegen gewöhnlich ausgedehnter bei Schnittwunden, die andererseits nicht durch den Knorpel zu dringen pflegen, aber die Muskeln, Gefässe und Nerven des Halses durchtrennen können. Das verletzende Instrument — Säbel, Messer —, das bei Selbstmordversuchen oft verwendete Rasirmesser trifft, häufiger als die Knorpel, die sie verbindenden Membranen; so geht der Schnitt

nicht selten durch die membrana thyreochoidea und durchtrennt die Epiglottis oder schneidet sie an; beim Eindringen durch die membrana cricothyroidea kann der Larynx durchschnitten und die Aryknorpel getroffen werden, so dass sie noch an einem Schleimhautlappchen in die Glottis herunterhängen; oder sie können auch bei vollkommener Durchtrennung, ebenso wie der abgeschnittene Teil der Epiglottis, herunterfallen. — Eine Verletzung durch Schusswaffen ist wegen der Elasticität und Beweglichkeit, sowie der, im Vergleich zum Gesicht, rückwärtigen Lage des Kehlkopfs selten; es tritt nach ihnen eine Zerquetschung der Weichteile, Fracturen ein; Blutungen in und auf die Schleimhaut können bei Einwirkung stumpfer Gewalt selbst dann vorkommen, wenn eine Verbindung mit der äusseren Verletzung nicht nachweisbar.

Symptome: Bei den Stichwunden tritt gewöhnlich eine unbedeutende Blutung ein; das Blut fliesst in die Trachea und wird ausgehustet, kann aber in grösseren Quantitäten erhebliche Atemstörungen machen. Oft findet sich Emphysem der Haut des Halses, das sich auch in den Brustraum fortsetzen kann. Bei der fast immer queren Verletzung mit schneidenden Instrumenten klafft die Wunde. Die Blutung, der Schmerz, besonders beim Schlingen, Dysphagie, die sich bis zur Aphagie steigern kann, Husten, Atemstörung in Folge der Blutung in das Tracheallumen, oder des Herunterhängens an- oder durchschnittener Partien, Heiserkeit oder Aphonie stellen sich unmittelbar nach den Verletzungen oder als Folgeerscheinungen ein, wenn die Läsion zu Schwellung, Oedem, Entzündung, Eiterung, führt. Ebendieselben Erscheinungen treten bei Riss- und Schusswunden auf.

Septische Infection der Wunde, Plegmonen, Perichondritiden, Erkrankungen der Lunge können die Verletzung, wenn sie nicht schon an sich durch die Läsion der grossen Halsgefässe und Nerven tödtlich ist, zu einer lebensgefährlichen machen; abgesprengte Knorpelstücke legen sich manchmal quer in das Lumen hinein und verengern die Passage; in einem Falle von Stichverletzung durch eine Lanze, die durch den Schildknorpel in die Stimmlippenregion gedrungen war, sah ich nach der Wundheilung eine den vorderen Teil der Glottis ausfüllende Membran. Selten kommt es durch Verwachsung der äusseren Haut mit der Schleimhaut zu Fistelbildungen.

Diagnose: Luftaustritt, schaumiges Blut in der äusseren Oeffnung, Emphysem, Störungen der Atmung, der Stimme und

des Schluckens und die Anamnese werden keinen Zweifel an der Diagnose lassen.

Die Prognose richtet sich ganz nach der Ausdehnung, dem Sitz und der Art der Verletzung. Stumpfe Gewalten geben im allgemeinen wegen der durch sie hervorgerufenen schwereren Verletzungen eine ungünstigere Prognose, als die mit scharfen Instrumenten beigebrachten, bei denen freilich gewöhnlich auch Stimmstörungen und nicht selten Atemstörungen zurückbleiben.

Die Behandlung hat sich zunächst um die Beseitigung der drohendsten Symptome zu kümmern; Stillung der Blutung, nötigenfalls Tracheotomie, Bedeckung der Wunde mit feuchten Gazestreifen. Das Vernähen der Wunde ist, da dasselbe die Ueberwachung der Blutung stören und das Risiko eines Emphysems mit sich bringt, manchmal zunächst zu unterlassen. Die etwa im Gefolge der Verletzungen eintretenden Stenosen müssen später in geeigneter Weise behandelt werden. —

Weitere Verletzungen des Kehlkopfes kommen vor durch Verbrühungen und Anätzungen. In England sind eine Reihe von Fällen beobachtet worden, in denen durch das Einatmen heisser Wasserdämpfe aus dem Theekessel die Schleimhaut des Mundes, Rachens und Kehlkopfes verletzt wurde; ebensolche Verletzungen sieht man gelegentlich bei Personen, die sich längere Zeit in der rauchigen, heissen Luft, z. B. eines brennenden Hauses aufhalten haben, oder nach Verschlucken ätzender Flüssigkeiten. Das Epithel ist dann blasig abgehoben; aber auch die Submucosa kann von einer Nekrose mitgriffen sein, und in der Umgebung sich Oedem einstellen.

Die Patienten klagen über Schmerz im Halse, besonders beim Schlucken, der Puls und die Respiration sind beschleunigt, in höherem Grade stellt sich Dyspnoe ein, auch Dysphonie und Aphonie können sich hinzugesellen; in den schwersten Fällen hört man deutlichen Stridor, Apnoe, Suffocation und Collaps können das Bild beenden. —

b) Fracturen und Luxationen des Kehlkopfes kommen durch Einwirkung einer äusseren starken Gewalt zu Stande, die meist auch eine Verletzung der äusseren Haut macht; sie sind zuweilen combinirt mit Fracturen des Zungenbeins und des Unterkiefers, befallen häufiger den Schild, als den Ringknorpel und sind einfach oder multipel. Sie finden sich gewöhnlich bei teilweise ossificirten oder verkalkten Knorpeln, die spröde und brüchig sind, während der normale Knorpel meist

zu elastisch ist, um zu fracturiren und die vollkommen verknöcherten Knorpel, wie sie in der Regel im hohen Alter vorkommen, die grösste Widerstandsfähigkeit besitzen.

Erdrosselung, Durchschneiden des Halses mit stumpfem Messer, Schlag mit der Faust, dem Fusse oder gar mit harten Gegenständen, oder ein Fall auf solche können einen Knorpelbruch machen; ferner das Ueberfahrenwerden, missglückter Versuch des Erhängens, Sturz auf den Kopf. Je nach der Stärke und Art der Gewalteinwirkung sind die Fracturen unvollständig oder complet, einfach oder complicirt.

Forcirte Einziehungen und Ausdehnungen der Trachea, die bei stark schreienden Gebärenden zu stande kommen, sollen eine Ruptur der Luftröhre hervorrufen können; und so soll ein Emphysem am Halse entstehen, das auf die Haut fortschreitet. Diese seltene Geburtscomplication kann zum Tode führen und indicirt entweder Beendigung der Geburt oder Cessiren des Schreiens durch die Narkose.

Der Schildknorpel bricht gewöhnlich vertical und zwar vorne; bei multiplen Fracturen desselben finden sich die Bruchstellen an ein oder beiden Platten und an den oberen Hörnern, besonders bei Erhängten, bei denen auch die grossen Zungenbeinhörner nicht selten fracturirt sind. Der Ringknorpel bricht vertical oder schräg vorne seitlich oder hinten und zeigt gewöhnlich nur eine einfache Fractur. Selten sind beide Knorpel zugleich gebrochen, am seltensten aber die Aryknorpel.

Symptome: Schmerz, der sich gewöhnlich beim Schlucken und bei der Betastung des Kehlkopfes steigert, Husten, der manchmal paroxysmenartig auftritt und schaumiges, flüssiges oder coagulirtes Blut herausbefördert, Dyspnoe, die je nach der Beeinträchtigung des Lumens durch Oedem, Blutextravasat, Vorspringen dislocirter Knorpelstücke, u. a. mehr oder minder heftig und, besonders bei Fracturen des Ringknorpels, hochgradig ist. — Dabei hört man gewöhnlich ein Röcheln, Rasseln im Larynx; Störungen der Stimme, von der leichteren Dysphonie bis zu vollkommener Aphonie, und Emphysem der Haut kann sich einstellen; letzteres verbreitet sich zuweilen über den ganzen Körper.

Die Diagnose stützt sich auf Spuren der Contusion, Ecchymosen, Schwellungen in der Halsgegend, Difformitäten der Kehlkopfregion bei schweren Verletzungen, Crepitationsgefühl bei der Palpation, das man nicht verwechseln darf mit dem crepitirenden Geräusch, welches entsteht, wenn man seitliche Bewegungen des

Kehlkopfes macht oder wenn man denselben gegen die Wirbelsäule drückt.

Die Prognose ist immer ernst, selbst wenn die Anfangserscheinungen unbedeutend sind; durch Dislocation der fracturirten Knorpelenden, Blutaustritt, Schwellung der Schleimhaut kann Erstickungstod eintreten.

Therapie: Deswegen ist in fast allen Fällen die Tracheotomie zu machen. Ist so die directe Lebensgefahr beseitigt, dann versuche man die fracturirten Knorpel zu reponiren, und sie dadurch in geeigneter Position zu halten, dass man einen Gummiballon in den Kehlkopf von der Tracheotomieöffnung einführt und aufbläst (Panas). Gottstein empfiehlt Einführung einer Schornsteincanüle, die durch Druck nach oben die verschobenen Teile in die richtige Lage bringen soll. Wagner will nach Tamponirung der Trachea den Kehlkopf in der Medianlinie spalten und mit Jodoformgaze ausfüllen; später Stellungscorrection, Vereinigung der Platten durch Silberdraht. Meist bleibt eine Stenose oder ein Verschluss des Larynx zurück, die in einigen Fällen durch die Intubation beseitigt worden sind, so dass die Trachealcannüle entfernt werden konnte. Im Uebrigen verbiete man den Patienten das Sprechen und gebe innerlich und äusserlich Eis. —

Die Luxationen sind traumatischer Natur, entstehen aus äusserer Ursache, sind gewöhnlich Begleiterscheinungen von Fracturen oder finden ihre Ursache in pathologischen Vorgängen an den Knorpeln selbst.

So ist bei directer Gewalteinwirkung eine Luxation der Aryknorpel im Cricovarytanoidgelenk und eine Luxation des unteren Schildknorpelhorns gesehen worden. Wenn die Ringknorpelplatte, wie z. B. nach Typhus und Syphilis, sich nekrotisch abstößt, so werden die Aryknorpel, die ihr aufgesessen haben, luxirt und sinken nach vorne über; oder aber sie werden durch Narben, wie wir sie sowohl nach den genannten Krankheiten als auch nach Diphtherie beobachten, in eine fehlerhafte Stellung gezogen.

Blutungen des Kehlkopfes.

Ätiologie: Ausgeschlossen von der Betrachtung seien die durch Arrosion von Gefässen seitens tuberculöser, syphilitischer oder carcinomatöser Geschwüre oder durch Verletzung durch Fremdkörper u. a. hervorgerufenen Hämorrhagieen. Durch Zerreissen von Blutgefässen im Larynx kann eine Blutung in die Schleimhaut eintreten und ein Hämatom entstehen, oder das Blut tritt auf die freie Ober-

fläche. Leukämie, Morbus maculosus, Scorbut, Lebercirrhose, Herzkrankheiten, Tuberkulose, Anämie, Chlorose (vicariirende Menstruation) und Schwangerschaft geben zu Blutungen Veranlassung; ebenso locale Erkrankungen des Larynx, acuter und chronischer Katarrh (Laryngitis haemorrhagica), sowie die zuweilen bei ihnen beobachteten Erosionen, insbesondere wenn Anstrengungen der Stimme, Husten oder Erbrechen eine starke Blutfülle der Schleimhaut dasselbst hervorrufen.

Symptome; Bei kleinen Blutungen fühlt der Patient im Halse ein Kitzeln, einen Reiz zum Husten; die Stimme kann heiser werden; bei stärkeren Blutungen kann sich Atemnot hinzugesellen. Tritt das Blut an die Oberfläche, so hustet der Kranke es als frisches rotes Blut aus oder, als dem Schleim oder Speichel beigemischte, Streifen, oder es nimmt bei längerem Verweilen im Larynx eine dunklere Farbe an.

Diagnose: Immer ist die Nase und der Rachen zu untersuchen, damit man sich nicht über den Ort der Hämorrhagie täuschen lässt; denn das Blut kann von dort herunterfliessen und durch Husten entfernt werden. Sieht man bei der laryngoskopischen Untersuchung Blut in der Trachea, so stammt es gewöhnlich aus dieser, häufiger aber noch aus den Lungen; daher ist immer eine genaue Untersuchung derselben notwendig. Während es, in kleineren Mengen aus dem tieferen Respirationswege kommend, gewöhnlich mit Eiter vermischt ist, zeigt es sich bei seiner laryngealen Provenienz meist rein; zuweilen gelingt es ja auch mit dem Kehlkopfspiegel, die blutende Stelle zu finden.

Handelt es sich um ein Hämatom, so sieht man an der betreffenden Stelle eine runde, lebhaft rote Hervorwölbung der Schleimhaut.

Prognose: Die Larynxblutungen sind fast nie lebensgefährlich, hängen im übrigen von der Grundkrankheit ab.

Therapie: Ist ein Hämatom vorhanden, so eröffne man es mit dem Messer, wenn es wegen seines Sitzes oder seiner Ausdehnung die Atmung in beachtenswerter Weise beeinträchtigt. Bei kleineren Blutungen applicire man local adstringirende Mittel (Tannin, Argent. nitr., Alaun u. a.) am besten durch den Zerstäuber. Ruhe, Schonung der Stimme, reizlose Diät, Eis innerlich und äusserlich ist dringend anzuraten. Bei quälendem Husten gebe man Morphium. Innerlich verabreiche man Säuren oder Ergotin.

Geschwülste des Kehlkopfes.

Wir schliessen hier alle auf entzündlicher Basis entstandenen Schleimhautauswüchse, wie sie beim chronischen Katarrh, besonders auf dem Boden der Syphilis und Tuberkulose sich wol entwickeln, aus, da sie keine eigentlichen Geschwülste sind. Diese nervenlosen Gebilde stehen in keinem innigen, unmittelbaren Zusammenhang mit der übrigen Schleimhaut wie jene, sie führen gewissermassen ein mehr selbstständiges, unabhängiges Dasein; die Regulirung und Controlle ihrer Ernährung differirt von der der eigentlichen Schleimhaut.

Für ihr Wachstum, ihre Vermehrung oder ihre höhere Entwicklung bedürfen die Zellen neben dem Nährmaterial eines nutritiven und formativen Reizes; damit sie aber nicht ins Unbestimmte hineinwachsen, muss normaler Weise eine Hemmung vorhanden sein. Ist sie untätig oder nicht ausreichend, um die productive Energie der Zellproliferation zu controliren, oder ist der formative Reiz übermässig stark, so ist das Resultat die Bildung eines Tumors.

Ist die Zellproliferation associirt mit functioneller Activität, so kommt es zur Hypertrophie; ist dabei die Function nicht verstärkt, so resultirt eine Neubildung; erstere ist die Folge verstärkter functioneller Activität, die ihrerseits eine nutritive Activität hervorruft, während bei der Bildung von Geschwülsten die formative Activität in der Proliferirung von Zellen ihren Ursprung hat (Newmann).

Aetiologie: Am häufigsten wird der chronische Kehlkopfkatarrh als Ursache für die Entstehung von Tumoren angeschuldigt. Wenngleich seine diesbezügliche Bedeutung keineswegs geleugnet werden soll, so ist doch andererseits derselbe gewiss nicht selten erst die Folgeerscheinung — Sicher geben übermässiger Gebrauch der Stimme (Prediger, Redner, Lehrer, Sänger) und andere Irritationen der Kehlkopfschleimhaut die Ursache für einen Katarrh, und damit eine gewisse Disposition für die Bildung eines Tumors ab; so wissen wir z. B., dass an der Nasenschleimhaut sich dadurch Polypen bilden, dass der übelriechende Eiter bei Empyem der Oberkieferhöhle sie beim Ausfliessen aus dem foram. maxill. reizt; deswegen ist eben das Vorhandensein von Schleimpolypen im mittleren Nasengang eine sehr häufige Complication älterer Empyeme. — Aber wir finden auch Geschwülste ohne Katarrh und Katarrh ohne Geschwülste.

Unzweifelhaft kommen, wenn auch sehr selten, Kehlkopfgeschwülste angetroffen vor. Männer weisen sie häufiger, auf als

Frauen, wie sie ja auch einen chronischen Katarrh häufiger acquiriren, weil sie sich öfter und mehr Schädlichkeiten aussetzen. Was das Alter anbetrifft, so finden sich die Neubildungen am häufigsten in den mittleren Jahren (30—50); nur das Carcinom kommt gewöhnlich in den späteren Lebensjahren vor.

Die Heredität spielt hier dieselbe unsichere Rolle wie bei den Geschwülsten an den übrigen Körperteilen. Die Syphilis und die Tuberkulose (s. dort) haben mit der Entstehung wahrer Neubildungen gewöhnlich nur einen indirecten Zusammenhang, indem sie zu chronischem Katarrh die Veranlassung geben.

Die Neoplasmen können durch ihr schnelles Wachstum, ihre Neigung zu Recidiven, ihre Vorliebe per continuitatem und per contiguum sich weiter zu verbreiten und die Lymphdrüsen zu involviren, und weiter durch Metastasenbildung das Leben gefährden. Abgesehen hiervon kann eine Geschwulst schon durch ihren Sitz oder ihre Grösse das Leben bedrohen, wenn sie selbst benigner Natur ist; die maligne Neubildung kann durch constitutionelle Störungen: Anämie, Abmagerung, profuse Schweisse, Hämorrhagieen, Kachexie u. s. f. den Tod herbeiführen.

Die Symptome hängen von der benignen oder malignen Natur der Neubildung, ihrem Sitz, ihrer Grösse und der durch sie etwa verursachten entzündlichen Erscheinungen ab.

a) Störungen der Phonation; die Stimme ist rau, heiser, oder aber der Patient kann nur noch heiser flüstern oder ist stimmlos, aphonisch. Dabei ist der Sitz der Tumoren wichtiger als ihre Ausdehnung. Am Stimmlippenrande z. B. verhindern sie, selbst wenn sie relativ klein sind, mechanisch den Glottisschluss und geben zu Heiserkeit Veranlassung, während ein grösserer Tumor im oberen Teil des Larynx die Stimme nicht zu alteriren braucht. Sitzen sie am Stimmlippenrande, so können sie dadurch, dass sie die Glottis teilen, zwei Töne beim Phoniren veranlassen, indem jede der so geschaffenen doppelten Stimmritzen einen Ton producirt — Diphthongie. Die sessilen Polypen der Stimmlippen machen im allgemeinen grössere Stimmstörungen als gestielte, die durch den Expirationsstrom aus der Glottis herausgeschleudert werden können; hängen sie oberhalb der Stimmlippen (oder auch unterhalb derselben), so können sie bei der Einatmung (resp. Ausatmung) zwischen dieselben fallen und so die Phonation stören. So kann es kommen, dass bei demselben Patienten manchmal die Stimme klarer, manchmal wieder heiser ist.

b) Störungen der Atmung; sie sind abhängig von dem Sitz und der Grösse der Geschwulst. Dyspnoe ist nicht so häufig vorhanden als Heiserkeit, kann aber zuweilen einen ernsten Character zeigen und so schnell auftreten, dass die Tracheotomie notwendig wird. Wird eine grosse gestielte Geschwulst in die Glottis aspirirt, so kann unmittelbar Erstickungsgefahr eintreten, wird sie durch den Expirationsstrom herausgeschleudert, so wird die Atmung wieder freier, so dass ebenso, wie in Bezug auf die Phonation auch hier ein Wechsel der Erscheinungen sich bemerkbar machen kann. Ausser durch diese mechanische Verlegung des Lumens kann Dyspnoe eintreten durch einen Krampf der Kehlkopfmuskeln, mit dem sie auf eine locale Reizung durch den Tumor wie auf einen Fremdkörper reagieren; so kann auch bei bestimmter Körperlage ein beweglicher Tumor in die Glottis fallen und Dyspnoe hervorrufen, während der Patient in anderer Lage freiatmig ist. Entweder also ist die Atemstörung intermittirend, oder aber sie ist permanent, wenn z. B. ein relativ grosser sessiler Tumor das Lumen verengt. Körperliche Anstrengungen, psychische Erregungen und Secretanhäufungen im Larynx können die Atemnot steigern.

Maligne Geschwülste, vor allem das Carcinom, machen nicht nur durch ihr Wachstum, sondern auch durch ihr Eindringen in die Tiefe und die dadurch öfter hervorgerufene Immobilisirung einer oder beider Stimmlippen oder im späteren Stadium auftretende Perichondritis eine mehr oder minder grosse Störung der Atmung.

e) Störungen der Deglutition stellen sich ein, wenn der Tumor hoch oben, besonders an der Epiglottis sitzt.

d) Husten ist gewöhnlich nicht vorhanden. Aber die Patienten haben oft die Neigung, sich zu räuspern oder auch zu husten, um den vermeintlichen Schleim im Halse zu entfernen. Manchmal, besonders wenn ein acuter Catarrh sich hinzugesellt, kann der Husten sehr quälend, ja in starken Paroxysmen auftreten. Gelegentlich werden Stücke der Geschwulst, ja in sehr seltenen Fällen der ganze Tumor ausgehastet, wie ich das selbst beobachtet habe.

e) Schmerzen sind bei benignen Geschwülsten nicht vorhanden, die Patienten haben aber öfter das Gefühl eines Fremdkörpers oder sonst eine unangenehme Empfindung, Druck u. a. im Halse. Dagegen klagen sie beim Carcinom, zuweilen schon im frühen Stadium, über, auf den Kehlkopf beschränkte, Schmerzen, die bei weiterem Wachstum der Geschwulst nach dem Ohr der

entsprechenden Seite ausstrahlen oder auch nach der Stirne und Orbita.

f) Blutungen kommen eigentlich nur beim Carcinom vor, und zwar zeigen sich gewöhnlich in dem ausgehusteten Secret blutige Streifen; bei dem geschwürigen Zerfall dieser Neubildung kann es aber zur Arrosion von Blutgefässen und so zu copiösen Hämorrhagieen kommen. Hämoptyse aus den Bronchien oder der Lunge tritt in Folge heftigen Hustens gelegentlich ein.

A. Gutartige Neubildungen des Kehlkopfes.

Papillome sind die häufigsten Geschwülste des Kehlkopfes; und besonders im Kindesalter beruht, wenigstens hochgradige Heiserkeit oder Stimmlosigkeit gewöhnlich auf der Anwesenheit von Papillomen. Wir fanden unter 152 benignen Kehlkopfgeschwülsten (wenn wir die sogenannten Sängerknötchen nicht mit rechnen) 39 Fälle von Papillomen, d. h. etwa 25 % — während nach einer von Semon unternommenen Sammelforschung unter 10747 gutartigen Neubildungen ca. 39% Papillome waren. Von unsern 39 entfallen 2 auf die ersten Lebensjahre (2 Mon. resp. 1½ J.), 1 auf die Zeit vom 10.—15. Lebensjahre; 2 von 15—20; 8 von 20—30; 5 von 30—40; 6 von 40—50; 3 von 50—60; 1 von 60—70 und 2 von 70—75. 28 waren männliche und 2 weibliche Patienten.

Der Lieblingssitz der Papillome sind die Stimmlippen, deren vorderen Teil sie bevorzugen; recht häufig sahen wir sie auch in der vorderen Commissur; ferner finden wir sie, und zwar breitbasig oder auch gestielt, auf den Taschenlippen, seltner an den aryepiglottischen Falten, so dass wir bei Kindern bei denen die laryngoskopische Untersuchung auf grosse Schwierigkeiten stossen sollte, häufig durch eine schnell ausgeführte Digitaluntersuchung in der Lage sind, sie mit unserem Gefühl wahrzunehmen und zu diagnosticiren. Sie steigen bei Kindern zuweilen auch in die subglottische Region hinab. — Sie sind solitär (Fig. 152) oder multipel (Fig. 153), von Hanfkorn- bis Wallnussgrösse und bilden zerstreute, warzige, dunkelrote, oder zottige, papilläre, graulichweissrote oder grosse rötliche trauben-, maulbeer- oder blumenkohlähnliche Geschwülste von teils villösem, teils warzigem Bau und können den ganzen

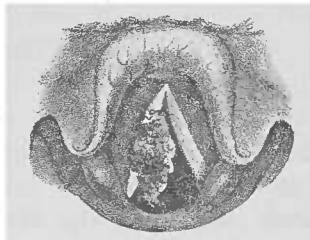


Fig. 152.

Solitäres flottirendes Papillom, von der rechten Stimmlippenoberfläche ausgehend (nach Krieg).

Kehlkopf ausfüllen, so dass — wie in zwei von unseren Fällen — die Tracheotomie nötig werden kann. Sie fühlen sich weicher an als die Fibrome und wachsen besonders in der Kindheit schnell.

Sie recidiviren leicht nach der Operation und sprossen auch an bisher intacten Stellen auf.

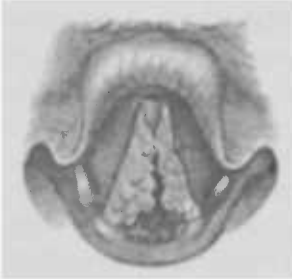

Fig. 153

Multiple Papillome (nach Krieg).

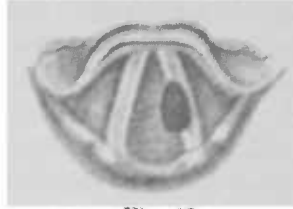

Fig. 154

Fibrom der linken Stimmlippe.

Mikroskopisch zeigen sie einen papillären Bau; in jede der zahlreichen Papillen geht eine Gefässschlinge; das Epithel ist stark verdickt, in den obersten Lagen zuweilen verhornt.

Die Fibrome stehen in der Häufigkeitsscala an zweiter Reihe; wir beobachteten sie freilich öfter als die Papillome (im Verhältnis von 5:3), und zwar war das Alter zwischen 20 und 30 Jahren das bevorzugte; dann folgt die vierte Dekade, dann die fünfte, sechste, dann das Jünglingsalter (bis zu 20 Jahren) und schliesslich das Greisenalter (60-70). Das männliche Geschlecht war gegenüber dem weiblichen im Verhältnis von 4,5:1 beteiligt.

Sie sitzen gewöhnlich am Stimmlippenrande (Fig. 154), seltener unmittelbar unter demselben oder an der unteren Fläche, in der Mitte oder im vorderen Teile, gelegentlich in der vorderen Commissur, ausnahmsweise in der hinteren Partie des Kehlkopfs. Entweder sind sie breitbasig oder aber gestielt. Ihre Grösse schwankt von Stecknadelkopf bis zur Bohnengrösse, selten nehmen sie eine grössere Ausdehnung an. Gewöhnlich sind sie scharf begrenzt, von glatter Oberfläche, halbkugelig, kugelig oder birnförmig; ihre Farbe ist oft blässer als die der Schleimhaut, zuweilen in Folge reichlicher Gefässentwicklung lebhaft- bis dunkelrot. Bei der Sondirung fühlen sie sich mehr derb oder mehr weich an. Meist sind sie solitär, selten zeigt sich an der entsprechenden Stelle der anderen Stimmlippe oder dicht davor oder dahinter ein zweites kleines Fibrom; andre Male weist der Tumor am Rande der anderen Stimmlippen einen seiner Form entsprechenden Abdruck auf. Sie

haben im Gegensatz zu den Papillomen keine Neigung zu recidiviren und wachsen langsamer wie diese.

Mikroskopisch zeigen sie sich zusammengesetzt aus einem faserigen mit elastischen Fasern durchzogenen Bindegewebe, das (der Farbe entsprechend) mehr oder minder reichliche Blutgefässe, ja selbst grössere Bluträume (Cysten) enthält.

Hierher werden meist auch die sogenannten Sängerknötchen gerechnet, stecknadelspitz- bis hanfkorn-grosse, in der Mitte oder an der hinteren Grenze des vorderen Drittels der Stimmlippenränder symmetrisch aufsitzende Knötchen von weisser Farbe, die lange Zeit ohne Veränderung bestehen können und gewöhnlich als Entzündungsknoten angesprochen werden. Man sieht zuweilen aus ihnen ein kleines Secrettröpfchen austreten, das bei der Phonation durch die Stimmlippenschwingungen zu Schaum geschlagen wird, so dass bei nun eintretender Inspiration sich derselbe zu einem die Glottis überbrückenden, von einem Stimmlippenrande zum andern sich fortspinnenden Faden auszieht. Schon diese Beobachtung spricht für die Fränkel'sche Auffassung, dass sie ihre Entstehung Ektasieen der unterhalb des Stimmlippenrandes gelegenen Drüse verdanken eine Entstehungsart, die durch Alexanders histologische Untersuchungen als zweifellos bestätigt worden ist. Nach Kanthack repräsentiren sie eine Hyperplasie des Epithels sowie des elastischen und fibrösen Gewebes; oder in dem Faserwerk desselben finden sich viele Rundzellen. Einmal fand Kanthack auch eine Hyperplasie des Epithels und des Papillarkörpers mit myxomatöser Entartung des fibrösen Gewebes. Ebenso wie grösstenteils die Sängerknötchen sind auch die bei Kindern mit chronischer Heiserkeit nicht selten zu finden „scrophulösen Knötchen“ am Stimmlippenrande wohl glandulären Ursprungs.

Cysten kommen verhältnismässig selten vor. Ihr Lieblingssitz ist die orale, seltener die laryngeale Fläche der Epiglottis; ferner finden sie sich an den aryepiglottischen Falten, den Stimmlippenrändern, selten an den Morgagnischen Ventrikeln, Taschenlippen und der hinteren Kehlkopfwand. Sie stellen hanfkorn- bis kirschgrosse, runde, ovale oder kugelige, prall fluctuirende Geschwülste dar, die je nach dem wässrigen oder dicklichem Inhalt mehr oder minder durchscheinend sind. Schneidet man sie an, so fallen sie nach Entleerung desselben zusammen, füllen sich aber nicht selten von neuem.

Sie sind meist Retentionsgeschwülste, während die an den Stimmlippenrändern (nach Kanthack) befindlichen Blasen-

geschwülste (Erweichungscysten) Hämorrhagieen, seröser Exsudation oder generativen Veränderungen des Gewebes ihre Entstehung verdanken sollen; dagegen haben Alexander's Untersuchungen ergeben, dass auch die Stimmlippencysten zweifellos mit der oben erwähnten Drüse in genetischem Zusammenhang steht.

Adenome; sie sind nach dem Typus der Drüsen gebaut, sind aber von der Drüsenhypertrophie zu unterscheiden, die, mit einem chronischen Katarrh verbunden, eine entzündliche Neubildung darstellt. Während hier im frühen Stadium die physiologische Activität des Drüsengewebes sich steigert, und die Entwicklung an den Stellen, wo normalerweise Drüsen vorhanden sind, vor sich geht, ist das Drüsengewebe des Adenoms einer physiologischen Function unfähig, und die Geschwulstelemente haben zu der Umgebung keine Beziehung (Newman).

Sie bilden kleine, knotige oder papilläre Auswüchse, die polypoide Form annehmen können; sie geben auch zur Entstehung von Cysten Veranlassung, sind im Larynx sehr selten und kommen an derselben Stelle wie die Cysten vor. —

Lipome sind sehr selten; es sind nur einige wenige solcher Fälle beschrieben; sie stellen blasarote oder gelbliche langsam wachsende Geschwülste von weicher elastischer Consistenz dar. —

Myxome sind ebenfalls nur vereinzelt gesehen worden; sie sitzen breitbasig oder gestielt an den Stimmlippen, und sind klinisch nicht bösartig, recidiviren nur, wenn sie unvollkommen entfernt worden sind.

Erchondrome; sie wachsen vom Schild- oder Ringknorpel in die Kehlkopfböhle hinein, wo sie als gelappte umschriebene Knoten oder mehr als diffuse harte Schwellung sich darstellen.

Angiome sitzen gewöhnlich an den Stimmlippen, seltner an der Epiglottis und an den Taschenlippen; sie sind meist kleine, linsen- bis erbsengrosse Geschwülste und können auch Haselnussgrösse erreichen; sind gewöhnlich einseitig und zeichnen sich durch eine intensiv rote, selten braune Farbe, meist gelappte Oberfläche aus. Sie kommen auch als Mischgeschwülste vor, z. B. als Angiosarkom (s. Fig. 155).

Ueberhaupt finden wir bei der histologischen Untersuchung der Kehlkopfpolyphen relativ häufig Mischformen, d. h. die Geschwülste stellen nicht einen bestimmten Typus dar, sondern sie haben auch anderen Arten zukommende Charaktereigenschaften. Sie sind entweder von vornherein zusammengesetzte Tumoren oder verändern durch Degenerationsvorgänge und Circulationsstörungen in ihrem Inneren z. T. ihre ursprünglichen Eigenschaften.

Inwieweit gutartige Neubildungen sich in bösartige verwandeln können (Mackenzie, Solis Cohen und Lennox Browne), insbesondere nach endolaryngealen Eingriffen, vor

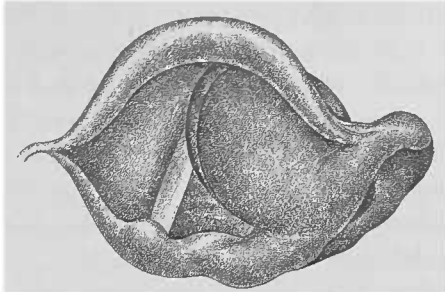


Fig. 155. Angiosarkom fast der ganzen linken Kehlkopfhälfte bei einem 18jährigen Mädchen; bei dem Versuche einer Probe-excision auftretende heftige Blutung erwies den grossen Gefäss-reichtum.

allem unter der Einwirkung der Galvanokaustik — diese Frage ist durch die erschöpfende, 10747 Kehlkopftumoren umfassende, mit peinlichster Sorgfalt angefertigte Sammelforschung Semons definitiv erledigt. Bei 12 von 2531 nicht operirten Fällen soll spontan diese Umwandlung sich vollzogen haben; „bei möglichst unbefangener, kritischer Sichtung“ aber fand Semon nur einen einwandfrei, während 2 höchstwahrscheinlich und 3 möglicherweise hierher zu rechnen waren. Dagegen bei den 8216 operirten Fällen soll der Uebergang 30mal stattgefunden haben. 5 von ihnen hält Semon bei genauer Kritik und Analyse jedes einzelnen Falles für ganz oder fast ganz sicher, d. h. weit weniger als 1 pro Mille; als wahrscheinlich hierher gehörend sieht er 7 Fälle an, d. h. beide Rubriken zusammengenommen, würden zu der Gesamtzahl der Operationen in einem Verhältnis von 1 : 685 stehen. Von den übrigen berichteten Beispielen werden unter „die zweifelhaften“ 10 gerechnet, während Semon 9 als „im höchsten Grade zweifelhaft“ resp. als „wahrscheinlich nicht in die Kategorie der Umwandlungen gehörig“ bezeichnet; 2 Fälle müssen als „Narbengeschwülste“ angesehen werden. Lässt man aber selbst die hohen Zahlen gelten, so würde immer noch die Umwandlung bei den operirten Fällen seltner eingetreten sein als bei den nicht operirten (etwa 1 : 1,2).

Die Diagnose ist bei der Beschreibung der einzelnen Geschwulstformen bereits berücksichtigt worden. Aus den dort gemachten Bemerkungen geht auch hervor, dass die sichere Erkennung nur mittelst des Kehlkopfspiegels möglich ist, wengleich das

geschärfte Ohr des geübten Laryngologen oft schon aus der eigentümlichen Stimme (s. Symptome) und den Störungen der Atmung auf einen Tumor, selbst auf seinen ungefähren Sitz und seine Grösse schliessen darf.

Handelt es sich um ganz junge Kinder, die seit langer Zeit heiser oder aphonisch sind, so kann man schon von vornherein, besonders wenn noch ihre Atmung erschwert ist, mit grosser Wahrscheinlichkeit Papillome annehmen, bei etwas älteren Kindern geben neben ihnen den Grund für dauernde Heiserkeit gewöhnlich die kleinen Knötchen am Stimmlippenrande ab, die wir besonders bei serophulösen Kindern häufig finden.

Manche Formen der Tuberkulose geben gelegentlich zu Verwechslung mit Papillomen Veranlassung, sowohl die an den Rändern tuberkulöser Geschwüre, besonders der hinteren Wand, sitzenden entzündlichen Wucherungen, sowie die anscheinend aus dem Ventrikel kommenden höckerigen Schleimhautfalten, die auch gelegentlich als Eversio ventriculi angesprochen werden können. Allein einmal finden sich Papillome fast nie an der hinteren Larynxwand, und die entzündlichen Wucherungen sitzen auf dem Rande eines Geschwürs, in dessen Secret Tuberkelbacillen nachweisbar sind; andererseits zeigen sich die Schleimhautwülste zwischen Taschen- und Stimmlippe gewöhnlich irreponibel, und bei dem Versuch der Reposition erkennt man sie als den Taschenlippen angehörige Schleimhautfalten.

Unter Eversio oder Prolapsus ventriculi verstehen wir nämlich den Vorfall der Ventrikelschleimhaut aus der Eingangsöffnung heraus, so dass eine Falte zwischen Taschen- und Stimmlippe erscheint, die man im Stande ist, mittelst einer Sonde in die Ventrikelöffnung zu reponiren. Durch Lockerung der Schleimhaut an der unteren oder seitlichen, d. h. äusseren Fläche des Morgagni'schen Ventrikels ist unter der Einwirkung heftiger Hustenstösse die Möglichkeit des Austritts einer Schleimhautpartie desselben gegeben. Perichondritische Prozesse am Schildknorpel oder stärkere Blutungen unter der Schleimhaut können gelegentlich die Mucosa abheben und so die Vorbedingungen für ihren Austritt schaffen. Immerhin ist dies Ereignis ein recht seltenes.

Die Gummata sind nicht so umschrieben wie die Fibrome, mit denen sie eine gewisse entfernte Aehnlichkeit haben, sie wölben die Schleimhaut nur hügelig vor, so dass sie allmählich in ihre gerötete Umgebung übergehen und nicht wie die Fibrome eine circumscriphte Geschwulst darstellen.

Eine Verwechslung mit bösartigen Tumoren, die ja mehr in die Tiefe ihres Mutterbodens eingreifen und eine stärkere Congestionirung ihrer Umgebung machen, ist trotzdem zuweilen im Anfang möglich; die mikroskopische Untersuchung eines für diesen Zweck entfernten Teilchens, möglichst tief aus der Geschwulst, wird in zweifelhaften Fällen zur Sicherung der Diagnose immer notwendig sein.

Therapie: Jede gutartige Neubildung soll man, soweit sie nicht durch ihre Grösse und die dadurch bedingte schwere Atemnot einen sofortigen äusseren Eingriff notwendig macht, auf endolaryngealem Wege zu entfernen suchen; andererseits darf man bei ängstlichen Patienten, wenn der Tumor keine Schluck-, Stimm- oder Atembeschwerden macht, von einer Operation absehen, falls man sich durch eine regelmässige Untersuchung davon überzeugen kann, dass er nicht wächst. Eine unserer berühmtesten Sängerinnen hat schon seit Jahren einen Kehlkopfpolyphen, der sich unverändert erhält und keine Stimmstörung oder sonstige Beschwerden macht, so dass sie sich begreiflicherweise nicht operiren lassen will und es einstweilen gewiss auch nicht braucht. — In einigen seltenen Fällen hat man eine spontane Rückbildung von Kehlkopftumoren beobachtet; so sah Jurasz Papillome nach Thyphus zurückgehen, Kayser Entzündungsknoten nach Morbillen, und Thorner konnte bei einem 3 $\frac{1}{2}$ jährigen Kinde constatiren, dass nach Keuchhusten ein Kehlkopftumor atrophirte. Wir haben bei einem 4jährigen Kinde Papillome ohne jede Behandlung im Laufe von ca. 1 $\frac{1}{2}$ Jahren fast vollkommen verschwinden sehen. Gelegentlich ist auch einmal das Aushusten einer Geschwulst beobachtet worden. — Hier und da ist die Behandlung der Papillome bei Kindern mit Insufflationen von Summitat. Sabinæ empfohlen worden; meine vor mehreren Jahren dahingehende Versuche blieben ohne einen nachweisbaren Erfolg.

Wie bei allen endolaryngealen Eingriffen ist der Operateur, abgesehen von einer manuellen Geschicklichkeit, auf den guten Willen und die Unterstützung seitens des Patienten angewiesen, da dieser durch unzweckmässiges Verhalten die Operation stören, ja unmöglich machen kann. Bewegt er seinen Kopf, so rückt er seinen Pharynx, in dem wir den Kehlkopfspiegel eingeführt haben, aus dem Licht, das uns den Weg erhellt; phonirt er, wenn er atmen soll, so schliesst er die Stimm lippen und wir sind nicht im Stande, z. B. einen Tumor, der

am Rande einer Stimmlippe oder gar unter desselben sitzt, zu fassen u. s. f.

Um die störende Reflexbewegung des Würgens und Hustens auszuschalten, benutzen wir die Cocainanästhesie; um ferner nicht seitens der Patienten bei der Operation gestört zu werden, ist es nötig, dieselben zu beruhigen, da sie sich meistens aus Angst vor dem Eingriff in Unruhe befinden. Sie müssen sich eine gewisse Ruhe und Selbstüberwindung angeeignet haben, die sie gewöhnlich schnell erlernen, wenn man, um ihnen die Harmlosigkeit des Eingriffs zu demonstrieren, die Sonde oder das geschlossene Instrument probeweise in den Larynx einführt und ihnen sagt, dass die Operation auch nichts anderes bedeute.

Der Kranke nimmt in gewohnter Weise die Spitze der herausgestreckten Zunge in die rechte oder linke Hand, legt diese möglichst dem Kinn an und, soweit es geht, nach unten, indem er den Ellenbogen in die Mittellinie des Körpers legt; dann muss er es erlernen, genau und prompt auf unser Commando zu phoniren oder zu respiriren.

Nachdem man ihn so auf die Operation eingeübt hat, geht man an die Entfernung der Geschwulst, zu welchem Zweck man verschiedene Instrumente verwenden kann: es genügen im grossen und ganzen die Zange, ein Kehlkopfmesser und die Schlinge, an die Sonde angeschmolzene Aetzmittel und der Galvanokauter.

Voltolini empfiehlt ausserdem die sog. Schwammmethode. Ein an einem entsprechend gebogenen Kupferdraht befestigter bohrengrosser Schwamm wird bis unter die Neubildung in den Kehlkopf eingeführt und durch Hin- und Herbewegen oder gewaltsames Herausziehen desselben durch die Glottis die Geschwulst abzureissen versucht. Bei Kindern, die nicht still halten, oder bei Erwachsenen mit ausgedehnten Papillomen mag gelegentlich diese Methode versucht werden; im grossen und ganzen aber verdient sie keine Anwendung, da man nicht recht unter genauer Controle des Auges arbeitet und nicht mit Sicherheit weiss, ob man nicht Nebenverletzungen macht oder ob man überhaupt mit Erfolg operirt.

Am häufigsten verwenden wir die schneidende Zange, die man geschlossen bis an den Tumor heranzuführt, sie dann öffnet, die Geschwulst zwischen die Branchen fasst und abschneidet. Auch die Guillotine findet hier ihre Anwendung. Bei wenig prominirenden und allmählich in die Umgebung übergehenden Neubildungen

benutzt man ganz zweckmässig das Messer, das man in die Basis derselben einstösst und nun nach beiden Seiten, wenn man das Lanzenmesser benutzt, oder nach nach einer, wenn man ein einschneidiges Messer verwendet, den Schnitt erweitert und die Geschwulst abschneidet. Bleibt dieselbe noch an einem Stiel hängen, so fasst man sie leicht mit der Zange oder mit der Schlinge.

Das Messer verwenden wir auch zum Anstechen von Cysten.

Die Schlinge ist ein harmloses, ungefährliches Instrument und findet seine Indication bei gestielten oder zapfenartig hervorragenden, weicheren Geschwülsten; man mache ihre Oeffnung nur ein wenig grösser, als der zu entfernende Tumor ist, da derselbe einem sonst leicht entschlüpft.

Weitere Instrumente sind nicht nötig, da wir trotz der häufig vorgenommenen Operationen, uns nie zur Anwendung eines anderen gezwungen gesehen haben.

Aetzungen werden am besten mit Argent. nitr. in Substanz gemacht, haben aber keine in die Tiefe dringende Wirkung, so dass wir sie nur bei kleinen Tumoren, z. B. Sängerknötchen, verwenden. Selbst hier ist oft eine Wiederholung nötig.

Eine intensivere Wirkung hat die Galvanokaustik, die wir ebenfalls bei kleinen oder flach und diffus aufsitzenden Neubildungen verwenden oder aber, ebenso wie das Arg. nitr., zur Zerstörung kleiner Reste von Polypen oder zur Aetzung ihrer Basis, um Recidive zu verhüten.

Zweimal habe ich bei Kindern mit multiplen Papillomen, die Atembeschwerden verursachten, die Intubation gemacht und dabei neben dem Aushusten einiger Partikel der Geschwülste eine solche Verkleinerung derselben erzielt, dass nicht bloß die Atmung frei, sondern auch die heisre Stimme wieder klar wurde, freilich ohne bisher die Neubildungen ganz entfernt zu haben. Lichtwitz benutzt eine gefensterete Tube; nachdem in deren Fenster die Geschwulst hineingedrängt ist, zieht er das Instrument heraus und entfernt damit zugleich die Neubildung. —

Bleibt der abgeschnittene Tumor einmal nicht am Instrument haften, so wird er verschluckt; oder fällt in die Trachea hinab und wird ausgehustet, oder aber er geht, wenn er in einem kleinen Bronchus längere Zeit liegen bleibt, in Erweichung über und wird dann wieder expectorirt.

Sonstige unangenehme Ereignisse werden fast nie beobachtet; nur in äusserst seltenen Ausnahmen sieht man eine beachtens-

werte Blutung. Ferreri sah nach Zerquetschung eines teleangiectatischen Myxofibroms eine heftige Hämorrhagie, die die Tracheotomie mit nachfolgender Spaltung des Kehlkopfes und Tamponade nötig machte; und Grünwald hat einen 78 jährigen Patienten an einer, nach der Operation eines subglottischen Tumors aufgetretenen Blutung verloren, die er mit hochgradiger Arteriosklerose in Zusammenhang bringt.

Nach der Operation muss man dem Patienten aufgeben, seine Stimme mehrere Tage absolut zu schonen, nur mit Flüsterstimme zu sprechen, nicht zu rauchen, Alcoholica zu vermeiden und keine stark gewürzten Speisen zu genießen; auf diese Weise gelingt es, einer stärkeren Reaction vorzubeugen.

Die Eröffnung des Kehlkopfes ist gewöhnlich nur bei solchen benignen Neubildungen nötig, die vermöge ihrer Grösse oder ihres Sitzes die Atmung in gefährdender Weise beeinträchtigen und Schluckbeschwerden oder Aphonie machen, und nicht schnell genug oder überhaupt nicht auf endolaryngealem Wege entfernt werden können.

Die Thyreotomie, d. h. die Spaltung des Schilddrüsens, beschränke man, wenn irgend möglich, auf den unteren Teil desselben, da wir einige Male Gelegenheit gehabt haben, bei totaler Thyreotomie nach der Verheilung eine Dehiscenz seiner beiden Platten und dadurch bedingte hochgradige Heiserkeit zu beobachten; andere Male wieder resultirt eine solche aus einer bei der Vernarbung eintretenden Niveaudifferenz der Stimmlippen. — Man ist mittelst dieser Operationsmethode im Stande von jeder Stelle der Kehlkopfschleimhaut eine Geschwulst zu entfernen.

Bei der Laryngotomia infrathyreoiden werden das lig. cricothyreoid. und nötigenfalls der Ring-, ja selbst einige Trachealkörper durchschnitten; man erreicht so die an der unteren Stimmlippenfläche und die subchordal sitzenden Tumoren.

Bei der Pharyngotomia subhyoidea spaltet man die membrana thyreohyoidea parallel dem Zungenbein und zieht die Epiglottis durch die Wunde nach aussen, so dass durch diese Methode, im oberen Teil des Kehlkopfes sitzende, Geschwülste entfernt werden können.

Vor allem kommen für diese extralaryngealen Operationen die multiplen Papillome der Kinder in Betracht; nach unseren Erfahrungen haben dieselben aber kein allzu glänzendes Resultat, sowohl in Bezug auf die totale Entfernung resp. ihre Recidivität als auch auf die spätere phonatorische Leistung zu verzeichnen. Dagegen ist in solchen Fällen meist die Tracheotomie vorzuziehen.

weil die Erstickungsgefahr beseitigt ist, und andererseits noch die Möglichkeit einer späteren endolaryngealen Operation bestehen bleibt. Ohnedies hat man verschiedentlich beobachtet, dass nach der Tracheotomie multiple Papillome des Kehlkopfes sich allmählich verkleinern oder selbst ganz verschwinden.

B. Bösartige Neubildungen des Kehlkopfes.

Sie treten der Regel nach primär, selten secundär und zwar dann fast nie als metastatische Geschwülste sondern als Fortsetzung maligner Tumoren der Nachbarschaft auf.

Aetiologie: Die Ursachen der bösartigen Neubildungen sind uns unbekannt, wenngleich in einer Reihe von Fällen chronische Reize ihre Entstehung zu begünstigen scheinen; damit in Einklang steht die Tatsache, das vorwiegend Männer an Larynxcarcinom erkranken, während Frauen, die sich den hier in Frage kommenden Schädlichkeiten weniger aussetzen, nur ein kleines Contingent stellen, etwa 1:4. Zu diesen Irritamenten zählt man vor allem den Missbrauch des Tabaks und des Alcohols.

Von den mir aus eigener Beobachtung zur Verfügung stehenden 16 Fällen waren 15 Männer, 1. Weib; der 17. betraf eine Frau; aber dieser Fall konnte auch wegen der Weigerung der Patientin, sich eine Probeexcision machen zu lassen, als durchaus einwandfrei nicht mitgerechnet werden, weil eben eine mikroskopische Diagnose nicht zu stellen war. Der jüngste unserer Patienten war 40 Jahre, 8 standen zwischen 50 und 60, der älteste war 70; nach Mackenzie fallen 83% aller Fälle zwischen das 40. und 70. Lebensjahr, nach Newmann 50% in die Zeit zwischen 50 und 70. Andererseits darf nicht verschwiegen werden, dass auch schon früher, in den dreissiger Jahren, ja gelegentlich selbst schon bei Kindern ein Larynxcarcinom beobachtet worden ist.

1) Das Sarkom des Kehlkopfes

ist die seltene Form; Gurlt fand unter 848 Sarkomen nur einmal den Larynx ergriffen, während unter 9554 Carcinomfällen 62 mal der Larynx beteiligt war; d. h. das Larynxcarcinom fand sich 11—12 mal so häufig als das Sarkom. Es kommt als Rund- und Spindelzellensarkom oder in Mischformen vor, ist fast immer primär und tritt secundär nur durch directen Uebergang von der Nachbarschaft auf. Es ist im allgemeinen solitär; sein Umfang variirt zwischen dem einer Bohne bis zu dem eines Taubeneies. Es sitzt am häufigsten an einer Stimm- oder auch an einer Taschenlippe oder an der Epiglottis, subglottisch, im Morgagnischen

Ventrikel, am Aryknorpel, selbst in der *plica interarytoenoides*. In der Regel ist es einseitig; selten breitet es sich auf die andere Seite aus, gewöhnlich aber nimmt es an Ausdehnung nach allen Seiten zu.

Die Symptome sind abhängig von dem Sitz und der Ausdehnung der Geschwulst. Heiserkeit ist gewöhnlich das erste Zeichen; zu ihr gesellt sich bei grösserem Umfang des Tumors Erschwerung der Atmung. Ueber Schmerz wird selten geklagt. Zuweilen besteht das Gefühl eines Fremdkörpers, besonders beim Leerschlingen. Husten ist oft vorhanden, aber meist unerheblich; sitzt die Geschwulst an der Epiglottis, so kann sie Dysphagie machen. Secretion ist unbedeutend; das Sputum kann, wenn der Tumor ulcerirt, blutig verfärbt sein. Das Wachstum der Geschwulst pflegt ein langsames zu sein, nur bei weichen Sarkomen ist es ein rapideres; eine Verbreitung auf dem Lymphwege findet gewöhnlich nicht statt.

Diagnose: Das Sarkom bildet einen unregelmässigen, glatten oder warzigen, rundlichen und je nach der histologischen Structur derberen oder weichen Tumor, von dunkel-, bellrotem manchmal gelblichem oder aber häufiger noch mehr graulichem Aussehen. Es ulcerirt selten und auch dann gewöhnlich nur oberflächlich.

Dies ist ein wichtiges, differentiell diagnostisches Moment gegenüber dem Carcinom, das im späteren Stadium regelmässig ulcerirt; ferner fehlen beim Sarkom gewöhnlich Drüsenschwellungen, die allerdings beim Kehlkopfkrebs oft auch erst nach längerem Bestehen aufzutreten brauchen. Das Sarkom grenzt sich im Gegensatz zu diesem auch im vorgeschrittenem Stadium mit ziemlich scharfen Conturen gegen die Umgebung ab. Eine sichere Entscheidung bringt die mikroskopische Untersuchung eines exstirpirten Stückes des Tumors.

Prognose: Wird derselbe nicht entfernt, so erfolgt nach längerem Bestehen der Tod an Asphyxie oder Kachexie; bei grösserem Umfang der Geschwulst tritt gewöhnlich Recidiv ein, insbesondere, wenn man bei der Operation nicht genügend in die Tiefe gegangen ist.

Behandlung: Kleinere, umschriebene Geschwülste kann man auf endolaryngealem Wege zu entfernen versuchen; Scheinmann hat ein subglottisches Sarkom endolaryngeal exstirpirt, ohne das nach $1\frac{1}{2}$ Jahren ein Recidiv beobachtet wäre; jedenfalls müssen die Kranken dann einer sorgfältigen Controle bezüglich eines Recidivs unterliegen. Gewöhnlich aber ist ein

äusserer Eingriff notwendig und je, nach Sitz und Ausdehnung, die Thyreotomie, Resection oder Exstirpation des Larynx resp. bei Epiglottissarkom die Pharyngotomia subhyoidea vorzunehmen.

2) Das Carcinom des Kehlkopfes

erweist sich mikroskopisch am häufigsten als Epitheliom, während das Medullarcarcinom seltner, am seltensten der Scirrhus beobachtet wird. Letzterer zeichnet sich durch seine derbere Consistenz aus und bringt mehr eine gleichmässige Infiltration zu Stande; das Medullarcarcinom, von submucösen Bindegewebe ausgehend, bildet unregelmässige, blassrote Höcker, die bald ulceriren.

Wenngleich der Krebs an jeder Stelle der Kehlkopfschleimhaut entstehen kann, so sind doch der häufigste Sitz desselben die Stimm- oder die Taschenlippen; seltener tritt er im ventricul. Morgagni, an der Epiglottis und dem Kehlkopfeingang oder subglottisch auf; am seltensten wol primär auf der hinteren Larynxwand. Das sekundäre Carcinom kommt natürlich an den Grenzbezirken des Kehlkopfes zuerst zum Vorschein, da es ja, wie gesagt, fast ausnahmslos per continuitatem sich von den Nachbarorganen auf ihn fortpflanzt; es hat eine besondere Neigung zum frühen Zerfall.

Die Frühformen des primären Larynxkrebses zeigen im grossen Ganzen zwei Arten (B. Fränkel):

1) Carcinoma polypoides, unter dem Bilde einer Geschwulst auftretendes Stimmlippencarcinom; es stellt eine flache, breit aufsitzende Erhabenheit dar; da die Geschwulst aber auch in die Tiefe dringt, so ist ihre Erhebung über die normale Schleimhautebene verhältnissmässig geringer als ihre Breite und Länge. Der von wohl erhaltenem Epithel überzogene Tumor hat eine glatte, leicht höckrige oder auch papilläre Oberfläche von roter, graulicher oder mehr weisser Farbe. Selten sieht man wirklich gestielte Formen.

2) Carcinoma diffusum, Stimmlippencarcinom, das sich in die Fläche ausbreitet (s. Fig. 156). Wir sehen ganz im Beginn eine kaum von einer andersartigen zu unterscheidende Verdickung der Stimmlippe; später zeigt sich die Mucosa ungleichmässig verdickt, und aus der diffusen Anschwellung, die ohne scharfe Grenze in die Umgebung übergeht, manchmal aber sich deutlich gegen dieselbe absetzt, ragen halbkugelig, Stecknadelkopf bis Leinsamen grosse Knötchen in wechselnder Zahl hervor. Einzelne

Stellen der Verdickung schon speckig, andere hyperämisch aus, dazwischen liegen zuweilen weissgefleckte Partien.

Ebenso wie an den Stimmlippen kommen diese beide Formen auch an den Taschenlippen und aryepiglottischen Falten vor; die polypoide Form zeigt hier deutlicher als an der Stimmlippe ein blumenkohlartiges Aussehen, und beide weisen hier ein lobhafteres Rot auf (s. Fig. 157).

Die im Ventrikel entstehenden Carcinome können die Taschenlippe vorbauchen und derselben eine unregelmässig höckerige Oberfläche verleihen; wachsen sie aus dem Ventrikel hervor, so bilden sie glatte, rote oder blumenkohlartige Geschwülste.

Die Epiglottis zeigt sich bei carcinomatöser Erkrankung verdickt und mit papillären Wachstungen versehen; gewöhnlich sind die Kehldeckelcarcinome secundär von dem Zungengrunde fortgeleitet.

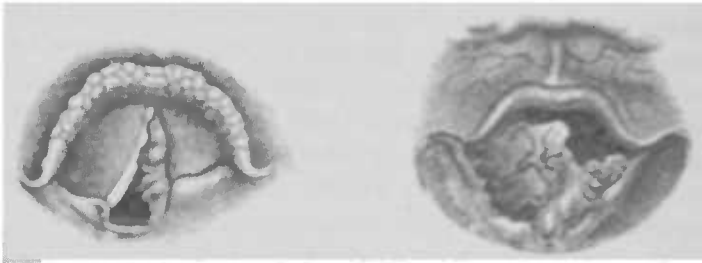


Fig. 156.

Carcinom der linken Stimmlippe (nach Barow); dieselbe ist in eine längliche, drüsige, rötliche Geschwulst umgewandelt. Der Aryknorpel und die aryepiglottische Falte der linken Seite erheblich geschwollen.

Fig. 157.

Carcinom der rechten Taschenlippe und der Epiglottis (nach Krieg); sein peripherer Teil zeigt eine tumorige, der centrale eine mehr tropfsteinartige Form. Die Stimmlippen sind verdickt.

Manchmal schon in einem frühen Stadium, gewöhnlich aber nach weiterem Wachstum der Geschwulst sieht man eine grössere Partie des Kehlkopfes, zuvörderst gewöhnlich erst auf einer Seite, von derselben eingenommen, so dass die Contouren der einzelnen Teile vollkommen verwischt sind. Uebrigens können auch zwei und selbst drei vollkommen von einander getrennte Knoten gleichzeitig beobachtet werden. Allmählich wächst der Tumor mehr und mehr in die Tiefe und macht selbst vor den Knorpeln nicht Halt, die er durchwächst oder vollkommen zerstört. In seiner Umgebung machen sich entzündliche Erscheinungen bemerkbar. Insbesondere aber, wenn bei weiterer Entwicklung das Carcinom

in Ulceration übergeht, treten Oedem, Perichondritis, Abscess, Knorpelnekrose hinzu.

Während die Carcinome der eigentlichen Kehlkopfhöhle wenig Neigung zur Ausbreitung auf dem Lymphwege haben, so dass erst im späteren Stadium Lymphdrüenschwellungen bemerkbar werden, stellen diese sich früher bei dem den Larynxeingang befallenden Kehlkopfkrebs ein. Dieses Krishabersche Gesetz, das allerdings gewisse Ausnahmen zeigt, findet seine Erklärung in der von Sappey gefundenen Tatsache, dass die Lymphgefäße in der Epiglottis und den aryepiglottischen Falten ein enges Maschenwerk bilden, während in den tiefer gelegenen Partien des Larynx die Schleimhaut ein erheblich geringer entwickeltes Lymphgefässnetz aufzuweisen hat.

Symptome: Das erste Zeichen ist gewöhnlich Heiserkeit, wiewohl sie fehlen kann, wenn z. B. der Kehlkopfeingang oder auch die Taschenlippen der Sitz der Geschwulst sind. In solchen Fällen, besonders aber, wenn es sich um ein vom Pharynx ausgehendes Carcinom handelt, das, auf den Larynx fortschreitend, oft erst hier zur sicheren Beobachtung gelangt, tritt schon verhältnismässig früh, sonst erst später, immer aber, wenn die Geschwulst im Zerfall begriffen ist, Schluckschmerz auf; und zwar beruht die Dysphagie bei hohem Sitz der Neubildung auf dem Ulcerationsprozess oder auf der Raumbeschränkung des Schluckweges (B. Fränkel). Spontaner Schmerz tritt gewöhnlich erst in späteren Stadien auf und strahlt nach den Ohren, dem Nacken, der Orbita und der Stirn aus, ohne dass man von ihm sagen könnte, dass er in seiner Qualität etwas durchaus Characteristisches aufzuweisen hätte. In zwei Fällen klagten meine Patienten über einen zeitweilig blitzartig auftretenden stechenden, nach dem Ohre der entsprechenden Seite hin ausstrahlenden Schmerz schon im Beginne der Erkrankung.

Die Atmung kann beeinträchtigt werden durch die Grösse der Geschwulst, durch mangelhafte oder aufgehobene Auswärtsbewegung der Stimmlippen, wenn z. B. das Carcinom dieselben oder das Arygelenk involvirt oder die hintere Wand des Kehlkopfs befällt, so dass die Glottiserweiterer ergriffen und an ihrer Function verhindert werden, oder durch ein Oedem, eine Perichondritis u. a. Prozesse, die das Larynxlumen verengen.

Husten tritt gewöhnlich erst im Ulcerationsstadium auf und kann dann sehr quälend werden.

Blutungen, gewöhnlich geringeren Grades, treten ein in Folge collateraler Hyperämien oder häufiger durch Arrosion der

Gefässe beim Zerfall der Geschwulst; in einem Falle trat eine tödtliche Blutung ein, nachdem das Carcinom die a. thyreoid. sup. arrodirt hatte.

Bei dem ulcerativen Zerfall, besonders in den späteren Stadien derselben, entwickelt sich ein höchst penetranter foetor ex ore.

Die Krebskachexie bildet sich beim Kehlkopfcarcinom erst sehr spät aus, wenn nämlich durch die Dysphagie oder die Laryngostenose die Ernährung resp. die Atmung, oder beide gleichzeitig in erheblicherer Weise gestört werden, während im Anfange und selbst noch im späteren Stadium das Allgemeinbefinden der Regel nach ein günstiges ist.

* Diagnose: In den frühen Stadien kann die Diagnose auf grosse Schwierigkeiten stossen. Haben wir es mit der diffusen Form zu thun, so wird die Einseitigkeit der Erkrankung, sowie eine in Folge des Hinemwachsens der Geschwulst in das Gewebe der Stimmlippen hervorgerufene Schwebbeweglichkeit derselben oder eine intensivere Motilitätsstörung bei mehr im hinteren Teil gelegenen Sitz der Infiltration an eine maligne Erkrankung denken lassen, insbesondere wenn es sich um männliche Patienten im späteren Lebensalter handelt.

Syphilis können wir zuweilen durch die Anamnese oder aber durch die Erfolglosigkeit innerlichen Jodkaliegebrauchs ausschliessen; Tuberkulose ist fast immer mit Lungenphthise combinirt, zeigt oft eine beiderseitige Erkrankung des Kehlkopfes und führt schneller zu charakteristischen Ulcerationen.

Eine Sicherheit in Bezug auf die Diagnose erlangen wir aber gewöhnlich nur durch die mikroskopische Untersuchung eines excidirten Stückes, wengleich auch das Mikroskop uns manchmal im Stich lässt.

Handelt es sich um mehr circumscripte Formen des Carcinoms, so kann eine Verwechslung mit gutartigen Neubildungen eintreten. Aber diese zeigen fast immer eine reactionlose Umgebung, wengleich sie nach Kuttner's Untersuchungen zuweilen auch eine pachydermische Veränderung um ihre Peripherie herum erkennen lassen. Aber die Nachbarschaft des in die Tiefe wachsenden oder aus ihr stammenden Carcinoms weist gewöhnlich eine verdickte und gerötete Umgebung auf, und man sieht ihm meist an, dass es dem Gewebe nicht aufsitzt, sondern in dasselbe hineindringt.

Zeigt der Krebs ein zottiges Aussehen, so hat er eine gewisse Aehnlichkeit mit dem Papillom; allein dieses ist gewöhnlich mehr circumscripirt und geht nicht allmählich in seine

Nachbarschaft über, von der es sich vielmehr deutlich absetzt. Ausserdem bestehen oft mehrere dieser gutartigen Geschwülste nebeneinander und auf beiden Seiten, ein beim Carcinom sehr seltenes Vorkommnis; ebenso entwickelt sich letzteres selten in der vorderen Commissur, einem Lieblingssitz der Papillome. B. Fränkel macht darauf aufmerksam, dass diese sich in ihrer Längsaxe parallel der Stimmlippe entwickeln, der Richtung der oben (s. Anatomie) erwähnten Leisten entsprechend. — Was die mattweissen, kreidigen Massen betrifft, die man in grösserer Ausdehnung oder fleckweise zuweilen beobachtet, so haben sie, wie in dem Kapitel über Pachydermie bereits gesagt, nichts gerade Characteristisches für Carcinom; sie stellen Epithelverdickungen dar, die bei der Pachydermie sowohl als auch gelegentlich bei Tuberkulose gefunden werden können.

In Bezug auf die schon erwähnte Motilitätsstörung der erkrankten Stimmlippe sagt Semon gewiss mit Recht: „Findet sich eine breitbasige Warze mit mattcongestionirter Umgebung im hinteren Drittel der schwer beweglichen oder schon feststehenden Stimmlippe einer über 50jährigen Person; ist die Heiserkeit derselben excessiv; können Syphilis, Tuberkulose, Lupus etc. mit Sicherheit ausgeschlossen werden, so kann man mit grösster Wahrscheinlichkeit ein Carcinom annehmen.“ Andererseits aber darf man nicht vergessen, dass eine Bewegungsbeschränkung auch bei der Pachydermie beobachtet werden kann, und dass es Carcinome giebt, die, zum mindesten im Anfang, keine Motilitätsstörung machen. Dagegen ist sie fast immer vorhanden, wenn der Tumor in der Nachbarschaft des Aryknorpels sitzt.

Uebrigens zeigt sich die pachydermische Veränderung, wenn sie an der Stimmlippe vorhanden, fast immer doppelseitig, während das Carcinom im Anfang fast regelmässig nur auf einer Seite vorhanden ist. Selbst wenn die Pachydermie, wie oben (p. 285) erwähnt, sich in Form grösserer weisser Geschwülste darstellt, so unterscheidet sie sich doch fast auf den ersten Blick von dem Carcinom, da dieses seine Nachbarschaft in Mitleidenschaft zieht. Die dasselbe umgebenden Partien sieht man oft infiltrirt, starr, unbeweglich, man hat deutlich den Eindruck, dass die Geschwulstmasse in die Tiefe eingedrungen ist, während die Pachydermie sich auf der Oberfläche hält.

Bezüglich der an den übrigen Partien des Kehlkopfes sitzenden Geschwülste sei auf das im Anfang dieses Kapitels Gesagte verwiesen.

In den späteren Stadien des Larynxcarcinoms kann eine idiopathische Perichondritis vorgetäuscht werden; gelingt es, einen Tumor mit unregelmässiger Oberfläche nachzuweisen, so liegt die hohe Wahrscheinlichkeit eines Carcinoms vor. Im übrigen muss der weitere Verlauf die Unsicherheit der Diagnose beseitigen.

Ist der Krebs bereits im Zerfall, und hat sich Ulceration eingestellt, so unterscheidet sich dieselbe von einem syphilitischen Geschwür dadurch, dass dieses sich viel schneller entwickelt, gewöhnlich solitär und einseitig ist, während jenes

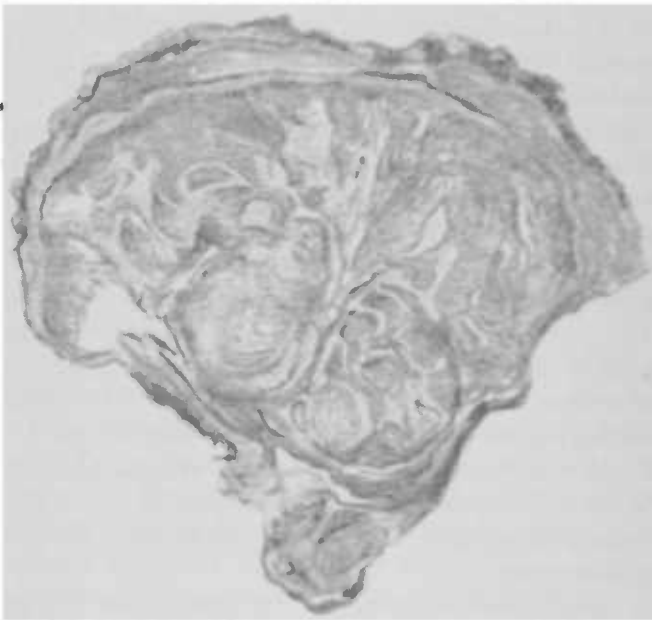


Fig. 138. Mikroskopisches Bild eines Larynxepithelioms.

lange Zeit zu seiner Entwicklung braucht und einer Geschwulst aufsitzt. Das tuberkulöse Ulcus findet sich gewöhnlich zusammen mit Lungenphthise, ist mehr oberflächlicher Natur und lässt in seinem Secret Tuberkelbacillen nachweisen (s. Tuberkulose des Larynx).

Schliesslich unterlasse man, wie gesagt, nie die mikroskopische Untersuchung eines excidirten Stückchens aus der Tiefe des Tumors.

Wie schon in dem Kapitel über Pachydermie erwähnt, kann man bei der mikroskopischen Betrachtung leicht Irrthümern verfallen, weil sowohl bei jener Erkrankung als auch bei Tuberkulose

und Syphilis das Epithel zapfenartige Fortsätze in das Bindegewebe hineinsendet, die, quer von dem Messer getroffen, als carcinomatöse Epithelnester gedeutet werden können; man schneide daher immer senkrecht zur Basis der Geschwulst. Um die mikroskopische Diagnose auf Krebs sicherstellen zu können, müssen epitheliale Gebilde im Untergewebe gefunden werden, und muss auch die Basis des Tumors selbst das Aussehen des Carcinoms zeigen (s. Fig. 158 u. 158a).

Ohnedies sei man dessen eingedenk, dass ein negatives Resultat der mikroskopischen Untersuchung nicht ohne weiteres gegen Carcinom spricht, da es verschiedentlich vorgekommen ist,

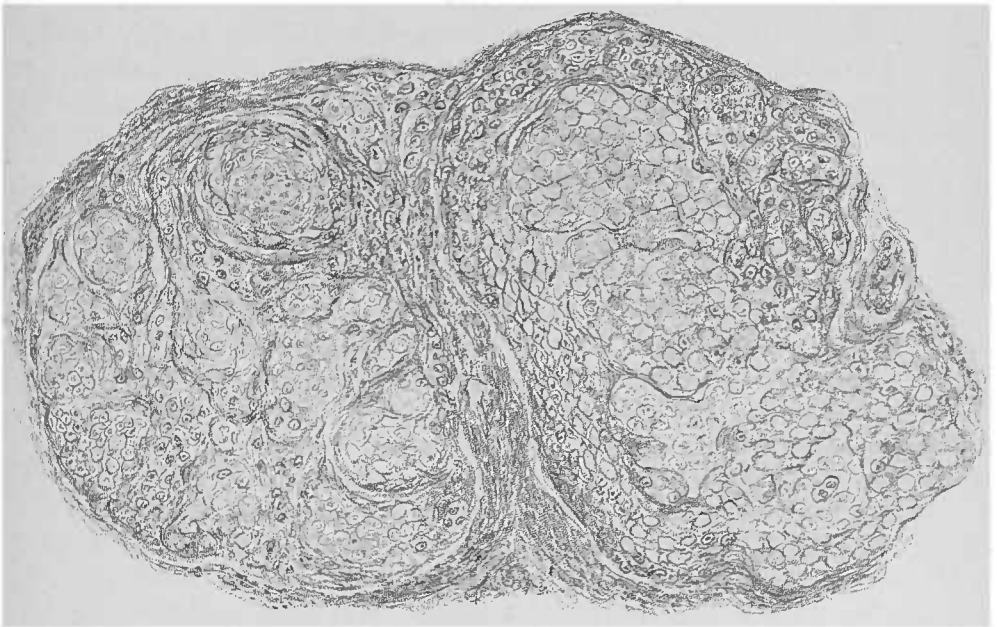


Fig. 158a. Starke Vergrößerung einer charakteristischen Stelle aus dem Larynxcarcinom (Fig. 158).

dass die Durchforschung eines excidirten Stückes der Geschwulst keinen Krebs erkennen liess, obwohl es sich tatsächlich darum handelte; es kann sich ereignen, dass erst nach mehrmaliger Entnahme die mikroskopische Diagnose sicher festgestellt wird. Vor allem muss man bei der Probeexcision darauf bedacht sein — ich will das noch einmal wiederholen — wirklich aus der Mitte und der Tiefe des Tumors ein Stück zu entnehmen und nicht etwa z. B. aus seinem Rande, der öfter rein papilläre Excrescenzen trägt, deren Untersuchung dann unter dem Mikroskop ein irreführendes Bild geben würde.

Verlauf: Die Dauer des Leidens erstreckt sich auf 3. höchstens 5 Jahre. Das erste Stadium, in dem wir eine Geschwulst sehen, kann sich über ein Jahr und länger hinziehen; der Tumor kann eine Reihe von Monaten, ein Jahr, unverändert bestehen bleiben, ja in einigen Fällen konnten wir sogar unter Gebrauch von Jodkali eine, allerdings bald vorübergehende, Verkleinerung beobachten, so dass man sich nicht zu schnell zu der Annahme einer syphilitischen Neubildung hinreissen lassen darf. — Dann aber tritt langsam, manchmal ziemlich schnell, eine Zunahme ein, und die Geschwulst greift allmählich auf die Nachbarschaft über und schliesst Schleimhaut und Knorpel in sich ein, indem es die normalen Contouren vollkommen verweicht, so dass ein grosser Teil des Larynx in der Geschwulst aufgeht; allmählich breitet sie sich auf die andere Seite aus und erfasst sie in derselben Weise. Schliesslich kommt es zum ulcerativen Zerfall, zu Oedem, zur Zerstörung und Nekrotisirung der Knorpel u. s. w. Der Tod tritt ein in Folge von Erstickung, indem entweder die rechtzeitige Tracheotomie versäumt wird, oder die Canüle durch das weiter wachsende und tiefer nach unten dringende Carcinom verlegt wird. Andere Male machen die Entkräftung, eine Schloppneumonie, zufällige Eitersenkungen, Blutungen u. dergl. dem Leiden ein Ende.

Prognose: Unter den verschiedenen Arten des Krebses zeichnen sich das Medullarcarcinom und der Sarcoma durch besondere Bösartigkeit aus. Hat sich die Geschwulst innerhalb des Kehlkopfgerüsts entwickelt, so giebt sie eine günstigere Prognose, als wenn es sich um eine äusserliche handelt.

Das secundäre Carcinom giebt eine schlechte Prognose, da es ein benachbartes Organ gleichfalls ergriffen und dadurch gewöhnlich das Allgemeinbefinden schon verschlechtert hat.

Je früher der Fall in Behandlung kommt, desto günstiger die Chancen. Ist die Heilung auch oft nicht von langer Dauer, so mehren sich doch in letzter Zeit die Beobachtungen einer solchen über mehrere Jahre hinaus, so dass man in einer grösseren Reihe von Fällen von einer definitiven Heilung sprechen darf.

Therapie: Die endolaryngeale Operation ist von B. Fränkel und nach ihm von einigen anderen in mehreren Fällen mit Erfolg ausgeführt worden; sie beschränkt sich aber nur auf kleinere, umschriebene und der Zunge zugängliche Geschwülste. Ausserdem ist es durchaus unerlässlich, den Patienten unter Augen zu behalten und durch häufige laryngoskopische

Untersuchungen zu controliren, ob etwa ein Recidiv sich einstellt; denn sonst könnte leicht der Zeitpunkt versäumt werden, wo man schon die äussere Operation vorzunehmen hat, resp. es käme schon eine eingreifendere Operation in Frage. Bisher sind im ganzen 32 Fälle endolaryngeal operirt worden; davon sind 12,5 % definitiv und ebensoviel relativ geheilt und 40,7 % recidivirt.

Bei den extralaryngealen Eingriffen handelt es sich um die Thyreotomie und die partielle oder totale Excision (für Epiglottiscarcinome macht man auch die Pharyngotomia subhyoidea). Diese Operationen kommen aber gewöhnlich nur bei dem auf das Larynxinnere beschränkten Krebs in Betracht, da bei dem auf der aryepiglottischen und der Interarytänoidfalte und dem sinus pyriform. localisirten Carcinom, wenn er nicht sehr früh erkannt wird, eine Operation contraindicirt ist. Denn wenn schon Lymphdrüenschwellungen eingetreten sind, was, wie erwähnt, bei diesem in einer sehr frühen Periode geschieht, so verläuft die Operation gewöhnlich schlecht, so dass man in solchen Fällen sich auf die Tracheotomie beschränkt.

Die Thyreotomie ist nach Szendiaks Statistik bis zum Jahre 1896 bei Carcinom 85mal gemacht worden; die definitive Heilung (mehr als 3 Jahre recidivfrei) betrug 8,7 %, die relative (bis zu 1 Jahr recidivfrei) 13 %, Recidiv (unter 1 Jahr) 53,3 % und Mortalität 9,8 %.

Die partielle Resection weist auf 10,9 % definitive und 11,8 % relative Heilung, Recidive 28,2 %, Mortalität 26,3 %.

Die Totalexstirpation brachte 5,85 % definitive und 6,9 % relative Heilung, 32,5 % Recidive und 44,7 % Mortalität.

Diese Zahlen sind aber für die Beurteilung des Wertes der einzelnen Methoden deswegen nicht ohne weiteres zu benutzen, weil die Statistik nicht das Stadium der Krankheit berücksichtigt, in dem die Operation vorgenommen ist.

Im Anfangsstadium mag man die endolaryngeale Methode unter den oben angegebenen Vorsichtsmassregeln versuchen. Ist die Geschwulst schon in ein späteres Stadium eingetreten, so kommt die Pharyngotomia subhyoidea oder die Thyreotomie in Frage, resp. es kann, wenn sich bei der Operation zeigt, dass [der Tumor tiefer wurzelt, als man angenommen, eine partielle Resection notwendig werden. Im letzten Stadium kommt die Totalexstirpation in Betracht.

Nach der partiellen Resection sahen wir, ebenso wie andere Beobachter, auf der operirten Seite aus den sich daselbst

entwickelnden Granulationen eine feste, leistenartige Narbe herauswachsen, die einer Stimmlippe ähnlich sah und auch an der Stelle der entfernten Stimmlippe lag, so dass sie gewissermassen als solche vicariirend fungirte in dem Sinne, dass die gesund erhaltene Stimmlippe sich beim Phoniren gegen sie legte, und auf diese Weise eine verhältnissmässig gute Stimme erzielt wurde.

Selbst bei vollkommen fehlendem Kehlkopf kann gelegentlich durch systematische Muskelübung die Bildung einer hörbaren Sprache durch eine „Pseudostimme“ ermöglicht werden. In einem von Strübing beschriebenen Falle war, nach Fortnahme des Larynx, unterhalb der Zungenbasis ein durch Muskelkräfte erweiterungs- und verengerungsfähiger Raum geschaffen, der an Stelle der Lungen den Blasebalg bildete. Durch Annäherung der Zungenwurzel an die hintere Rachenwand entstand eine enge Spalte, durch die die Luft hindurchgetrieben wurde, so dass ein Stenosengeräusch hervorgebracht wurde, das dem sonst von den Stimmlippen gebildeten Ton entspricht. Die Bildung der Vocale und Consonanten konnte normaler Weise vor sich gehen, da ja der Articulationsapparat unbeschädigt war. Eine ähnliche Beobachtung liegt von H. Schmid, Poppert und Solis Cohen vor^{*)}. Gewöhnlich aber setzt man dem Patienten nach der Total-
exstirpation einen künstlichen, metallenen Kehlkopf ein, der ursprünglich von Czerny angegeben, von Gussenbauer, Hueter, Foulis und v. Bruns verändert, in neuester Zeit von J. Wolff eine dankenswerte Veränderung erfahren hat, so dass in der That die Patienten mit fast normaler Stimme sprechen können, bei deren Bildung zwei aus Gummi gefertigte, nach Art der Stimmlippen in der Cavüle angebrachte Membranen beteiligt sind.

Nach der Total-
exstirpation des Larynx tritt in einer grösseren Reihe von Fällen am fünften Tage nach verhältnissmässig gutem Verlauf plötzlich der Tod ein, „an Shock“. Störck erklärt denselben dahin, dass in Folge der Total-
exstirpation eine

^{*)} Raymond (1841) und Bourguet (1855) haben bei je einem Patienten, bei dem der Kehlkopf durch eine Membran nach unten abgeschlossen war, also das Stimmorgan anstiel, nicht nur eine vornehmliche Sprache beobachtet, sondern auch sie damit erklärt, dass der Pharynx mit Luft gefüllt wird, so dass sich hier ein Reservoir bildet, aus dem beim Sprechversuch Luft stossweise heräusgelassen wird, um die einander genäherten Constrictores pharyngis, die die Stimmlippen ersetzen, in tänende Schwingungen zu bringen.

Veränderung in den Innervationsverhältnissen des Herzens Platz greift, indem bei der Operation oft der ramus cardiacus durchgetrennt wird, der hoch oben aus dem Vagus neben oder mit dem n. laryng. sup. abgeht und dessen Fasern z. T. der Depression des Herzens entsprechen. Bei dem Bestande eines Antagonismus zwischen Acceleration und Depression muss wol die Durchschneidung des Cardiacus die Regulirung der Herzthätigkeit schädigen: man constatirt in diesen Fällen, in denen der Exitus unter den Erscheinungen der Herzlähmung eintritt, vorher eine immer zunehmende Herzthätigkeit, seltener eine Verlangsamung derselben. Alpiger hat durch seine anatomischen Untersuchungen das häufige Vorhandensein einer Anastomose zwischen r. ext. laryng. sup. und cardiac. sympath. resp. die häufige Abstammung einer Wurzel des card. sympath. vom r. ext. n. laryng. sup. nachgewiesen, andererseits auch gezeigt, dass dieser Befund wegen Mangel eines card. sup. oft nur einseitig vorkommt; und mancherlei spricht dafür, dass in dieser Anastomose depressorische Fasern verlaufen.

Grossmann erklärt den Herztod z. T. durch Reizung der n. laryng. sup., durch die die Spannung im linken Ventrikel wegen des vermehrten Widerstandes im Arteriensystem erhöht wird. Wenn mit dieser Spannungssteigerung sich ungünstige andere Einflüsse bemerkbar machen, insbesondere wenn die Reizung auf den Vagus übergreift, tritt hochgradige Insufficienz des linken Ventrikels und damit eine erhebliche Steigerung in demselben ein, die zu Lungenoedem führt.

Bei inoperablen Carcinomen, resp. wenn die Operation verweigert wird, was wol nur für die Totalexstirpation in Frage kommt, ist man, sobald sich Stridor einstellt, etwa 1½ Jahre nach dem Beginn des Leidens, gezwungen, die Tracheotomie, und zwar die tiefe, zu machen. Im weiteren Verlauf der Krankheit sehen wir uns durch das jammervolle Leiden des Patienten veranlasst, seine Schluckbeschwerden und den Foetor symptomatisch zu behandeln. Baratoux empfiehlt für diesen Zweck Ti. Thujae innerlich und äusserlich, die die Geschwüre reinigen, selbst verkleinern und den üblen Geruch vertreiben soll. Bei Stenose des Schluckweges muss man die Ernährung durch die Schlundsonde vornehmen; gegen das Schluckweh gebe man local Menthol, Cocain, Morphinum; gegen den Foetor desinficirende oder desodorirende Insufflationen oder Inhalationen. In dem letzten Stadium sind Narcotica nicht zu entbehren.

Die Neurosen des Kehlkopfes.

A. Sensibilitätsneurosen.

1. a) **Hyperästhesie.** Sie ist selten als eine selbständige Krankheit anzusehen, findet sich vielmehr als ein häufiges und regelmässiges Symptom bei allen acut entzündlichen Zuständen des Kehlkopfes und auch gewöhnlich des Rachens; ferner zeigen Potatoren und Phthisiker, sowie Frauen während der Gravidität, zuweilen auch zur Zeit der Menstruation, eine gesteigerte Empfindlichkeit der Kehlkopfschleimhaut. Neurasthenie, Hypochondrie, Hysterie, sind häufig der Boden, auf dem sie sich entwickelt. Ohnedies ist die Sensibilität individuell verschieden.

Bei Hyperästhesie reagirt die Schleimhaut selbst auf kleine Reize mit so heftigem Reflex, dass es zu laryngopastösen Anfällen kommen kann.

b) **Neuralgie des Kehlkopfes** ist äusserst selten und kennzeichnet sich durch anfallsweise auftretende Schmerzen im Halse oder unter dem Sternum.

Die Behandlung richtet sich gegen das etwaige Allgemeinleiden. Für die innerliche Darreichung empfehlen sich Brom-Präparate und Chinin, örtlich applicire man Arg. nitr., Sol. kal. brom., Chloralhydrat (40; Aq. 100 und Morph. 0.1, Jurasz) und den constanten Strom.

2. **Hypästhesie und Anästhesie.** Die erstere findet sich bei manchen Personen als individuelle Eigentümlichkeit; nach häufigeren Eingriffen, z. B. Pinselung etc. schwächt sich die Empfindlichkeit gewöhnlich ab.

Die Anästhesie hat ihre Ursachen in centralen Erkrankungen, so bei Hysterie, Bulbärparalyse, Hemiplegie, im Beginne der Tabes und Epilepsie, oder aber sie beruht auf einer peripheren Erkrankung, wie bei Diphtherie.

Symptome: Die Schleimhaut reagirt bei der Hypästhesie nur langsam und schwach auf Berührung, so dass eine Insufflation z. B. keinen Hustenstoss hervorruft. — Bei der Anästhesie, bei der die gleichfalls vom Lar. sup. versorgten mm. thyreo- und aryepiglotticae nicht functioniren, und in Folge dessen der Kehlkopfengang nicht verschlossen wird, dringen die Speisen in die tieferen Luftwege, wo sie durch die Berührung mit der sensiblen Schleimhaut derselben heftige Hustenparoxysmen hervorrufen oder zu einer Schluckpneumonie Veranlassung geben können.

Therapie: Die Electricität sowie Strychnininjectionen kürzen bei der ohnedies gewöhnlich in 5—6 Wochen spontan schwindenden diphtherischen Anästhesie den Verlauf ab; dagegen ist die central verursachte Unempfindlichkeit der Behandlung meist unzugänglich. Oft ist die Ernährung mit der Schlundsonde nötig.

Schnitzler sah neben Anästhesie gleichzeitig Hyperalgesie, d. h. Hyperästhesie mit Schmerzempfindung ohne organische Veränderung; er nennt diesen Zustand: *Anaesthesia dolorosa laryngis*.

3. **Paraesthesiae:** Die Anämie und Chlorose, die Neurasthenie, Hypochondrie und Hysterie sind gewöhnlich der Boden, auf dem die perversen Empfindungen aufwachsen; das Brennen, Jucken, Kitzeln, Drücken, das Gefühl eines Fremdkörpers u. a. m. braucht aber, selbst wenn die Empfindung seitens des Patienten in die Kehlkopfreion verlegt wird, seinen Sitz nicht im Kehlkopf zu haben, kann vielmehr in Erkrankungen des Nasen-, Mund- oder Kehlkopfrachens begründet sein (cf. *Paraesthesia pharyngis*).

B. Motilitätsneurosen.

1. **Hyperkinetische Motilitätsstörungen des Kehlkopfes.**

a) **Laryngospasmus, Stimmritzenkrampf.**

Spasmus glottidis, Laryngismus stridulus, Asthma Millari, Asthma thymicum, Asthma Koppii.

Wir verstehen unter obigen Bezeichnungen einen anfallsweise auftretenden, einige Secunden bis zu einer Minute und darüber dauernden krampfhaften Glottisschluss, der durch eine Reizung des Recurrens oder Vagus hervorgerufen ist, und zu mehr oder minder hochgradiger Atemnot, selten zum Erstickungstode führen kann.

Da der Laryngospasmus bei Kindern ein anderes Bild giebt als bei Erwachsenen, müssen beide Formen gesondert beschrieben werden.

a') **Laryngospasmus der Kinder.**

Aetiologie: Am häufigsten sind Kinder im ersten Lebensjahr vom Stimmritzenkrampf befallen; das jüngste von uns behandelte Kind war 5 Wochen alt, das älteste $1\frac{1}{2}$ Jahre; aber

selbst bei Neugeborenen oder nach oben hin, über das 2. Lebensjahr hinaus, kommt er gelegentlich zur Beobachtung. Meist handelt es sich um rhachitische Kinder — Knaben häufiger als Mädchen, — bei denen an den Kopfknochen eine periostale Auflagerung oder eine Craniotabes gefunden wird; letztere waren wir selten zu constatiren im Stande, so dass wir glauben möchten, dass im allgemeinen ihre Häufigkeit überschätzt wird. Steffen sucht in einer, in Folge der allgemeinen Ernährungsstörung krankhaft gesteigerten, Erregbarkeit des Nervensystems die Disposition zum Spasmus glottidis. Der missgestaltete Thorax ist die Ursache für eine oberflächliche und frequente Atmung; wird der regelmässige Ablauf derselben durch irgendwelche Ursache (Schreien, Schreck u. s. w.) gestört, so tritt in Folge des gesteigerten Respirationsbedürfnisses eine Beschleunigung der Herzthätigkeit und damit eine venöse Hyperämie des Gehirns und der Medulla ein, so dass die Bedingungen für die Auslösung eines Anfalls gegeben sind. Nach Soltmann ist der Stimmritzenkrampf ein Reflexvorgang, bei dem die Reizstelle im respiratorischen und vasomotorischen Centrum, d. h. der Medulla, liegt. Betz fand bei der Section eines 1 Jahr alten, an Laryngospasmus verstorbenen Kindes zwischen Hinterhaupt und Atlas eine Art Schlottergelenk, so dass auf die medulla oblongata ein Druck ausgeübt wurde.

Neben der Rhachitis spielen reflectorische Reizungen vom Verdauungstractus eine beachtenswerte Rolle; der Durchbruch der Zähne, zwar oft überschätzt, ist nichtodestoweniger ein in ätiologischer Beziehung zu berücksichtigendes Moment; ebenso Digestionsstörungen, insbesondere wenn Kinder zur Zeit der Entwöhnung mit schwer verdaulichen Speisen gefüttert werden (Laryngospasmus ab lactatorum). Ferner beobachtet man die Krankheit besonders in der kalten Jahreszeit, so dass auch wol Katarrhe der oberen Luftwege eine Ursache für dieselbe abgeben. Schliesslich lösen Gemütsbewegungen, wie Schreck, Schreien u. s. w. nicht selten einen Anfall aus.

Neuerdings tritt Pott wieder für die vielfach verlassene Auffassung des Laryngospasmus als eines von der vergrösserten Thymusdrüse veranlassten Krampfanfalls ein (Asthma thymicum).

Die hyperplastische Thymus drückt wie eine dicke, nach innen gewölbte Kappe die oberen Particeln des Herzens und liegt gerade dem Ursprung der grossen Gefässe, der Pulmonalis und der Aorta auf. Sie überlagert und belastet ferner den rechten

Vorhof und die zwei oberen Drittel des rechten Ventrikels. Das Herz steht also unter einem positiven Druck, der durch eine acute Schwellung der Drüse und der dadurch erfolgenden Raumbiegung der oberen Thoraxapertur vergrössert werden kann.“ — Und der Tod erfolgt bei dem Laryngospasmus nicht durch Erstickung, sondern durch einen plötzlichen Stillstand des Herzens“.

Pott fand auch bei einigen Sectionen neben käsig entarteten Drüsenpaketen, die die Trachea und die beiden grossen Bronchialäste umlagerten, eine beträchtliche auf Hyperplasie beruhende Vergrösserung der Thymusdrüse, die wol auch mit dem Herzbeutel verwachsen war.

Wenngleich Bednar und Friedleben die Pott'sche Ansicht zu widerlegen sich bemüht haben, so ist doch nicht zu leugnen, dass beim Zurückbiegen des Kopfes die vergrösserte Thymus gelegentlich durch Druck eine Reizung der nn. recurrentes hervorrufen kann. Ferner hat Grawitz nachgewiesen, dass diese Drüse, zwischen Sternum und Trachea liegend, unter Umständen eine plötzliche Abknickung der letzteren und damit den Tod herbeiführen kann.

Symptome: Plötzlich, ohne scheinbare äussere Veranlassung, selbst im Schlaf oder beim Erwachen, häufiger bei Gemüts-erregungen, Schreien, Trinken, tritt nach einer oder nach mehreren giemenden oder pfeifenden Inspirationen in Folge krampfhaften Glottisschlusses ein Atmungsstillstand ein, der in leichten Fällen einige Secunden dauert, um dann unter pfeifenden Inspirationen zu enden und der normalen Einatmung Platz zu machen. Bei heftigeren Anfällen stockt die Respiration länger, bis zu 2 Minuten; das Kind blickt sich angstvoll und hilfesuchend um, wirft sich hintenüber, verdreht die Augen nach oben; die Pupillen erweitern sich, das Gesicht wird bleich, um Nasenflügel und Mund bläulich gefärbt, die Arme und Beine gestreckt, Hände mit eingeschlagenem Daumen zur Faust geballt, die Stirne mit Schweiss bedeckt. Nach dieser angstvollen Scene, wenn nicht Erstickungstod eintritt, deuten kurze, mühsame, allmählich lauter pfeifende Atemzüge die Wiederkehr der Respiration an, die, anfänglich noch beschleunigt, allmählich in den regelmässigen Atemtypus übergeht.

Bei ungünstigem Verlauf sieht man die Wirbelsäule im Bogen stark nach hinten gekrümmt; einige blitzartige Zuckungen der Gesichtsmuskeln, einige vergebliche, schnappende Inspirationsbewegungen erfolgen, aber kein Laut, kein inspiratorisches Ge-

räusch wird hörbar. Plötzlich lässt der Krampf nach, das Gesicht wird aschgrau, die Cyanose schwindet, und nach 1—2 Minuten ist das Kind eine Leiche.

Die Intensität der Anfälle ist bei verschiedenen Kindern verschieden, kann aber auch bei demselben Kinde sehr variiren; so kann plötzlich ein sehr heftiger, ja tödtlicher Anfall eintreten, wiewohl bisher der Respirationsstillstand immer ein schnell vorübergehender war. Wie schon gesagt, kann die convulsivische Affection sich weiter ausdehnen: auf die Brustmuskeln, Augenmuskeln, Flexoren der Finger und Zehen, des Vorderarms. Ferner können sich hinzugesellen trismusartige Contractionen der Masseteren und Temporalmuskeln, so dass das Bild zu dem eines eklamptischen Anfalls vervollständigt werden kann, um so mehr, als in schweren Fällen tatsächlich das Bewusstsein geschwunden ist. Pott hält geradezu den Glottiskrampf für eine Teil- resp. rudimentäre Form der Eklampsie. Die Anfälle des Stimmritzenkrampfs können auch mit eklamptischen Processen abwechseln; Henoch fand die Combination beider etwa unter 61 Fällen 42 mal; es dürfte dieses Verhältnis aber wol nur auf die schwereren Fälle sich beziehen, wenigstens sahen wir eklamptische Anfälle nur beim vierten Teil unserer kleinen Patienten.

Die Zahl der Anfälle kann von 3—4 täglich auf 30 und noch mehr steigen; in einem unserer Fälle traten sie etwa halbstündlich auf; bei zwei Kindern unserer Beobachtung stellten sich die Anfälle besonders des Nachts, und am Tage während des Schlafes, ein.

Diagnose: Eine Verwechslung mit Croup ist wegen der freien Intervalle, der Klarheit der Stimme, des Mangels des Hustens und des fieberlosen chronischen Verlaufs kaum möglich; die doppelseitige Posticuslähmung geht mit einer dauernd erschwerter Atmung einher, die sich bei Anstrengungen steigert, während beim Laryngospasmus die vollkommen freie Respiration ab und zu durch anfallsweises Sistiren der Atmung unterbrochen wird. Bei plötzlich eintretenden Anfällen von Laryngospasmus bei bis dahin gesunden Kindern muss man an die Möglichkeit von Fremdkörpern im Kehlkopf denken, da diese, wenn sie beweglich sind einen Stimmritzenkrampf erzeugen können.

Prognose: Mit der Besserung des Allgemeinbefindens, vor allem also der rachitischen Anlage schwinden die Anfälle. Im grossen und ganzen kann demnach die Prognose nicht ungünstig gestellt werden. Selten tritt der Tod ein und zwar entweder

durch Erstickung, Herzstillstand oder durch einen eklampthischen Anfall.

Soltmann sah allerdings unter 425 Fällen 48 Todesfälle, Pott bei 176 Kindern 18; d. h. 10—11 %. Der tötliche Anfall trat oft beim Einführen des Mundspatels ein.

Therapie: Aus dem Gesagten geht hervor, dass das Hauptgewicht auf die Beseitigung der Rhachitis gerichtet sein muss (Salzbäder, Eisen, Leberthran reine Luft u. s. w.) Ferner achte man auf etwaige Verdauungsstörungen, behandle einen vorhandenen Katarrh der oberen Luftwege u. s. w. Daneben verdienen Bromkali, Chloralhydrat, Moschus die versuchsweise Verwendung; sind die Anfälle sehr häufig, so empfiehlt Henoeh Morphium (0.01 bis 0.03 : 50.0, 2 bis 3 mal täglich 1 Theelöffel).

Ist der Arzt bei einem schwerem Anfalle zugegen, und droht die Erstickung, so katheterisire er die Trachea oder mache die Inubation resp. leite die künstliche Atmung ein und electricisire den n. phrenicus oder mache die Tracheotomie.

Allerdings sind diese Bemühungen leider meist ohne Erfolg, da es gewöhnlich trotz aller angewandten Mittel nicht mehr gelingt, noch eine spontane Atembewegung auszulösen, wenn bereits der Atemstillstand eingetreten.

Neben diesem tonischen beschreibt Löri einen

Klonischen Glottiskrampf der Neugeborenen und Säuglinge bei denen die ursächlichen Momente des ersteren nicht vorhanden sind. Er beginnt gewöhnlich sofort oder einige Wochen nach der Geburt; die Kinder sind in der Regel schlecht genährt.

Thomson nimmt als Ursache eine Störung des Coordinationsmechanismus an, der das Zusammenwirken der Respirationsmuskeln einerseits und der Kehlkopfmuskeln andererseits regelt; diese Störung hat ihren Grund wahrscheinlich in einer noch nicht genügenden Entwicklung der im Gehirn gelegenen Rindencentren. Avellis konnte ebenso wie Rehn, König und Glöckler in je einem Falle als Ursache eine vergrößerte Thymus nachweisen und nennt daher nicht mit Unrecht diese Krankheit typischen inspiratorischen Stridor der Säuglinge.

Beim jedesmaligen Atmen des Kindes hört man einen kurzen, klappenden, mit dem Ende der Inspiration zusammenfallenden Ton, den man auch während des Saugens und im Schlafe hört. Nach 2, 3 bis 6 Monaten verschwindet der Ton

auf Stunden, später auf Wochen und Monate; aber es kommen dazwischen wieder Perioden, wo die Kinder von neuem für einige Zeit vom klonischen Glottiskrampf befallen werden. Dass es sich tatsächlich um solchen handelt, zeigt das Laryngoskop; gegen Ende der Inspiration fahren die Stimmlippen plötzlich zusammen und verbleiben etwa eine Secunde in dieser Stellung, um mit dem Beginn der Expiration sich rasch wieder von einander zu entfernen.

Diagnose: Eine Verwechslung ist allenfalls nur mit dem Singultus möglich; derselbe tritt aber nie bei jedem Inspirationsact auf, sondern ein- bis zweimal, selten vier- bis fünfmal in der Minute; und am Epigastrium bemerkt man eine beim klonischen Glottiskrampf fehlende krampfartige Zusammenziehung des Zwerchfells. Cyanose, wie beim Laryngospasmus tritt nie ein, ebensowenig eklamptische oder tetanische Krämpfe; es giebt dabei auch kein apnoisches Stadium und keinen eigentlichen Anfall.

Die Prognose ist durchaus günstig; nach einigen Monaten, selten nach einem Jahr und darüber schwindet die Krankheit von selbst.

Eine Behandlung ist kaum nötig; man kräftige natürlich bei zarten Kindern die Constitution.

a⁷) Laryngospasmus der Erwachsenen.

Ätiologie: Abgesehen von dem Stimmlippenkrampf, wie er bei manchen Patienten eintritt in Folge Reizung der Larynxschleimhaut bei der localen Behandlung von Kehlkopfkrankheiten oder beim Verschlucken (wie es bei tuberculöser oder syphilitischer Infiltration des Larynxgangs häufig vorkommt), beobachtet man ihn bei Erwachsenen nicht oft. — Hysterie ist eine der gewöhnlicheren Ursachen.

Bresgen und Grossmann fanden in je einem Falle den Druck eines Aortenaneurysma auf den Recurrens als Ursache, ebenso kann jede andere Erkrankung, ein Tumor u. s. w., durch mässigen, die Leitung nicht unterbrechenden Druck auf den Nerven den Anfall auslösen. Der Druck findet oft nicht constant, sondern bei bestimmten Körperlagen statt (Bronchocoele, Struma). Bewegliche Polypen des Kehlkopfes können, durch den Athmungsstrom gegen die Stimmlippen geworfen, ebenfalls Laryngospasmus hervorrufen. Ferner ist er in Folge von Nasenstenosen verschiedener Art beobachtet worden. Ebenso verursachen chronische

Pharyngitis und andere Rachenkrankheiten gelegentlich reflectorisch den Stimmritzenkrampf.

: Epilepsie, Chorea, Tetanus, Hydrophobie zeigen sich zuweilen mit Glottiskrampf combinirt; ferner die Tabes (crises laryngées) bei der die Harmonie der motorischer Innervation durch den sclerotischen Process so gestört sein kann, dass eine krampfhaft Contractio der Glottisschliesser durch leichte Reflexreize erregt werden kann (Gieson).

In den späteren Stadien der doppelseitigen Posticuslähmung, bei der die Stimmlippen juxtaaponirt stehen, treten zuweilen, besonders bei körperlichen Anstrengungen und Aufregungen, Spasmen der Adductoren auf, die einen ausgesprochenen, wenn auch nur kurz dauernden, zuweilen aber häufiger sich wiederholenden Glottiskrampf machen.

J. L. Salinger beobachtete ihn einmal nach Darreichung von 0,3 Antipyrin.

Symptome: Die Patienten bekommen den Anfall oft Nachts im Schlaf; sie erwachen dann mit einer plötzlich einsetzenden mühsamen, krähenden Inspiration, der ein, gewöhnlich nur einige Sekunden dauernder, Atmungsstillstand folgt; zuweilen tritt noch ein zweiter solcher Anfall in derselben Nacht auf, aber nie zeigt sich die Periodicität des kindlichen Laryngospasmus. Während diese nächtlichen Anfälle gewöhnlich von Erkrankungen der oberen Luftwege reflectorisch ausgelöst werden, sind die während des Wachens auftretenden Glottiskrämpfe meist abhängig von einer Erkrankung des Recurrens oder von einem Druck auf denselben. Die Larynxkrisen der Tabes werden oft durch Husten eingeleitet. Sehr selten aber sind die Anfälle so schwer und gefahrvoll wie bei Kindern.

Die Diagnose des Laryngospasmus ist ohne weiteres aus der Beobachtung des Anfalls zu stellen; die wesentliche Aufgabe besteht in der Eruirung der Ursache. Es ist deswegen nötig, die Nase, den Rachen und den ganzen Respirationstractus daraufhin zu untersuchen resp. auf eine Nervenkrankheit zu fahnden. In seltenen Fällen gehen die crises laryngées anderen charakteristischen Symptomen der Tabes voraus, meist treten sie in späteren Stadien auf. Das Laryngoskop giebt uns Aufschluss über die Tatsache und in manchen Fällen auch über die Ursache der Motilitätsstörung der Stimmlippen.

Die Prognose ist günstiger als beim Laryngospasmus der Kinder, hängt aber natürlich von der Ursache ab.

Therapie: Die immer vorhandene Hypersensibilität der Larynxschleimhaut wird am besten durch grössere und allmählich steigende Gaben von Kal. bromat. bekämpft; kalte Bäder, frische Luft, Gymnastik und andere tonisirende Methoden müssen seinen Effect unterstützen. Sind Erkrankungen der Schleimhaut der oberen Respirationswege anzuschuldigen, so müssen sie natürlich entsprechend behandelt werden (Extraction von Nasenpolypen, Entfernung von Leisten am Septum, Kauterisation hyperplastischer Pharynxschleimhaut u. s. f.) Tritt einmal ein gefahrdrohender Anfall ein, wie ich ihn zweimal bei Hysterischen sah, so wird die Intubation oder die Tracheotomie notwendig, deren erstere mir den Erfolg nicht versagte.

Während beim Laryngospasmus die Atemstörung sich zur Zeit der Inspiration bemerkbar macht, tritt sie bei anderen Formen der Coordinationstörung während der Expiration ein.

b) Larynxschwindel, letas oder Vertigo laryngis.

Chareot bezeichnet als Vertige laryngée eine Form des laryngealen Spasmus, dem unmittelbar Schwindel und Verlust des Bewusstseins folgt.

Symptome: Der Patient — es handelt sich fast ausschliesslich um Männer — fühlt bei im übrigen ungestörter Gesundheit, plötzlich einen Kitzel im Halse, der ihn zu leichtem oder quälendem Husten reizt; oder er hat das Gefühl eines Brennens oder Gewürgtwerdens; gleich darauf wird es ihm dunkel vor den Augen, er wird schwindlig und fällt bewusstlos um, das Gesicht ist blass, und manchmal sieht man Zuckungen in demselben; nach einigen Secunden kehrt das Bewusstsein zurück. In leichteren Fällen bleibt es erhalten, und tritt nur Schwindel und Schwarzwerden vor den Augen ein. Nach einigen Stunden, Tagen, Wochen oder Monaten kehrt der Anfall wieder, ohne dass eine äussere Veranlassung nachweisbar wäre. Nicht selten aber handelt es sich um nervöse Personen, die in Folge einer Erregung den Anfall bekommen.

Me. Briche erklärt den Symptomencomplex folgendermassen: Nach einer tiefen Inspiration wird bei dem Husten die Glottis vollkommen geschlossen; der hohe intrathoracische Druck ruft eine Syncope oder eine Neigung zu derselben hervor; in demselben

Moment löst sich der Spasmus der Glottis, und die Attacke ist vorüber.

Die Diagnose begegnet keinen Schwierigkeiten, da die primäre Sensation im Kehlkopf und der Husten vor einer Verwechslung mit petit mal und den Larynxkrisen schützt.

Die Prognose ist günstig, wiewohl Hugain und Schade-waldt je einen tödlich verlaufenden Fall beobachtet haben.

Therapie: Darreichung von Bromkali und anderen Nervinis. Behandlung der etwa vorhandenen Neurasthenie.

Pitt berichtet, dass er bei einem an Hydrophobie leidenden Patienten, der während der laryngoskopischen Untersuchung einen Krampfanfall bekam, nicht den vermuteten Glottisverschluss beobachtete; vielmehr wichen die Stimmlippen weit von einander und verblieben mehrere Secunden in dieser Stellung. Es handelte sich nach seiner Ansicht dabei um einen Krampf der Abduc-toren.

Felix Semon bemerkt dazu, dass die respiratorischen Krämpfe der Lyssa inspiratorische sind. Das laryngoskopisch beobachtete Offenstehen der Glottis während des Krampfes ist dahin zu erklären, dass bei der gewaltigen Erregung des Respirationcentrums tonische inspiratorische Impulse zu den mit diesem Centrum in innigster Beziehung stehenden Gangliencentren der Glottiserweiterer geleitet wurden, diese in starke Erregung versetzten und eine krampfhaft, einige Secunden dauernde, Contraction der Cricoarytanoidei postici auslösten.

c) Nervöser Husten.

Wir verstehen unter nervösem Kehlkopfhusten einen Husten, der nicht durch eine Erkrankung des Kehlkopfes, sondern „durch reflectorische Reizung, entweder von der Peripherie her, und zwar auf den normalen Bahnen des n. laryngeus sup. oder auf anormalen Bahnen oder durch eine erhöhte Reflexerregbarkeit des centralen Nervenapparats bedingt ist“. (Schrötter.)

Aetiologie: Zu den häufigeren Ursachen für eine gesteigerte Reflexerregbarkeit gehören Uterinleiden, Anämie, Chlorose; ferner kann nach katarrhalischen Erkrankungen der oberen Luftwege eine erhöhte Reflexerregbarkeit in den peripheren Leitungsbahnen oder am Hustencentrum zurückbleiben; ebenso wie andere Neurosen kann auch der nervöse Husten von der

Nase, dem Rachen und dem Ohr ausgelöst werden, ja selbst durch Reizung der Hautnerven wird er manchmal hervorgerufen (Leyden, Strübing, Bresgen), oder gar von der Milz, Leber, Magen, Darm, Blase und den männlichen Sexualorganen. Directe Reizung des Vagus durch Drüsen bei Bronchialdrüsentuberkulose der Kinder, Geschwülste, Kröpfe, tiefe Halsabszesse, sowie Druck seitens eines Aortenaneurysma kann ebenfalls den Husten auslösen. Centrale Reizung kann eintreten bei Tabes, Epilepsie, Hysterie. Hierher gehören ferner geschlechtliche Aufregungen, Onanie.

Nach dem Gesagten leuchtet es ein, dass das weibliche Geschlecht ein grösseres Contingent stellt als das männliche, und dass die Pubertätsperiode bevorzugt ist.

Symptome: Der Husten tritt gewöhnlich anfallsweise auf, und zwar geht dem Anfall meist eine kitzelnde oder andere reizende Empfindung voraus, die den Husten hervorruft. Er tritt in leichteren oder so schweren Attacken auf, dass er durch seine grosse Heftigkeit sehr quälend werden kann und an Keuchhustenanfälle erinnert, und dass neben Cynnose des Gesichts, Schwindel, Erbrechen, Hämorrhagien an den Stämmilippen eintreten können. Sein Klang ist hoch und schrill, andere Male rauh und bellend; Secret wird gewöhnlich nicht herausbefördert.

In anderen Fällen handelt es sich um fortwährendes Hüsteln oder fast ununterbrochene Hustenstösse, die sich durch einen ganz besonderen, oft beinahe musikalischen, z. B. feuerwerksignalartigen Charakter auszeichnen (Schrötter); der Patient ist nicht im Stande sie vollkommen zu unterdrücken. Diese sehr häufig bei Knaben zwischen 8 und 14 Jahren vorkommende Erkrankung, bezeichnet Schrötter als *Chorea laryngis*, weil die Hustenanfälle im Schlaf aufhören, sich auch wol steigern, wenn die Kranken sich beobachtet wissen, und weil neben ihnen sich auch eigentümliche Contractionen in anderen Muskelgebieten finden; ohnedies sind sie zuweilen die Vorläufer oder die Reste der gewöhnlichen Form der Chorea.

Die meisten Patienten fühlen sich dabei ganz wohl; wenn es ihrer Energie gelingt, den Husten eine Zeit lang zu unterdrücken, so sind die späteren Anfälle um so heftiger. Sie fallen daher ihrer Umgebung oft recht lästig.

Die Diagnose stützt sich auf die eigentümliche Art des Hustens bei vollkommener Intactheit des Respirationstractus. Vor allen Dingen berücksichtige man die Möglichkeit eines

Lungenleidens und andererseits lasse man es sich angelegen sein, den Reflexpunkt ausfindig zu machen.

Die Prognose richtet sich nach der Ursache; am günstigsten ist sie bei voraufgegangenen Katarrhen. Recidive sind besonders nach Gemütsregungen und bei schlechtem Allgemeinbefinden nicht selten.

Die Behandlung ist gegen die Ursache gerichtet; eine psychische Einwirkung erzielt zuweilen ganz gute Erfolge. Daneben Bromkali. Bei „Chorea“ haben Schrötter kalte Begiessungen des Kopfes und Rückens in lauem Bade und Chinin in grossen Dosen gute Dienste geleistet.

Bei der consensuellen Arbeit mehrerer Muskeln bekommt der eine oder mehrere über die anderen das Uebergewicht, so dass eine unbeabsichtigte, unrichtige Bewegung zu Stande kommt (wie z. B. beim Mutiren) — es entsteht eine Coordinationsstörung. Hierher gehört der

d) **Phonische Stimmritzenkrampf,**

d. h. ein Stimmritzenkrampf, der sich bei beabsichtigter Intonationsbewegung einstellt.

Aetiologie: Er ist besonders bei Hysterie, ferner bei multipler Sklerose (Krause), häufig bei Predigern (Semon), ferner reflectorisch bei hyperplastischer Rhinitis beobachtet worden.

Symptome: Sobald die Patienten sprechen wollen, schliessen sich die Stimmlippen krampfhaft eng aneinander; die Kranken sind nicht im Stande die Worte in gewohnter Weise herauszubringen, vielmehr hört man nur ein unbestimmtes Expirationsgeräusch oder einen Laut, oder aber in weniger schweren Fällen einmal ein gepresst klingendes Wort, dem eine grössere Pause folgt, in welcher sich die Patienten unter grosser Anstrengung bemühen, das folgende Wort herauszustossen. Dabei sieht man das Gesicht der Kranken lebhaft geröthet, selbst cyanotisch, oft selbst auch dann, wenn sie sich nur mit leiser Stimme zu sprechen bemühen.

Sobald die Patienten den Sprechversuch aufgeben, wird die Atmung wieder vollkommen frei. In manchen Fällen combinirt sich der phonatorische mit dem inspiratorischen Stimmritzenkrampf (s. nächstes Kapitel).

Laryngoskopisch sieht man die Stimmlippen sich beim Phonationsversuch fest aneinander legen, so dass kein linearer Glottispalt übrig bleibt; andere Male sieht man die Spitzen der proc. vocal. sich nähern, aber die Glottis klappt, so dass die Expirationsluft hindurch tritt, ohne einen phonatorischen Effect erzielen zu können, während sich bei der Respiration gar keine Abweichung des Bildes von der Norm findet (Schrötter); man fühlt dann ein deutliches Erstarren der Bauchmuskulatur. Es handelt sich also um eine Coordinationsstörung nicht bloss in den Centren für den Larynx, sondern für den ganzen Respirationsapparat. Landgraf beobachtete während des Anfalls einen Krampf des Zwerchfells.

Die Diagnose ist leicht, wenn man sieht, dass der Kranke trotz heftigster Anstrengung das beabsichtigte Wort nicht herauszubringen im Stande ist, und dass eine Rötung oder Cyanose des Gesichts dabei eintritt, die sofort weicht, wenn der Patient den Sprechversuch aufgibt.

Prognose: Das Leiden ist meist ein langwieriges, und daher die Prognose nicht günstig. Sie richtet sich im übrigen nach dem Grundübel.

Die Behandlung hat dieses in erster Linie ins Auge zu fassen; Antihysterica, Nervina, Kaltwasserbehandlung, Elektrizität u. a. sind zu versuchen. In manchen Fällen haben methodische Sprechübungen gute Dienste geleistet.

e) Inspiratorischer Stimmritzenkrampf.

Er characterisirt sich dadurch, dass die Stimmlippen bei der Inspiration, statt eine weite Glottis zu bilden, in die Phonationsstellung treten und einen Glottisschluss verursachen, so dass — obwohl im Gegensatz zum phonatorischen Stimmritzenkrampf — die Phonation richtig von Statten geht, die Inspiration eine geräuschvolle wird, eine inspiratorische Dyspnoe eintritt.

Antilogie: Ich beobachtete diese Erkrankung zweimal bei hysterischen Frauen. Krause bei multipler Sklerose; ein nicht seltenes Vorkommnis ist sie bei der Posticiislähmung. Wenn die Patienten bei dem Versuch zu inspiriren, die Glottiserweiterer in Thätigkeit setzen wollen, findet eine „centrale Irradiation des Willensimpulses“ (Nothnagel) statt, und für die Postici treten die nicht gelähmten Antagonisten, die Adductoren in Action — es erfolgt statt einer Glottisöffnung Glottisschluss. Nicht zu verwechseln ist mit diesem Ereignis das Ansaugen der

Stimm lippen (s. Posticuslähmung), das eine passive Bewegung darstellt, während es sich hier um active Bewegung, einen Spasmus handelt.

Aber auch bei sonst ganz gesunden Personen findet sich diese Erkrankung, wie verschiedene in der Litteratur niedergelegte Beobachtungen zeigen. Uebrigens kommt sie auch gleichzeitig mit dem phonischen Stimmritzenkrampf vor. Zuweilen, besonders bei ängstlichen Personen, die durch die ihnen unbekannt und geheimnisvolle laryngoskopische Untersuchung in Erregung versetzt werden, sieht man, dass sie trotz mehrfacher Aufforderung, tief und ruhig zu atmen, nicht im Stande sind, derselben nachzukommen und die Stimm lippen nach aussen zu bewegen; vielmehr bleiben diese fest gegeneinander gepresst, bis eine gewisse Atemnot, das Gefühl, als müssten sie ersticken, die Patienten zu einer Glottiseröffnung zwingt.

Symptome: Während also, wie gesagt, die Phonation vollkommen normal zu Stande kommt, ist die Inspiration behindert, und zwar besonders bei körperlichen Anstrengungen; in schwereren Fällen ist sie stridulös, und es kommt zu hochgradiger Dyspnoe. Im Schlaf schwindet sie gewöhnlich; allein in einem unserer Fälle kam es selbst Nachts zu Erstickungsanfällen.

Laryngoskopisch sieht man die Stimm lippen sich bei der Inspiration nähern, in leichteren Fällen bis zur Cadaverposition, gewöhnlich aber bis zur Phonationsstellung oder aber bis zum vollkommensten Glottisschluss.

Die Diagnose begegnet nach dem Gesagten keinen Schwierigkeiten, insbesondere beseitigt das Laryngoskop jeden Zweifel.

Die Prognose ist unsicher; es handelt sich meist um ein länger währendes Leiden; manchmal ist die Tracheotomie notwendig. In frischeren Fällen ist Heilung nicht ausgeschlossen.

Die Behandlung richtet sich nach den bei der Therapie des phonischen Stimmritzenkrampfs angegebenen Principien. In einem unserer Fälle erzielten wir eine Heilung durch eine fünf Tage lang fortgesetzte Intubation.

Anderweitige Coordinationsstörungen

werden beobachtet bei:

a) ängstlichen Patienten, die, unbekannt mit der laryngoskopischen Untersuchungsmethode und deswegen befangen

und unruhig, gewisse Motilitätsanomalien zeigen. Neben der schon erwähnten inspiratorischen Adductionsbewegung sieht man zuweilen eine ungenügende Auswärtsbewegung bei der Expiration, zuweilen auch eine asymmetrische Action beider Stimmlippen, eine mehrfach wiederholte Untersuchung zeigt uns den Grund für diese Abweichungen, da sie dann immer schwinden.

b) Paralysis agitata. Ich sah in einem solchen Falle neben unregelmässigem Auf- und Niederklappen der Epiglottis, das der Respiration einen stossenden Character verlieh und ein schnappendes Geräusch verursachte, eine erst eine längere Zeit nach unserem Commando, zu phoniren, auftretende Adduction der Stimmlippen, die übrigens einen den übrigen Schüttelbewegungen isochronen Wechsel der Spannung zeigten; ausserdem spielten im Tempo derselben zuckende Bewegungen über die Stimmlippen hin. Bei der Respiration machten sie zuweilen 3-6 rythmisch aufeinanderfolgende Adductionsbewegungen etwa bis zur Cadaver-, selten bis zur Phonationsstellung.

c) Der Nystagmus der Stimmlippen (Baginsky), ein auf hysterischer Basis beruhender klonischer Adductorenkrampf. Es handelte sich um eine Patientin, bei der die Stimmlippen und Aryknorpel etwa 50 mal in der Minute auftretende, regelmässig zuckende, gewöhnlich am Ende der Expiration sich einstellende Bewegungen zeigten, so dass die Stimmlippen etwa bis zur Cadaverstellung adducirt wurden.

d) Bei der multiplen Sklerose ist die Bewegung verlangsamt; „es handelt sich um eine erschwerte und verlangsamte Leitung der motorischen Impulse zu den Muskeln der Atemwerkzeuge, des Kehlkopfes (und der Zunge), und es bedarf einer stärkeren Innervation, die wahrscheinlich z. T. durch Nebenbahnen sich bewegen muss“. (Kussmaul). Auf die verlangsamte Bewegung führt Gottstein die scandirende und monotone Sprache zurück.

In einem Falle unserer Beobachtung konnten wir neben mangelhafter Spannung der Stimmlippen auch Zuckungen, sogenanntes Intentionszittern beobachten, das besonders stark auftrat, wenn der Patient einen Ton lange anhalten sollte. Zuweilen traten jauchzende Inspirationen auf, sowie Umschlagen der Stimme — als Ausdruck von Spasmen.

e) Bei Meningitis cerebrospinalis epidemica sah Oppenheim einmal neben unregelmässigen steten Zuckungen im unteren Facialisgebiet fortwährende rythmische und isochrone

Contractionen des Gaumensegels und der Stimmlippen — 80 in der Minute.

f) Die Ataxie der Stimmlippen, wie sie Krause bei Tabes beschrieben hat, besteht in ruckweisen Bewegungen derselben und Stehenbleiben auf halbem Wege zur Adductions- oder Inspirationsstellung.

g) Bruns sah bei einem Falle von progressiver Muskelatrophie, die bemerkenswerter Weise zuerst in den Muskeln des Gesichts, der Mund- und Rachenhöhle, sowie des Kehlkopfes aufgetreten war, beim Intoniren nie Glottisschluss; die Stimmlippen näherten sich bei solchen Sprechversuchen höchstens bis auf einen Abstand von 3—4 mm, gerieten aber in die ausgiebigsten, einer tönenden Bassseite ganz gleichen Schwingungen. Der Patient hatte eine „hohlklingende, sogenannte Grabesstimme“

2) Hypokinetische Motilitätsstörungen des Kehlkopfes. — Lähmungen.

Aetiologie: Entweder handelt es sich um eine in der Erkrankung des Muskels liegende Ursache — myopathische Form, oder aber es liegt eine Erkrankung des Recurrens oder seiner Wurzelgebiete vor — neuropathische Form.

Die erstere kommt als gewöhnliche Begleiterscheinung des acuten und chronischen Katarrhs oder auch bei Ueberanstrengung der Stimme vor. Wenn bei Syphilis und Tuberkulose und anderen Krankheiten, z. B. Chlorose, Anämie, Malaria u. a., Lähmungen einzelner Muskeln gesehen werden, so beruhen sie eben auf einer durch die Allgemeinkrankheit hervorgerufenen Schwäche der Muskulatur. Spielen sich im Muskel selbst entzündliche Erscheinungen ab, wie es bei tiefer greifenden Erkrankungen der Schleimhaut gewöhnlich der Fall, oder ist er gar der Sitz einer Neubildung oder eines Gummi, oder beherbergt er z. B. Trichinen (Navratil), so ist selbstverständlich ebenfalls seine Function gestört. Bei einem Collegen sah ich nach einer Erkältung jedesmal eine schnell vorübergehende Lähmung der m. thyreoarytaenoid int., ohne dass irgend eine Entzündungserscheinung im Larynx auftrat; nach 1—2 Tagen schwand gewöhnlich bei Schonung der Stimme die Parese (rheumatische Lähmung).

Für die nervösen Lähmungen können die Ursachen in den mannigfaltigsten Erkrankungen des Wurzelgebietes der motorischen Kehlkopfnerve oder dieser selbst in ihrem peripheren

Verlauf zu suchen sein; am seltensten sind es centrale Ursachen, die innerhalb der Schädelhöhle die Kerne oder Wurzeln des Vagus und Accessorius befallen, häufiger handelt es sich um Schädlichkeiten, die diese beiden Nerven oder aber die aus ihnen hervorgehenden nn. laryngeus sup. und inf. treffen — periphere Lähmungen.

Zu den centralen Ursachen gehört einmal die Tabes, deren erstes Zeichen in seltenen Fällen eine Stimmlippenlähmung ist — u. a. habe ich selbst einen solchen Fall gesehen; nicht gar so selten ist sie ein frühzeitiges Symptom derselben — ferner die multiple Sklerose, die Bulbäraparalyse, progressive Muskelatrophie und Syphilis des Gehirns und Tumoren in demselben, besonders aber an der Schädelbasis, wo sie dann am for. lacrum den Vagoaccessorius drücken; sehr selten Apoplexie und die Hysterie.

Außerhalb der Schädelbasis könnte eine bisher allerdings noch nicht beobachtete Läsion des plexus ganglioformis n. vagi eintreten.

Von hier aus weiter nach der Peripherie giebt der Vagus dann die r. r. pharyngei und gleich darauf den laryngeus sup. ab; unterhalb dieser Zweige können den Vagus Verletzungen von aussen treffen, sowie solche bei Operationen, z. B. bei Entfernung hochsitzender Geschwülste, wie ich dies einmal beobachtet, Unterbindung der Carotis u. a. Ferner kann der Vagus beschädigt werden durch ein Aneurysma der Carotis (Mackenzie), maligne Geschwülste des Halses, Mediastinaltumoren, Strumen, Phlegmonen am Halse, Lymphdrüenschwellungen. Ich sah eine Recurrenslähmung unmittelbar nach Exstirpation tuberkulöser Drüsen am inneren Rande des m. sternocleidomastoideus auftreten, bei der der Nerv offenbar mitverletzt worden war.

Im weiteren Verlauf schlägt sich (s. Fig. 25) der linke Recurrens um den Aortenbogen, so dass Aneurysmen desselben nicht selten eine Zerrung und dadurch eine Lähmung herbeiführen; der rechte dagegen schlägt sich um die a. subclavia und befindet sich in einem Teile seines Verlaufes in der Nachbarschaft der rechten Lungenspitze, so dass Aneurysmen der a. anonyma oder subclavia resp. pleuritische Schwielensbildung an der rechten Lungenspitze, wie sie bei Tuberkulose ja nicht selten, zur Lähmung der rechten Stimmlippe führen können. Weiterhin kommen sie beide wieder in nahe Berührung mit der Schilddrüse und verlaufen zwischen Trachea und Oesophagus in die Höhe, so dass Strumen (s. Fig. 180), Tumoren, besonders Carcinome des

Oesophagus oder Geschwülste der Trachea, geschwollene Bronchialdrüsen u. a. m. den Nerven drücken können. Ferner sind Recurrenslähmungen beobachtet worden bei Pericarditis (Landgraf), bei chronischem Alcoholismus, und schliesslich ist auch hier eine rheumatische Ursache nicht ohne weiteres von der Hand zu weisen.

In ätiologischem Zusammenhang mit den Stimmlippenlähmungen stehen noch manche Infectiouskrankheiten, wie Diphtherie, seltner Thyphus, Influenza, Erysipelas, Cholera (Gottstein).

Schliesslich wird reflectorisch eine Leitungsstörung im Nerven gelegentlich hervorgerufen durch Hyperplasie der Rachen- und Gaumentonsillen und andere Rachenerkrankungen.

Periphere Lähmungen des n. laryngeus sup. kommen fast ausschliesslich nur nach Diphtherie vor; einmal sah Mackenzie sie als Folge von Drüsenvergrösserung und Entzündung des Zellgewebes unterhalb des Kieferwinkels.

Wie bei allen Erkrankungen des Kehlkopfes ist auch wieder das männliche Geschlecht vor dem weiblichen bevorzugt, das nur in Bezug auf die hysterischen Lähmungen ein grösseres Contingent stellt. Das mittlere Alter ist aus begrifflichen Gründen am meisten beteiligt. Auch bei den neuropathischen Lähmungen liegen die Dinge nicht anders; in unseren Fällen verhält sich die Zahl der männlichen Patienten zu der der weiblichen wie 3 : 1; was das Alter betrifft, so war das Verhältnis der einzelnen Decennien vom 2ten bis 8ten folgendes: 1 : 3 : 3 : 6,5 : 4,5 : 2,5 : 1.

Symptome: Die myopathischen Lähmungen betreffen gewöhnlich die Glottisspanner und Schliesser (phonische Lähmungen), wengleich die Möglichkeit einer solchen auch am Glottisöffner nicht bestritten werden kann, und andererseits die phonischen Muskeln natürlich auch bei totaler Lähmung des Recurrens ihren Dienst einstellen.

Da die phonischen Paresen aber im grossen und ganzen mit Ausnahme der hysterischen sich auf rein myopathischer Basis entwickeln, bleibe die Einteilung in myopathische und neuropathische Lähmungen beibehalten, von denen die letzteren, wie gesagt, auf eine Erkrankung des Recurrens oder seiner Wurzelgebiete zurückzuführen sind.

A) Myopathische Lähmungen.

a) Lähmung der Stimmlippenspanner, d. h. des m. cricothyreoideus, der vom n. laryng. sup. versorgt wird; viel-

leicht dürften auch Recurrenzfasern zu ihm gehen, da bei reiner Lähmung des Recurrenz ohne Beteiligung des oberen Kehlkopfnerven Atrophie des *ericothyreoideus* beobachtet wurde.

Eine Lähmung des *n. laryng. sup.*, der nach motorische Fasern zu den Depressoren der Epiglottis sendet, ist jedenfalls äusserst selten. Neben der Anästhesie der Kehlkopfschleimhaut würde in Folge der senkrechten Stellung der Epiglottis ein ungenügender Kehlkopfverschluss beim Schlingen eintreten, und ein Teil des Genossenen in den Larynx gelangen; und da wegen der mangelnden Sensibilität der reflectorische Husten nicht eintritt, würden die einzelnen Partikelchen in die Trachea oder selbst in die Lunge fallen.

Aber selbst die Lähmung des *m. ericothyreoideus* allein kommt ebenfalls sehr selten zur Beobachtung; sie macht eine Stimmstörung, die sich in Heiserkeit, Stimmchwäche und Unfähigkeit, hohe Töne hervorzubringen, ausspricht.

Laryngoskopisch findet man bei einseitiger Lähmung die Stimmlippe derselben Seite in Folge der mangelhaften Spannung tiefer stehen (Riegel); Jurasz bezieht alle Fälle von Aphonie, bei denen normaler Glottisschluss, aber keine Stimmlippenvibration zu Stande kommt, auf die Lähmung der *mm. ericothyreoidei*.

b) Lähmung der Glottisschliesser, d. h. der *mm. ericoarytaenoid. lat., arytaenoid. transvers., thyreo-arytaenoid.* Gewöhnlich sind sie, jeder einzeln oder mehrere zusammen, sehr selten alle gleichzeitig gelähmt.

a) Lähmung der *mm. erico-arytaenoid. lat.*

Sie ist jedenfalls sehr selten, macht eine unbedeutende Stimmstörung und zeigt laryngoskopisch bei der Phonation ein Klaffen der Glottis in der Gegend der Spitzen der *process. vocales*. Gewöhnlich ist diese Lähmung mit einer solchen der anderen Glottisschliesser combinirt.

§) Lähmung des *m. arytaenoid. transversus*. Sie kommt gewöhnlich bei acutem oder auch bei chronischem Katarth vor.

Da dieser Muskel die Aufgabe hat, die Aryknorpel, die er umgreift, einander zu nähern und so die cartilaginöse Glottis zu schliessen, so bleibt dieselbe bei seinem Ausfall offen. Die Stimme ist in Folge dessen heiser.

Laryngoskopisch sieht man die Glottis im ligamentösen Teil geschlossen, während sie im cartilaginösen einen dreieckigen Spalt zeigt, dessen Basis der hinteren Larynxwand entspricht (s. Fig. 150).

Nicht selten ist die Parese des transversus combinirt mit einer

γ) Lähmung der *mm. thyreoarytaenoidei int.*, denen die Aufgabe zufällt, den durch die beiden vorher (α und β) genannten Muskeln adducirten Stimmlippen durch ihre Contraction die nötige Festigkeit zu geben, so dass sie, indem sie zwischen sich einen linearen Spalt lassen, beim Phoniren in tönende Schwingungen geraten. Wenn ihre Function also ausfällt, so schwingen die Stimmlippen nicht, weil sie sowohl, wie ihr Rand, schlaff bleiben. Die Stimme wird belegt, heiser, oder aber bei doppelseitiger Erkrankung kann Aphonie resultiren.

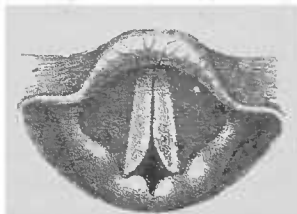


Fig. 159. Lähmung des *m. arytaen. transversus*.

Ausser bei Katarrhen sieht man diese Parese bei der Hysterie und zuweilen beim verlängerten Stimmwechsel.

Laryngoskopisch zeigt sich der Rand der gelähmten Stimmlippe nicht straff und geradlinig, sondern, besonders in der Mitte, excavirt (s. Fig. 160), so dass bei der seltner vorkommenden einseitigen Lähmung neben dem geraden Rande der gesunden

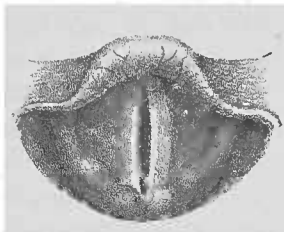


Fig. 160.

Lähmung der *mm. thyreoarytaenoid. int.*

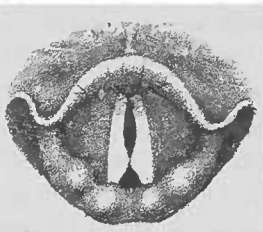


Fig. 161.

Combinirte Lähmung der *mm. thyreoarytaenoid. und transversus*.

die ovale Rundung der gelähmten Stimmlippe bemerkbar wird. Bei doppelseitiger Parese sehen wir demnach eine spindelförmige Glottis.

Haben wir es mit einer, ebenfalls bei Katarrhen nicht seltenen Combination einer Transversus- und Internuslähmung zu tun, so sehen wir die ligamentöse Glottis spindelförmig und die cartilaginöse hinten dreieckig klaffen; es entsteht dann durch diese Combination ein phonatorischer sanduhrförmiger Spalt (s. Fig. 161).

δ) Eine Lähmung aller Glottisschliesser entwickelt sich gewöhnlich auf hysterischer Basis, tritt meist ganz plötzlich ein und

schwindet gelegentlich ebenso plötzlich wieder. Wir nennen diesen Zustand daher auch *Aphonia hysterica* oder *nervosa*.

Laryngoskopisch zeigen sich die Stimmlippen auch beim Phonationsversuch in der Respiationsstellung; manchmal machen sie dann mehr oder minder vollkommene Adductionsbewegungen, gehen aber gewöhnlich schnell wieder in ihre frühere Lage zurück. Dabei ist aber die Möglichkeit einer für die Erzeugung der Stimme notwendigen Annäherung und Spannung, eine normale Phonationsstellung vorhanden; denn gibt man den vollkommen stimmlosen Patienten auf, zu husten, so tun sie es gewöhnlich mit lauter Stimme, ein Moment, aus dem man auch ohne laryngoskopische Untersuchung mit grosser Wahrscheinlichkeit die richtige Diagnose stellen kann, um so mehr, als es sich fast ausschliesslich um junge Mädchen handelt. —

B. Fränkel beschreibt eine dem Schreibkrampf analoge paralytische Form der Beschäftigungsneurosen des Stimmorgans unter der Bezeichnung der Beschäftigungsschwäche der Stimmlippen oder *Mogiphonie*, bei der dem Patienten — gewöhnlich Sänger, Lehrer, Prediger — mit einem schmerzhaften Gefühl der Ermüdung die Stimme versagt. Im Kehlkopf finden sich dabei vollkommen normale Verhältnisse. „Wie beim Schreibkrampf nur das Schreiben versagt, während alle übrigen Bewegungen der Hand ungehindert erfolgen, so tritt das Versagen der Stimme bei der *Mogiphonie* bei Sängern nur beim Singen, bei Lehrern nur beim accentuirten lauten Sprechen, wie es der Unterricht bedingt, und beim Prediger nur dann ein, wenn er auf der Kanzel spricht, in jener dumpfen Klangfarbe, die auf der Kanzel so gebräuchlich.“ Der energischste Willensimpuls ist nicht im Stande, die Ermüdung zu besiegen.

Neben Schonung der Stimme ist das beste Mittel gegen die *Mogiphonie* die Massage.

B) Neuropatische Lähmungen.

Zur Führung und Orientirung in diesem umfangreichen und complicirten Gebiete dient uns das (Rosenbach-Semon'sche Gesetz, dass bei allen organischen Erkrankungen des Recurrens und seiner Wurzelgebiete der *m. cricoarytaenoides posterior* zuerst gelähmt wird; die Function des einzigen Erweiterers der Stimmritze fällt aus, die Aussenbewegung der Stimmlippe hört auf, es kann also im günstigsten Falle bis zur Ruheposition oder Cadaverstellung (ca 2—2,5 mm ausserhalb der Mittellinie) nach aussen weichen, während die

Adduction ungestört ist; bald aber treten die Adductoren in eine antagonistische Contractur und ziehen die Stimmlippe in die Medianstellung. Schreitet die Lähmung weiter fort, sind alle Muskeln gelähmt, fällt also auch die Function der Adductoren aus, so tritt die Stimmlippe ungefähr in die Stellung, wie wir sie am Cadaver finden — in Cadaverposition, eine Mittelstellung zwischen Phonations- und Respirationstellung. Während also normaler Weise die Glottis ein gleichschenkliges Dreieck bildet, wird bei einseitiger Cadaverstellung die der gelähmten Stimmlippe entsprechende Seite kürzer, und der Winkel an der Basis grösser; dagegen entsteht bei einseitiger Medianstellung ein rechtwinkliges Dreieck, dessen rechter Winkel an der Basis auf der gelähmten Seite liegt; die paretische Stimmlippe bildet mit der hinteren Larynxwand einen Winkel von 90° . — Handelt es sich um eine doppelseitige Posticuslähmung, so stehen beide Stimmlippen in oder nahezu in Medianstellung, also ungefähr in der Phonationsstellung, und zwar nicht bloss während der Phonation, sondern auch bei ruhiger Atmung, so dass man, wenn man nur während des Phonirens laryngoskopirte, dieses wichtige Leiden übersehen würde. — Ist doppelseitige Cadaverstellung vorhanden, so haben wir wieder ein gleichschenkliges Dreieck, dessen Winkel an der Basis aber grösser sind als in der normalen Glottis, und dessen Basis dementsprechend kleiner ist. — Ist auf der einen Seite Cadaverposition und auf der anderen Medianstellung, so haben wir ein rechtwinkliges Glottisdreieck; der rechte Winkel liegt da, wo die in Mittelstellung befindliche Stimmlippe mit der hinteren Kehlkopf wand zusammenstösst; die in Cadaverstellung befindliche Stimmlippe stellt die Hypothenuse dar und stösst mit der Basis in einem grösseren Winkel zusammen, als es in der normalen Glottis der Fall ist.

Es ist nun eine immerhin auffällige Erscheinung, dass bei einer organischen Erkrankung des n. recurrens resp. des Vago-accessorius oder ihrer centralen Kerne, die, den Erweiterer der Stimmritze versorgenden, Fasern zuerst erkranken. Wenn Riegel nichts Wunderbares darin fand, „dass bei Druck auf den ganzen Nervenstamm einzelne Nerven-elemente eine stärkere, andere eine geringere, noch andere gar keine Compression erfahren,“ so sieht Paetzoldt die Erklärung dafür in der isolirten Stellung des Posticus gegenüber den anderen Kehlkopfmuskeln. Mackenzie bestätigte dann das Factum der früheren Erkrankung der Abductoren bei Compression des Recurrensstammes, ohne aber geradezu eine ausschliessliche Abductorenlähmung zu negiren.

Rosenbach erhob dann jenes Factum zum Gesetz, gleichfalls unabhängig von ihm Felix Semon, der dasselbe insofern erweiterte, als er die primäre Erkrankung des Posticus auch auf die Lähmungen centralen Ursprungs ausdehnte. Durch eine grosse Reihe selbst beobachteter und aus der Litteratur gesammelter Fälle konnte er die Richtigkeit seines Lehrsatzes beweisen. Eine grössere Zahl von Beobachtungen wurden dann in der Litteratur niedergelegt, die das Semonsche Gesetz bestätigten; einen typischen Fall beobachtete u. a. Martius; Bei einem diphtherisch erkrankten Patienten sah er am 16. Krankheitstage, nachdem etwa drei Tage zuvor die linke Stimmlippe sich etwas schwerfälliger bewegt hatte, dieselbe in Medianstellung feststehend; sie machte bei der Respiration keine, auch nur die geringste, Abductionsbewegung — also Posticuslähmung. Wenige Stunden darauf steht sie absolut unbeweglich in Cadaverstellung — totale Recurrenslähmung. Als Ursache erweist die Section eine Perineuritis Vagi sinistri. Also in Folge der Vagusserkrankung erst Medianstellung, dann Cadaverstellung, genau dem Semon'schen Gesetz entsprechend.

In der Reihenfolge der Erkrankung folgt dem Posticus der m. thyroarytaenoid int., so dass eventuell die in Medianstellung befindliche Stimmlippe einen concaven Rand zeigt.

Andererseits erholen sich bei vollkommener Recurrenslähmung, wenn sie überhaupt rückgängig ist, die Adductoren wieder früher als die Abductoren, wie eine grössere Reihe von Beobachtungen constatirt hat, und wie ich selbst u. a. an dem oben erwähnten Falle traumatischer Recurrenslähmung feststellen konnte.

Was nun schliesslich die Erklärung des Semonschen Gesetzes betrifft, so sind die Adductoren die an Kraft bedeutend überwiegende Muskelgruppe, so dass, wenn man sich die Motilität sämtlicher Muskeln in unvollkommenem Grade gestört denkt, diejenigen, welche Synergisten besitzen (Adductoren), gewöhnlichen Ansprüchen noch genügen können, während der mit seiner Function allein dastehende (Posticus) dies nicht im Stande ist." (Partzoldt).

Abgesehen aber hiervon, zeigt sich auch eine biologische Differenz dieser antagonischen Muskeln. Hooper und nach ihm Semon und Horsley haben nachgewiesen, dass selbst bei durchschnittenem Recurrens, also bei der Unmöglichkeit einer Einwirkung auf die Centren, in tiefer Aethernarkose beim Hunde die Glottisschliesser nicht functioniren, und bei Reizung des Nerven, statt gewohnten Glottisschlusses, forcirte Glottisöffnung

eintritt — eine differente Reaction der Antagonisten, die nur peripheren Einflüssen zugeschrieben werden kann. Ferner haben Semon und Horsley gezeigt, dass nach dem Tode die elektrische Erregbarkeit der Postici lange vor der der Adductoren erlischt. B. Fränkel und Gad haben weiter durch Abkühlungsversuche des Recurrens nachgewiesen, dass der m. cricoarytaen. post. früher gelähmt wird, als die Glottisschliesser.

Neuerdings hat Graböwer ferner gezeigt, dass die Nervenendapparate in den mm. lateral. und intern. sich viel complicirter darstellen als im m. posticus. Während sie hier meist knopf-förmig, rund den Muskelfibrillen aufliegen, stellen sie bei den Adductoren eine deutlich hervortretende Plattensohle dar, in die der Achsencylinder einmündet; und um letzteren herum liegen noch verschieden geformte runde, knospenförmige Gebilde als Endorgane, die sich über einen grösseren Raum erstrecken und im ganzen umfangreichere und solidere Bildungen darstellen.

Endlich besteht eine Differenz dieser Muskelgruppen in ihrer physiologischen Function. Während bei ruhiger Atmung nur der Posticus tätig, die Adductoren aber untätig sind, haben diese eine respiratorische Function nur beim Schutze des Larynx gegen das Eindringen von Fremdkörpern und treten bei modificirten und gelegentlichen Formen der Expiration, z. B. Husten und Lachen in Function (Krause, Semon). Burger, dem ich in diesen Auseinandersetzungen im wesentlichen folge, glaubt auch, dass bei ruhiger Atmung nur der Glottiserweiterer tätig ist, dass aber bei allen Stimmlippenbewegungen immer Ab- und Adductoren gleichzeitig innervirt werden, und zwar nimmt er dies an auf Grund der (activen) inspiratorischen Glottisverengerung bei der Posticuslähmung (s. dort) und der bei der Tabes beobachteten Stimmlippenataxie.

Trotzdem nun der Posticus der schwächere Muskel ist, wird seine Tätigkeit (durch die Respiration) beständig beansprucht, so dass er auch leichter als die Adductoren irgendwelchen Schädlichkeiten unterliegen wird. Zederbaum's Versuche am n. ischiadicus des Frosches haben gezeigt, dass „die Reflexerregbarkeit während des Anliegens einer Klemme am Nerven verschwindet, während die motorische Erregbarkeit noch erhalten ist, und dass die erstere nach Entfernung der Klemme wiederkehrt.“ Auf unseren Fall angewendet, ergibt sich, wenn wir die Reflexerregbarkeit dem Tonus der Postici gleichsetzen, ein Bestehenbleiben der anderweitigen motorischen Erregbarkeit der

Stimm lippen, wenn selbst die reflectorisch erfolgende Erregbarkeit der Postici ausfällt. (B. Fränkel.)

Burger stellt sich die Vorgänge bei der Posticuslähmung nach Compression des Recurrens so vor, dass erst der Erweiterertonus aufgehoben wird, und die Stimmlippe, bei unbehinderter Phonation, die Cadaverstellung einnimmt; dann tritt eine Inactivitätsatrophie des Posticus ein, der eine secundäre Contractur der Glottisschliesser folgt. Dieser Vorstellung entsprechend könnten die Fälle gedeutet werden, in denen die Medianstellung lange Jahre dauert, ohne dass ihr Cadaverposition folgt. So kenne ich einen Mann, bei dem eine Juxtaposition der Stimmlippen, also doppelseitige Posticuslähmung bereits 23 Jahre unverändert besteht. Andererseits konnte ich ebenso wie andere Autoren in einigen Fällen nach Strumectomien die Stimmlippe der entsprechenden Seite zurörderst in die Cadaverstellung und nach einiger Zeit in Medianstellung treten sehen; aus dieser Position heraus kann aber die Stimmlippe wieder ihre normale Beweglichkeit erhalten. Dieselbe könnte aber nicht wieder eintreten wenn der Medianstellung eine Posticusatrophie vorausgegangen wäre, da sonst die Erweiterung der Stimmlitze ja nicht mehr möglich wäre.

Was die Abductorlähmung aus centraler Ursache betrifft, so deducirt Burger folgendermassen: Die Centren der Atmung und der Phonation sind anatomisch scharf differenzirt (vgl. Physiologie), so dass die Möglichkeit einer isolirten Erkrankung besteht. Durch eine bilaterale Affectio des Atemcentrums im Bulbus wird der Tonus der Erweiterer aufgehoben, ihre Inactivität führt zur Atrophie und Lähmung; diese Zustände können nicht bei den Adductoren auf Grund einer Zerstörung der cerebralen Phonationscentren eintreten. Eine einseitige Zerstörung derselben kann bei der bilateralen Vertretung der stimmlichen Function in beiden Hemisphären keine Wirkung haben; trifft aber die Schädlichkeit die Rindencentren oder die von denselben zum Bulbus gehenden Fasern in beiden Hemisphären gleichzeitig, so tritt auch noch keine absolute Lähmung der Schliessmuskeln ein, vielmehr werden sie nur dem Willenseinfluss entzogen. Bei einer Affectio der intrabulbären Wurzeln der motorischen Kehlkopfnerven wird sie auf die unter ungünstigen biologischen Verhältnissen lebenden Abductoren einen schlimmeren Effect ausüben.

Gegen das Semonsche Gesetz nun hat H. Krause seine Theorie von der „primären Contractur“ der Adductoren ins Feld

geführt, indem er behauptete, die allmähliche Compression des Recurrens übe nicht einen lähmenden, sondern einen reizenden Effect aus, der ja Medianstellung auslöst; und durch Experimente am Hunde zeigte er, dass wenn der Nerv gegen ein Korkstück gebunden war, also ein Reiz auf denselben ausgeübt wurde, die Stimmlippe bald (nach 24 Std.) in Adduction trat. Allein einmal ist die primäre neuropathische Contractur eine der seltensten Erkrankungen und bildet sich langsam aus; bei reflectorischer Genese aber treten klonische Krämpfe auf, und fast immer sind noch anderweitige periphere Erscheinungen zugegen, Neuralgien, Parästhesien, Anästhesie (Erb); die von Krause selbst beobachtete Trübung der Postici spricht gleichfalls gegen eine Contractur der Adductoren, wol aber für eine Lähmung der ersteren. Ausserdem bedürfen manche andere bei den Experimenten gemachte Beobachtungen noch der Klärung. Schliesslich aber bestreitet Burger nicht mit Unrecht die Identität des künstlich erzeugten Processes mit dem am Menschen beobachteten, da die Erscheinungen an den Versuchstieren 2—5 Tage dauerten, beim Menschen bisweilen Jahrzehnte hindurch; die Verletzung ist dort eine rohe, hier eine gewöhnlich langsam sich entwickelnde Compression. Ausserdem sind die von Krause beobachteten Erscheinungen nicht denen am Menschen gleich. Ohnedies zeigen die Stimmlippen die Zeichen einer Lähmung, sie sind schlaff, häufig mit einer Internuslähmung combinirt; die Reinheit der Stimme ist wenig beeinträchtigt, was bei einer Contractur nicht der Fall wäre.

Was die Fälle mit centraler Genese betrifft, so berief sich Krause auf Ausführungen von Neuropathologen ersten Ranges, die sich auf centrale Contracturen bes. bei Hemiplegischen beziehen. Allein jene Ausführungen passen durchaus nicht auf die vorliegenden Verhältnisse, umsoweniger als oft ohne Contractur die Abduction beschränkt oder aufgehoben, mit der Posticus auch eine Internuslähmung bei centralen Fällen nicht selten combinirt ist, die Posticusdegeneration constant gefunden wird, die Stimme nicht alterirt ist — Erscheinungen, die nicht zu der Annahme einer Contractur, wol aber zu der einer Posticuslähmung passen.

Schliesslich hat sich gezeigt, dass in allen einschlägigen Fällen die anderweitigen Symptome an den motorischen Bulbärnerven Ausfallerscheinungen waren, und dass eine mit der Medianstellung einer Stimmlippe coincidirende Contractur im Gebiet dieser Nerven niemals beobachtet worden ist. Es müsste also bei Aufrechterhaltung der Contracturhypothese der Effect auf die

verschiedenen Fasern desselben Nerven ein entgegengesetzter sein. Uebrigens hat J. Risien Russel am lebenden Thiere die abductorischen und adductorischen Fasern des Recurrens anatomisch trennen können und gezeigt, dass, wenn beide unter gleichen Verhältnissen dem austrocknenden Einfluss der Luft ausgesetzt sind, das Leitungsvermögen der erweiternden Fasern früher erlischt, als das der Adductoren; demnach müsste also auch der Posticus seinen Dienst früher einstellen als die Glottisschliesser. —

Die in den letzten Jahren von Steiner, Wagner, und Grossmann u. a. gegen das Simon'sche Gesetz erhobenen Einwendungen sind durch die Arbeiten von Grabower, Kuttner, Katzenstein, Klomperer und Herzfeld zurückgewiesen worden. Insbesondere hat sich herausgestellt, dass das Grossmann'sche Untersuchungsergebnis, nach Durchschneidung der Recurrentes treten die Stimmlippen in eine mehr oder weniger hochgradige Adductions- resp. Medianstellung, ebenso wie seine darauf basirende Annahme, dass nach Lähmung der Recurrentes die Glottisspalte nicht die Cadaverweite zeige und die Medianstellung der Stimmlippe nicht auf alleiniger Lähmung der Postici beruhen könne, nicht richtig ist. Denn die anfänglich eintretende Adductionsstellung geht nach 1–2 Tagen in Cadaverposition über; und erstere ist zwar, wie Grossmann annimmt, auf die mm. cricothyroid. zurückzuführen aber nur in dem Sinne, dass sie die ihrer Ab- und Adductionsfähigkeit beraubten Stimmlippen eine Zeit lang in starker Spannung halten, die ihrerseits die Annäherung derselben an die Mittellinie mit sich verknüpft. —

In den von uns in dem letzten Jahrzehnt beobachteten Fällen von neuropathischen Lähmungen handelt es sich 11 mal um Aortenaneurysma als Ursache für dieselben, 7 mal um Struma, von denen 2 maligner Natur waren, je 4 mal um Tabes und Tuberkulose, 4 mal um Oesophaguscarcinom, 1 mal um Pleuritis, 2 mal um geschwollene Drüsen, 1 mal um Malaria, 3 mal war eine höher gelegene oder centrale Ursache anzuschuldigen (Beteiligung des Velum, resp. des Sternocleidomastoideus und des Cucullaris an der Lähmung) und 13 mal war eine Ursache nicht mit Sicherheit nachweisbar.

Was die Symptome betrifft, so besteht bei den myopathischen Lähmungen je nach ihrer Intensität Heiserkeit geringeren oder höheren Grades; selbst Aphonie; daneben klagen die Pat. über leichte Ermüdung der Stimme; längeres Sprechen wird ihnen schwer.

Natürlich zeigt sich auch hier „phonatorische Luftverschwendung“, weil die Verschlusspforte in der Glottis mehr oder minder offen steht. Des laryngoskopischen Bildes ist oben bereits zur Genüge gedacht worden. Bei den neuropathischen Posticuslähmungen beobachtet man nach Aronsohn regelmässig eine erhöhte Pulsfrequenz (Vaguslähmung); wenn eine solche nicht vorhanden, glaubt er eine myopathische Ursache annehmen zu müssen. Im übrigen variiren die Symptome, je nachdem die Lähmung ein oder doppelseitig ist, resp. ob die Stimmlippe in Median- oder Cadaverstellung steht — ob wir eine einseitige oder doppelseitige Posticus- oder Recurrenslähmung vor uns haben.

Steht eine Stimmlippe in Mittelstellung, — einseitige Posticuslähmung — so ist die Glottis immerhin noch so weit, dass sie unter gewöhnlichen Verhältnissen für die Atmung ausreicht, und vielleicht nur bei angestrenzter körperlicher Tätigkeit

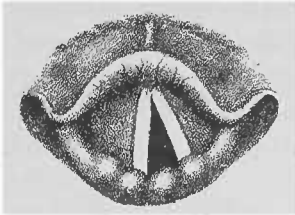


Fig. 162.

Rechtsseitige Posticuslähmung — respiratorische Glottis. Rechte Stimmlippe in Medianstellung, linke in Respiationsstellung.

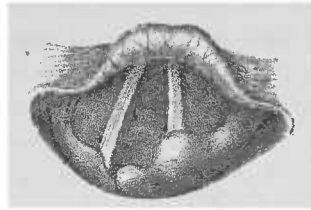


Fig. 163.

Linksseitige Recurrenslähmung — respiratorische Glottis. Linke Stimmlippe in Cadaverstellung, linker Aryknorpel vorne übergesunken. Rechte Stimmlippe in Respiationsstellung.

eine Erschwerung derselben eintritt. Die Phonation ist, da die gesunde Stimmlippe sich an die kranke in Medianstellung befindliche anlegt, nicht gestört. Die Stimme ist etwas unrein oder nur wenig heiser, wegen der ungleichen Schwingungszahl beider Stimmlippen resp. der etwa vorhandenen Internuslähmung.

Laryngoskopisch sieht man, wie schon ausgeführt, eine normale phonatorische Glottis — nur dass vielleicht der Stimmlippenrand auf der gelähmten Seite excavirt ist — bei der Respiration geht die gesunde Stimmlippe nach aussen, die kranke bleibt in Mittelstellung stehen (s. Fig. 162).

Steht eine Stimmlippe in Cadaverstellung — einseitige Recurrenslähmung — so ist die Glottis noch weiter als vorhin. (s. Fig. 163), die Atmung ungestört, dagegen wird die Stimme, weil die kranke Stimmlippe nicht die Medianlinie

erreicht, heiser oder aphonisch; gewöhnlich aber geht nach einiger Zeit die gesunde Stimmlippe über die Mittellinie hinaus und legt sich mehr oder minder fest an die gelähmte an, so dass es zu einer leidlichen Glottisbildung kommt, und die Stimme wenig heiser, aber klangarm ist, und wegen der ungleichen Schwingungszahl beider Stimmlippen leicht ins Falset über-schlägt.

Laryngoskopisch sieht man bei der Phonation die kranke Stimmlippe unbeweglich in Cadaverstellung, sie erscheint kürzer, der Aryknorpel steht dabei nicht selten in der Medianlinie und macht bei der Phonation Bewegungen selbst über die Mittellinie hinaus; und zwar in Folge der Function des Transversus, der dann von den, die Mittellinie überschreitenden Nervenfasern der anderen Seite versorgt wird. Die gesunde Stimmlippe geht bis zur Mittellinie, es entsteht also eine dreieckige Glottis; diese bildet die längere Kathete eines Dreiecks, dessen rechter Winkel an ihrem Vereinigungspunkt mit der hinteren Larynxwand liegt, während die gelähmte Stimmlippe die Hypothense bildet (s. Fig. 164).

Geht aber die gesunde über die Mittellinie hinaus, so kann, da der Aryknorpel sich daran beteiligt, eine Ueberkreuzung der

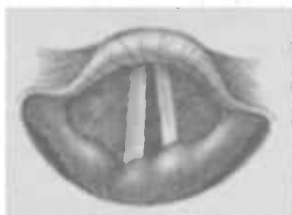


Fig. 164.

Linksseitige Recurrenzlähmung während der Phonation. Linke Stimmlippe in Cadaverstellung, die rechte in phonatorischer Medianstellung.

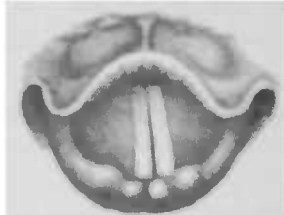

Fig. 165.

Die rechte Stimmlippe geht bei der Phonation über die Mittellinie hinaus und legt sich an die gelähmte linke, in Cadaverstellung befindliche, an.

Aryknorpel eintreten. Es entsteht eine Glottis, die von vorne nach hinten nicht in der Mittellinie, sondern schräg verläuft, und zwar nach der gelähmten Seite hin (s. Fig. 165).

Bei ruhiger Respiration erhalten wir ein ungleichschenkliges Dreieck; der längere Schenkel mit dem spitzeren Basiswinkel entspricht der gesunden, der kürzere mit dem stumpferen Winkel der gelähmten Stimmlippe.

Stehen beide Stimmlippen in Medianstellung — doppel-seitige Posticuslähmung — so geht die Phonation normal vor sich, die Stimme ist fast unverändert; dagegen zeigt die

Atmung schwere Störungen, weil die Stimmlippen während derselben in Mittelstellung stehen bleiben, und die Glottis sich nicht erweitert.

Während sich bei ruhigem Verhalten gewöhnlich nur eine mässige inspiratorische Dyspnoe und leichter Stridor bemerkbar machen, tritt unter dem Einfluss einer katarrhalischen Schwellung oder körperlicher Anstrengung, z. B. Treppensteigens, eine beängstigende Atemnot ein, die sich in einem laut tönenden inspiratorischen Geräusch ausspricht. Dieses laute, heulende, stöhnende Geräusch ist so charakteristisch, dass man die Diagnose einer doppelseitigen Posticuslähmung schon stellen kann, ehe man den Patienten gesehen. Insbesondere macht sich dieses tönende Geräusch im Schlafe bemerkbar, so dass die Kranken ihre Umgebung allnächtlich durch dasselbe aufwecken; selbst in dem benachbarten Zimmer ist es noch so laut hörbar, dass dasselbe zum Schlafen für andere nicht benutzbar ist. Eine Patientin erzählte mir, sie „schnarche“ Nachts so laut, dass, obwol sie im zweiten Stockwerk ihres Hauses wohne, die Passanten, durch das Geräusch aufmerksam gemacht, häufig vor ihrer Hausthüre stehen blieben, um sich über die Herkunft und die Ursache desselben zu orientiren.

Aber selbst bei ruhigem Verhalten des Patienten hört man in späteren Stadien der Krankheit zuweilen eine krähende Inspiration, wie wir sie beim inspiratorischen Stimmritzenkrampf (s. dort) kennen gelernt haben; das sind die Vorläufer des Stadiums, in dem es leicht, und zwar gewöhnlich ganz plötzlich, zu einem tödtlichen Erstickungsanfall kommt.

Laryngoskopisch sieht man eine normale phonatorische Glottis, während bei ruhiger Atmung (s. Fig. 166) die Stimm-

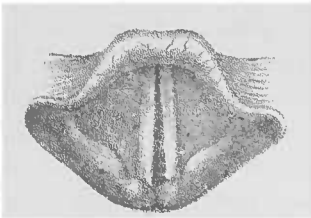


Fig. 166.

Doppelseitige Posticuslähmung.
Respirationsstellung.




Fig. 167.

Doppelseitige Recurrenslähmung; die
Stimmlippen stehen bei Respiration
und Phonation in Cadaverstellung.

lippen, statt nach aussen zu gehen, mehr oder minder vollkommen einander angenähert stehen bleiben, so dass ein Dreieck mit

ganz kleiner Basis (1¹/₂—3 mm) entsteht. Bei forcirter Inspiration sieht man (entsprechend der Zunahme der Atemnot) die Stimmlippen sich noch mehr nähern, sie werden angesogen wegen des Ueberwiegens des äusseren Luftdrucks gegenüber der Luftverdünnung in der Trachea. Unabhängig hiervon sieht man zuweilen unregelmässige spastische Adductionsbewegungen. Bei der Expiration erweitert sich nicht selten die Glottis etwas. —

Stehen beide Stimmlippen in Cadaverstellung — doppel-seitige Recurrenslähmung — so machen sie keine Adductionsbewegung, die Stimme ist aphonisch; für die Respiration genügt die Weite der Glottis, sie ist also frei.

Laryngoskopisch sieht man sowohl bei der Phonation als auch bei ruhiger Atmung eine Glottis, die ein gleichschenkeliges Dreieck bildet, dessen Basis aber kleiner ist, als bei normaler Respirationstellung, während die Winkel an derselben grösser sind (s. Fig. 167).

Haben wir einseitige Posticus- und Recurrenslähmung der anderen Seite, so steht die eine Stimmlippe in Median- und die andere in Cadaverstellung unbeweglich. Es kommt keine phonatorische Glottis zu Stande, die Stimme ist aphonisch, und da die Glottis für die Respiration zu eng ist, ist die Atmung erschwert.

Laryngoskopisch bemerken wir sowohl bei der Phonation als auch bei der Respiration eine Glottis, deren Hypocoracium einen rechten Winkel auf der Seite bildet, wo die Posticuslähmung vorhanden. Die in Cadaverstellung befindliche Stimmlippe bildet die Hypothenuse.

Complicationen treten natürlich ein, wenn die den Nerven treffende Schädlichkeit central oder höher oben sitzt; Lähmung des n. laryng. sup., der r. t. pharyngei machen Anästhesie resp. motorische Velumlähmung; ist der Accessorius mit befallen, so ist der von seinem äusseren Ast versorgte Sternocleidomastoideus und Cucullaris gelähmt; weiter kann eine centrale Erkrankung auch gleichzeitig den Oculomotorius und Hypoglossus lähmen.

Diagnose: Nach dem Gesagten ist die Diagnose durch den Kehlkopfspiegel bei einiger Übung nicht schwer zu stellen; nur darf man nie vergessen, auch während der ruhigen Atmung zu untersuchen, da einem sonst die Unfähigkeit einer oder beider Stimmlippen, sich genügend weit oder überhaupt nach aussen zu bewegen, verloren geht. Die Phonationsstellung bei einseitiger Recurrenslähmung kann, wenn die gesunde Stimmlippe, die Mittellinie überschreitend, sich an das gelähmte anlegt, eine Ver-

wechslung mit der Schiefstellung der Glottis verursachen, wie wir sie bei Asymmetrien des Schildknorpels (s. dort) kennen gelernt haben; allein hier sehen wir eine, wenigstens nahezu gleichmässige, Auswärtsbewegung beider Stimmlippen, während bei der Recurrenslähmung die kranke Stimmlippe bei der Atmung immobil bleibt.

Eine Unbeweglichkeit der Stimmlippe, das Stehenbleiben derselben in Cadaver- oder Medianstellung kann aber auch durch fixirende Narben nach Syphilis und Diphtherie, oder durch eine Erkrankung (Ankylose) des Cricoarytänoidalgelenkes, d. h. durch mechanische Ursachen hervorgerufen werden. In solchen Fällen lassen sich gewöhnlich organische Veränderungen nachweisen; immer aber ist auf die Anamnese grosses Gewicht zu legen und auf etwaige einschlägige, vorhergegangene Erkrankungen zu achten.

Die doppelseitige Posticuslähmung ist gewöhnlich sehr leicht, schon ohne Laryngoskop, zu diagnosticiren, da die laute, tönende Inspiration bei vollkommen erhaltener Stimme für sie höchst charakteristisch ist.

Immer ist es notwendig, auf die Ursache der Lähmungen zu fahnden, die ja ungemein mannigfaltig (s. Aetiologie) und oft selbst durch die genaueste Untersuchung, wenigstens bei den neuropathischen Lähmungen, nicht auffindbar ist. Man vergegenwärtige sich, dass, wenn eine Schädlichkeit den Nerven oberhalb der Abzweigung der r. r. pharyngei trifft, auch die Motilität des Pharynx und die Sensibilität gestört ist, dass dagegen nur die letztere verändert ist, wenn der Vagus unmittelbar oberhalb des laryng. sup. getroffen ist, und die Läsion mehr peripher sitzen muss, wenn es sich um reine Lähmungen der Kehlkopfmuskulatur handelt.

Die Prognose ist bei den myopathischen Lähmungen, wenn eine genügende Schonung der Stimme und zweckmässige Lebensweise durchführbar, günstig, bei den neuropathischen dagegen ungünstig, da wir oft nicht im Stande sind, die Ursache zu beseitigen, selbst wenn wir sie erkannt. Immerhin kommen zuweilen Heilungen vor. Die doppelseitige Posticuslähmung führt gewöhnlich, wenn nicht rechtzeitig die Tracheotomie gemacht wird, durch Erstickung zum Tode.

Die Behandlung der myopathischen Lähmungen, die ja oft mit einem Katarrh vergesellschaftet, weichen gewöhnlich bald den Insufflationen adstringirender Pulver, die einen Reiz

für die Muskeln setzen und sie stimuliren. Daneben verwende man die Electricität und zwar den Inductionsstrom etwa 10 Minuten lang täglich oder jeden zweiten Tag, oder den unterbrochenen constanten Strom, oder schliesslich beide Stromesarten hintereinander (3–5 Minuten). In sehr hartnäckigen Fällen electricisire man endolaryngeal. Daneben versuche man die Massage; bei hysterischer Aphonie leistet, wie manches andere Mittel, auch die Suggestion, recht gute Dienste. Auch subcutane Injectionen von nicht zu kleinen Dosen Strychnin können in manchen Fällen diphtherischer Lähmung die Herstellung der Leitung in den motorischen und sensiblen Kehlkopfnerven, sowie die Wiederaufnahme der Muskelcontraction beschleunigen (Ziemssen). Die Electricität findet auch ihre Anwendung bei den neuropathischen Lähmungen, wengleich hier in erster Linie die Behandlung sich gegen das Grundleiden richten muss; leider ist dasselbe unseren therapeutischen Versuchen oft nicht zugänglich. Ist die Ursache nicht auffindbar, so giebt man gewöhnlich, in der Annahme, es könne sich um eine vergrösserte Drüse handeln, die auf den Nerven drückt, Jodkali; Schaden richtet man keineswegs damit an. — Bei doppelseitiger Posticuslähmung mache man, sobald eine fortschreitende Verengerung des Glottisapertures eintritt, oder auch nur vorübergehend sich Atemnot einstellt, die Tracheotomie; man zögere ja nicht zu lange mit derselben, da man sonst durch einen plötzlich eintretenden Erstickungstod überrascht werden kann.

Nach den bisherigen Erfahrungen, die ich in diesen Fällen mit der Intubation gemacht habe, kann ich sie gerade nicht empfehlen. Sie dürfte dann versucht werden, wenn der Patient durchaus einen äusseren Eingriff verweigert, oder wenn momentan die Tracheotomie nicht ausführbar ist.

Die bei chronischen und acuten Infectionskrankheiten auftretenden Kehlkopfaffectioren.

Tuberkulose des Kehlkopfes.

Aetiologie: Wengleich nicht bloss die klinische Beobachtung ein primäres Auftreten der Tuberkulose im Kehlkopfe nachgewiesen hat, sondern auch durch mehrere Sectionen die Tatsache festgestellt worden ist, dass dieser bei vollkommen intacten Lungen der Sitz einer tuberkulösen Affectioren sein kann, so ist doch andererseits nicht zu leugnen, dass dies Ausnahmefälle sind. Wenn die Kliniker die primäre Larynx-

tuberkulose häufiger zu beobachten glauben als der pathologische Anatom, so haben sie ja in der Tat auch häufiger Gelegenheit dazu, weil der Process im Kehlkopf gewöhnlich auch bald die Lunge inficirt, so dass auf dem Secirisch dieselbe bereits tuberkulöse Heerde aufweist, die beim Auftreten der Phthise im Larynx noch nicht vorhanden gewesen zu sein brauchen; und in der Tat stehen dieselben zuweilen nicht in geradem Verhältnis zu der Kehlkopferkrankung. Andererseits aber kann bereits eine tuberkulöse Infection der Lunge stattgefunden haben, ohne dass wir auch immer im Stande wären, mit unseren physikalischen Untersuchungsmethoden dieselbe nachzuweisen.

Im grossen und ganzen aber tritt die Kehlkopftuberkulose im Gefolge der Lungenphthise auf, und zwar berechnet man die Beteiligung des Larynx bei derselben auf etwa 30 Prozent, eine Zahl, die vielleicht noch zu hoch gegriffen ist, während die Trachea weit seltener der gleichzeitige oder gar ausschliessliche Sitz der Erkrankung ist.

Ebenso wie bei der Lungentuberkulose können wir uns auch bei der gleichartigen Erkrankung des Larynx der Tatsache nicht verschliessen, dass die Heredität eine beachtenswerte Rolle spielt. Ferner schafft eine zarte, schwächliche Constitution oder eine Verschlechterung der Widerstandsfähigkeit durch voraufgegangene schwere Krankheiten, oder Gram, Kummer, Sorgen u. a. m. entschieden eine grössere Neigung des Individuums, tuberkulös zu werden; der Tuberkelbacillus findet dann günstigere Bedingungen für seine Ansiedelung. Mir wollte es in einer Reihe von Fällen den Eindruck machen, als ob vorangegangene und häufiger recidivirte Syphilis, sowie die gegen sie angewandten energischen Kuren, den Boden dafür geschaffen hätten.

In Bezug auf das Geschlecht weisen die 562 Fälle von Kehlkopftuberkulose, die sich unter unseren ersten 15000 Patienten finden, ein Verhältnis von 2,4 bei Männern zu 1 bei weiblichen Personen auf. — Während in den Jahren zwischen 14 und 20 sowie zwischen 50 und 60 die niedrigste Zahl etwa je (6 %) vertreten ist, zeigen das zweite und dritte Jahrzehnt, das grösste Contingent (über 35 %); zwischen 40 und 50 Jahren finden sich etwa 16 %. Interessante Resultate ergibt der Vergleich zwischen den beiden Geschlechtern in den verschiedenen Lebensaltern; während nämlich im zweiten Decennium (10 bis 20 Jahre) männliche und weibliche Patienten gleichmässig stark vertreten

sind, finden sich die grössten Differenzen in den späteren Jahrzehnten.

Zwischen 20 und 30, resp. 30 und 40 Jahren kommen auf 140 männliche 60 weibliche resp. auf 143 männliche 64 weibliche Patienten; in der Zeit von 40—50 resp. 50—60 auf 75 resp. 26 Männer 13 resp. 8 Frauen

Ebenso wie für alle anderen Erkrankungen der Respirationsorgane scheinen also auch die berufliche Tätigkeit und ihre Schädlichkeiten, sowie katarrhalische Zustände des Larynx eine grössere Proclinität für die Tuberkulose zu schaffen.

Was die Art der Entstehung der Tuberkulose im Larynx betrifft, so dringt der Tuberkelbacillus entweder von aussen mit der Inspirationsluft ein, wie das wol in engen Werkstätten geschieht, in denen ein oder mehrere Phthisiker ihren Auswurf auf die Erde speien, wo er sich dann, getrocknet, der Luft des Arbeitsraumes mitteilt; oder aber die Infection geschieht von der Lunge her. Wenn man Lungenschwindsüchtige häufig untersucht, so findet man in einer grossen Zahl von Fällen ein Klümpchen eitrigem Secrets der hinteren Larynxwand aufsitzen und länger daselbst verweilen, so dass hier einer Invasion der Bacillen Vorschub geleistet ist; diese Beobachtung stimmt auch mit der Tatsache überein, dass die Internarynxwandgegend verhältnismässig häufig bei der Larynxphthise erkrankt ist.

Die Einwanderung kann durch die Drüsenausführungsgänge stattfinden (Heryng), gewöhnlich aber geschieht dieselbe nach E. Fränkel's Untersuchungen durch das Epithel hindurch, und zwar kann dieses Ereignis bei vollkommener Intactheit desselben eintreten; die Bacillen können dann aus dem Epithel verschwinden, ohne zu wesentlichen Läsionen Anlass zu geben, wiewohl recht oft die Qualität der Epithelzellen als auch ihr Zusammenhang alterirt wird, und es so zu einer Desquamation, zu einer Abtossung desselben und zur Blosslegung der Tunica propria kommt. „In den tieferen, besser ernährten, für ihre fernere Entwicklung mehr geeigneten Gewebslagen, wuchern die Tuberkelbacillen dann weiter und führen zu den charakteristischen, mit der Bildung miliärer Tuberkel Hand in Hand gehenden, Veränderungen.“ Eine Infection auf dem Blut- und Lymphwege ist im grossen und ganzen wol auszuschliessen; dagegen ist sie nach der Anwendung des Tuberkulin häufig beobachtet worden.

Neben jenen specifischen Veränderungen nun fand E. Fränkel auch, und zwar regelmässig auf oder in der Nähe eines Stimm-

fortsatzes, localisirte Substanzverluste, die er den, namentlich im Verlaufe des Typhus auftretenden, als mykotische Epithelnekrose bekannten Prozessen an die Seite stellt. Diese Ulcerationen verdanken ihre Entstehung der Ansiedelung von Staphylococcen und Streptococcen im Epithel. Andererseits dringen diese auch secundär in einen durch die Wirkung des Tuberkelbacillus sozusagen präparirten Boden. Aus den klinischen Beobachtungen ist man aber wol auch zu der Annahme des entgegengesetzten Verhältnisses berechtigt, dass nämlich die Tuberkelbacillen sich in dem, durch die genannten Coccen geschaffenen, Substanzverlust ansiedeln und ein tuberkulöses Geschwür machen.

Im grossen und ganzen aber muss man sagen, dass der tuberkulösen Ulceration die Infiltration vorausgeht; der Ulceration, z. B. am proc. voc., folgt durch Weiterkriechen des Processes an dem oberflächlich liegenden Perichondrium des Aryknorpels eine Perichondritis, so dass wir die Formen, unter denen sich uns die Kehlkopftuberkulose präsentirt, in die der Infiltration, resp. der Tumoren, der Ulceration und der Perichondritis einteilen können.

Tuberkulöse Infiltration. Die Tuberkelknötchen liegen zuvörderst in der Mucosa, und zwar besonders um die Blutgefässe oder auch um die Drüsen herum, und stellen eine aus kleinen Rundzellen bestehende Wucherung dar, in deren Bereich man zahlreiche circumscripte, rundliche oder ovale Stellen findet, die ihrerseits teilweise ganz aus Kernen bestehen, teils im Centrum oder an der Peripherie oder an beiden zugleich feinkörnigen Detritus und Riesenzellen enthalten. Gewöhnlich localisirt sich die Infiltration auf ein kleines begrenztes Gebiet, zuweilen tritt sie an mehreren Stellen zugleich auf und selten ergreift sie in acuter Weise die ganze Kehlkopfschleimhaut.

Die Tuberkelbildung giebt für das darüberliegende Epithel einen Reiz ab, der zur Verdickung desselben in Flächenform oder in zottigen, papillären Auswüchsen, besonders auf der hinteren Kehlkopfwand, führt. Andererseits kann durch Compression der Drüsen ein Schwund derselben eintreten, oder sie verwandeln sich selbst in eine feinkörnige Masse. Durch Druck auf die Blutgefässe bilden sich Oedeme, die der Massenhaftigkeit der Tuberkeleruption entsprechen und sich besonders an denjenigen Parteeen einstellen, wo die Schleimhaut lose der Submucosa angeheftet ist; andererseits können Oedeme entzündlicher Natur überall und zwar besonders in der Nähe tiefer Ulcerationen vorkommen. —

Als eine besondere Art der tuberkulösen Infiltration kann man den tuberkulösen Larynx tumor ansehen, da er dieselbe histologische Zusammensetzung hat, wie jene; er unterscheidet sich von ihr eigentlich nur durch die umschriebene Form. Man findet in ihm dicht unter dem Epithel Tuberkel mit zahlreichen und grossen Riesenzellen und zuweilen fibröser Entartung im Centrum. Die Tuberkel sind von kleinzellig gewuchertem Bindegewebe umgeben. Die Infiltration geht meist nicht tief, höchstens bis zur Drüsenschicht.

Der Tuberkel ist eine hüfällige Neubildung, fristet ein verhältnismässig kurzes Dasein und zerfällt; dadurch entsteht, wenn er allmählich nach oben an die Oberfläche vorgerückt ist, ein seiner Form entsprechendes, kleines rundes Geschwür; durch den Zerfall weiterer in der Umgebung befindlicher Tuberkelknötchen entstehen wieder Ulcerationen, die allmählich confluiren und so zu der Bildung eines grösseren Geschwüres führen. Aus dieser Art der Entstehung erklärt es sich, dass dasselbe einen gezackten, ausgenagten Rand zeigt, dessen einzelne Zäckchen dem äusseren Teil der Peripherie des vorher vorhanden gewesenen Tuberkelknötchens entspricht. In der Umgebung des Randes sieht man gewöhnlich noch intacte Knötchen, die, zu mehreren confluir, sich oft makroskopisch als kleine, graue, halb durchscheinende, rundliche Einlagerungen erkennen lassen.

Die Tiefe des Geschwüres ist natürlich von der Tiefe der Infiltration abhängig; oft ist es flach, es kann aber auch bis auf die Muskeln oder selbst auf das Perichondrium reichen.

Durch Fortleitung des Processes auf das Perichondrium kommt es dann zur Perichondritis, die sich gewöhnlich, wie aus dem oben Gesagten erhellt, am Aryknorpel abspielt, dessen Stimmfortsatz ja sehr oberflächlich und fast ungeschützt liegt; es kann zu einer Nekrose und Ausstossung des abgestorbenen Knorpels kommen. Selten finden sich Zerstörungen der Ringknorpelplatte oder Perichondritis des Schildknorpels.

Symptome: Befällt die tuberkulöse Infiltration die Epiglottis — ein keineswegs gerade seltenes Ereignis — so sieht man dieselbe in einen unförmlichen, starren, bläurothen Wulst verwandelt, der das 3—8fache seiner normalen Dicke einnehmen kann. In der leicht ödematösen Schleimhaut sieht man unter dem Epithel oft kleine Tuberkelknötchen durchscheinen, die hier und da schon ulcerativ zerfallen sind; oder aber es finden sich schon ausgedehntere, mit schaumig, gelblichgrauem Secret bedeckte Geschwüre; schliesslich kann es zur Schmelzung des Knorpels kommen. Die Starrheit und Unbeweglichkeit der meist etwas

hintenübergelegten Epiglottis erschwert den Einblick in den Larynx ungemein, so dass man oft Mühe hat, sich in Bezug auf die Beteiligung der übrigen Kehlkopfschleimhaut zu orientiren.

Dies ist um so schwieriger, als in einer grossen Zahl von Fällen die aryepiglottischen Falten sich gleichzeitig infiltrirt zeigen und den Larynxeingang verengen (s. Fig. 168). Sie bilden

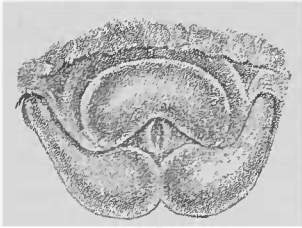


Fig. 168.

Infiltration und Oedem der Epiglottis und der aryepiglottischen Falten.




Fig. 169. Infiltration und Oedem der aryepiglottischen Falten. Ulcus auf der hinteren Kehlkopfwand.

dann eine birnförmige Anschwellung, die an der Kehldeckelgrenze gewöhnlich schlanker, nach hinten an Umfang zunimmt, wo sie die Schleimhaut der Santorinischen und Wisbergischen oder auch des Aryknorpels involvirt (s. Fig. 169). Sie sehen blassrot, leicht durchscheinend, ödematös aus und zwar richtet sich das Oedem nach der Mächtigkeit der Infiltration. In späteren Stadien der Kehlkopftuberkulose ist diese gewöhnlich beiderseits gleichmässig, sonst aber auch auf einer Seite stärker als auf der anderen oder auch nur einseitig. Die sich an den aryepiglottischen Falten bildenden Ulcerationen zeigen einen dicklichen eitrigen Belag mit Beimischung schaumigen Speichels.

Die hintere Kehlkopfwand ist, wie schon angedeutet, ein sehr häufiger Sitz der tuberkulösen Infiltration, die in manchen Fällen den Eindruck einer einfachen Pachydermie (s. dort) machen kann. Wenngleich man in einem gegebenen Falle in der Tat vorerst im Zweifel sein kann, ob es sich nicht um eine idiopathische Pachydermie handelt, so müssen doch die rundlichen, halbkugeligen oder mehr papillomartigen, zapfigen Her-

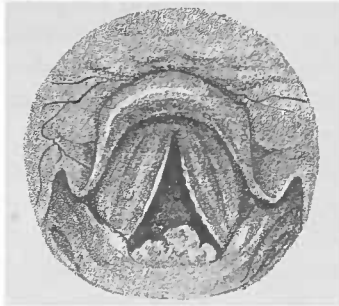


Fig. 170

Bucklige Hervorragung an der regio interarytaenoidea. Schmale Ulcerationen an den Stimmlippen (nach Krieg).

vorragungen an der regio interarytaenoides (s. Fig. 170) immer den Verdacht auf Tuberkulose wachrufen; und sie fordern um so mehr zu einer genauen Untersuchung des Patienten auf, als sie gelegentlich überhaupt das erste deutliche Zeichen einer Tuberkulose sein können, selbst wenn die Untersuchung der Lunge noch ein zweifelhaftes oder negatives Resultat ergibt. Um sich über die Flächenausdehnung dieser Infiltrate eine genaue und richtige Vorstellung zu machen, untersucht man den Patienten am besten nach der Killianschen Methode oder mittelst der Autoskopie. Insbesondere gilt dies aber für die aus diesen Infiltrationen hervorgehenden Ulcerationen. Sie sind selten flach und zeigen die in Folge der Epithelverdickung grauweis verfärbte Schleimhaut in ihrer Umgebung. Gewöhnlich aber handelt es sich hier um tiefe, kraterförmige Geschwüre, die bei der üblichen Art des Laryngoskopirens nur den gezackten erhabenen oberen Rand zeigen (s. Fig. 170). Erst wenn der Patient den Kopf vorneüber hält, und man das Licht von unten nach oben einfallen lässt, gelingt es oft, das Geschwür in seiner ganzen Ausdehnung zu übersehen. Das Infiltrat ist in seiner Mitte — vielleicht durch die Insultierung beim Stimmlippenchluss, der dasselbe zusammendrückt — zerfallen und zeigt daselbst eine seiner Tiefe entsprechende Ulceration, die von dem peripheren Rest der zackigen, papillären Infiltration umgeben ist, so dass sich ein höchst charakteristisches Bild ergibt. Diese zackigen Exerescenzen können durch den Luftstrom auf- und niederbewegt werden und durch ihr Flattiren die Ursache für die heftigsten Hustenattacken werden. Das Geschwür sitzt in der Mitte oder auch mehr auf der rechten oder linken Seite der Hinterwand.

Die Taschenlippen zeigen, wenn sie infiltrirt sind, eine mehr oder minder starke Volumszunahme, die ihre ganze Ausdehnung betrifft oder sich auf eine kleinere, circumscripte Stelle beschränkt. Entweder sind beide oder auch nur eine betroffen. Sie bedecken mit ihrem verdickten Teil die darunter liegende Stimmlippe, so dass dieselbe dort nur mit einer schmalen Randzone sichtbar oder aber auch ganz dem Blick entzogen wird. Die Oberfläche der Taschenlippe ist im Gegensatz zu der, beim Katarrh zuweilen beobachteten Anschwellung uneben, höckerig. Nach längerer oder kürzerer Dauer zerfällt auch hier das tuberkulöse Infiltrat, und es kommt zu einem kleineren oder selbst die ganze Fläche der Taschenlippe einnehmenden Geschwür.

Ist der Ventrikel von der Infiltration ergriffen, so macht sich dieselbe gewöhnlich bemerkbar durch einen prolapsartigen Wulst im Eingange desselben, während Ulcerationen jener Tasche nicht selten sich durch eine Anschwellung der Taschenlippen verraten.

Die tuberkulöse Infiltration der Stimmlippen verleiht denselben ein charakteristisches Aussehen dadurch, dass sie ihren scharfen Rand einbüßen, und sich aus der prismatischen in eine Walzenform entwickelt; der normalerweise dreieckige Frontalschnitt verwandelt sich in einen mehr kreisförmigen. Dabei ist die Farbe der matt glänzenden Stimmlippen gewöhnlich eine rote. Andere Male zeigt sich eine knotige Verdickung an denselben.

Die tuberkulösen Tumoren kommen als warzige oder glatte fibromähnliche Geschwülste besonders an den Taschen- oder Stimmlippen, selten an der Epiglottis vor; die an den Stimmlippen befindlichen zerfallen gewöhnlich schneller.

Die aus der Infiltration hervorgehenden Geschwüre befallen manchmal nur in oberflächlicher Weise den Rand der Stimmlippen (s. Fig. 170), oder er sieht mehr wie zernagt aus; später aber können dieselben, dem Verlauf ihrer elastischen Fasern entsprechend, vollkommen zerspalten werden, oder die Ulcerationen greifen mehr in die Tiefe und können arge Zerstörungen machen. Ein recht häufiger Sitz derselben an den Stimmlippen ist der *proc. vocal.*; ist nur einer befallen, so zeigt oft nach einer gewissen Zeit in Folge einer beim Glottisschluss stattfindenden Autoinfection auch der andere eine Ulceration. Das Perichondrium des oberflächlich liegenden Stimmfortsatzes wird gewöhnlich bald ergriffen, und so kriecht der Process auf den Aryknorpel weiter und führt zu einer Perichondritis arytaenoidea. Man sieht dann die Schleimhaut über dem Aryknorpel ödematös geschwollen, und die entsprechende Stimmlippe im hinteren Teil (eben durch die darüber befindliche Schwellung) dem Blicke entzogen und in Folge der Unbeweglichkeit des Crico-arytaenoidgelenkes in Median- oder Cadaverstellung oder sonstwie fixirt. Die Spitze des Aryknorpels ragt dabei nicht selten als nekrotischer Vorsprung aus dem eitrigen Sack heraus. Manchmal wird der Knorpel vollkommen eliminirt und ausgehustet, und man kann dann später noch die kleine runde Oeffnung in der Schleimhaut sehen, durch die er aus seiner Eiterhöhle herausgetreten ist.

Die subjectiven Zeichen sind von dem Sitze und der Ausdehnung der Erkrankung abhängig. Im Anfang klagen die Patienten gewöhnlich über ein kitzelndes Gefühl im Halse, das sie zum Husten reizt; derselbe ist besonders dann heftig und oft so quälend, dass Erbrechen erfolgt, wenn eine in das Lumen hinein vorspringende Excrescenz bei der Atmung hin und her flottirt. Wird später in Folge der Anschwellung des Kehlkopfeinganges oder des ungenügenden Glottisschlusses beim Schlingen der Larynx nicht abgeschlossen, und gelangen Teile der genossenen Speisen oder Getränke in denselben, so stellen sich natürlich heftige Hustenparoxysmen ein, die sich zu Erstickungsanfällen steigern können. Die Schleimansammlung und Secretabsonderung zwingt die armen Kranken ebenfalls zum Husten und beständigen Ausspeien.

Ist der Aryknorpel nekrotisch geworden, so wird er, oder auch nur ein Fragment desselben, ausgehustet.

Heiserkeit ist ebenfalls ein regelmäßiges Symptom der Kehlkopftuberculose und beruht auf einer Muskelinsufficienz, die wir häufig bei Tuberculösen finden, ohne dass eine sonstige Erkrankung im Larynx nachweisbar; oder auf einem mechanischen Hindernis der Stimmlippenbewegung z. B. bei der Perichondritis arytaenoides, oder aber auf einer durch Ulceration bedingten Formveränderung der Stimmlippen, so dass es zu vollkommener Aphonie kommen kann. Das tuberculöse Infiltrat der hinteren Wand kann sich auch zwischen die hinteren Particen der Stimmlippen legen und einen phonatorischen Glottisschluss verhindern. Schliesslich können ihre adductorischen Bewegungen sowohl, als auch ihre Schwingungsfähigkeit, durch die sich in die Glottis einklemmenden oder ihnen wie Dämpfer aufliegenden geschwellenen Taschenlippen beeinträchtigt werden. Letztere können auch vicariierend für die Stimmlippen bei der Phonation sich aneinanderlegen, und es kommt dann zu einer rauhen, mehr brummenden Stimme. Bildet sich ein Oedem am Larynxeingang (s. Fig. 168) aus, oder ist die Infiltration der Taschenlippen und der hinteren Wand sehr hochgradig, oder beengt eine perichondritische Schwellung das Lumen des Kehlkopfes, so kommt es zu Dyspnoe resp. zur Verschlimmerung derselben, wenn sie bereits in Folge des Lungenleidens bestand.

Weniger bei den Ulcerationen des Larynxinnern, besonders stark aber bei Infiltrationen und Ulcerationen des Kehlkopfein-

ganges und bei Perichondritis klagen die Kranken über einen, besonders beim Husten und Schlucken auftretenden, stechenden Schmerz, der nach dem Ohr der befallenen Seite ausstrahlt und so heftig werden kann, dass das Schlingen nahezu unmöglich ist. Durch diese Behinderung der Nahrungsaufnahme geht natürlich der Ernährungszustand rapide zurück, und wird die Inanition beschleunigt.

Die Diagnose ist in den meisten Fällen von einem geübten Untersucher auf Grund des laryngoskopischen Befundes zu stellen, und um so leichter, da fast immer eine gleichzeitige Lungentuberkulose besteht. Manchmal freilich ist das Bild kein so charakteristisches, so dass eine Verwechslung mit anderen Affectionen möglich ist.

Bei Infiltrationen der Taschenlippen, besonders in ihren unteren Partien, kommt es zuweilen zur Bildung eines roten, der ganzen Länge derselben folgenden und der Stimmlippe aufliegenden länglichen, glatten oder leicht höckerigen Schleimhautschwulstes, der sich mit einer seichten Furche von jener abhebt und so den Eindruck hervorrufen kann, als wäre er eine aus dem Ventrikel eingang prolabirte Schleimhautfalte; und ich habe es mehrfach erlebt, dass dieser Zustand mit einer Eversio ventriculi verwechselt worden ist. Oft sieht man übrigens in der Umgebung der Falte schon hier und da eingesprengte Tuberkelknötchen, den Wulst selbst lebhaft rot, während die übrige Schleimhaut einen anämischen Eindruck macht. Ein ganz ähnliches Bild bietet die Infiltration des Ventrikels.

Differentiell diagnostisch kommt vor allem hier die Syphilis in Frage. Im Allgemeinen kann man sagen, dass sie am liebsten an der Epiglottis und den Stimmlippen sich etablirt und im grossen und ganzen vom Pharynx auf den Larynx fortschreitet, so dass man sehr oft bei syphilitischer Erkrankung des Kehlkopfes eine gleichzeitige oder vorausgegangene Affection des Rachens constatiren kann; in letzterem Falle sind dann gewöhnlich charakteristische Narben zurückgeblieben. Die Tuberkulose dagegen befällt nicht so häufig primär die Epiglottis, hat dagegen ihren Prädilectionssitz an der hinteren Kehlkopfwand, wo sie die tiefen, mit papillären Auswüchsen am Rande versehenen, Ulcerationen macht, und an den proc. vocales. Allein beide Erkrankungen können an jeder Stelle der Larynxschleimhaut auftreten, so dass die Localisation der Affection durchaus

nicht ein charakteristisches Moment für die eine oder die andere abgibt.

Die tuberkulösen Tumoren können, insbesondere wenn sie nicht geschwüurig zerfallen sind, leicht mit anderen Tumoren verwechselt werden; in solchen Fällen entscheidet die mikroskopische Untersuchung.

Dagegen zeigen die Geschwüre der Tuberkulose doch ein anderes Aussehen als die syphilitischen. Diese sind gewöhnlich scharfrandig, zeigen einen aufgeworfenen, unterminirten Rand, sind speckig belegt, lassen gewöhnlich in ihrer Umgebung eine stärkere Schwellung erkennen, heilen schliesslich unter anti-syphilitischer Behandlung schnell und lassen charakteristische Narben zurück, so dass man diese neben Ulcerationen zu Gesicht bekommen kann. — Das tuberkulöse Geschwür ist gemeinhin flacher, breitet sich weniger in die Tiefe als in die Fläche aus und hat einen mehr gezackten Rand, in dessen geröteter Umgebung man nicht selten jene grauweissen, halbdurchscheinenden Tuberkelknötchen sieht. Das im Grunde der tuberkulösen Ulcerationen liegende Secret ist schleimig eitrig und reichlicher als der festanhaltende Eiter des syphilitischen Geschwürs. Was die Narben betrifft, die wir oft neben oder nach der Heilung syphilitischer Ulcerationen sehen, so haben sie zwar ein recht charakteristisches Aussehen, allein auch tuberkulöse Geschwüre können heilen und Narben zurücklassen, die allerdings gewöhnlich nicht so sehr in die Tiefe gehen und zu solchen Verbildungen und Verwachsungen und Verengerung des Kehlkopflumens führen. Nichtsdestoweniger habe ich einmal nach der Heilung tuberkulöser Ulcerationen eine Verwachsung der Taschenlippen in ihrem vorderen Drittel, und in einem zweiten Falle eine ebensolche nachträgliche Vereinigung der Stimmlippen gesehen, so dass man aus Narben und Verwachsungen nicht immer und ohne weiteres auf vorangegangene Syphilis schliessen darf.

Aber in dem Belag der tuberkulösen Ulceration lassen sich Tuberkelbacillen nachweisen. Die übrige Kehlkopfschleimhaut zeigt bei Tuberkulose häufiger als bei der Syphilis eine auffallende Blässe.

Jedenfalls muss also immer eine genaue Untersuchung der Lungen sowie auch des ganzen Menschen stattfinden, da sich aus jener gewöhnlich Anhaltspunkte für Tuberkulose, aus dieser solche für die Syphilis finden lassen.

Uebrigens kann, wie bereits in dem Kapitel über Rachen-syphilis auseinandergesetzt, eine Combination von Syphilis und Tuberkulose eintreten. Ich entsinne mich eines kräftigen vierschrotigen Patienten, bei dem wir an der hinteren Larynxwand ein Ulcus fanden, das uns einen tuberkulösen Eindruck machte. Daneben zeigten sich aber im übrigen die sicheren Zeichen der Syphilis, so dass er einer Schmierkur unterzogen wurde. Alle übrigen Krankheitserscheinungen gingen zurück, nur das Kehlkopfgeschwür persistirte und erwies sich als tuberkulös; wir fanden Tuberkelbacillen im Secret. Nachdem der Patient sich längere Zeit unserer Behandlung entzogen, kam er später in einem vorgeschrittenen Stadium der Lungenphthise wieder und ging bald an derselben zu Grunde. —

Beim Lupus, der auch in Betracht kommen könnte, findet sich oft eine gleichzeitige Erkrankung der äusseren Haut; ausserdem befällt er gewöhnlich den Larynxeingang, besonders die Epiglottis, und zeigt als Begleiterscheinung katarrhalische Injectionen. Ohnedies handelt sich es fast immer nur um jugendliche Individuen, die wieder für die Larynxtuberkulose ein kleines Contingent stellen. Ferner bluten die lupösen Wucherungen und Ulcerationen bei Berührung weit leichter als die tuberkulösen, schmerzen fast garnicht und zeigen einen viel langsameren Fortschritt und demgemäss auch häufiger als diese verschiedene Entwicklungsstadien, Wucherungen, Ulcerationen und Narben nebeneinander.

Das Carcinom giebt selten die Veranlassung zur Verwechslung; seine knotige Form, sein einseitiges Auftreten, das verhältnismässig lange unveränderte Bestehen der mehr geschwulstartigen Infiltration resp. die relativ späte Ulceration, die einer Geschwulst aufsitzt, die Intactheit der Lungen und die vorgerückteren Jahre des Patienten sprechen gegen eine tuberkulöse Erkrankung. Im übrigen zeigt ja auch die mikroskopische Untersuchung eines exstirpirten Stückes gewöhnlich charakteristische Unterschiede.

Die Prognose ist im ganzen eine ungünstige, wenngleich unzweifelhafte Heilungen vorkommen, und in den letzten Jahren unter dem Einfluss einer zielbewussten, sorgfältigen Behandlung die Zahl der geheilten Fälle immer mehr im Zunehmen begriffen ist. Allerdings muss von vorneherein zugegeben werden, dass Spontanheilungen garnicht so selten sind, als man oft glaubt; es können ziemlich ausgedehnte Ulcerationen, besonders unter dem Einfluss eines günstigen Klimas vollkommen vernarben. Freilich

ist das ein im ganzen immerhin seltenes Ereignis, und unter geeigneter Localbehandlung ist selbstverständlich der Procentsatz einer Heilung ein bedeutend höherer. Immerhin aber wird man wol in den meisten Fällen nur von relativer Heilung sprechen können, da Recidive gewöhnlich nicht ausbleiben, wenn sie auch oft erst nach Jahren eintreten. Im grossen und ganzen sind natürlich die Aussichten für den Patienten um so günstiger, je früher er in geeignete Behandlung kommt. Am wenigsten Chancen für die Heilung liegen für die tuberkulöse Affection der Epiglottis und des Larynxeingangs vor, da sie wegen der enormen Schlingbeschwerden, die sie macht, die Inanition begünstigt, und andererseits diese Region beim Schlucken häufig gereizt wird.

Nebenbei sei erwähnt, dass die Gravidität die Aussichten ungünstiger gestaltet, da post partum nicht selten eine rapide Verschlechterung des Leidens sich einstellt.

Vernarben die Geschwüre, so können je nach ihrem früheren Sitz und ihrer Ausdehnung Störungen der Stimme, selten der Atmung eintreten; tiefere Narben an den Stimmlippen werden natürlich Heiserkeit machen. Scheuch sah Respirationsbeschwerden zurückbleiben nach der Heilung tuberkulöser Infiltrate an den Taschenlippen, ohne dass jemals Geschwüre vorhanden gewesen wären.

Therapie: Da es sich ja fast immer um Patienten handelt, die gleichzeitig an Lungentuberkulose erkrankt sind, so ist es selbstverständlich, dass man in erster Linie für eine zweckmässige Lebensweise zu sorgen hat. Lüftung der Zimmer, Aufenthalt in guter reiner Luft, wenn möglich in geeigneten klimatischen Kurorten; Pflege der Haut, Lungengymnastik, Vermeidung des Rauchens, des Aufenthalts in staubigen oder rauchigen Localen, kräftige Nahrung, Cresset oder Arsenik innerlich und was dergleichen mehr, sind natürlich ungemein wichtige, wenn nicht die wichtigsten Factoren.

Was hier aber besonders interessant ist, ist die locale Behandlung der Kehlkopftuberkulose. Es ist keine Frage, dass besonders bei oberflächlicher Erkrankung der Schleimhaut die verschiedensten Mittel und zwar vorwiegend die antiseptischen einen gewissen Erfolg zu verzeichnen haben; zum mindesten zeigen die Geschwüre, so behandelt, sich bald reiner, und auch die Patienten fühlen sich meist wohler. So verwendet man zweckmässig die Borsaure, das Jodoform, Jodol und manche anderen Mittel. Das Menthol, das ich in 10 bis 20% iger Lösung zur

täglichen Einspritzung in den Kehlkopf für die Behandlung der Tuberkulose angegeben, besitzt neben seiner starken antiseptischen Eigenschaft eine analgesirende Wirkung, so dass es auch bei der Dysphagie recht gute Dienste leistet; übrigens habe ich in einer Reihe von Fällen eine Heilung wenigstens flacherer Geschwüre eintreten sehen. Die Methode ist, nebenbei gesagt, so einfach, dass sie von jedem Arzte ausgeübt werden kann.

Dagegen erfordert die Application der Milchsäure, die sich ohne Frage den ersten Platz in der Localtherapie der Kehlkopftuberkulose erworben hat, eine specialistische Vorbildung; denn Krause, der dieses Medicament in die Behandlung der Larynxphthase eingeführt, legt mit Recht Wert auf eine richtige und geschickte Applicirung desselben. Täglich, oder jeden zweiten oder dritten Tag wird Acid. lacticum in allmählich steigender Concentration (30—50—80—100 %) mittelst eines in die Pincette geklemmten Wattebausches in die erkrankte Partie der Kehlkopfschleimhaut kräftig eingerieben. Zweckmässiger Weise macht man dieselbe vorher, da diese Applicationen schmerzhaft sind, anästhetisch durch Pinselungen oder Einspritzungen von Cocain.

Es ist von einer grösseren Reihe unserer besten Beobachter über Heilung tuberculöser Ulcerationen berichtet worden, die der Application der Milchsäure zu verdanken ist. — Bresgen empfiehlt die Einreibung der von Kollmann angegebenen Auflösung von Acid. lactic. in Menthol (ââ).

Dagegen tut man gut, bei bereits heruntergekommenen Patienten, insbesondere wenn der Process in den Lungen weit vorgeschritten und auch die Larynxtuberkulose einen grösseren Umfang angenommen hat, von diesem Mittel abzustehen.

Vor einigen Jahren empfahl Ruault das Phenolum sulfuricicum (Phenol 30: Natr. sulfuric. 70g) zum Einpinseln resp. Einreiben bei tuberculösen Larynxaffectionen. Seine damit erzielten günstigen Resultate werden u. a. von Heryng bestätigt der dem Mittel nachsagt, dass es die Dysphagie beseitigt, eclatante Erfolge bei Erkrankungen der Stimmlippen giebt und tuberculöse Infiltrate reducirt.

Weniger als bei den Ulcerationen leistet die Milchsäure bei den Infiltrationen; dieselben werden am besten, soweit es angangig, eliminirt, und zwar bedient man sich für diesen Zweck gewöhnlich des sogenannten Curettements (s. Seite 260), das besonders energisch von Heryng angewandt wird, der sich nicht scheut, ein grosses Stück der Larynxschleimhaut, z. B. eine

aryepiglottische Falte, wenn sie infiltrirt ist, herauszuschneiden. Wenngleich ich nicht so kühn in der Verwendung des Curette ments bin, so kann ich andererseits doch diese Methode besonders bei wuchernden tuberkulösen Processen und mehr *circumscripte* Infiltraten empfehlen; nur hüte man sich, zu oft zu operiren, vielmehr entferne man lieber mit einem Male möglichst viel. Häufig vorgenommene derartige chirurgische Eingriffe scheinen uns zuweilen eine schnellere Verbreitung der Tuberkulose zu begünstigen.

Bei starken Schlingbeschwerden, die durch eine ödematöse Schwellung der Schleimhaut des Larynxeingangs hervorgerufen sind, mache man, wenn Eispillen nichts nutzen, tiefe Scarificationen mit dem Kehlkopfmesser. Sind die Schluckschmerzen durch Ulcerationen an der hinteren Wand bedingt, so empfiehlt Schrötter als das beste Mittel Morphineinblasungen auf die Geschwürsflächen. Daneben achte man auf eine zweckmäßige Diät; während nämlich bei allen Schlingbeschwerden der Phthisiker Flüssigkeiten gross-Schwierigkeiten machen, werden dickflüssige, breiige und schleimig-Substanzen (Eier, dicke Milch, Eigelb mit Milch, gewiegtes Fleisch-Gelée u. s. w.) von lauer oder kühler Temperatur besser geschluckt. In manchen Fällen hochgradiger Dysphagie ist man zur Ernährung mit der Schlundsonde gezwungen.

Die Galvanokaustik kann ebenfalls gelegentlich bei Infiltrationen ihre Anwendung finden; insbesondere empfiehlt sie die warme Schlinge bei den Geschwulstformen.

Die Tracheotomie macht M. Schmidt in all denjenigen Fällen, wo eine Kehlkopfstenose — oder — eine schwere Larynx-erkrankung auch ohne Verengerung vorhanden ist, gegenüber relativ leichter Lungenerkrankung, ferner bei rasch vorschreitenden Larynxprocessen, ebenfalls schon vor dem Eintreten von Dyspnoe, und schliesslich bei gleichzeitig vorhandenen Schluckweh. Der Nutzen der Tracheotomie bestehe nicht nur in der Ermöglichung reichlicherer Sauerstoffzufuhr zu den Lungen, sondern auch in der Abhaltung des gewaltsam durchgezogenen Luftstroms, sowie der thermischen und mechanischen Reize vor dem Kehlkopfe.

Lupus des Kehlkopfes.

Ätiologie. Wenngleich wir sowohl beim Lupus als auch bei der Tuberkulose in einem Granulationsgewebe Riesenzellen eingebettet finden, und hier sowohl wie dort — wenn auch beim Lupus seltener — Tuberkelbacillen nachweisen können, so besteh

doch eine so ausgesprochene klinische Differenz zwischen beiden Erkrankungen, dass sie gesondert betrachtet werden müssen. — Unzweifelhaft tritt der Lupus des Larynx häufiger secundär neben einer lupösen Erkrankung der Haut auf, wengleich eine Reihe von Beobachtungen das primäre Auftreten im Kehlkopf sichergestellt hat. Ich habe selbst drei solcher Fälle längere Zeit beobachtet, ohne dass, wie es auch zuweilen geschieht, der Process sich nach oben zu, auf den Pharynx, fortgesetzt hätte. Gewöhnlich handelt es sich um junge Mädchen unter 20 Jahren, in unseren Fällen waren es zwei Patientinnen von 9 resp. 16 Jahren, bei denen die Epiglottis der Sitz der Erkrankung war, den dritten Fall, eine Frau von 36 Jahren betreffend, zeigt Fig. 171.

Symptome: Die Patienten klagen wol über Drücken im Halse und Wundsein; Schmerzen sind aber gewöhnlich kaum vorhanden; die Stimme ist oft im Anfang wenig verändert, später heiser. Ist die lupöse Verdickung hochgradig, treten Ulcerationen und darnach Narben auf, so können durch Verengerung des Lumens stenotische Erscheinungen verursacht werden.

Laryngoskopisch zeigt sich am häufigsten die Epiglottis befallen, ebenso können die aryepiglottischen Falten, die Taschen- und Stimmlippen und die Interarytänoidgegend der Sitz der lupösen Erkrankung sein. Die von der Infiltration ergriffenen Parteen zeigen sich verdickt und lassen an der Oberfläche stecknadelkopfgrosse oder auch umfangreichere Knötchen (Fig. 171) erkennen, so dass man eine unebene, höckrige, feinen Granulationen ähnliche Fläche zu sehen bekommt.

Ulcerationen entwickeln sich sehr langsam und zeigen sich, im Gegensatz zu denen anderen Characters, gewöhnlich frei von Secret; in sehr seltenen Fällen kann es zu Knorpelnekrose kommen.

Neben Geschwüren sieht man zuweilen auch Narben, in denen gelegentlich nach einiger Zeit neu aufschliessende Knötchen sichtbar sind.

Der Lupus verläuft ungemein langsam; in einem unserer Fälle war innerhalb einer achtmonatlichen Beobachtungszeit —

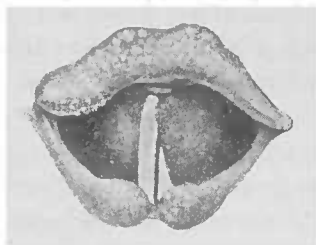


Fig. 171.

Lupöse Knötchen an der Epiglottis der linken Taschenlippe und der Schleimhaut über den Aryknorpeln. Am Seitenrande des Kehlkopfs beiderseits eine Narbe.

abgesehen von dem, durch eine Operation unmittelbar erzielten, Resultat — keine wesentliche Veränderung eingetreten.

Diagnose: Am leichtesten kann eine Verwechslung mit Tuberkulose eintreten; allein die knotige Infiltration auf geröteter Schleimhaut, die secretfreien, langsam um sich greifenden Ulcerationen, das Nebeneinanderbestehen der Infiltration, Ulcerationen und Narben characterisiren sie zur Genüge gegenüber der Tuberkulose, bei der die Schleimhaut gewöhnlich blass, die Ulcerationen sich schneller entwickeln und Narben selten sichtbar sind. Ausserdem bestehen bei derselben, wenn Infiltration und Ulceration vorhanden, Schmerzen, ganz abgesehen davon, dass dabei fast immer eine gleichzeitige Erkrankung der Lunge vorhanden; ohnedies gelingt es viel leichter im Grunde der tuberkulösen Geschwüre Tuberkelbacillen nachzuweisen als in lupösen.

Syphilitische Ulcerationen dagegen entwickeln sich gleichfalls schneller als die lupösen, und sind meist rund und scharf-randig; syphilitische Narben greifen mehr in die Tiefe und sind gewöhnlich ausgedehnter. Uebrigens sehen wir sie ja auch seltener bei jungen Mädchen in dem Alter, in dem wir den Lupus finden.

Die Prognose ist zweifelhaft und hängt von der Ausdehnung des Processes und dem weiteren Verlauf ab, in dem sich zuweilen Lungenphthise hinzugesellt. Auch kann eine starke Infiltration die Gefahren einer Stenose involviren.

Die Behandlung erzielt in manchen Fällen einen Erfolg durch die Galvanokautik oder auf andere Weise (Acid lact., Arg. nitr., Ti. Jodi) vorgenommene Aetzungen. Auch das Curettement ist für manche Fälle zu versuchen. Innerlich verabreiche man Jodsyrap, Leberthran und roborirende Mittel. Tuberkulinjectionen bringen die Möglichkeit der Gefahr einer Stenose, können aber in Gemeinschaft mit der Intubation, die derselben vorbeugen würde, versucht werden.

Syphilis des Kehlkopfes.

Ätiologie: Unter unseren ersten 16000 Patienten befinden sich 58 mit syphilitischen Erscheinungen im Larynx; davon gehören dem Alter von 14—20 Jahren ca. 9%, zwischen 21 und 30 stehen ca. 25%, das vierte Decennium stellt ein Contingent von ca. 38%, das fünfte ca. 19% und das sechste ca. 9%. Wenn gleich nicht zu leugnen ist, dass sehr häufig bei der Lues eine

unmittelbare Ausdehnung des Processes vom Rachen her auf den Kehlkopf statthat, so dass auf dem Wege über die Epiglottis oder die pharyngoepiglottische Falte (s. Fig. 172) die Brücke zum Larynx überschritten wird, so finden wir doch andererseits auch eine spezifische Erkrankung desselben, ohne dass eine solche des Pharynx vorhanden ist. In solchen Fällen können wir uns das Entstehen daselbst, ebenso wie in der Luftröhre, als durch örtliche Schädlichkeiten veranlasst, denken, durch Ueberanstrengungen der Stimme, Katarrhe etc., ähnlich wie wir z. B. leichte Verletzungen der Tibia als eine Gelegenheitsursache dafür ansehen, dass die constitutionelle Syphilis daselbst ihre Erscheinungen deponirt.

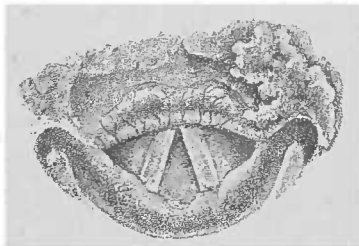


Fig. 172.

Syphilitisches Geschwür, das von der linken Vallecula über die pharyngoepiglottische Falte auf die Epiglottis übergreift (nach Browne).

Das unmittelbare Fortschreiten der syphilitischen Erkrankung vom Pharynx auf den Larynx ist der Grund, weshalb wir verhältnismässig so oft die Epiglottis und den Kehlkopfeingang befallen sehen; von hier aus dehnt sich dann der Process über die Taschenlippen weiter nach unten über die Stimmlippen u. s. w. aus. Die Lues tarda laryngis bei Kindern characterisirt sich nach Strauss-Baginsky durch ihre Localisation an der Epiglottis und macht dort einfache Schwellung oder gewöhnlich warzige papilläre Wucherungen.

Die Syphilis tritt im Larynx in denselben Formen auf wie im Pharynx, als Primäraffection, Erythem, Ulceration secundärer und tertiärer Natur und Gummi und hinterlässt eventuell charakteristische Narben.

Symptome: Ein Primäraffect ist im Larynx von Moure, und zwar an der Epiglottis, beobachtet worden.

Das Erythem, dem secundären Stadium angehörig, tritt etwa sechs Wochen nach der Infection auf, kann sich aber auch erst nach mehreren Monaten zeigen, entwickelt sich langsam und unmerklich und soll, wenn es die Stimmlippen befällt, nach Browne die Ursache für die raucedo syphilitica abgeben. Virchow lässt es dahin gestellt, ob man von einer erythematösen Entzündung oder einem Katarrh sprechen soll; aber er sagt: „Es giebt gewisse einfach irritative Processe an den Schleimhäuten, welche von der Syphilis abhängen; auch die

einfache rubeo syphilitica ist meiner Meinung nach auf einen blossen Larynxkatarrh zu beziehen.* — Das Erythem stellt sich als eine dunkle, leicht purpurne Röte dar, die sich auf der Kehlkopfschleimhaut, besonders in umschriebenen Flecken, bemerkbar macht; oder aber es handelt sich um eine mehr diffuse dunklere Rötung, die sich dann gewöhnlich mit einer Schwellung der Schleimhaut combinirt.

Die Condylomata lata, deren Existenz im Larynx hin und wieder bestritten worden ist, kommen unzweifelhaft dasselbst vor, wönnleich sie immerhin eine seltne Erscheinung sind. Unter unseren 58 Fällen von Kehlkopfsyphilis finden sie sich sechs Mal verzeichnet.

Sie sitzen am häufigsten auf den Stimmlippen, aber auch an der Epiglottis, den Taschenlippen, den Aryknorpeln und an der hinteren Wand, einzeln oder zu mehreren, und haben dasselbe Aussehen wie im Pharynx, nur dass sie sich fast nie zu der Grösse und Ausdehnung entwickeln, wie wir sie dort oft finden.

Die graulichen, flachen, rundlichen, aus verdicktem und kleinzellig infiltrirtem Epithel bestehenden Erhebungen sind von einem geröteten Hof umgeben und zeigen zuerst einen centralen Zerfall, so dass hier eine rote, erodirte Stelle bemerkbar wird, die von dem peripheren Teil der Papel, wie von einem graulich-weißen Hof, umgeben ist; auch dieser zerfällt allmählich, so dass an Stelle des Condyloms nun eine umschriebene Röte tritt.

Zum secundären Stadium gehört schliesslich noch das oberflächliche Ulcus, das aber später als die Papel auftritt; während diese schon 6 Wochen nach der Infection — in einem unserer Fälle schon nach 4 Wochen — oder mehrere Monate, 1 Jahr oder noch später bemerkbar wird, zeigt sich das secundäre Ulcus gewöhnlich erst nach Jahren. Es entsteht aus dem Zerfall des Condyloms oder einer Infiltration und zeigt dasselbe Aussehen wie im Pharynx (s. dort).

Die tertiäre Form der Kehlkopfsyphilis producirt einmal das Gummi; dieses tritt gewöhnlich erst spät, 5–10 Jahre nach dem Primäraffect auf und macht eine mehr umschriebene, tumorartige, oder mehr diffuse Schwellung. Das Gummi besteht aus einer Infiltration der tieferen Partien der Mucosa, die bis ans Perichondrium gehen kann; es stellt eine stecknadelkopf- bis kirschgrosse, runde, mit glatter, gewöhnlich geröteter Oberfläche versehene Anschwellung dar, entwickelt sich meist schnell und kann an allen Stellen der Larynxschleimhaut sitzen — wir sahen

es am häufigsten an einer Stimmlippe; übrigens sind auch multiple Gummata beobachtet worden.

Wenn sie zerfallen, so entstehen tiefe Geschwüre, die scharfe Ränder, einen dunkelroten Hof und eitrigen misfarbigen Belag zeigen. Sie dringen in die Tiefe und können so nicht bloss ausgedehnte Zerstörungen machen — wie wir das z. B. häufig an der Epiglottis sehen (Figg. 173, 174), von der manchmal nur noch ein Stumpf übrig bleibt oder an den aryepiglottischen Falten oder Stimmlippen — sondern sie können auch das Perichondrium ergreifen und zu einer Perichondritis oder zu Knorpelnekrose führen; die Perichondritis kann aber auch primär entstehen. So beobachteten wir nicht selten eine ein- oder selbst doppelseitige Perichondritis arytaen. mit und ohne Zerstörung und Ausstossung des Pyramidenknorpels; seltener erkrankt der Schildknorpel. Der Ringknorpel ist aber häufiger ergriffen, und zwar gewöhnlich seine Platte, nach deren nekrotischem Zerfall die Aryknorpel, ihrer Stütze beraubt, nach vorne über und zusammen fallen, so dass in Folge von Juxtapposition der Stimmlippen Erstickungsgefahr eintritt.

Diese wird sich um so eher bemerkbar machen, je früher und je ausgesprochener die die Perichondritis immer begleitende Schwellung und das Oedem der Schleimhaut auftritt. Natürlich

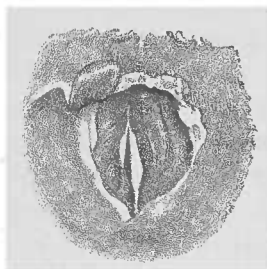


Fig. 173.

Narbige Defecte im Kehlkopf (nach Krieg). Von der Epiglottis ist nur rechts ein kleiner Rest vorhanden; an Stelle des rechten Aryknorpels eine grosse Narbe. Die rechte Stimmlippe hat hinten einen Defect, der bei der Phonation durch die Taschenlippe überlagert wird.

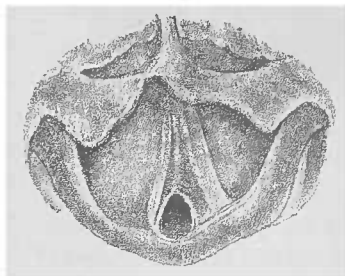


Fig. 174.

Stenosirende Membran zwischen den Stimmlippen nach Syphilis; hinten ist eine bleifederdicke Oeffnung für die Respiration noch übrig geblieben. Grosser Defect an der Epiglottis (nach Browne).

wird durch die Ausstossung nekrotisch gewordener Knorpel die Gestalt des Larynxinnern oft verändert werden. Insbesondere aber sind es die nach der Heilung der tertiären Ulcerationen auftretenden

den Narben, die zu Mißgestaltungen des Kehlkopfes führen. Wir wissen ja, dass keine andere Narbe eine so starke Neigung zur Retraction hat als die syphilitische; daher finden wir auch nach der Heilung tiefer specifischer Ulcerationen Veränderungen der normalen Contouren und Verengungen des Lumens. Am häufigsten finden sie sich an dem Kehildeckel (s. Figg. 173 und 174), der in mehr oder minder grosser Ausdehnung zerstört ist und mit der Zungenbasis verwachsen sein kann; oder er wird durch eine von ihm zu einer aryepiglottischen Falte ziehenden Narbenbrücke nach dieser Seite hin verzogen. Erstreckt sich die Narbenbildung auf den ganzen Kehlkopfengang, so kann dieser stenosirt werden (s. Fig. 173). Die Taschenlippen zeigen sich zuweilen in Folge tiefgreifender Narben, schmal und dünn, so dass die Stimmlippe derselben Seite breiter erscheint, und der Einblick in den Ventrikel leicht möglich ist. An den Stimmlippen sind die Narben an ihrem Rande von besonderer Bedeutung, weil sie einmal die Phonation beeinträchtigen, ja vollkommene Aphonie erzeugen können, und andererseits sich gelegentlich von einer zur anderen Stimmlippe ausdehnen und zu einer

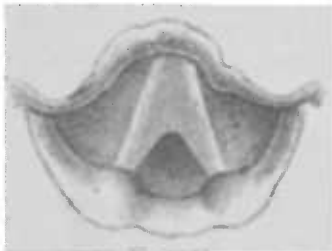

Fig. 175.

Membranartige Narbe zwischen den Stimmlippen, deren Substanz mit derselben verschmolzen, bei einer an tertiäres Lues leidenden Patientin.

Verwachsung derselben oder zur Bildung einer Membran zwischen ihnen (s. Fig. 174/75) führen können, so dass eine Stenose entsteht: eine Narbe am hinteren Teil der Stimmlippe oder an der hinteren Larynxwand kann eine Fixirung des Aryknorpels und Unbeweglichkeit der Stimmlippe derselben Seite verursachen.

Symptome: Während im secundären Stadium gewöhnlich nur über mehr oder minder starke Heiserkeit geklagt wird, stellen

sich, wenn Condylome z. B. an dem Epiglottistrande sitzen, auch leichte Schluckbeschwerden ein, die beim Zerfall derselben natürlich an Intensität zunehmen. Beim Vorhandensein gummoser Tumoren können die Klagen — z. B. beim Befallensein einer Stimmlippe — sich auf Heiserkeit oder Aphonie beschränken; sind die aryepiglottischen Falten, die Taschenlippen oder die hintere Wand der Sitz derselben, so treten auch Schluckbeschwerden auf, insbesondere aber, wenn es zu tertiären Ulcerationen und zur Ausbildung einer Perichondritis kommt. Dann

ist der Schmerz oft recht lebhaft und strahlt nach dem Ohre der entsprechenden Seite aus. Gleichzeitig wird nicht selten bei den gummösen Ulcerationen eitriges Secret, aus ihrem Grunde stammend, ausgehustet; zuweilen zeigt es blutige Beimengungen. Eine Infiltration der subglottischen Schleimhaut kann zu einer bedrohlichen Stenose führen. Das Gummi kann eine solche Ausdehnung annehmen, dass es an sich das Lumen des Larynx verengt; oder die Schwellung und das Oedem in der Umgebung des erkrankten Aryknorpels kann die Lichtung stenosiren, so dass es zu Atemnot kommt, umsomehr als dabei die Auswärtsbewegung der betreffenden Stimmlippe oft gehemmt ist, und die Glottis dadurch enger wird. Wenn bei der Perichondritis cricoidea die Platte des Ringknorpels verloren geht, setzt die Erschwerung der Atmung gewöhnlich plötzlich und so schwer ein, dass die Tracheotomie meist sofort nötig wird. Schliesslich geben die Narben, die ja nicht selten das Lumen verengen, zur Erschwerung der Respiration die Veranlassung.

Ist ein grösserer Teil der Epiglottis zerstört, so findet ein mangelhafter Abschluss des Kehlkopfes beim Schlingen statt, und die Patienten verschlucken sich im Anfang beim Essen; bald aber lernen sie es durch stärkere Zusammenziehung der Constrictoren des Larynxeingangs diesen genügend abzuschliessen und ungestört zu essen.

Die Diagnose wird wesentlich unterstützt durch die Anamnese, insbesondere aber durch das gleichzeitige Vorhandensein frischer syphilitischer Erscheinungen an anderen Körperstellen, vor allem im Pharynx oder durch Narben, die von früheren specifischen Ulcerationen herrühren.

Die secundären Erscheinungen sind meist so characteristisch, dass sie zu Verwechslungen kaum Veranlassung geben; allerdings könnte ein Erythem für eine schwerere Folge der acuten Laryngitis gehalten werden, und ihre Unterscheidung ist aus dem blossen laryngoskopischen Bilde — ohne Berücksichtigung sonstiger specifischer Erscheinungen — oft nicht leicht. Im Uebrigen sei hier auf das bei der „Syphilis des Rachens“ Gesagte verwiesen.

Die tertiären Ulcerationen sind scharfrandig und haben einen dunkel- oder leicht livid-roten Hof und einen mit eitrigem Belag versehenen Grund; während die tuberkulösen Geschwüre mehr flach sind, in ihrem zackigen, geröteten Rand oft Tuberkelknötchen zeigen und nur spärliches zähes Secret aufweisen. Beim Carcinom haben wir ein zerklüftetes Geschwür auf einem harten,

knotigen Tumor; es kommt bei ihm leichter zu Blutungen, und gewöhnlich finden wir in diesem Stadium schon angeschwollene Lymphdrüsen.

Die schnelle Entwicklung einer glatten und runden Anschwellung spricht für ein Gummi, und sind etwaige Zweifel an der Diagnose vorhanden, so wird die Darreichung von Jodkali dieselben bald beseitigen, da es, wenn es sich um eine spezifische Affection handelt, diese schnell zum Schwinden bringt.

Die Narben kommen einmal zusammen mit den Ulcerationen zur Beobachtung und bieten dann keine Schwierigkeiten in Bezug auf die Erkennung ihres Characters; aber auch wenn sie allein vorhanden, sind sie durchaus charakteristisch, weil sie zu ausgedehnten Zerstörungen und zu Verengerungen des Kehlkopflumens führen. Sie stellen weisse, fast bandartige, schnige oder mehr strahlige Einziehungen der Schleimhaut dar und können wegen ihrer Ausdehnung und Tiefe kaum mit andersartigen verwechselt werden.

Bei der Retraction des Narbengewebes kann es zu mannigfachen Circulationsstörungen, so auch durch mangelhafte Ernährung zu neuem und oft sehr ausgebreitetem Zerfall in der alten Narbe kommen. Oder die im Narbengewebe enthaltenen Schleimhautinseln können durch die Retraction an ihrer Basis so zusammengedrückt werden, dass es durch die venöse Stauung innerhalb derselben zu chronischem Oedem resp. hypertrophischen Vorgängen kommen kann. Dadurch können jene Leisten und Wülste entstehen, wie sie häufig als polypoide, zur Syphilis gehörige Neubildungen bezeichnet werden.

Die Prognose ist im ganzen eine günstige, da es gewöhnlich gelingt, selbst sehr ausgedehnte Prozesse unter geeigneter Behandlung zur Rückbildung zu bringen, wengleich durch eine Perichondritis cricoides das Leben bedroht, und aus einer Nekrose der anderen Knorpel oder aus der Narbenbildung eine Stenose resultiren kann.

Die Behandlung ist dieselbe wie die bei Syphilis überhaupt, Schmierkur resp. innerlicher Gebrauch von Jodkali oder, besonders im tertiären Stadium, beides gleichzeitig.

Macht das Erythem stärkere Stimmstörung, so kann man adstringirende Mittel local appliciren; Condylome erfordern gewöhnlich keinen Eingriff, sind im übrigen wie die im Rachen zu behandeln. Secundäre Ulcerationen können mit Jodoform besudert oder mit Höllensteinlösung gepinselt oder mit Argent. nitr. in Substanz geätzt werden; ebenso tertiäre Geschwüre, Demar-

quai und Schnitzler empfehlen Inhalation von 1‰ Sublimatlösung; bei schnell eintretender Atemnot ist die Tracheotomie notwendig, wenn man nicht einen Versuch mit der Intubation machen will. Narbige Verengerungen, wenn sie stenotische Erscheinungen machen, erfordern eine Dilatation (s. allgemeine Therapie) oder eine chirurgische Behandlung; Incision der Narben, galvanokaustische Zerstörung von Membranen mit nachfolgender Dilatation, gelegentlich Laryngotomie mit Excision der stenosierenden Partie.

Lepra des Kehlkopfes.

Aetiologie: Die Lepra des Kehlkopfes kommt nie primär, sondern immer mit Erscheinungen an anderen Körperstellen vor; sie ist bedingt durch Einwanderung des Leprabacillus (s. Lepra des Rachens). Sie kann wahrscheinlich von Person zu Person übertragen werden, ist eine ansteckende Krankheit aber nicht erblich.

Der Leprabacillus verursacht einen zur Bildung von Granulationsgewebe führenden, sehr langsam fortschreitenden Entzündungsprocess bei dem es wieder zu Zerfall der neugebildeten Massen oder durch Schrumpfen derselben zu ausgebreiteter Narbenbildung kommen kann.

Symptome: Die Stimme ist mehr oder weniger heiser; das hervorstechendste Zeichen ist die Atemnot.

Laryngoskopisch finden sich flache, glatte oder mehr warzige, knotige Verdickungen an der Epiglottis, den aryepiglottischen Falten und den Aryknorpeln; bei höheren Graden der Erkrankung zeigen die befallenen Teile ein plumpes dickes Aussehen. Die Verdickung kann auch die Taschenlippen und die hintere Larynxwand, selbst die Stimmlippen befallen und so das Lumen des Kehlkopfes bis auf eine dünne Lichtung verengen. Neben den Knoten oder der mehr gleichmässigen Verdickung sieht man oft schon tiefe Ulcerationen und zuweilen auch Narben. Die Schleimhaut ist gerötet, über den geschwellenen Partien zeigt sie sich in Folge von Epithelverdickung weiss.

Die Diagnose ist immer leicht, da abgesehen von dem ziemlich charakteristischen Befund, sich gleichzeitig lepröse Knoten an anderen Körperstellen finden.

Die Prognose ist eine infauste; die Lepra verläuft sehr langsam und führt — oft durch Larynxgostenose — zum Tode.

Die Behandlung ist ohnmächtig; bei vorhandener Stenose mache man die Tracheotomie.

Sklerom des Kehlkopfes.

Ätiologie: Ebenso wie in der Nase und im Rachen kann dieser auf der Einwanderung eines Bacillus (Frisch) (s. Fig. 176) beruhende, zu hochgradiger Induration der ergriffenen Gebilde führende chronische Entzündungsprozess auch in der Schleimhaut des Kehlkopfes und der Luftröhre auftreten.

Das mittlere Lebensalter ist besonders bevorzugt.

Symptome Die Schleimhaut der Epiglottis, der hinteren Larynxwand in der Nähe eines Aryknorpels oder des ganzen Larynx, besonders häufig aber die der subglottischen Region auf beiden Seiten durchsetzt sich bis ins submucöse Gewebe hinein mit Rund- und Spindelzellen, die sich später in Bindegewebe umwandeln. Durch die Schrumpfung desselben kommt es zur Bildung ausgedehnten, harten Narbengewebes; dagegen entstehen Ulcerationen sehr selten, und auch dann sind sie nur oberflächlicher Natur.

So kommt es zu Verdickungen der Schleimhaut und Verziehungen und Stenosirung des Larynx. Je nachdem die

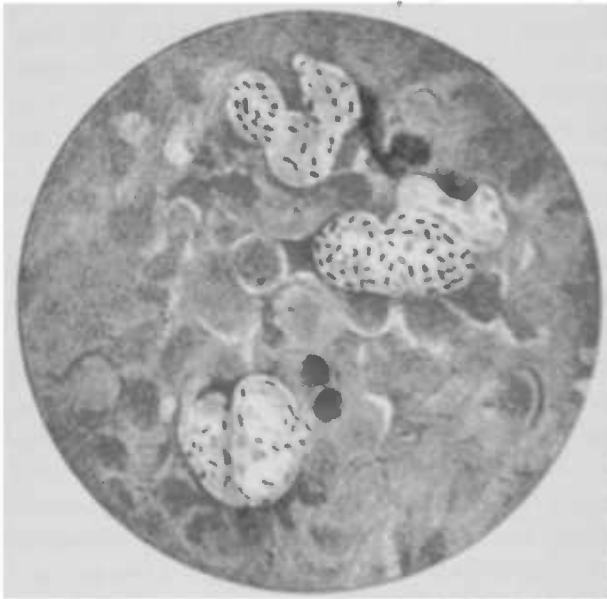


Fig. 176. Rhinosclerombacillus (Fränkel-Pfeifer).

verschiedenen Partien ergriffen sind, ist das Bild natürlich verschieden; insbesondere ist die subchordale Schwellung häufig und so ausgesprochen wie bei keiner anderen Form der sogenannten Laryngitis hypoglottica hypertrophica.

Die geschrumpften Partien präsentiren sich als halbmond-förmige weisse Narben. Das Secret im Larynx ist meist zäh, borkig und hat einen faden Geruch. Gewöhnlich besteht Heiserkeit und Husten, der oft sehr quälend ist, weil das trockene Secret sehr schwer expectorirt wird. In Folge der Verdickungen und Verziehungen pflegt es recht oft zu Atemnot zu kommen, an der auch das Secret die Schuld tragen kann, indem es das schon verengte Lumen noch mehr verlegt.

Die Diagnose ist oft nicht leicht; immer untersuche man Nase und Rachen, besonders den Nasenrachen auf ähnliche Verdickungen hin. Von syphilitischen Infiltrationen unterscheidet sich das Sklerom durch seinen langsamen Verlauf und seine geringe Neigung zur Ulcerationsbildung. Absolut gesichert wird die Diagnose durch die mikroskopische resp. bacteriologische Untersuchung eines excidirten Stücks.

Die Prognose wird nur durch eine etwaige Stenose getrübt.

Die Behandlung richtet sich einmal gegen das trockene Secret und zwar empfiehlt Schrötter zur Entfernung desselben Einatmungen von Hollunderthee oder reizenden, z. B. Terpentin-dämpfen. Die Stenose behandle man mit Schrötterschen Hartgummiröhren.

Bei Morbilli kann sich, ausser dem im Prodromalstadium auftretenden Katarrh, mit dem Ausbruch des Exanthems auf der Larynxschleimhaut, ähnlich wie auf dem Gaumen, ein makulöses Exanthem zeigen, dem gries- bis mohnsamgrosse Papeln folgen; daneben finden sich zuweilen Ecchymosen, Erosionen und selbst Ulcerationen. Eine nicht seltene Erscheinung ist der Croup.

Scarlatina ist seltener primär mit Larynxaffectionen combinirt; es findet sich eine manchmal recht schwere acute Laryngitis, Laryngitis submucosa und die sogenannte Scharlachdiphtherie (s. unter Diphtherie).

Bei Variola zeigen sich am häufigsten, 3—6 Tage nach der Pusteleruption auf der Haut, katarrhalische Erscheinungen im Kehlkopfe und Pusteln, die durch Abhebung der Epitheldecke zu Ulcerationen Veranlassung geben können. Bei der hämorrhagischen Variola kommt es zu Blutungen und Ecchymosen.

Auch diphtherische Entzündungen der Kehlkopfschleimhaut sind beobachtet worden.

Dringen die Geschwüre in die Tiefe, so entsteht wol auch eine Perichondritis, die gewöhnlich von Oedem begleitet ist; dasselbe kann aber auch selbstständig auftreten. Die ödematöse Durchtränkung der Schleimhaut ist wahrscheinlich die Ursache für die gelegentlich constatirten Muskellähmungen.

Typhus. Während die meisten Autoren angeben, dass sich gewöhnlich bei demselben ein Katarrh des Kehlkopfes findet, konnte Landgraf noch nicht in der Hälfte seiner Fälle Larynxaffectionen constatiren. Der Katarrh findet sich selten ganz ausgebildet, dagegen sind häufiger, auf einzelne Partisen, besonders die Schleimhaut der Innenfläche der Aryknorpel mit den angrenzenden Teilen der Stimmlippen und die Epiglottis beschränkte, Hyperämieen, die wahrscheinlich Congestionen halb aktiver halb passiver Art, mit Stauung des Blutes in den Venen, darstellen. Damit stimmt überein die sich anschliessende teilweise Abstossung des in seiner Ernährung gestörten Epithels, das manchmal als kleinförmiger Belag der Schleimhaut aufliegt, oder gleich verloren geht und so zu leichten Erosionen führt (Landgraf). Diese Veränderungen treten meist zwischen dem Ende der ersten und dem Anfang der dritten Woche auf und verursachen ein trockenes Gefühl oder Kitzel im Halse oder geringe Schluckschmerzen.

Als Folgezustände zeigen sich dann zuweilen kleine graugelbe Flecken, deren Umgebung lebhafter rot ist, und in denen sich der *Staphylococcus pyog. flav.* Rosenbach und aureus findet; es ist aber zweifelhaft, ob diese die Epithelnekrose verursachen, oder ob letztere, als die primäre Erscheinung, die Ansiedlung der Mikrocoecen begünstigt.

Zu diesen Veränderungen kann sich ein Oedem gesellen, das die Schleimhaut an der Epiglottis zum Hersten bringt, so dass Rhagaden entstehen, der Knorpel freigelegt wird, und dann Substanzverluste in ihm auftreten.

Diese Prozesse setzen gewöhnlich in der 2ten Woche oder auch später ein und machen Schmerzen. Ausserdem kommen aber auch am Rande des Kehldockels Verschorfungen dünnerer oder dickerer Schichten der Schleimhaut oder selbst des Knorpels vor, ebenso an den proc. vocal., phaeo aryepigl. und an der hinteren Larynxwand; die Schorfe stossen sich ab, und es entstehen Geschwüre, die

bald heilen. Gewöhnlich aber bestehen sie neben den Schorfen länger, und es kann zu einer Perichondritis und zur allmählichen Abbröckelung des Knorpels kommen. In Folge dessen sind dann nicht selten die Schluckschmerzen heftiger, Husten und Heiserkeit stellen sich ein, und selbst stenotische Erscheinungen können hinzutreten, die oft die Tracheotomie notwendig machen.

Die eigentlichen typhösen Geschwüre, die aus typhöser Infiltration der adenoiden Substanz hervorgehen, localisiren sich aus eben diesem Grunde an der hinteren Kehlkopfwand, der laryngealen Fläche der Epiglottis und den Taschenlippen.

Die im Verlauf des Typhus auftretende Perichondritis ist stets secundär und stellt sich im Beginn der Reconvalescenz ein. Sie entwickelt sich im Anschluss an voraufgegangene Geschwüre; jedenfalls kommt es sehr selten zu geschlossenen perichondritischen Abscessen bei intacter Schleimhaut. Sie macht fast immer die Tracheotomie notwendig, wenn auch freilich von Spontanheilungen berichtet wird. Uebrigens sind auch Lähmungen der Kehlkopfmuskulatur beobachtet worden.

Bei der Behandlung spielen neben Inhalationen antiseptischer Mittel (2—3% Carbolsäure) die Analeptica, besonders grosse Dosen Wein, eine wichtige Rolle, eventuell ist die Tracheotomie zu machen.

Erysipelas laryngis.

Aetiologie: Massei behauptet wol nicht mit Unrecht, dass eine grosse Zahl von den als „phlegmonöse Laryngitis beschriebener und betrachteter Fälle solche von Larynxerysipel sind“. Wenngleich die Bacteriologie bisher noch nicht endgültig hat entscheiden können, ob der Streptococcus pyogenes und der Fehleisensché Streptococcus identisch sind oder nicht, und auch Kuttner auf Grund eingehender Untersuchungen zu dem Schluss kommt, dass das Erysipel und die infectiöse Phlegmone des Larynx nach ihrer Aetiologie z. Z. nicht unterscheidbar sind, so lässt sich doch behaupten, dass der Erysipelcoccus eine höhere Virulenz besitzt; und wir sind im Stande, klinisch das primäre Erysipel zu fixiren. Semon fasst, gestützt auf seine Beobachtungen, das acute Larynxödem, das Larynxerysipel und die acute infectiöse Phlegmone des Pharynx und Larynx unter den einen Begriff der „äcuten septischen Entzündungen des Halses und des Kehlkopfes“ zusammen. Die Infection geschieht gewöhnlich nach einer Verletzung des Zungengrundes. Neben diesem primären Larynxerysipel giebt es ein secundäres, das von einem

Rotlauf des Gesichts oder einer anderen Körperstelle auf den Larynx wandert; insbesondere beteiligt sich derselbe fast immer an einem primären oder secundären Erysipel des Pharynx.

Die Zeichen des Erysipels sind nach Massei, 1) Die Schwellung der Schleimhaut, die, vom adenoiden Gewebe der Zungentonsille beginnend, auf die Epiglottis und die aryepiglottischen Falten übergeht. 2) Das Fieber, im Anfang 40—41°, lässt gleich wieder nach, um von neuem wieder anzusteigen. 3) Das schnelle Wandern der Schwellung von einem Punkte zum anderen, immer in der Continuität der Gewebe. Im weiteren Verlaufe der Krankheit kann ein Pharynx- und Gesichtserysipel, wandernde Pneumonie und schliesslich Collaps eintreten.

Die perilaryngealen Lymphdrüsen sind geschwollen.

Die Schwellung am Zungen Grunde, als erstes Zeichen, macht eine Dysphagie, die also das zuerst auftretende subjective Symptom darstellt; ihr folgen als Ausdruck der Schwellung des Larynxeinganges die Zeichen der Laryngostenose, während die Stimme gewöhnlich nur etwas gedämpft klingt. Im vorgeschrittenen Verlauf eines Gesichtserysipels können sich grosse Phlyctänen auf der Epiglottis bilden, die sich mit Eiter füllen; oder, wenn wirkliche Abscesse entstehen, können sie bei ihrer Eröffnung kleine Blutergüsse veranlassen. In solchen Fällen steigt die Atemnot sehr schnell; und wenn nicht rasch die Tracheotomie gemacht wird, geht der Patient asphyktisch zu Grunde.

Eine weitere Gefahr des Leidens liegt, besonders bei alten Leuten in der Adynamie, die den Tod herbeiführen kann, ehe sich eine Pneumonie entwickelt.

Diagnose: Verwechslungen können eigentlich nur mit dem Oedem und der Laryngitis phlegmonosa vorkommen; allein bei ersterem ist kein oder doch nur sehr unbedeutendes Fieber vorhanden, die Farbe der Schleimhaut ist blass, während sie beim Erysipel rot ist. Bei der phlegmonösen Laryngitis fehlt ebenfalls die typische Fiebercurve und das Wandern der Schwellung, die auch nie in so kurzer Zeit so colossal wird wie beim Rotlauf.

Die Prognose ist nach den bisherigen Beobachtungen günstiger beim primären Larynxerysipel, als wenn es einem Hauterysipel folgt. Natürlich hängt sie wesentlich davon ab, ob der Process auf die Lunge übergeht oder nicht, und richtet sich nach dem Allgemeinbefinden.

Die Behandlung besteht in der äusseren Application und der inneren Darreichung von Eis. Massei empfiehlt ferner Zerstäubungen von $\frac{1}{2}$ ‰ Sublimatlösung.

Tritt eine Erschwerung der Atmung ein, so kann man Scarificationen der geschwollenen Schleimhaut vornehmen; nimmt sie zu, so mache man die Tracheotomie.

Immer sind solche Patienten streng zu überwachen, da letztere einmal rasch notwendig werden kann.

Bei drohender Adynamie gebe man Excitantien; freilich ist meist ein grosser Nutzen von ihnen nicht zu erwarten.

Keuchhusten, Pertussis.

Wenngleich in Uebereinstimmung mit anderen Autoren Ritter durch regelmässige laryngoskopische Untersuchung keuchhustenkranker Kinder zu der Ueberzeugung gekommen ist, dass die Pertussis ihren eigentlichen Sitz im Bronchialbaum hat, so sind doch andererseits von einer Reihe zuverlässiger Autoren oft Veränderungen auf der Larynxschleimhaut beobachtet und, nach örtlicher Behandlung derselben, Erfolge constatirt worden, so dass es sich empfiehlt, auch hier mit einigen Worten auf dieselben einzugehen.

Meyer-Hüni und nach ihm andere fanden einen Katarrh in den Respirationswegen, der im spasmodischen Stadium am stärksten ausgesprochen ist, und zwar soll sich besonders an den Wrisberg-Santorinischen Knorpeln und mehr noch in der Interarytänoidalregion und auf der laryngealen Fläche der Epiglottis, ferner im subglottischen Raum und der Trachea die Schleimhaut stark hyperämisch zeigen, so dass es bei heftigen Hustenparoxysmen zu kleinen Blutungen und Ecchy-mosen kommen kann. Wenn auf der hinteren Larynxwand ein Schleimflöckchen sitzt, so löst es durch Reizung derselben einen Hustenanfall aus, der andererseits durch Entfernung des Secrets coupirt werden kann. In seltenen Fällen geht die Entzündung auf die Submucosa über, und gelegentlich kann es zu Larynx-ödem und damit zur Suffocation kommen.

Aetiologie: Dass der Keuchhusten eine ansteckende Krankheit ist, weiss man schon lange, ohne dass es bisher gelungen wäre, das eigentliche Virus desselben aufzufinden. Ritter glaubt einen Diplococcus für die Pertussis verantwortlich machen zu müssen, der am besten auf Agar wächst und feine, völlig circumscripte und isolirte, opalescirende, mattgraue, schon dem

Ausschen nach fest cohärente, rundliche Kolonien bildet. Czaplowski und Hensel wieder sahen ein dem Influenzabacillus ähnliches Stäbchen als den Erreger des Krampfhustens an; Kurloff spricht amöbenartige Gebilde dafür an.

Die als Kehlkopfsymptom anzutreffende kratzende, kitzelnde oder zusammenschürfende Empfindung geht oft im spasmodischen Stadium den Anfall voraus; dieser characterisirt sich durch eine Reihe kurz aufeinanderfolgender Hustenstöße, denen eine, in Folge des Glottisschlusses, pfeifende, krähende, oder keuchende Inspiration folgt; dann schliesst wieder eine Reihe ebensolcher Hustenstöße, wie sie im Anfang auftraten, den Paroxysmus, und unter Würgen oder Erbrechen wird ein zähes, schleimiges Secret entleert.

Die Diagnose ist im spasmodischen Stadium leicht, da die Keuchhustenanfälle höchst charakteristisch sind.

Die Prognose ist im ganzen günstig, wenngleich der einzelne Anfallgewöhnlicheinen recht bedrohlichen Eindruck macht.

Die Behandlung besteht in Darreichung von Chinin, das ein altes, zuweilen recht wirksames Mittel ist; ferner werden das Antipyrin und verschiedene andere Nervina empfohlen, dann das Bromoform u. s. f. Hier interessirt uns besonders die locale Behandlung; es sind für dieselbe angegeben worden Insufflationen von Zink, Alaun u. a. in den Larynx mit Chinin (Chinini, 0,01, Natr. bicarb. 0,015, Gt. arab. 0,25). Inhalationen von Carbonsäure (ca. 1%) oder Hellensteinlösungen und -Pinselungen. In den letzten Jahren sind von mehreren Seiten Erfolge beobachtet worden mit Einblasungen von Benzoe mit oder ohne Chinin oder von letzterem allein, sowie von einer ganzen Reihe der verschiedensten Pulver in die Nase, in einem Falle schienen mir Antipyrininsufflationen nicht unwirksam gewesen zu sein.

Trachealstenosen.

Die Verengerungen der Luftröhre sind:

1) extratracheale oder Compressionstenosen; sie entstehen durch Volumszunahme der Organe und Gewebe in ihrer Nachbarschaft

a) Hierher gehört vor allem die durch eine Struma hervorgerufene Verengung der Luftröhre; die vergrösserte Schilddrüse kann sie von einer Seite her verdrängen und comprimiren (s. Fig. 176 und 177) oder von beiden Seiten zusammendrücken.

so dass die sogenannte Säbelscheiden-trachea entsteht. Durch eine retro-tracheale Struma (s. Fig. 178) kann sowohl die Trachea als auch der Larynx comprimirt werden, und die Verengung sich gelegentlich mit Stimmlippen-lähmung compliciren (s. Fig. 180).

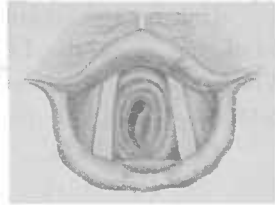


Fig. 177.
Tracheoskopisches Bild bei Compression der Luftröhre, besonders von links her (nach Schrötter).

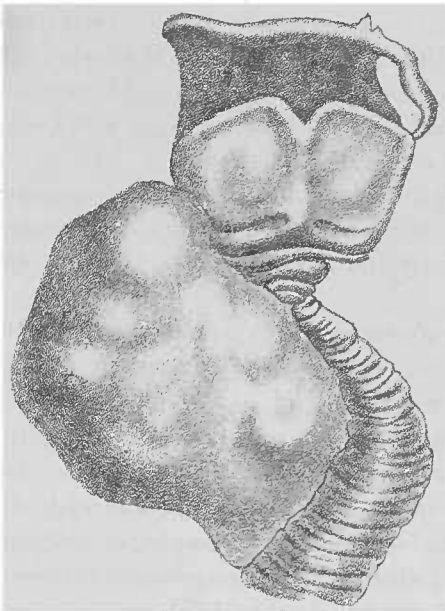


Fig. 178.
Verdrängung, Knickung und Compression der Trachea durch eine Struma (Albers).

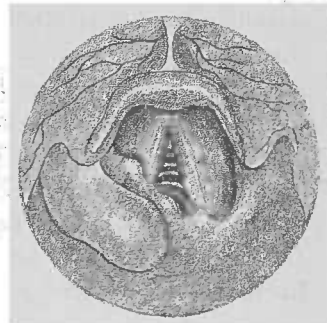


Fig. 179.
Compression von hinten rechts durch eine retrolaryngeale Struma (nach Krieg).

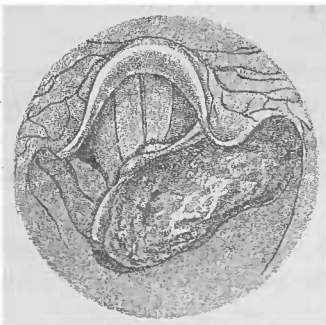


Fig. 180.
Larynxstenose, hervorgerufen durch ein hochsitzendes Pharynxcarcinom (nach Krieg).



Fig. 181.
Stenose durch einen cystischen retro-trachealen Fortsatz einer Struma hervorgerufen. Rechtsseitige Recurrensparalyse, Parese der linken Stimmlippe durch einen harten Strumaknollen (nach Krieg).

Uebrigens kommen auch Kropfstenosen bei Neugeborenen vor, bei denen dann die Luftröhre ringförmig umschlossen sein kann. Wie gross die Struma congenita sein kann, zeigt ein von Billig publicirter Fall, in dem sie ein Geburtshindernis abgab.

In sehr seltenen Fällen kann eine angeborene Bildungsanomalie der Schilddrüse — strumöse Degeneration des *prot. accessorius congenitus intrathoracicus retrotrachealis* (Krönlein) — ebenfalls stenotische Erscheinungen machen.

Ebenso können auf acut eitründlicher Basis eintretende Vergrösserungen der Schilddrüse, wie sie nach Malaria, als Folgezustand von Puerperalprocessen und Typhus, nach septisch verlaufenden Amputationen, nach Jodinjektionen u. a. sich zuweilen einstellen, eine Stenose der Luftröhre verursachen.

b) Tumoren der Lymphdrüsen des Halses, insbesondere das maligne Lymphom, können das Tracheallumen beeinträchtigen; ebenso die verkästen Lymphdrüsen in der Gegend der Bifurcation der Trachea.

c) Compression der Luftröhre durch eine vergrösserte Thymusdrüse ist neuerdings wieder verschiedentlich als zu Recht bestehend nachgewiesen worden.

d) Carcinom der Thyreoidea, Geschwülste der Speiseröhre, der Wirbelsäule, des Mediastinum, des Sternum, der Clavicula kommen hier ebenfalls in Betracht, während die malignen Geschwülste im oberen Teil des Oesophagus oder im laryngealen Teil des Pharynx, ebenso wie abgesprengte Strumen, eine Compression des Larynx machen (s. Fig. 179).

e) Angeborene Cystenhygrome in der regio submaxillaris haben in einigen seltenen Fällen durch starkes Wachstum und Hinabsteigen zwischen Wirbelsäule und Brustbein Trachealstenose verursacht.

f) Entzündliche Prozesse, Phlegmonen am Halse, Angina Ludovici, hochgradiges Empyem, das in sehr seltenen Fällen eine Knickung der Trachea macht (Gerhardt), Abscesse etc. spielen ebenfalls eine, in Bezug auf die Häufigkeit allerdings unerhebliche, ätiologische Rolle.

g) Aneurysmen, besonders des Aortenbogens, können die Trachealwand in das Lumen hinein hervorwölben und schliesslich in die Luftröhre perforiren.

2) Intratracheale Stenosen.

Sie können durch primäre Krankheiten der Trachea entstehen.

Hierher gehören:

a) Erysipelatöse und phlegmonöse Entzündungen, die sich gewöhnlich vom Kehlkopf auf die Luftöhrenschleimhaut fortsetzen. Ferner können Ulcerationen, Abscesse, Perichondritiden zu hochgradigen collateralen Kreislaufstörungen Veranlassung geben.

b) Ulcerationen und Granulationen, wie sie bei Tuberkulose, Syphilis und Typhus beobachtet werden; Fremdkörper können an sich oder durch Bildung von Ulcerationen und Granulationen ebenfalls eine Trachealstenose verursachen.

Insbesondere kommen hier in Betracht die Granulationswucherungen, die sich nach der Tracheotomie in Folge des Canülengebrauchs entwickeln, und zwar in der Umgebung der Trachealöffnung, des Wundcanals oder dem unteren Canülenende entsprechend, am seltensten an der hinteren Trachealwand. Diese Granulationen entwickeln sich auf einem diphtherischen Ulcus oder auf dem Boden eines durch den Druck der Canüle entstandenen Decubitalgeschwürs; die ausserordentliche Dünne ihrer Gefässwandungen und die Höhe des negativen Druckes in der Trachea begünstigen, wenn sie dem Einfluss des inspiratorischen Zuges ausgesetzt sind, eine Blutüberfüllung und ödematöse Schwellung derselben, so dass sie plötzlich voluminöser werden können und das Lumen erheblich verengen und das Decanülement erschweren oder unmöglich machen. Durch den Einfluss des inspiratorischen Zuges können sie sich allmählich in dünngestielte Geschwülste umwandeln und durch Anschlagen an die unteren Stimmlippenflächen einen heftigen Spasmus glottidis, oder gar durch Einklemmung zwischen die Stimmlippen Erstickungstod herbeiführen.

Ausser diesen Ursachen für die Erschwerung des Decanülements giebt es nun noch andere; so kann durch Erweichung der Trachealknorpel an der vorderen Wand dieselbe nach Entfernung der Canüle, durch den Inspirationszug angesaugt, in das Lumen hineinragen und eine Stenose machen. Bei zu klein angelegtem Schnitt bei der Tracheotomie werden zuweilen die Knorpelenden nach innen gebogen und können dann in dieser fehlerhaften Position verharren.

c) Narben, die zur Stenosirung der Trachea führen, verdanken ihren Ursprung gewöhnlich syphilitischen Geschwüren; seltener ist ihnen Tuberkulose, Typhus, Diphtherie oder Rotz vorhergegangen. Zuweilen bilden sich auch stenosirende Narben, gelegentlich mit Einwärtsbiegung der Knorpel, nach Traumen.

Dagegen sieht man zuweilen nach ausgeführter Tracheotomie zu beiden Seiten des Tracheallumens je eine, dem Verlauf der Stimmlippen parallel, von hinten nach vorne ziehende dicke Leiste, die sich genau wie jene in einem spitzen Winkel vorne vereinigen, so dass man gewissermassen eine zweite, tiefere Glottis im laryngoskopischen Bilde sieht. Durch Katarrhe der oberen Luftwege oder Circulationsstörungen können diese Leisten stark anschwellen und eine Stenose herbeiführen.

d) Neubildungen. Einmal können maligne Geschwülste der Nachbarschaft, insbesondere der Thyreoiden in das Lumen der Trachea hineinwachsen, ja selbst gewöhnliche Strumen senden gelegentlich, wie dies neuerdings Palttauf überzeugend nachgewiesen, Fortsätze durch die Zwischenmembranen der Knorpelringe in die Luftröhre hinein.

Dann aber machen, allerdings selten, primäre Neoplasmen der Trachea zuweilen eine Stenose derselben; Papillome, Adenome, Cysten, Enchondrome, Osteome, ausnahmsweise Sarkome und Carcinome und schliesslich Gummata.

Manchen Fällen von Tracheostenose legt man ein nervöses Moment unter. Abgesehen davon, dass dasselbe manchmal zur Erklärung eines sonst nicht verständlichen Hindernisses für die Entfernung der Canüle herbeigezogen wird, haben Landgraf, Lublinski und M. Schmidt je einen Fall von Tracheostenose auf hysterischer Basis beobachtet, die auf eine Contraction der in der hinteren Wand der Luftröhre gelegenen Muskeln zurückzuführen war.

Bezüglich der Symptome sei auf das in dem Kapitel „Allgemeine Symptomatologie“ Gesagte verwiesen.

Die Diagnose ist unter Zuhilfenahme derselben nicht schwer und lässt sich gewöhnlich durch das Laryngoskop verifizieren (s. Fig. 176); dagegen ist die Ursache manchmal nicht nachweisbar.

Die Behandlung richtet sich nach der Ursache; bei den intratrachealen Stenosen kommt die Dilatation mittels Hartgummiröhren oder Intubation zur Anwendung, so weit nicht primäre Neubildungen der Luftröhre einen anderen endotrachealen oder äusseren Eingriff notwendig machen.

Register.

A.

Abdominaltyphus s. Typhus.
Abscess des Larynx 289.
— der Tonsille 130.
Accumulator 114.
Acid. carbol. pur. 111.
— chromicum 111.
— trichloraceticum 111.
Actinomyose der Mundhöhle 52.
— des Rachens 190.
Adenoides Gewebe 73.
Adenoide Vegetationen 162.
Adenom des Larynx 318.
Aetiologie, allgemeine der Kehlkopf-
krankheiten 231.
— der Rachenkrankheiten 89.
Aetzmittel 111.
Agesie 60.
Aglossie 22.
Algoris faucium 187.
Allotriogeesie 60.
Alpdrücken 94.
Anästhesie des Kehlkopfes 338.
— des Rachens 199.
Anaesthesia dolorosa laryngis 339.
Anästhesirung s. Cocainanästhesie.
Anatomie des Larynx 209.
— der Mundhöhle 3.
— des Rachens 71.
— der Zunge 5.
Aneurysmen als Ursache von Stimmlippenlähmungen 354.
— als Ursache von Trachealcompression 402.
Angina apthosa 136.
— cachectica 141.
— catarrhalis 126.
— habitualis 128.
— herpetica 136.
— lacunaris 127.
— Ludovici 66.

Angina pultacea 141.
— toxica 125.
— ulcerosa 135.
Angiom des Larynx 318.
Angioneurotisches Oedem 292.
Anomalieen des Gaumens 23.
— des Larynx 268.
— der Mundhöhle 21.
— des Rachens 123.
— der Speichelabsonderung 15.
— der Trachealknorpel 269.
Aphonia nervosa s. hysterica 358.
Aphönie 249.
Aphthen, Bednarsche 25.
Aprosexie 94. 164.
Argent. nitricum 111.
Arterien des Kehlkopfes 219.
— der Mundhöhle 10.
— des Nasenrachens 76.
— des Rachens 81.
— der Zunge 11.
Aryknorpel 212.
Asthma Koppii, Millari, thymicum 339.
Asymmetrie des Schildknorpels 269.
Ataxie der Stimmlippen 353.
Atemstörung 93. 247. 280.
Autolaryngoskopie 238.
Autoskopie 244.

B.

Bänder des Kehlkopfes 213.
Batterie 113.
Bauchreden 231.
Beleuchtung s. Licht.
Blutungen des Kehlkopfes 311.
— nach endolaryngealen Operationen 324.
— des Mundes 24.
— des Rachens 198.
Brenner 117.
Bruststimme 229.
Bursa pharyngea 75.

C.

- Carcinom des Larynx 327.
 — des Rachens 164.
 — der Zunge 57.
 Castratenstimme 269.
 Cavum oris 1.
 Chloroforminhalation 171
 Chonon 13.
 Verschluss der 123
 Chorditis tuberosa 279.
 Chorea laryngis 348
 Cocain, Anwendung des — 119.
 Cocainanästhesie 119.
 Cocainintoxication 121.
 Compressionsstenosen der Trachea 444.
 Constrictionen der Mundhöhle 62.
 Condylomata lata des Larynx 389
 — der Mundhöhle 44.
 — des Rachens 176.
 Consonanten 13.
 Constrictionen der Zunge 61.
 Coordinationsstörungen des Larynx
 349.
 — bei Meningitis cerebrospinalis 342.
 — multipler Sklerose 352.
 — Paralysis agitata 352.
 — progressiver Muskelatrophie 353.
 — Tabes 353.
 Croup des Larynx 296.
 Curette 260.
 Curettement bei Larynx tuberkulose 383.
 Cysten des Larynx 317.
 — der Zunge 53.
 Cystenhygrome 402.

D.

- Decannulement, erschwertes 403.
 Defecte im Gaumen 123.
 Dellenbildung bei Pachydermie 283.
 Dentitionsgeschwür 26.
 Diagnostik, allgemeine, der Kehlkopf-
 krankheiten 233.
 — der Rachenkrankheiten 103.
 Dilatationsmethoden 261.
 Diphtherie des Kehlkopfes 295
 — der Mundhöhle 35.
 — des Rachens 147.
 Diphthongie 249
 Diplophonie 249
 Divertikel des Rachens 174
 Doppelstimme 249
 Durchleuchtung des Kehlkopfes 245.
 Dysalalie 16.
 Dysphagie 249
 Dysphonie 249.

E.

- Echondrom des Larynx 318.
 Electricität, Anwendung der — bei
 Rachenkrankheiten 121
 bei Kehlkopfkrankheiten 230.

- Electricches Licht s. Licht.
 Electrolyse 116.
 Endolaryngeale Eingriffe s. Operationen
 Entzündungsknoten s. Sängerknötchen
 Epidemisches Oedem des Larynx 298.
 Epiglottitis 212.
 Erysiipel des Kehlkopfes 297.
 — des Rachens 138.
 Erythem, syphil. des Kehlkopfes 297, 291.
 — des Rachens 176.
 Erythema exudativum multiforme, der
 Mundhöhle 35.
 — des Rachens 139.
 Eucalyptustanne 269.
 Excreta ventriculi 230.
 Exostosen der Wirbelsäule 100.

F.

- Fibrom des Larynx 316.
 Fistelstimme 230.
 Factor ex. aer. 16.
 Formica thyroidea 269.
 Forax 51.
 Fractur des Aryknorpels 309.
 — des Kehlkopfes 309.
 — des Ringknorpels 309.
 — des Schildknorpels 309.
 — der Zungenbeinhörner 309.
 Fremdkörper im Larynx 303.
 — im Rachen 175.

G.

- Galvanokautik 112.
 — im Kehlkopf 257.
 — bei Tuberkulose 384.
 Gargarismen s. Gurgelwässer.
 Gaumenbögen 76.
 Gaumendefecte 123.
 Gaumenklappen 100.
 Gaumenmandeln 83.
 Gaumenschleim, Arten des — 61.
 Lymphgefäße des — 82.
 Muskeln des — 77.
 Nerven des — 82.
 Venen des — 82.
 Geruch, übler — aus dem Munde 24.
 Wert des — für die Atmung 20.
 Geschmeck 13.
 — knospen 14.
 — störungen 60.
 Geschwülste s. auch Neubildungen.
 — bösartige, des Kehlkopfes 312.
 — bösartige, des Rachens 193.
 — gutartige, des Kehlkopfes 315.
 — gutartige des Rachens 190.
 der Trachea 404.
 Geschwür s. Ulceration.
 Glanitis superficialis chron. 42
 — phlegmonosa 31
 Glanodentis 60.
 Glottis, Schiefstellung der — 269.

Glottiskrampf (s. auch Stimmritzenkrampf u. Laryngospasmus) klonischer 343.
 Granula des Rachens 155.
 Granulationsstenose der Trachea 403.
 Guillotine 259.
 Gummata des Kehlkopfes 388. 392.
 — der Mundhöhle 45.
 — des Rachens 176.
 Gurgeln 107.
 Gurgelwässer 108.

H.

Haarzunge 37.
 Hämatom des Larynx 311.
 Hämorrhagieen s. Blutungen.
 Hämorrhagische Laryngitis s. Laryngitis.
 Hakenfalte 71.
 Hasenscharte 21.
 Hautpflege 106.
 Heiserkeit 249.
 Hemiglossitis 31.
 Herpes der Mundhöhle 33.
 — des Rachens 136.
 Hinterhauptschmerz 92.
 Husten, nervöser 347.
 Hutchinsonsche Zähne 47.
 Hypästhesie des Kehlkopfes 338.
 — des Rachens 199.
 Hyperästhesie des Kehlkopfes 338.
 — des Rachens 200.
 Hypergeusie 60.
 Hyperkeratosis lacunaris 187.
 Hyperplasie der Gaumentonsille 169.
 — der Rachtentonsille 162.
 — der Zungentonsille 174. 201.
 Hysterische Trachealstenose 404.

I.

Ichthyosis der Mundhöhle 39.
 Ictus laryngis 346.
 Infiltration des Larynx, carcinomatöse 327.
 — tuberkulöse 373.
 Influenzalaryngitis 273.
 Inhalation 252.
 — Medicamente für die — 253.
 Inspiratorischer Stimmritzenkrampf 350.
 Insufflation in den Kehlkopf 254.
 — Pulver für die — 257.
 Insufflator 110.
 Intubation 262.
 — bei Diphtherie 300.
 Jodkaliödem 292.

K.

Katheterismus des Kehlkopfes 262.
 Kehlbasregister 230.

Kehlkopf (s. auch Larynx) 209.
 Anatomie des — 209.
 Durchleuchtung des — 245.
 künstlicher — 336.
 Photographie des — 245.
 Kehlkopfhusten 250.
 Kehlkopfkrankheiten, allgemeine Aetiologie der — 231.
 allgemeine Diagnostik der — 233.
 allgemeine Symptomatologie der — 247.
 allgemeine Therapie der — 250.
 Kehlkopfkrebs 327.
 Blutungen bei — 329.
 Motilitätsstörungen bei — 331.
 Kehlkopfmesser 258.
 Kehlkopfrachen 87.
 Kehlkopfspiegel 233.
 Kehlkopfspritze 254.
 Kehlkopfzange 259.
 Kehlsackbildung 269.
 Keratosis linguae 39.
 Keuchhusten 399.
 Killiansche Methode 242.
 Kleidung 106.
 Klonischer Glottiskrampf 343.
 Kopfstimme 230.
 Krämpfe (s. auch Spasmen) der Kehlkopfmuskeln 339.
 — des Rachens 204.
 — der Zunge 61.
 Krebskachexie 330.

L.

Lacunen 84.
 Lähmungen des Kehlkopfes 353.
 — der Mundhöhle 61.
 — des Rachens 204.
 —, postdiphtherische 148.
 Landkartenzunge 42.
 Laryngismus stridulus 339.
 Laryngitis acuta 271.
 — chronica 277.
 — chronica hypotrophica 291.
 — hämorrhagica 274.
 — hypoglottica 275.
 — phlegmonosa 288.
 — sicca 273.
 — submucosa acuta 288.
 — submucosa chronica 290.
 Laryngocele 269.
 Laryngoskopie 233.
 Hindernisse der — 239.
 Laryngoskopisches Bild 243.
 Laryngospasmus 339.
 — ablactatorium 340.
 — der Erwachsenen 344.
 — der Kinder 339.
 Larynx (s. auch Kehlkopf) 209.
 Adenom des — 318.
 Anästhesie des — 338.
 Anaesthesia dolorosa des — 339.

Larynx.

- Anatomie des 309.
 Angiom des — 316.
 Architectur des — 224.
 Blutgefäße des 219.
 Blutungen des 310.
 Carcinom des — 327.
 Choren des — 346.
 Condylomata lata des — 340.
 Coordinationsstörungen des 349.
 Croup des — 295.
 Cysten des — 317.
 Diphtherie des — 295.
 Drüsen des — 223.
 Echinodrome des — 318.
 Erysipelas des 307.
 Krystem, syphilitisches des — 307, 301.
 Fibrin des — 316.
 Fracturen des — 306.
 Fremdkörper des — 303.
 Geschwülste des — 312.
 bösartige 323.
 gutartige 315.
 Gummata des — 308, 302.
 Hämatom des — 311.
 Hypästhesie des — 238.
 Hyperästhesie des — 338.
 Hypokinetische Störungen des — 353.
 Infiltration tuberkulöse des — 373.
 Lähmungen des — 353.
 Lepra des — 303.
 Lipom des — 318.
 Lupus des — 304.
 Luxation des 308.
 Lymphgefäße des — 219.
 Mutilitätennerven des — 339.
 Muskeln des — 215.
 Myxom des — 318.
 Narben des — nach Lepra 303.
 nach Lupus 305.
 nach Syphilis 300.
 nach Tuberkulose 379.
 Nerven des — 220.
 Neuralgie des 338.
 Neurinom des — 308.
 Ödem des — 292.
 Papillom des 315.
 Parästhesie des — 339.
 Perichondritis des — 301.
 tuberkulöse — 374.
 Physiologie des — 275.
 Quetschungen des 309.
 Sarkom des — 325.
 Schnittwunden des 306.
 Sensibilitätennerven des — 339.
 Sklerom des — 304.
 Stichwunden des — 307.
 Syphilis des — 306.
 Verletzungen des — 306.

Larynx.

- Tuberkulose des — 370.
 Ulceration des —, lupöse 305.
 syphilitische 308.
 tuberkulöse 374.
 Wunden des — 307.
 Larynxödem = Ödem.
 Larynxschwundel 346.
 Larynxstimmton, Behandlung der — 361.
 Larynx-tuberkulose = Larynx und Tuberkulose.
 Lepra des Kehlkopfes 303.
 — der Mundhöhle 30.
 — des Rachens 185.
 Leukoplakia oralis 29.
 Lieben der Mundhöhle 35.
 — des Rachens 139.
 Licht, elektrisches 114.
 Lichtquellen 95.
 Lingua geographica 42.
 Lipom des Larynx 318.
 Lippen 1.
 Lippenpalte 21.
 Lupus des Larynx 304.
 — der Mundhöhle 49.
 — des Rachens 184.
 Luxationen des Kehlkopfes 306.
 Lymphgefäße des Kehlkopfes 219.
 — der Mundhöhle 11.
 — des Nasenrachens 76.
 — des Rachens 83.
 — der Zunge 11.
 M
 Makroglossie 72, 30.
 Mandelsteine 154.
 Massage des Rachens 110.
 Maul- und Klauenseuche im Munde 34.
 Medianstellung der Stammrippen 340.
 Medikamente für die Inanition im dem Nasenrachens 110.
 für die Frenzelung des Rachens 110.
 Menthol 382.
 Myxosarcom 13.
 Mikroglossie 22.
 Mikrotomie 21.
 Milchzahn 382.
 Milzbrand der Mundhöhle 35.
 — des Rachens 141.
 Missbildungen des Kehlkopfes 268.
 — der Mundhöhle 21.
 — des Rachens 122.
 Megaphonie 358.
 Morbellen im Rachen 140.
 — im Larynx 305.
 Mutilitätennerven des Larynx 353.
 Mutilitätenstörungen der Mundhöhle 61.
 Mumps 63.
 Mundhöhle 26.
 Mundhöhle, Actinomyces der — 32.
 Arterien der — 10.

Mundhöhle.

- Bedeutung der** — für die Sprache 13, für die Verdauung 12.
Blutungen ans der — 24.
Diphtherie der — 35.
Erythema multiforme der — 35.
Gummiknoten der — 45.
Herpes der — 33.
Hypästhesie der — 59.
Hyperästhesie der — 59.
Leprosen der — 50.
Leukoplakie der — 39.
Lichen der — 35.
Lymphgefäße der — 11.
Lupus der — 49.
Maul- und Klauenseuche der — 34.
Milzbrand der — 35.
Misbildungen der — 21.
Motilitätsstörungen der — 61.
Muskeln der — 7.
Mycosen der — 50.
Nerven der — 11.
Neubildungen der — 54.
Neurosen der — 59.
Pathologie, allgemeine der — 15.
Pemphigus der — 34.
Pflege der — 17.
Physiologie der — 12.
Sarcine der — 53.
Sensibilitätsstörungen der — 59.
Soor der — 50.
Symptomatologie, allgemeine der — 15.
Syphilis der — 43.
Therapie, allgemeine der — 15.
Tuberkulose der — 47.
Untersuchung der — 20.
Urticaria der — 35.
Varicellen der — 35.
Variola der — 35.
Venen der — 11.
- Mundpflege** 19.
Mundrachen 76.
Mundspatel 97. 101.
Musehoidscher Apparat 245.
Muskeln des Kehlkopfes 215.
 — des Gaumensegels 77.
 — der Mundhöhle 7.
 — des Rachens 77.
Mycosen der Mundhöhle 50.
 — des Rachens 187.
Myxom des Larynx 318.

N.

- Narben im Larynx nach Leprosen** 393.
 — nach Lupus 385.
 — nach Syphilis 390.
 — nach Tuberkulose 379.
 — im Rachen 124. 177.
 — in der Trachea 320.
- Nasenatmung, Wichtigkeit der** — 89.
Nasenrachen 71.

Nasenrachen.

- Arterien des** — 76.
Lymphgefäße des — 76.
Nerven des — 76.
Venen des — 76.
- Nasenscheidewand, verlängerte** 100.
Nerven des Larynx 220.
 — der Mundhöhle 11.
 — des Nasenrachens 76.
 — des Rachens 83.
 — der Zunge 11.
Nervöser Husten 347.
Neubildungen, (s. auch Geschwülste und Tumoren). 312.
 — des Larynx 312., gutartige 315., bösartige 325.
 — der Mundhöhle 54.
 — der Parotis 65.
 — des Rachens, bösartige 193., gutartige 190.
Neuralgie des Larynx 338.
 — der Mundhöhle 59.
 — des Rachens 203.
Neurosen des Kehlkopfes 338.
 — der Mundhöhle 59.
 — des Rachens 199.
Nigrities linguae 37.
Nolteniusseher Spiegel 238.
Noma 36.
Nystagmus der Stimm lippen 352.

O.

- Oedem des Larynx** 292.
 — — — angioneurotisches 292.
 — des Rachens 130.
 — der Uvula 126.
Oidium lactis 51.
Operation, endolaryngeale 257.
 — des Larynxcarcinoms 334.
 — extralaryngeale 335.

P.

- Pachydermia laryngis** 282.
Palpation des Kehlkopfes 246., des Rachens 102.
Papillom des Larynx 315.
 — der Mundhöhle 55.
 — des Rachens 190.
Papillen der Zunge 5.
Parästhesie des Larynx 338.
 — des Rachens 200.
Paralyse und Parese (siehe auch Lähmungen) des Kehlkopfes 353.
 — in der Mundhöhle 61.
 — des Rachens 204.
 — diphtherische 148.
Parotitis 63.
Passavantischer Wulst 85.
Pathologie, allgemeine, der Mundhöhle 15.
 — des Rachens 92.

- Pemphigus der Mundhöhle 34.
 des Rachens 141.
 Perforation des Velum 179.
 Perichondritis des Larynx 301.
 tubercul. = 374.
 — syphil. 389.
 Peritonsillitis 130.
 Pertussis 399.
 Pharyngitis acuta 125.
 — aphthosa 129.
 — atrophicans 136.
 — chronica 154.
 — exudativa 139.
 — fibrinosa 133.
 — follicularis 126.
 — granulosa 155.
 — hyperplastica 155.
 — lateralis 155.
 — sicca 156.
 Pharyngomycosis benigna 167.
 Pharyngoskopie 97.
 Pharyngoskopisches Bild 98.
 Pharyngotomia subhyoidea 335.
 Pharynx, s. Rachen.
 Pharyngeschwür, gutartiges 135.
 Pharynx tuberculosa 181.
 Phlegmone, acute infectiöse, des
 Rachens 135.
 Phonotarische Luftverschwendung 106.
 Phonischer Stimmlitzenkrampf 349.
 Photographie des Kehlkopfes 345.
 Physiologie des Larynx 225.
 — der Mundhöhle 12.
 — des Rachens 85.
 Pinnelung des Rachens 106.
 Pityriasis linguae 18.
 Plaques muqueuses des Kehlkopfes 388.
 — der Mundhöhle 43.
 — des Rachens 176.
 Plaques opalines 39.
 Posticallähmung 358.
 Postrhinoskopisches Bild 101.
 Processus styloidei, verlängerte 123.
 Prolapsus linguae 30.
 — ventriculi 320.
 Pseudocroup 275.
 Pseudotumör 336.
 Psoriasis der Mundhöhle 39.
 — des Rachens 139.
 Palation im Rachen 106.
 Pulverbläser 110.
 Pupura des Rachens 140.

Q.

- Querschnitten des Kehlkopfes 247.

R.

- Rachen, Actinomycose des = 190.
 Aetiologie, allgemeine, der Krank-
 heiten des = 80.
 Anästhesie des = 129.
 Anatomie des = 71.

Rachen.

- Bedeutung des — für den Schluck-
 act 85.
 Bedeutung des — für die Sprache
 86.
 Bedeutung des — für die Ventilation
 der Tube 86.
 Blutungen des = 198.
 Carcinom des = 194.
 Condyloma, breita, des = 176.
 Constrictoren des = 63.
 Diphtherie des = 142.
 Divertikel des = 124.
 Erysipelas des = 128.
 Erythema exudativ. multiforme
 des = 139.
 Fremdkörper des = 195.
 Geschwülste des = blutartige 193,
 gutartige 190.
 Genua des = 176.
 Hypothese des = 199.
 Hyperästhesie des = 200.
 Lähmungen des = 204.
 Lepra des 165.
 Lupus des = 184.
 Lymphom des = 194.
 Massage des = 110.
 Mycosen des = 167.
 Nerven des = 124.
 Nerven des = 83.
 Neuralgie des = 203.
 Neurosen des = 199.
 Oedem des = 130.
 Papillum des = 190.
 Parästhesie des = 200.
 Pemphigus des = 141.
 Phlegmone, infectiöse des = 138.
 Physiologie des = 85.
 Sarcine des = 189.
 Sarkom des = 194.
 Schimmelmycose des = 190.
 Strot des = 189.
 Specimen des = 204.
 Syphilis des = 175.
 Tuberculose des = 181.
 Ulcerationen des = 176.
 Verletzungen des = 127.
 Verwachsungen des = 124.
 Zahn cyste des = 121.
 Rachenverkrüppung bei Lachen planus
 137.
 — bei Milchbrand 141.
 — bei Morbille 140.
 — bei Psoraxia 137.
 — bei Purpura 140.
 — bei Rheumgebruch 140.
 — bei Rotz 141.
 — bei Salsgabruch 140.
 — bei Scarlatina 140.
 — bei Trichinose 141.
 — bei Typhus 140.
 — bei Urticaria 140.

Rachenerkrankung.
 — bei Varicellen 140.
 — bei Variola 140.
 Rachenmandel 74.
 Ranula 55.
 Raucherfleck 39.
 Recessus med. und lateral. 74.
 Recurrenslähmung 359.
 Reflector 95.
 Register der Stimme 229.
 Regurgitiren (durch die Nase) 92.
 Resection des Larynx 335.
 Respirator 107.
 Retropharyngealabscess 152.
 Rheumexanthem im Rachen 140.
 Rhinolalia 16.
 Rhinoskopia posterior 99.
 Ringknorpel 211.
 Ringmesser, Gottsteins 167.
 — Hartmanns 168.
 Rosenmüllersche Grube 75.
 Rotz des Rachens 141.
 Rückbildung, spontane, von Larynx-
 tumoren 321.
 Rumination 13.

S.

Sängerknötchen 317.
 Salolexanthem im Rachen 140.
 Santorinischer Knorpel 212.
 Sarcine der Mundhöhle 53.
 — des Rachens 189.
 Sarkom des Larynx 325.
 — des Rachens 194.
 Scarlatina, Erkrankungen des Larynx
 bei — 395.
 des Rachens bei — 140.
 Schiefstellung der Glottis 269. 366.
 Schildknorpel 211.
 Asymmetrie des — 269.
 Schimmelmikose im Rachen 190.
 Schlinge 261. 323.
 Schlinge, galvanokaustische 116.
 Schluckact 88.
 Schluckschmerzen 91.
 Schnarchen 93.
 Schnittwunden des Larynx 306.
 Schwamm 109.
 Schwammmethode 322.
 Schwerhörigkeit 93. 164.
 Scorbut 28.
 Semonsches Gesetz 358.
 Sensibilitätsneurosen des Larynx 338.
 — der Mundhöhle 59.
 Sesamknorpel 213.
 Shock nach Operation des Kehlkopf-
 krebses 336.
 Sklerom des Larynx 394.
 Soor der Mundhöhle 50.
 — des Rachens 189.
 Spasmen im Rachen 205.
 Spasmus glottidis 339.

Speichelabsonderung, Anomalien
 der — 15.
 Speicheldrüsen 3.
 Speichelsteine 62.
 Sprache, anginöse 93.
 — näselnde 92.
 — tote 92. 164.
 Spray 110.
 Stenosen des Larynx 247. 261.
 — der Trachea 347.
 Stichwunden des Larynx 307.
 Stimmlippen 226. 343.
 Ataxie der — 353.
 Stimme, Eigenschaften der — 228.
 Stimmritzenkrampf 339.
 — der Erwachsenen 344.
 Inspiratorischer — 350.
 Phönischer — 349.
 Stimmstörung 93.
 Störungen der Atmung 93. 247.
 — des Gehörs 93.
 — der Sprache 92.
 — der Stimme 93. 249.
 Stomacace 26.
 Stomatitis aphthosa 25.
 — blennorrhoeica 24.
 — catarrhalis 23.
 — erysipelata 31.
 — exsudativa 32.
 — gangraenosa 36.
 — mercurialis 26.
 — parenchymatosa 30.
 — phlegmonosa 31.
 — saturnina 26.
 — traumatica 26.
 — ulcerosa 25.
 Strohbassregister 230.
 Struma 400.
 Struma retropharyngeale 192.
 Syncheilie 21.
 Symptomatologie, allgemeine bei Er-
 krankungen des Larynx 247.
 — der Mundhöhle 15.
 — des Rachens 91.
 Syphilis des Larynx 306.
 — der Mundhöhle 43.
 — des Rachens 175.

T.

Taschenlippen 244.
 Theorie der primären Contractur der
 Adductoren 362.
 Therapie, allgemeine, bei Kehlkopf-
 krankheiten 250.
 — bei Rachenkrankheiten 106.
 Thymus 319.
 Thyreotomie 335.
 Timbre der Stimme 231.
 Tonsilla accessoria 124.
 Tonsillärer Abscess 130.
 Tonsilla linguae, Hyperplasie der —
 201.

- Tonsilla linguae.
Tumoren der 191.
Tonsilla pendula 124.
— pharyngea 74.
— succenturiata 124.
Tonsillen 83.
Bedeutung der — für die Pathologie 91.
für die Verdauung 87.
Tonsillenpolypen 191.
Tonsillitis acuta 126.
— chronica 154, 156.
Tonsillotomie 172.
Totalexstirpation des Larynx 335.
Trachea, Stenosen der — 400.
Trachealstenosen 401.
— hysterische 404.
Tracheoskopie 242.
Tracheotomie bei Larynx tuberkulose 384.
Trachom der Stimmlippen 390.
Trichinose des Rachens 141.
Trismus 62.
Tubertonsille 75.
Tuberkulose des Larynx 370.
— der Mundhöhle 47.
— des Rachens 191.
Tumoren (= auch Geschwülste und Neubildungen) der Trachea 404.
der Zungentonsille 191.
spontane Rückbildung von — 321.
Umwandlung gutartiger — in bösartig — 319.
Tylosis linguae 40.
Typhus, Erkrankungen des Larynx bei — 396.
des Rachens 141.
Typhusruge 19.

U.

- Ulcerationen des Larynx: lupöse 363.
syphilitische 368.
tuberkulöse 374.
Umschläge 107.
Umwandlung gutartiger Tumoren in bösartige 319.
Untersuchung des Kehlkopfes 233.
— der Mundhöhle 20.
— des Nasenrachens 99.
— des Rachens 75.
Urticaria der Mundhöhle 35.
— des Rachens 140.
Uvula 66.
— bifida 123.
— elongata 124, 201.
Punctum der — 80.
Oedem der — 126.
Uvulitis 126.

V.

- Varicellen des Larynx 395.
— der Mundhöhle 75.
— des Rachens 140.

- Varicella des Larynx 395.
— der Mundhöhle 75.
— des Rachens 140.
Vegetationen adenoides 162.
Velum palatinum (= auch Gaumenwogel) 76.
Perforation des — 178.
Verwachsungen des — mit der hinteren Rachenwand 179.
Venen des Larynx 219.
— der Mundhöhle 11.
— des Nasenrachens 76.
— des Rachens 82.
— der Zunge 11.
Verengerungen u. Stenosen.
Verletzungen des Larynx 306.
— des Rachens 197.
Verschleimung 94.
Vertige laryngis 346.
Vestibulum laryngis 223.
— oris 1.
Vocals 13.
Voix matee 290.
Vomitus matutinus 54.


W.

- Wald-yerscher Lymphring 73.
Wasserkrebs 26.
Watteträger 109.
Wiederhänen 13.
Wollschmuck 21.
Wrisbergischer Knorpel 213.
Wucherungen, adenoides 162.

Z.

- Zahnfleisch 3.
Zahnbildung, angeborene 28.
Zähne 9.
Caries der — 16, 19.
Hutchinsonsche — 47.
Zäpfchen u. Uvula.
Zunge i. d. Kehlkopf 239.
Ziengenpeter 60.
Zinnbalgen, Schreitmuschel 267.
Zunge 4.
Arterien der — 11.
Belag der — 47.
Carcinom der — 37.
Cysten der — 33.
Gummenknoten der — 44.
Haar — 37.
Lymphgefäße der — 11.
Nerven der — 11.
Papillen der — 5.
Pecunia der — 39.
Sarkom der — 36.
schwarze — 37.
bei Typhus — 19.
Venen der — 11.
Zungenbändchen zu kurze, zu lange 22.
Zungenwurzel 7.
glatte Atrophie der — 43.
Zwischenstimme 290.

1957/58
1958/59



ORIENTAÇÕES PARA O USO

Esta é uma cópia digital de um documento (ou parte dele) que pertence a um dos acervos que fazem parte da Biblioteca Digital de Obras Raras e Especiais da USP. Trata-se de uma referência a um documento original. Neste sentido, procuramos manter a integridade e a autenticidade da fonte, não realizando alterações no ambiente digital – com exceção de ajustes de cor, contraste e definição.

1. Você apenas deve utilizar esta obra para fins não comerciais. Os livros, textos e imagens que publicamos na Biblioteca Digital de Obras Raras e Especiais da USP são de domínio público, no entanto, é proibido o uso comercial das nossas imagens.

2. Atribuição. Quando utilizar este documento em outro contexto, você deve dar crédito ao autor (ou autores), à Biblioteca Digital de Obras Raras e Especiais da USP e ao acervo original, da forma como aparece na ficha catalográfica (metadados) do repositório digital. Pedimos que você não republique este conteúdo na rede mundial de computadores (internet) sem a nossa expressa autorização.

3. Direitos do autor. No Brasil, os direitos do autor são regulados pela Lei n.º 9.610, de 19 de Fevereiro de 1998. Os direitos do autor estão também respaldados na Convenção de Berna, de 1971. Sabemos das dificuldades existentes para a verificação se uma obra realmente encontra-se em domínio público. Neste sentido, se você acreditar que algum documento publicado na Biblioteca Digital de Obras Raras e Especiais da USP esteja violando direitos autorais de tradução, versão, exibição, reprodução ou quaisquer outros, solicitamos que nos informe imediatamente (dtsibi@usp.br).