

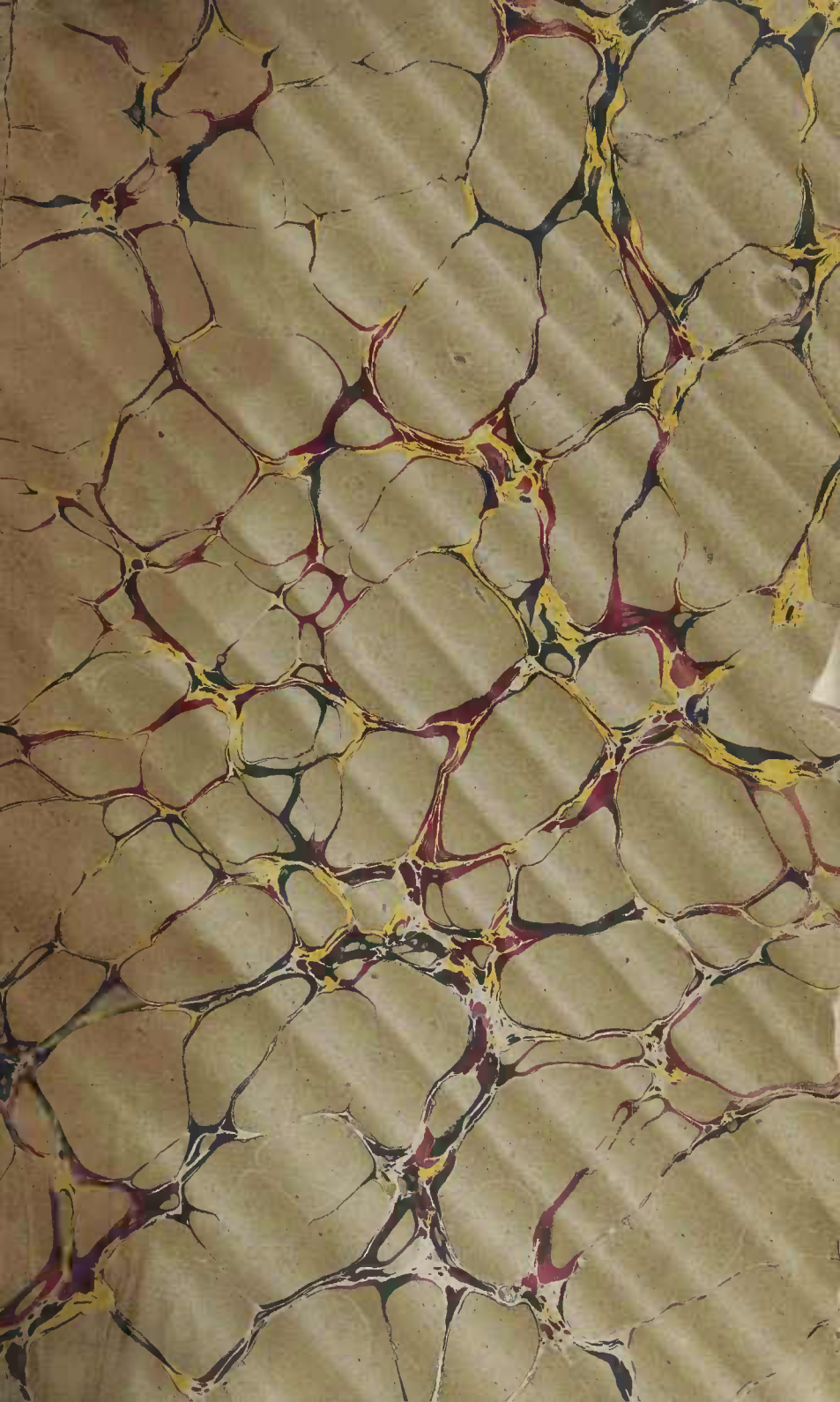


DEDALUS - Acervo - FM



10700061071

168843



LEÇONS

SUR

LA SYPHILIS

PUBLICATIONS SCIENTIFIQUES DU MÊME AUTEUR.

- Contributions à l'étude anatomique de la goutte**, en commun avec M. Charcot, avec une planche. (*Société de biologie*, 1863.)
- Tumeurs épithéliales du col de l'utérus**, avec deux planches. (*Journal de l'anatomie*, 1864.)
- Sur la production des tumeurs épithéliales dans les nerfs**, avec une planche. (*Journal de l'anatomie*, 1864.)
- Développement des tumeurs épithéliales**, avec 4 planches. (*Journal de l'anatomie*, 1865.)
- Mémoire sur les lésions anatomiques du rein dans l'albuminurie**, avec une planche. Thèse de doctorat. 1864. (*Journal de l'anatomie*, 1865.)
- Des différentes espèces de néphrites**. Thèse d'agrégation, 1869.
- Coincidences pathologiques du rhumatisme articulaire chronique**. (*Mémoires de la Société de biologie*, 1864.)
- Du cancer et de ses caractères anatomiques**. Mémoire récompensé par l'Académie de médecine. Prix Portal. 1865. (*Mémoires de l'Académie de médecine*, t. XXVII, 1865.)
- De la mélanose**, en collaboration avec M. Trasbot. Prix Portal. (*Mémoires de l'Académie de médecine*, t. XXVIII, 1867.)
- Anatomie de la pustule de la variole et de la vésicule de la varicelle**. (*Journal de l'anatomie*, 1866.)
- De la phthisie pulmonaire**. Etude anatomo-pathologique et clinique. En collaboration avec M. Hérard. Récompensé par l'Académie des Sciences. — 1 volume in-8°, avec fig. dans le texte et trois planches en chromo-lithographie. 1866.
- Lésions anatomiques du foie** (Cours complémentaire de la Faculté). (*L'École de médecine*), 1874.
- Leçons sur l'anatomie pathologique et sur les signes fournis par l'auscultation dans les maladies du poumon**. (Cours complémentaire de la Faculté.) (*Progrès médical*, 1873.)
- Anatomie pathologique des veines variqueuses**, avec une planche. (*Archives de physiologie*, septembre 1872.)
- Note pour servir à l'histoire anatomique de la cirrhose hépatique**, avec 2 planches. (*Archives de physiologie*, t. VI, 1874.)
- Note sur la dégénérescence amyloïde des organes**, étudiée au moyen de réactifs nouveaux, avec 2 planches. (*Archives de physiologie*, 2^e série, t. II, p. 671, 1875.)
- Articles : **Adhèresances, Amyloïde, Anidien, Athérome, Cancer, Carcinome, Lipome**, etc., du *Dictionnaire encyclopédique des sciences médicales*.
- Manuel d'hygiène à l'usage des lycées**. 1873. 1 vol. in-18 Jésus.
- Manuel d'histologie pathologique**, en collaboration avec M. Ranvier, — 2 volumes in-18 Jésus, avec 379 figures. — 1869-76.
- Fibro-myxome du nerf sciatique**, en collaboration avec M. Trélat. Avec 2 planches. (*Mémoires de la Société de chirurgie*, 1876.)
- Altérations anatomiques des ganglions lymphatiques dans la syphilis, la tuberculose, la dégénérescence amyloïde et les tumeurs**, avec 4 planches. (*Journal de l'anatomie* de Robin, 1878.)
- Journal des Connaissances médicales pratiques et de pharmacologie**, fondé par Caffé, rédigé par le docteur V. Cornil depuis 1876.

LEÇONS
SUR
LA SYPHILIS

FAITES A L'HOPITAL DE LOURCINE

PAR


V CORNIL

PROFESSEUR-AGRÉGÉ DE LA FACULTÉ DE MÉDECINE DE PARIS
MÉDECIN DE L'HOPITAL DE LOURCINE.

ACCOMPAGNÉES DE NEUF PLANCHES LITHOGRAPHIÉES

D'après les Dessins de l'Auteur

ET DE FIGURES INTERCALÉES DANS LE TEXTE



PARIS

LIBRAIRIE J.-B. BAILLIÈRE ET FILS

RUE HAUTEFEUILLE, 19, près du boulevard St-Germain

—
1879

Tous droits réservés

PRÉFACE

Les leçons que je publie aujourd'hui ont été faites cette année à l'hôpital de Lourcine, du mois de mai au mois d'août 1878. Placé pendant trois ans dans cet asile ouvert aux femmes syphilitiques, je ne voulais pas le quitter sans avoir mis à profit quelques-uns des nombreux matériaux d'observation qu'il renferme.

Depuis les publications si importantes de MM. Ricord, Cullerier, Langlebert, Clerc, Bassereau, Diday, Virchow, depuis les monographies plus récentes de MM. Rollet, Alfred Fournier, Lancereaux, Martin et Belhomme, Mauriac, Louis Jullien, la syphilis est entrée dans une voie scientifique. Les grandes discussions sur la dualité ou l'unicité du virus chancreux, sur la syphilisation, sur la contagiosité des accidents secondaires, sur les effets du mercure, sont, à peu de chose près, épuisées et résolues. Nous possédons beaucoup de livres et des meilleurs sur la question, et

j'ajoute qu'il n'est pas de pays où elle ait été mieux étudiée qu'en France. Cependant la lecture des plus récentes publications sur ce sujet montre qu'on est loin de se faire une idée précise sur l'anatomie fine, sur l'évolution histologique de chacune des lésions de cette maladie, depuis le chancre initial jusqu'aux gommés, en passant par les plaques muqueuses, les syphilides cutanées superficielles et profondes, les lésions osseuses et viscérales. J'ai essayé d'y suppléer en relatant, en coordonnant et interprétant ce qui est publié, en y ajoutant quelques faits nouveaux, en utilisant de mon mieux les matériaux dont je disposais. Le titre que j'ai choisi me laissait, d'ailleurs, toute latitude et je n'ai parlé que de ce que j'ai observé. Je n'ai pas la prétention de publier un traité complet, mais bien une série de leçons sur les points essentiels de la syphilis et, en particulier, sur son anatomie pathologique générale. M. H. Leloir, interne du service, a facilité ma tâche en recueillant ces leçons, en prenant les observations avec un zèle et un dévouement dont je ne saurais trop le remercier.

Je me suis attaché surtout à décrire complètement, au point de vue de leur histologie et de leur évolution, les diverses variétés des chancres, des papules cutanées et muqueuses, des pustules, des tubercules, des gommés cutanées et viscérales, etc. Les progrès incessants de la technique microscopique rendent cette étude

toujours nouvelle ou révisable. C'est un champ où il y aura longtemps encore à glaner. Mon examen a presque toujours porté sur des parties qu'on venait d'enlever sur le vivant, ce qui me permettait d'examiner de suite les éléments isolés et de placer la pièce anatomique dans des liquides conservateurs ou durcissants avant qu'elle eut subi la moindre modification cadavérique. C'est le seul moyen d'obtenir de bonnes préparations. J'ai dessiné à la chambre claire les principaux types de lésions. Assurément les dessins reproduits par la lithographie avec une seule teinte ne donnent qu'une idée bien incomplète de ce qu'on voit au microscope. Mais je puis tout au moins certifier leur exactitude. Dans les huit premières planches lithographiques placées hors texte, MM. Leuba et Nicolet ont interprété mes dessins aussi fidèlement que possible.

C'est là, à vrai dire, dans la description histologique, et dans la reproduction graphique qui est le langage propre de l'histologie, que consiste l'originalité de mes recherches. J'aurais pu, par conséquent, limiter ce travail au cadre plus étroit d'un mémoire. J'aurais sans doute intéressé ainsi un petit nombre de savants, mais qu'ils sont rares ceux qui étudient l'évolution des lésions par pure curiosité scientifique! C'est un public à créer. De plus, j'aurais manqué mon but qui est d'être utile aux étudiants, en mettant

en regard d'une anatomie précise et de faits d'évolution constatés au microscope, les symptômes et la marche des diverses manifestations pathologiques. Il faut donner à l'histologie pathologique l'attrait qui lui fait défaut, en démontrant son utilité, son application immédiate à l'étude des symptômes.

Prenons un exemple et des plus simples, un bouton syphilitique, une papule ou une pustule. Nous étudierons d'abord son anatomie complète. Nous connaissons en détail toutes les altérations que subissent l'épiderme, le corps muqueux, les papilles, le derme, les vaisseaux ; nous saurons jusqu'où elles s'étendent et en quoi elles consistent.

Après une pareille description aidée de démonstrations au microscope, si cela est possible, ou tout au moins de dessins exacts, on est admirablement préparé à l'étude des symptômes. On les connaît déjà. On lit à travers l'épiderme ce qui se trouve en réalité dans toutes les couches de la peau. L'éruption n'est plus une élevation limitée par une surface colorée d'une certaine façon : on sait ce qu'il y a sous ce vernis opaque, on sait par le menu en quoi elle consiste. Ajoutez à cette description la connaissance de l'évolution des phénomènes histologiques depuis le début jusqu'à la guérison, et il sera facile de prévoir l'enchaînement des symptômes

Voilà ce que je me suis efforcé de faire d'un bout à l'autre de ces leçons elles constituent par consé-

quent un manuel élémentaire sur la syphilis basé sur une connaissance détaillée de l'anatomie.

Telle est, il me semble, la seule méthode logique d'apprendre la syphilis comme toute la pathologie. Lorsque les élèves veulent s'assimiler la symptomatologie sans connaître tout d'abord l'anatomie pathologique dans ses détails, sans la relier à son substratum matériel, ils sont désorientés et troublés. La mémoire les sert plus que le jugement. Exposer l'anatomie pathologique éclairée par l'histologie, donner l'évolution complète des lésions, l'éclairer, lorsque cela se peut, par la pathologie expérimentale, ce n'est pas compliquer la pathologie, c'est, au contraire, la simplifier. On gagne du temps en se faisant mieux comprendre.

En somme, l'anatomie pathologique est la science fondamentale de la nosologie et de la médecine scientifique. Les autopsies en sont la base.

Ce sont là des vérités qui pour être élémentaires et presque banales, n'en sont pas moins bonnes à redire, car, si elles sont généralement admises en principe, on est loin de les appliquer toujours dans l'enseignement médical.

Paris, le 25 décembre 1878.

V CORNIL.

TABLE DES MATIÈRES

PRÉFACE	V
PREMIÈRE LEÇON. — COUP D'ŒIL GÉNÉRAL SUR LA SYPHILIS. — CONTA- GION ET INOCULATION. — PÉRIODE D'INCUBATION.	
Définition de la syphilis. — Ses périodes. — Des virus et des maladies virulentes. — Contagion et inoculation de la syphilis. — Les identistes, les unicistes et les dualistes. — Longue durée de l'inoculation. — La vérole est-elle constitutionnelle avant l'apparition du chancre.....	1
SECONDE LEÇON. — DESCRIPTION ANATOMIQUE DU CHANCRE INFECTANT.	
Description à l'œil nu. — Le liquide secrété à la surface du chancre. — Sa fausse membrane. — Examen des sections du chancre au microscope. — Lésion des cellules épidermiques, des papilles, du tissu conjonctif. — Sclérose vasculaire. — Sa participation à l'induration chancreuse. — Lymphangite et indurations du voisinage. — Adénite. — Cicatrisation du chancre.....	19
TROISIÈME LEÇON. — CHANCRE MOU. — SYMPTOMES ET COMPARAISON DES DEUX CHANCRÉS.	
Anatomie pathologique du chancre mou. — Parallèle des caractères anatomiques du chancre infectant et du chancre simple. — Comparaison du chancre infectant avec les gommès, le lupus, etc. — Symptômes du chancre infectant. — Sa surface. — L'induration. Ses variétés. — Réparation du chancre. — Son siège. — Symptômes du chancre mou. — Fréquence relative du chancre mou et du chancre induré. — Chancre mixte. — Diagnostic et traitement du chancre....	50
Observations cliniques et examens histologiques relatifs au chancre induré.....	81
QUATRIÈME LEÇON. — LES GANGLIONS LYMPHATIQUES DANS LA PÉRIODE PRIMITIVE DE LA SYPHILIS. — CLASSIFICATION DES SYPHILIDES. — PLA- QUES MUQUEUSES.	
Description symptomatique et histologique des ganglions syphilitiques du début de la syphilis. — Ganglions à la fois scrofuleux et syphilitiques. — Syphilides. — Leurs caractères généraux. — Classification. — Leur polymorphie. — La couleur cuivrée. — Plaques muqueuses. — Anatomie pathologique et symptômes des plaques muqueuses vulvaires. — Plaques muqueuses amygdaliennes. — Lésions des follicules de l'amygdale. — Innocuité de l'ablation des amygdales syphilitiques.....	97

CINQUIÈME LEÇON. — SUITE DE LA DESCRIPTION DES PLAQUES MUQUEUSES.
— LEUR TRAITEMENT.

Plaques muqueuses de la langue. — Etat rasé de leur surface. — Plaques muqueuses érosives. — Plaques muqueuses à base indurée. — Plaques muqueuses diphthéritiques. — Plaques muqueuses hypertrophiques. — Transformations des plaques en végétation. — Complications des plaques muqueuses : vulvite, vaginite, métrite, œdème, végétations. — Diagnostic des plaques muqueuses. — Traitement. — Doit-on pratiquer les petites opérations d'ablation de chancre et de plaques muqueuses, d'amygdales syphilitiques, etc. 123

SIXIÈME LEÇON. — SYPHILIDES CUTANÉES PRÉCOCES.

Fièvre syphilitique. — Névralgies. — Douleurs oslécopes et rhumatoides. — Chloro-anémie. — Roséole diffuse, maculeuse et papuleuse. — Variations de l'éruption suivant son siège. — Syphilide papuleuse à petites papules. — Histologie de la papule récente et superficielle. — Syphilide papuleuse lenticulaire. — Description histologique. — Epanchements sanguins dans les papules. — Diagnostic avec le psoriasis vulgaris. — Variétés de la syphilide papuleuse suivant son siège. — Onyx et alopecie. — Syphilide maculeuse. 163

SEPTIÈME LEÇON. — SYPHILIDES VÉSICULEUSES, PUSTULEUSES, BULLEUSES. — GOMMES ET TUBERCULES CUTANÉS SYPHILITIQUES.

Syphilides vésiculeuses. — Leur histologie, leurs variétés. — Syphilides pustuleuses. — Aché, impetigo et ecthyma superficiels. — Ecthyma profond. — Sa description anatomique et son histologie. — Son diagnostic. — Impetigo rodens. — Bulles. — Rupia, pemphigus. — Pemphigus syphilitique des enfants nouveau-nés. — Gommès cutanées. — Leur description anatomique et histologique. — Différences des vaisseaux. — Syphilides tuberculeuses. — Syphilides graves d'emblée. — Coup d'œil général sur les éruptions syphilitiques. — Le rôle de l'anatomie et de l'histologie dans leur étude. — Traitement des syphilides cutanées. 195

HUITIÈME LEÇON. — LÉSIONS TERTIAIRES DES MUQUEUSES. — SYPHILIS DES MUSCLES.

Lésions syphilitiques tertiaires de la muqueuse des organes génitaux. — Syphilis tertiaire de la bouche. — Glossite superficielle ou corticale. — Glossite profonde. — Gommès de la langue. — Diagnostic avec le psoriasis lingua, les plaques épaisses des fumeurs, l'abcès tuberculeux et le canéroïde. — Gommès du voile du palais, des amygdales, de la paroi postérieure du pharynx. — Diagnostic avec les scrofulides. — Syphilis musculaire. — Contracture du biceps. — Gommès des muscles en général et du cœur en particulier. 239

NEUVIÈME LEÇON. — SYPHILIS DES OS ET DES ARTICULATIONS.

Fréquence et gravité, étiologie des lésions osseuses. — Leurs variétés. — Ostéo-périoste simple. — Ostéophytes. — Exostoses épiphysaires parenchymateuses. — Enostoses. — Ostéite raréfiante. — Ostéo-myéélite et ostéo-périostite gommeuses. — Pœhyméningite ex-

terne bourgeonnante et gommeuse. — Eburnation des os. — Diverses variétés des exostoses. — Symptômes des lésions osseuses syphilitiques. — Lésions des os dans la syphilis des enfants nouveau-nés. — Examen histologique. — Symptômes. — Ténosites et arthrites syphilitiques	
Documents relatifs à cette leçon. — Deux leçons inédites de M. Bouchard. — Analyse du travail de Wegner. — Observation d'arthrite syphilitique.....	269
DIXIÈME LEÇON. — SYPHILIS DES CENTRES NERVEUX ET DES NERFS. — SYPHILIS HÉPATIQUE.	
Lésions de la pie-mère. — Inflammation et gommcs. — Lésions de l'encéphale. — Gommcs volumineuses. — Leur anatomie pathologique. — Symptômes et diagnostic. — Leur siège. — Petites gommcs. — Leurs rapports avec les vaisseaux. — Arterite syphilitique des artères du cerveau. — Symptômes et diagnostic de la syphilis cérébrale. — Syphilis hépatique. — Ictère syphilitique de la période secondaire. — Hépatite interstitielle. — Gommcs du foie. — Leur structure. — Leurs symptômes. — Syphilis congénitale du foie.	341
ONZIÈME LEÇON. — LÉSIONS SYPHILITIKUES DU TUBE DIGESTIF, DE L'APPAREIL RESPIRATOIRE, DE LA RATE, DES CAPSULES SURRÉNALES, DES GANGLIONS ET DES ORGANES GÉNITO-URINAIRES.	
OEsophage. — Gommcs, ulcérations et rétrécissements. — Gommcs et ulcères de l'estomac. — Ulcérations et rétrécissements syphilitiques de l'anus et du rectum. — Lésions syphilitiques du larynx, de la trachée et des bronches. — Syphilis du poumon. — Gommcs. — Lésions du poumon dans la syphilis congénitale. — Lésions de la rate et des capsules surrénales dans la syphilis héréditaire. — Lésions tertiaires des ganglions lymphatiques. — Nodules gommeux de l'épididyme dans la période secondaire. — Orchite interstitielle de l'adulte. — Orchite interstitielle des nouveau-nés syphilitiques. — Gommcs du testicule. — Lésions ovariennes. — Néphrite albumineuse dans la période secondaire. — Néphrite interstitielle et néphrite gommeuse. — Dégénérescence amyloïde.....	404
DOUZIÈME LEÇON. — TRAITEMENT DE LA SYPHILIS.	
Médication mercurielle. — Les anti-mercurialistes. — Absorption et élimination du mercure. — Son mode d'administration et ses différentes préparations dans le traitement de la syphilis. — Iodure de potassium. — Mode d'administration et doses.....	446
Explication des Planches.....	463
Table des Planches.....	483

LEÇONS

SUR

LA SYPHILIS

PREMIÈRE LEÇON

COUP D'ŒIL GÉNÉRAL SUR LA SYPHILIS. — CONTAGION ET
INOCULATION. — PÉRIODE D'INCUBATION.

SOMMAIRE. — Définition de la syphilis. — Ses périodes. — Des virus et des maladies virulentes. — Contagion et inoculation de la syphilis. — Les identistes. — Les unicistes et les dualistes. — Longue durée de l'inoculation. — La vérole est-elle constitutionnelle avant l'apparition du chancre?

Messieurs,

Placé, depuis plusieurs années, à la tête d'un service de l'hôpital de Lourcine, j'ai pensé que je pouvais vous être utile en mettant sous vos yeux les faits de syphilis que nous observons ici chaque jour, et pour moi, je serai trop heureux si je puis vous apprendre des choses nouvelles.

L'objet essentiel de ces leçons est moins de vous donner une description complète de tous les accidents si variés

de la syphilis, que de vous en présenter un tableau d'ensemble en la rattachant à ce que vous savez déjà en pathologie, en étudiant le mieux qu'il nous sera possible son anatomie pathologique, sa séméiologie et sa thérapeutique.

Je ne manquerai donc pas de vous exposer, avec l'anatomie pathologique générale de la syphilis, l'histologie complète de ses lésions, par exemple l'étude histologique du chancre infectant et du chancre simple, comme aussi de toutes les autres productions morbides observées dans l'évolution de cette maladie. C'est précisément là ce qui est le moins connu. Vous verrez quel parti on peut tirer de cette anatomie pathologique pour expliquer et pour bien faire connaître les symptômes et l'évolution propres à chaque lésion.

De cette façon, en envisageant la maladie par son côté le plus général et par ses grandes lignes, vous pourrez plus facilement vous rendre compte de son évolution, et si nos descriptions symptomatologiques ne sont pas toujours très-détaillées, vous les complétez vous-mêmes par l'examen des malades que je vous présenterai.

DÉFINITION DE LA SYPHILIS. — Qu'est-ce que la syphilis?

Voici une définition que je vous propose et qui en résume les principaux traits :

» *La syphilis est une maladie virulente, contagieuse,*
 » *inoculable, à une évolution lente, se manifestant*
 » *d'abord par un chancre induré ou infectant, puis*
 » *par des éruptions de la peau et des muqueuses,*
 » *plus tard par des inflammations chroniques du*
 » *tissu cellulo-vasculaire et des os, et enfin par des*
 » *productions spéciales en forme de petites tumeurs*
 » *ou nodules qui ont reçu le nom de gommés.* »

La définition est un peu longue, mais elle embrasse toutes les phases de la maladie.

Ces phases sont au nombre de quatre : (1)

1^o Période d'incubation ;

2^o Période des accidents primitifs (chancre et adénite) ;

3^o Période des accidents secondaires (syphilides des muqueuses et de la peau, plaques muqueuses, roséole, papules, pustules, etc.). Cette période peut être très-longue et durer deux, trois, quatre ou cinq ans et davantage ;

4^o Période des accidents tertiaires (syphilides tuberculo-ulcéreuses, périostite, ostéite, gommès, etc.). La durée de cette période est illimitée.

Telle est la définition de la syphilis et telles sont les diverses périodes dont nous aurons à vous présenter le développement dans ces leçons.

Les premiers termes de la définition vont nous servir à rechercher quelle est la place de la vérole dans la nosologie.

DES VIRUS ET DES MALADIES VIRULENTES. — C'est, avons-nous dit, « une maladie virulente, contagieuse, inoculable » ; par conséquent, sa place est marquée à côté des autres maladies virulentes et contagieuses, telles que la variole, la morve, le farcin, le charbon, la vaccine, la clavelée, etc.

(1) Cette distinction de la syphilis en périodes est, jusqu'à un certain point, artificielle, car les os et les viscères peuvent être atteints dès les premiers mois de l'infection, comme nous le verrons plus loin. Mais elle répond à la généralité des faits et elle est excellente au point de vue de la description dogmatique de la syphilis.

Le caractère essentiel des maladies virulentes, c'est qu'elles sont contagieuses et inoculables, c'est-à-dire qu'une particule du liquide d'une pustule ou de tout autre accident contenant un liquide, inoculée par une piqûre du derme, reproduit une maladie identique à celle qui a servi à l'inoculation, maladie qui débute et évolue absolument de la même façon.

Ainsi la pustule de variole inoculée détermine une variole avec ses diverses phases d'incubation, de début, d'éruption, de suppuration. De même la morve inoculée se manifeste chez le cheval par le chancre morveux et la généralisation des nodules morveux. De même, aussi, si l'on inocule le liquide séreux du chancre infectant, on voit apparaître au lieu de l'inoculation, après une période d'incubation assez longue, un chancre infectant suivi bientôt des accidents secondaires.

Il faut bien distinguer les maladies virulentes des maladies infectieuses qui se transmettent à distance par l'intermédiaire de milieux ambiants, par l'air et l'eau surtout, et qui ne sont pas inoculables (choléra, typhus, etc.).

Les maladies virulentes se distinguent aussi des poisons et des venins parce que les poisons et venins introduits dans l'économie s'éliminent en un temps variable suivant chacun d'eux s'ils ne déterminent pas la mort. Le poison ou le venin n'est pas contagieux de l'individu malade à un autre individu sain, ni inoculable. Il ne se transmet pas non plus par hérédité, tandis que les virus qui ne s'éliminent que très-lentement et incomplètement sont transmissibles par hérédité dans certaines conditions déterminées.

Nous venons de définir les maladies virulentes et de les différencier des maladies infectieuses et des poisons : pénétrant plus avant dans le problème, nous devons nous

demander quelle est la cause des maladies virulentes, en quoi consiste la virulence des liquides inoculables ou *virus*.

Qu'est-ce que sont les virus et en particulier ce liquide séreux, transparent, incolore dont une gouttelette suffit pour infecter toute l'économie après avoir déterminé un chancre au lieu d'inoculation, une pléiade ganglionnaire et tout le cortège des accidents syphilitiques consécutifs.

Je vous ferai grâce, Messieurs, des diverses hypothèses déjà bien vieilles données par les écoles vitalistes, pour ne vous entretenir que des explications qui tiennent compte des modifications matérielles des liquides et des tissus.

Nous trouvons d'abord l'hypothèse de M. Ch. Robin que les tissus et le sang ou plutôt la matière azotée des tissus, sont modifiés d'une façon spéciale de proche en proche par le contact du liquide virulent d'où il résulte une infection générale de toute l'économie. Ce n'est là, Messieurs, qu'une hypothèse, car rien ne prouve qu'il en soit ainsi et on ne sait pas en quoi consiste cette modification des tissus.

Plus tard M. Chauveau, dans des expériences instituées sur le virus du vaccin, a constaté que dans le virus, la partie liquide n'est pas susceptible d'être inoculée et que les particules solides, c'est-à-dire de très-fines granulations contenues dans le liquide, sont seules capables de reproduire la vaccine lorsqu'on les inocule sur un individu sain.

La question a fait un pas décisif depuis que M. Pasteur, reprenant avec des expériences nouvelles les anciennes conceptions du parasitisme, a montré pour une série de maladies infectieuses et virulentes le rôle des ferments et des vibrions. Pour l'infection purulente, pour l'infection septique, pour le charbon, M. Pasteur est arrivé par plusieurs cultures et plusieurs inoculations successives à dé-

terminer l'espèce de microbes qui introduite dans l'économie est la cause des accidents observés.

En nous basant sur l'analogie, nous pourrions dire que la syphilis est due à la reproduction et à la multiplication dans l'économie de parasites du même ordre que la bactériodie du charbon ou que le microbe de l'infection septique? Assurément rien ne serait plus séduisant que cette théorie, mais il n'y a rien de prouvé jusqu'ici à l'égard de la syphilis envisagée comme affection parasitaire. Je dois vous montrer aussi quelles seraient les difficultés de la recherche d'un parasite spécial à la syphilis.

Lorsqu'un expérimentateur, par exemple, a pris le sang d'un animal atteint du charbon en s'entourant de toutes les précautions minutieuses recommandées par M. Pasteur, et qu'il a placé une goutte de ce sang dans un milieu convenable à la culture de la bactériodie, lorsqu'il voit une foule de bactériodies se reproduire dans le liquide de culture, il peut cultiver de nouveau ces bactériodies, et, inoculant une gouttelette du liquide qui les contient, reproduire le charbon sur un autre animal. Il y a là deux séries d'expériences qui se complètent l'une par l'autre : dans la première série on isole et on cultive le parasite ; dans la seconde on s'assure que ce parasite isolé et reproduit après plusieurs cultures successives est apte à transmettre le charbon.

Pourrions-nous, Messieurs, reproduire ces deux séries d'expériences avec le virus syphilitique? Non, car à supposer qu'il y ait un parasite spécial dans ce virus, et que ce parasite soit isolé, nous ne pourrions pas faire la preuve qu'il donne la syphilis. Nous ne connaissons pas en effet jusqu'ici d'espèce animale qui puisse être inoculée avec succès et présenter les manifestations de la syphilis. Pour

ce qui est d'inoculer la syphilis à l'homme, nous ne conseillerons jamais une telle pratique. Si l'inoculation du chancre mou a réussi, suivant Auzias-Turenne, sur les singes, le chancre infectant n'a rien donné et ce que nous savons jusqu'ici sur la dourine du cheval, sur les écoulements et sur les ulcères vénériens des chiens n'est pas suffisamment probant pour qu'on puisse considérer ces animaux, dans l'état actuel de la science, comme ayant une maladie analogue à la vérole.

Vous le voyez, Messieurs, nous ne pouvons vous présenter au sujet du virus syphilitique que des hypothèses ; mais celle qui explique le mieux les faits, qui concorde le mieux, par analogie, avec les faits connus des maladies voisines de la syphilis, c'est assurément l'hypothèse du parasitisme.

Une autre maladie générale à évolution lente, aboutissant à des productions nodulaires analogues aux gommages, se rapproche beaucoup de la syphilis : c'est la tuberculose qui est, comme l'a montré M. Villemin, susceptible d'être inoculée et reproduite dans plusieurs espèces animales.

La morve équine, avec son chancre initial, avec ses manifestations multiples et ses nodules spéciaux doit être aussi rapprochée de la syphilis.

C'est avec ces deux maladies générales qu'on peut le mieux comparer la syphilis ; mais s'il y a entre elles des similitudes, il y a aussi de grandes différences.

Les tubercules et les gommages syphilitiques ont beaucoup d'analogies de structure ; les petites cellules, le tissu embryonnaire qui les composent, la dégénérescence granulo-graisseuse et caséuse qu'on observe à leur centre, font qu'en examinant comparativement au microscope une partie

d'une section mince d'une gomme et d'un tubercule, on peut hésiter à se prononcer. Nous reviendrons sur les caractères comparés des gommages et des tubercules quand nous étudierons la période tertiaire de la syphilis. Mais, je dois vous dire dès aujourd'hui que si les gommages et les tubercules se rapprochent beaucoup histologiquement, on ne peut pas faire à l'œil nu cette confusion. Cela me paraît du moins bien difficile. En effet, tandis que les tubercules siègent presque constamment dans les poumons, dans les grandes cavités séreuses ou à la surface des muqueuses (intestinale, génito-urinaire, etc.), les gommages au contraire siègent presque toujours dans le tissu conjonctif sous-cutané et sous-muqueux, dans le testicule, dans le foie, dans les os, la dure-mère, etc.; de plus les gommages sont des tumeurs généralement plus grosses que les tubercules et elles sont toujours entourées de tissu fibreux très-dense.

Pour ce qui est de la morve, ses productions morbides se montrent surtout dans les fosses nasales, les muscles, les voies aériennes, etc., sous forme d'abcès miliaires d'infection purulente subaiguë ou chronique.

Par ce qui précède, vous avez pu voir que nos connaissances sont loin d'être avancées en ce qui touche les virus; le virus syphilitique est encore moins connu que ceux du charbon, de la morve, etc., qui peuvent être inoculés à des espèces animales, et par conséquent servir à une expérimentation méthodique.

CONTAGION ET INOCULATION DE LA SYPHILIS. — Si nous ne savons pas grand'chose sur le virus syphilitique, considéré en lui-même, si même on a pu le nier, nous sommes tout au moins en état d'étudier ses effets lorsqu'il y a eu par lui contagion ou inoculation sur un individu vierge de syphilis.

La syphilis naît le plus souvent des rapports sexuels ; cependant, elle est assez souvent donnée par le contact de la muqueuse buccale d'un nourrisson à sa nourrice, par exemple, ou réciproquement, ou par l'usage commun des mêmes verres, etc. ; les sages-femmes et les médecins peuvent être contaminés au doigt par le toucher vaginal. C'est la sérosité baignant un chancre ou une plaque muqueuse qui est le point de départ des accidents : le résultat est toujours un chancre infectant.

Nous ne sommes plus en effet au temps où l'on croyait que la syphilis peut succéder à la blennorrhagie, aux diverses espèces de chancres, aux végétations, à tous les accidents vénériens en un mot.

Pendant cette théorie de la transmission de la syphilis par tous les accidents vénériens, cette doctrine de l'identité de la blennorrhagie et des chancres, a régné sans conteste pendant les siècles derniers. Elle est aujourd'hui complètement abandonnée, mais depuis peu d'années seulement. J'ai commencé mon internat en 1861 chez Gibert, dermatologiste fort distingué, à l'hôpital Saint-Louis. A cette époque, les médecins de cet hôpital, les hommes les plus renommés d'alors, Gibert, Cazenave, M. Devergie, défendaient encore la théorie de l'identité. Pour Gibert, par exemple, la vérole succédait à la blennorrhagie et aux végétations aussi bien qu'au chancre mou, au chancre induré et aux plaques muqueuses. Depuis longtemps cependant l'école du Midi, MM. Ricord et Cullerier avaient mis hors de cause la blennorrhagie qu'ils avaient soigneusement séparée du chancre ; mais ils ne faisaient pas la distinction du chancre simple et du chancre infectant, ils étaient *unicistes*, ils pensaient que la vérole peut succéder aussi bien au chancre mou qu'au chancre induré, et que le seul acci-

dent transmissible est toujours le chancre, les plaques muqueuses ne pouvant pas, suivant eux, transmettre la syphilis.

Ce n'est que plus tard que MM. Bassereau, Clerc, Diday, Rollet, etc., ont démontré que le chancre simple ou mou était tout différent du chancre dur ou infectant, et que seul ce dernier avait le privilège de donner la syphilis constitutionnelle. Cette distinction ou plutôt cette opposition des deux chancres, ce *dualisme*, car tel est le nom de la doctrine nouvelle, a été accepté par M. Ricord et par ses élèves, par M. Fournier, en particulier, dans ses dernières et excellentes publications.

Cette distinction, nous la poursuivrons, dans le cours de ces leçons, non-seulement au point de vue des symptômes, mais aussi au point de vue de l'anatomie pathologique, car j'aurai soin de vous montrer bientôt l'anatomie comparée des deux espèces de chancre.

Aujourd'hui, je me bornerai à vous les définir sommairement.

Le chancre mou inoculé sur le sujet qui en est atteint, donne lieu de suite, dès le premier jour, à une petite papulo-pustule et ensuite à un chancre mou, c'est-à-dire à un ulcère profond, fongueux, qui s'étend rapidement; il produit souvent une adénite suppurée, et il guérit sans donner lieu à la syphilis.

Le chancre induré a une longue période d'incubation, il n'est pas inoculable sur le sujet qui en est porteur; il s'accompagne d'une pléiade de ganglions inguinaux durs qui ne suppurent pas et il est infectant, c'est-à-dire qu'il est suivi de l'apparition des syphilides.

Ceci dit, je reviens à la contagion du chancre infectant :

Lorsqu'un individu s'est exposé à un contact impur, ne croyez pas que les accidents surviennent immédiatement ;

il restera deux, trois, quatre semaines, vingt-cinq jours en moyenne et souvent bien plus longtemps, deux mois par exemple, sans rien voir paraître.

Cette longue incubation qui précède l'apparition du chancre induré était méconnue tant qu'on confondait les deux chancres ; les syphiliographes, MM. Rollet, Fournier, Clerc, etc., l'ont mise hors de doute dans ces dernières années par des observations irrécusables. Ainsi lorsqu'un marin embarqué depuis un mois et même deux mois, voit un chancre apparaître aux organes génitaux, lorsqu'un accident du même ordre arrive chez une détenue de Saint-Lazare soixante jours après sa réclusion (Aimé Martin), on a des observations aussi rigoureuses qu'une inoculation expérimentale. Les inoculations faites pour prouver la transmission de la syphilis par les accidents secondaires et par le sang, concordent avec ces observations pour ce qui est de la longue durée de l'incubation. Il est aujourd'hui prouvé par les résultats de l'inoculation suivie de résultats positifs, il est prouvé par un nombre considérable d'observations bien prises, que la période d'incubation du chancre dure en moyenne de trois à quatre semaines. C'est là un fait caractéristique du chancre infectant, car ainsi que je vous l'ai déjà dit, le chancre simple inoculé apparaît presque de suite sous la forme d'une rougeur, d'une petite pustule, puis d'une ulcération.

Les résultats positifs des inoculations faites en vue de savoir si les accidents secondaires étaient transmissibles, parlent, disions-nous, dans le même sens. Beaucoup d'inoculations ont été faites avec la sérosité des plaques muqueuses, avec le pus de pustules syphilitiques, avec le sang des syphilitiques, à des individus vierges de syphilis. Ces expériences que nous n'hésitons pas à condamner

et qui sont passibles de peines sévères lorsqu'elles sont faites sans le consentement des sujets, n'en doivent pas moins être enregistrées précieusement; Wallace, en Angleterre, Vidal de Cassis, en France, Waller, à Prague, puis Auzias-Turenne, Gibert, Belhomme, etc., ont inoculé la sérosité des plaques muqueuses. M. Ricord, qui jusque-là avait soutenu que le chancre seul était inoculable, dut reconnaître l'évidence.

On inocula aussi avec succès le sang des syphilitiques : Waller, Viennois, l'anonyme du Palatinat, Pellizzari de Florence ont démontré cette inoculabilité. Sur trois des jeunes gens, étudiants en médecine, inoculés avec leur assentiment par Pellizzari, un seul eut la vérole, mon ami et ancien élève, M. le D^r Bargioni.

Toutes les fois qu'une inoculation faite avec la sérosité ou avec le pus d'un accident de la période secondaire, ou avec le sang, réussit, elle reproduit un chancre précédé d'une longue période d'incubation. Tout l'ensemble des accidents avec leur évolution régulière se déroule successivement en commençant par l'incubation et l'accident primitif, en se continuant par les éruptions de la période secondaire et tertiaire.

D'après les inoculations faites par Diday, il n'est pas probable que les accidents tertiaires soient inoculables, ni, par conséquent, contagieux.

De ce qui précède, vous pouvez tirer des conclusions pratiques :

Les plaques muqueuses et les papules humides sont capables de donner, par contagion, naissance à un chancre et à la syphilis. La syphilis transmise par un nourrisson syphilitique atteint de plaques muqueuses de la lèvre.

se traduira par un chancre du mamelon de la nourrice, si celle-ci était auparavant vierge de syphilis. De même des papules syphilitiques du mamelon d'une nourrice syphilitique, donneront un chancre de la lèvre à un enfant sain.

Les accidents secondaires de la syphilis durent longtemps. Nous voyons ici nos malades revenir pendant deux, trois, quatre et même cinq ans avec des plaques muqueuses de la vulve; il en est de même des plaques muqueuses de la langue, de la bouche, etc., chez l'homme. La syphilis peut donc se transmettre par un sujet syphilitique pendant trois, quatre et même cinq ans, à partir du début du mal. D'où la nécessité, pour un individu syphilitique, de ne pas se marier, si ce n'est cinq ou six ans après le début de la syphilis. En se mariant plus tôt, il risquerait de donner la vérole à sa femme et d'avoir des enfants infectés, car, dans la syphilis héréditaire, le rôle de la femme paraît prédominant, et il est rare qu'un père syphilitique ait un enfant atteint de syphilis si la mère est restée saine dans le mariage.

Il n'existe pas de fait avéré de contagion syphilitique par le sperme, ni d'inoculation par ce liquide. Les larmes, la salive, provenant d'individus syphilitiques, ont été inoculés à des personnes saines sans qu'on ait observé de syphilis.

Si le sang est contagieux et inoculable, sans que les liquides de sécrétion le soient, il est probable que le passage de la sérosité du sang à travers les membranes glandulaires et cellulaires arrête les particules du sang contagieuses, et rend les liquides sécrétés innocents.

Quel que soit l'accident ou le liquide qui a servi de point de départ à la transmission de la syphilis, nous venons de voir que le résultat est toujours le même, et que c'est un chancre infectant précédé d'une période d'incubation.

PÉRIODE D'INCUBATION DE LA SYPHILIS.— Nous devons maintenant nous demander ce qui se passe entre le moment de l'inoculation et l'époque de l'apparition du chancre.

La plupart des auteurs pensent que l'absorption qui a lieu immédiatement au point contaminé a pour résultat d'entraîner le virus dans la circulation lymphatique et sanguine de tout le corps, et que la vérole a passé dans le sang, que l'infection de l'économie est complète, avant que le chancre n'ait apparu.

A un moment donné, plusieurs semaines après le contact impur, le chancre paraît au point qui a été touché, mais, dit-on, depuis le premier jour l'individu était fatalement infecté par la syphilis. M. Cusco a même été plus loin, et il a soutenu qu'après le contact on pouvait devenir syphilitique par l'absorption du virus, sans qu'il y ait eu de chancre. Nous ne sommes pas de cet avis, et nous croyons que si, dans un assez grand nombre de cas, surtout chez la femme, on n'a pas vu le chancre initial, c'est qu'il était indolore, petit, placé dans un point inaccessible à la vue ; c'est, en un mot, qu'il a passé inaperçu.

Les auteurs qui soutiennent que le virus a été absorbé et qu'il a infecté toute l'économie avant l'apparition du chancre, peuvent s'appuyer, pour justifier leur opinion, sur les expériences physiologiques faites par Renault, d'Alfort, sur la morve, en 1848. Renault inocula la morve à treize chevaux : chez tous la piqûre fut cautérisée au fer rouge à des époques de plus en plus rapprochées du moment de l'inoculation, de vingt-quatre heures à une heure après l'inoculation. Tous devinrent morveux (Aimé Martin et Bellhomme, *Traité de la syphilis*, 2^e édition, 1876, p. 54).

Ces expériences peuvent-elles être appliquées au virus syphilitique ? Il serait téméraire de conclure de ce qui se

passé dans la morve à ce qui doit être dans la syphilis : pour celle-ci on n'a rien fait de semblable.

A l'expérience de Renault qui a traité à la morve, on peut répondre par une expérience de Conheim relative à la tuberculose. Conheim instille dans l'œil d'un lapin une gouttelette liquide provenant d'un tubercule. Il la place dans la chambre claire, derrière la cornée transparente, de manière à suivre jour par jour ce qui se passe. Or, la partie inoculée reste absolument sans variation pendant une huitaine de jours, mais vers le huitième jour et tout à coup, on observe une congestion et une poussée, une formation nouvelle de tissu analogue au tubercule dans l'iris et dans les membranes de l'œil. Dans ce cas la période d'incubation a été une période de sommeil du virus : au bout d'une semaine seulement les parties voisines de la substance inoculée ont réagi et ont reproduit un tissu semblable à celle-ci. Ce premier phénomène est suivi plus tard par une formation de tubercules dans les poumons et dans les autres organes.

Pendant la période d'incubation de la syphilis, le virus reste-t-il localisé comme dans l'expérience de Conheim, et par conséquent sans danger au point de vue de l'infection générale comme cela a lieu pour le tubercule ?

Nous ne le savons pas d'une façon directe et absolue, mais sans être affirmatif sur ce point, nous pouvons penser à titre d'hypothèse, que le virus syphilitique, inséré dans un point de la peau, reste là un certain temps sans autre action que de modifier de proche en proche les cellules qui sont en relation de voisinage avec lui et de les préparer lentement à l'hyperplasie qui constituera bientôt le chancre.

Le chancre apparaît toujours, en effet, au point primi-

tivement contaminé. Si l'on suppose que le virus syphilitique soit tout d'abord porté partout dans l'économie, il est difficile d'admettre qu'il n'y ait pas pendant un ou deux mois d'accidents ailleurs que dans le point d'entrée de la syphilis. Le chancre, l'accident primitif se montre constamment dans la partie touchée, jamais ailleurs; de plus, et consécutivement, un ganglion se tuméfie après son apparition, puis plusieurs ganglions et ces glandes arrêtent pendant un certain temps, comme on le sait, la diffusion, la généralisation des produits morbides et des tumeurs.

Cette conception de l'inocuité du virus au début de la contamination est, comme vous le comprenez de suite, très-importante au point de vue pratique: il en découlerait que la destruction du chancre au moment de son apparition supprimerait la syphilis. Ribes en 1820, Ricord en 1845 ont soutenu avec une grande énergie que la cautérisation ou l'excision des chancres pratiquées assez tôt arrêtaient complètement les accidents ultérieurs.

Mais à l'époque où Ricord était partisan de la cautérisation du chancre, il confondait le chancre mou avec le chancre infectant et on peut penser que ses succès se rapportaient uniquement à des chancres mous.

Depuis MM. Auspitz et Paul Unna ont pratiqué une série d'excisions du chancre.

Sur 33 cas, dont il faut retrancher dix faits en raison de circonstances spéciales, c'est-à-dire sur vingt-trois, quatorze malades n'ont présenté aucun signe d'infection générale pendant un examen suffisamment prolongé. Les neuf autres malades ont été atteints de syphilis constitutionnelle.

Lorsqu'il ne survenait pas d'induration après l'excision, les malades n'avaient pas d'accidents secondaires. Ceux-ci

ont pu ne pas paraître dans des cas d'excision du chancre, bien que les ganglions de l'aîne fussent déjà tuméfiés. De plus, les accidents secondaires ont paru retardés chez les sujets soumis à l'excision de l'accident primitif.

Aussi MM. Auspitz et Unna (1) conseillent-ils l'excision du chancre lorsque l'induration existe depuis peu de temps, lorsqu'elle n'est pas accompagnée d'une tuméfaction indolente des ganglions inguinaux et lorsque le siège du chancre rend l'opération facile.

Ces résultats de l'excision du chancre induré doivent être notés et enregistrés avec soin : ils appuient l'opinion que la syphilis n'est pas d'emblée généralisée à toute l'économie avant toute manifestation apparente. Cependant si cette théorie me paraît le mieux concorder avec les faits, nous ne pouvons pas, dans l'état actuel de la science, la regarder comme certaine.

Dans notre prochaine leçon nous étudierons l'anatomie pathologique du chancre.

BIBLIOGRAPHIE. — TRAITÉS GÉNÉRAUX SUR LA SYPHILIS.

- John Hunter. — A treatise on the venereal disease. London 1776. Annoté par Babington et traduit en français par Richelot avec notes par Ph. Ricord, dans la collection des œuvres complètes. Paris, 1839.
- Ph. Ricord. — Traité des maladies vénériennes, recherches critiques et expérimentales sur l'inoculation. Paris, 1838. — Lettres sur la syphilis. Paris, 1856, 2^e édition. — Clinique iconographique de l'hôpital des vénériens, in-folio. Paris, 1851.
- Cazenave. — Annales des maladies de la peau et de la syphilis. Paris, 1844-1852.

(1) Zur Pathologie der syphilitischen initial-Scierose — in Vierteljahresschrift für Dermatologie und Syphilis, 1877. Wien.

- Maisonnette et Montanier. — Traité pratique des maladies vénériennes. Paris, 1853.
- Diday. — Exposition critique et pratique des nouvelles doctrines sur la syphilis. Paris, 1838. — Histoire naturelle de la syphilis. Paris, 1863.
- Vidal de Cassis. — Traité des maladies vénériennes. Paris, 2^e édition, 1855.
- Rollet. — Recherches cliniques et expérimentales sur la syphilis. Paris, 1861.
- Melchior Robert. — Nouveau traité des maladies vénériennes, 2^e édition. Paris, 1861.
- Alph. Guérin. — Maladies des organes génitaux de la femme. Paris, 1864.
- L. Belhomme et Aimé Martin. — Traité pratique et élémentaire de pathologie syphilitique et vénérienne, 2^e édition. Paris, 1876.
- Davasse. — La syphilis, ses formes, son unité. Paris, 1865.
- Ph. Rcord. — Leçons sur le chancre, publiées par Alf. Fournier, 2^e édition 1860.
- Cusco. — Leçons cliniques sur la syphilis. — *Gazette des hôpitaux*, 1862.
- E. Langlebert. — Traité théorique et pratique des maladies vénériennes, Paris, 1864.
- Cullerier. — Précis iconographique des maladies vénériennes.
- Virchow. — La syphilis constitutionnelle, traduit en français par J.-P. Picard, 1860. — Pathologie des tumeurs, traduit en français par P. Aronsohn.
- Bassereau. — Traité des maladies de la peau symptomatiques de la syphilis. Paris, 1852.
- Després. — Traité thérapeutique et pratique de la syphilis. Paris, 1872.
- Laneereaux. — Traité historique et pratique de la syphilis. Paris, 1873, 2^e édition, in-8^o.
- A. Fournier. — Leçons sur la syphilis étudiée plus particulièrement chez la femme. Paris, 1873. — Leçons sur la syphilis tertiaire, 1875.

SECONDE LEÇON

DESCRIPTION ANATOMIQUE DU CHANCRE INFECTANT.

SOMMAIRE. — Description à l'œil nu. — Le liquide sécrété à la surface du chancre. — Sa fausse membrane. — Examen des sections du chancre au microscope. — Lésions des cellules épidermiques, des papilles, du tissu conjonctif. — Sclérose vasculaire. — Sa participation à l'induration chancreuse. — Lymphangite et indurations du voisinage. — Adénite. — Cicatrice du chancre.

Messieurs,

Nous allons aujourd'hui pénétrer plus avant dans l'étude du chancre, et je commencerai d'abord par vous exposer son anatomie pathologique.

Nous étudierons d'abord le chancre infectant ou induré, puis le chancre mou.

Vous savez que le chancre infectant apparaît après une période d'incubation variable de quinze jours à un ou même deux mois.

Il débute tantôt par une papule superficielle qui s'étend peu à peu en largeur et en profondeur, comme cela a lieu par exemple dans le chancre cutané et dans celui du mamelon, tantôt par une excoriation ou une fissure superficielle et souvent des plus légères. A mesure qu'il s'étend, s'accompagnant à la peau d'une rougeur et d'une desquamation épidermique, sur les muqueuses d'une excoriation superficielle ou d'une ulcération recouverte d'une pseudo-membrane grisâtre ou jaunâtre, on note une

induration très-variable suivant le siège du mal et suivant chaque cas particulier. En palpant la base du chancre et en la soulevant entre les doigts, on peut apprécier cette induration qui, tantôt donne la sensation d'un noyau dur, fibreux ou cartilagineux, d'autres fois la sensation d'une plaque mince, d'un disque de parchemin ou même d'une feuille de papier.

Lorsque vous examinez la surface d'un chancre arrivé à sa période d'état, vous pouvez constater qu'elle sécrète un liquide séreux, ténu, transparent, en petite quantité. Les bords du chancre, recouverts par les couches de l'épiderme superficiel et profond, se continuent directement sans ressaut avec la surface cutanée ou muqueuse avoisinante. Sur la grande lèvre, par exemple, qui est le siège le plus commun du chancre chez la femme, on voit, en allant de la peau saine à la surface érodée du chancre, la couche cornée de l'épiderme qui passe sur son bord un peu exhaussé et qui s'arrête là où commence l'érosion, puis les couches épidermiques du corps muqueux recouvrant presque toujours la surface du chancre, à moins qu'il n'y ait une ulcération véritable.

Les couches épidermiques vont en s'amincissant de la périphérie au centre.

Aussi l'ulcération, lorsqu'elle existe, est-elle une simple dépression creusée en godet ; sa surface lisse ne se termine pas par des bords abrupts, taillés à l'emporte-pièce. Dans le centre du chancre ou dans une plus ou moins grande portion de son étendue, vous trouverez presque constamment une sorte de fausse membrane grise ou gris-jaunâtre, opaque, ayant beaucoup de ressemblance avec la fausse membrane de la diphthérie. Cette pseudo-membrane forme une couche uniforme ou irrégulière et, dans ce cas, elle est dis-

posée par îlots. Elle est assez difficile à détacher, cependant on y arrive en la raclant avec un bistouri, et alors on peut constater son adhérence en même temps que son épaisseur qui est d'un cinquième ou d'un quart de millimètre, quelquefois plus. Au-dessous de la fausse membrane on trouve un tissu qui saigne facilement. Lorsqu'on examine, dans son ensemble, un chancre à base plus ou moins dure, on reconnaît qu'il n'a pas l'apparence d'une dépression, mais, au contraire, d'une saillie papuleuse du derme, car si son centre est déprimé et légèrement excavé en godet, ses bords sont plus épais, plus saillants que la peau saine avec laquelle il se continue.

Ainsi, si nous représentons un peu schématiquement au tableau la figure d'un chancre sectionné suivant son grand diamètre, perpendiculairement à la surface de la peau, nous aurons la figure suivante :

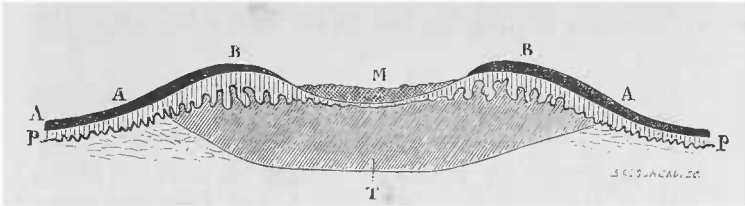


Fig. 1. — Schéma de la coupe d'un chancre induré. A, B, épiderme corné. P, papilles. T, tissu induré de la base du chancre. M, fausse membrane.

La couche cornée de l'épiderme A se continue de la partie saine de la peau sur le relief formé par le bord du chancre en B, puis elle s'amincit lorsqu'on arrive à la dépression centrale. Cette dépression est recouverte par la fausse membrane adhérente M. La couche de Malpighi, intermédiaire entre la couche cornée et les papilles P, s'épaissit au niveau des bords du chancre et s'amincit ou même

disparaît au centre de l'exulcération sous la fausse membrane. La couche papillaire P, présente, au niveau des bords du chancre, un épaissement et un allongement des papilles, et, au niveau de l'exulcération, un aplatissement du corps papillaire. Enfin, le tissu conjonctif du derme est épaissi et dur dans toute la région T.

Si, au lieu d'examiner une section, vous regardez le chancre de face, vous aurez une surface circulaire dont le centre est plus ou moins creux et dont le bord formé par le relief des couches épidermiques et papillaires est saillant. Les couches épidermiques en s'amincissant de la partie saine au centre du chancre lui forment une bordure en œil de perdrix.

D'après ces caractères constatés à un examen superficiel, vous comprenez que nous aurons à examiner successivement le liquide qu'on trouve à la surface du chancre, la nature du revêtement épidermique et de la fausse membrane qui le recouvre, et enfin les lésions du tissu dermo-papillaire induré.

Les chancres que nous avons pu étudier et tous ceux qu'on observe communément siègent à la peau ou aux orifices muqueux en continuité avec la peau, vulve, gland, prépuce, lèvres, langue, etc., c'est-à-dire dans une membrane analogue à la peau, recouverte de couches épaisses d'épithélium pavimenteux et possédant un chorion papillaire. Aussi le type de notre description se rapporte-t-il à une membrane, peau ou muqueuse, constituée comme nous venons de le dire et présentant au-dessus de la couche des papilles un revêtement épithélial formé d'un corps muqueux et d'un épiderme superficiel ou couche cornée. Nous décrirons donc les altérations pathologiques de ces diverses couches, et nous reviendrons ensuite sur les lé-

sions des parties constituantes de la peau, poils, glandes, etc.

Le liquide transparent et peu abondant de la surface du chancre contient des éléments assez nombreux qui sont :

1° Des globules de pus ou cellules lymphatiques : ces cellules lymphatiques, plus ou moins granuleuses ou atrophiées, ne sont pas très-nombreuses. Elles sont contenues dans un liquide qui présente des granulations fines et qui, sous l'influence de l'alcool au tiers, se coagule en partie, de telle sorte que les cellules, possédant un ou deux noyaux et un protoplasma clair, sont assez souvent entourées d'une substance grenue, coagulée qui paraît plus solide que le protoplasma. (Voyez *a*, fig. 2, planche I).

2° Des granulations fines, protéiques ou graisseuses, animées de mouvements browniens ; des spores très-petites isolées ou réunies en chapelets, des bâtonnets de bactériidies, etc. Ces diverses productions, végétales ou vibrioniennes, sont surtout très-abondantes le jour de l'arrivée des malades, avant qu'elles aient pris des bains locaux, avant que les lésions aient été touchées par des agents médicamenteux locaux.

3° Des cellules cornées (*f*, fig. 2, pl. I) ou des cellules du corps muqueux *d* de Malpighi en voie de destruction ; elles sont en petit nombre : quelques-unes d'entre elles sont réduites à un noyau allongé plus ou moins atrophié qui est relié à des débris très-finement granuleux de la membrane cellulaire, de telle sorte qu'on voit se déplacer ensemble, sous l'influence des mouvements du liquide de la préparation, un noyau allongé, mince, ratatiné, entouré

de fins linéaments irréguliers formés par une poussière extrêmement ténue de granulations.

La *fausse membrane diphthéritique* s'enlève assez difficilement par le raclage, et, en la décollant à l'aide du bistouri, on fait saigner habituellement un peu la surface de l'érosion. Cette membrane grisâtre ou jaunâtre est imbibée de liquide, de telle sorte que, lorsqu'après l'avoir enlevée, on en dissocie un petit fragment avec les aiguilles dans l'eau, on obtient un peu de liquide contenant des éléments cellulaires. Ces éléments sont des cellules lymphatiques en assez grande quantité et des cellules d'épithélium corné ou crénelé. La dissociation est faite soit dans une goutte d'eau, soit dans l'alcool au tiers, après quoi on ajoute une goutte de picro-carmin pour mieux voir les détails de la préparation. Les cellules lymphatiques sont observées avec tous leurs caractères, les unes petites, ne contenant qu'un noyau; les autres, plus grosses, avec leurs noyaux rameux; quelques-unes présentent des prolongements amiboïdes. Les cellules épithéliales, isolées et libres dans le liquide, sont tantôt des lamelles cornées, minces, atrophiées, plissées, avec leur noyau allongé et ratatiné, tantôt des cellules plus épaisses à prolongements irréguliers et à facettes, tantôt des cellules crénelées du corps muqueux de Malpighi, unies les unes aux autres ou isolées avec leurs noyaux ovoïdes. On trouve quelquefois aussi, dans ces éléments isolés, de grosses cellules épidermiques globuleuses dont le protoplasma colloïde fixe le picro-carmin et qui sont analogues à celles qu'on trouve dans les fausses membranes de l'angine diphthéritique.

Lorsqu'on dissèque la fausse membrane avec les aiguil-

les, on constate qu'elle est difficile à bien délacérer et qu'elle est élastique en même temps que résistante. On ne peut pas même, après un séjour assez long de fragments d'une pareille fausse membrane dans l'alcool au tiers, en isoler tous les éléments. La fausse membrane, en effet, lorsqu'on en a enlevé les globules de pus et les cellules épidermiques libres par la dissociation, reste constituée par un feutrage serré de fibrilles. Aux bords des fragments très-petits, obtenus par la dissection, on voit des fibrilles qui se divisent et se subdivisent en prolongements rameux, courts, en forme de bois de cerf ou de buisson épineux ; parfois un fragment microscopique de la membrane tout à fait isolé montre plusieurs de ces prolongements partant d'un centre commun où se trouve un noyau ovoïde, en sorte qu'on doit penser qu'il y a là des cellules ayant subi l'altération spéciale de la diphthérie pharyngienne. La difficulté qu'on rencontre à isoler ces filaments fait qu'on ne peut pas affirmer que tous proviennent de cellules épidermiques. Les filaments se colorent facilement par le carmin : entre les mailles formées par leur intrication, il existe de petites cavités contenant souvent des cellules lymphatiques.

J'ai représenté dans la figure 7 de la planche I deux fragments obtenus par la dissection de ces fausses membranes. On y voit bien les travées qui sont assez épaisses et se terminent par des filaments de forme variée et par des prolongements courts. Ces travées laissent entre elles des espaces *c* qui contiennent souvent des cellules lymphatiques *l*. En *a* se trouve une cellule à prolongements multiples qui a conservé son noyau ovoïde.

Une gouttelette d'acide acétique cristallisable mise entre les deux lames de verre gonfle immédiatement et pâlit les filaments, de telle sorte qu'on ne voit plus à leur place

qu'une substance pâle et transparente au milieu de laquelle des noyaux ovoïdes et petits subsistent avec leur coloration et deviennent très-apparents. Cette substance réticulée se comporte donc, au point de vue de l'action de l'acide acétique, de même que la fibrine; mais elle est beaucoup plus résistante à la dissociation que la fibrine. Quelle que soit la nature chimique de cette membrane, et on est loin d'être fixé sur ce point, elle a la plus grande analogie avec la fausse membrane diphthérique du pharynx ou du larynx.

Jusqu'ici, Messieurs, nous avons examiné au microscope le liquide et les éléments libres à la surface du chancre et la fausse membrane qui le tapisse. Je vais maintenant entrer avec vous dans le détail de l'examen des préparations obtenues en coupant en tranches minces un chancre enlevé.

Pour obtenir ces préparations, on place la partie enlevée, c'est-à-dire le chancre en entier avec la portion de peau ou de muqueuse saine qui l'entoure, soit dans l'alcool, soit dans l'acide osmique pour fixer les éléments; puis on laisse séjourner 24 heures dans l'acide picrique ou dans le liquide de Muller ou dans le bichromate d'ammoniaque; puis on le met dans la gomme, et enfin dans l'alcool afin d'obtenir un durcissement suffisant. On en fait ensuite des coupes qu'on colore au micro-carmin et qu'on monte dans la glycérine.

Ces sections, qui passent par le grand axe du chancre, montrent, avec un faible grossissement, l'ensemble des parties qui le composent et dont je vous ai déjà présenté un schéma. La figure 1 de la planche I, dessinée à un faible grossissement (15 diamètres) représente un chancre de la grande lèvre enlevé à l'une de nos malades. Sur cette

figure qui est très-exactement dessinée à la chambre claire, vous pouvez voir que les deux couches de l'épiderme normal, *e*, sur la partie de la peau saine, s'épaississent en *m* au point où commence le bord élevé du chancre, en même temps que les papilles *p*, *p*, deviennent beaucoup plus longues et beaucoup plus épaisses dans toute la région circonférentielle du chancre. La couche épidermique réduite au corps muqueux de Malpighi est beaucoup plus mince dans la partie centrale du chancre en *n*, mais il en reste néanmoins une couche notable. En *f*. les couches épidermiques et les papilles tuméfiées apparaissent de nouveau. Tout le tissu conjonctif parcouru dans cette région par des fibres musculaires lisses était sclérosé et il est facile de voir, même à ce faible grossissement, que les tuniques des artères *a*, *a*, et de tous les vaisseaux sont énormément hypertrophiées. Dans ces préparations on voyait très-bien les poils *t*, *b*, et leurs gaines, ainsi que les glandes sudoripares *s*.

Dans toute préparation de chancre on trouve, en effet, comme lésion constante, des modifications des cellules du revêtement épidermique, une hypertrophie papillaire aux bords du chancre, et, dans tout le tissu conjonctif sous-jacent, une infiltration du réseau papillaire et du derme par des cellules embryonnaires, une inflammation avec exsudat. Les cellules fixes du tissu, les cellules plates interposées aux faisceaux de fibres sont tuméfiées et en prolifération, et les tuniques vasculaires, surtout la tunique adventice des artérioles et des veinules, sont enflammées et épaissies. En même temps que cette inflammation a lieu, les faisceaux de fibres du tissu conjonctif sont bien conservés, peut-être même sont-ils épaissis, d'où résulte l'induration, la résistance spéciale du derme.

Maintenant que vous connaissez la disposition générale et l'ensemble des lésions dans le chancre, nous pouvons étudier en détail les modifications de chaque partie.

J'ai besoin, Messieurs, de toute votre attention, et je vous demande d'entrer dans tous les détails de l'histologie, malgré leur longueur. Je suppose, du reste, que vous voulez connaître les choses à fond. Si vous borniez votre ambition à savoir les caractères extérieurs de la syphilis et du chancre, il vous suffirait d'examiner, par exemple, cette pièce d'un chancre, moulée en cire : mais pour voir ce qu'il y a sous la surface, pour étudier les lésions dans leurs détails et dans toutes les couches, nous ne le pouvons que par l'histologie.

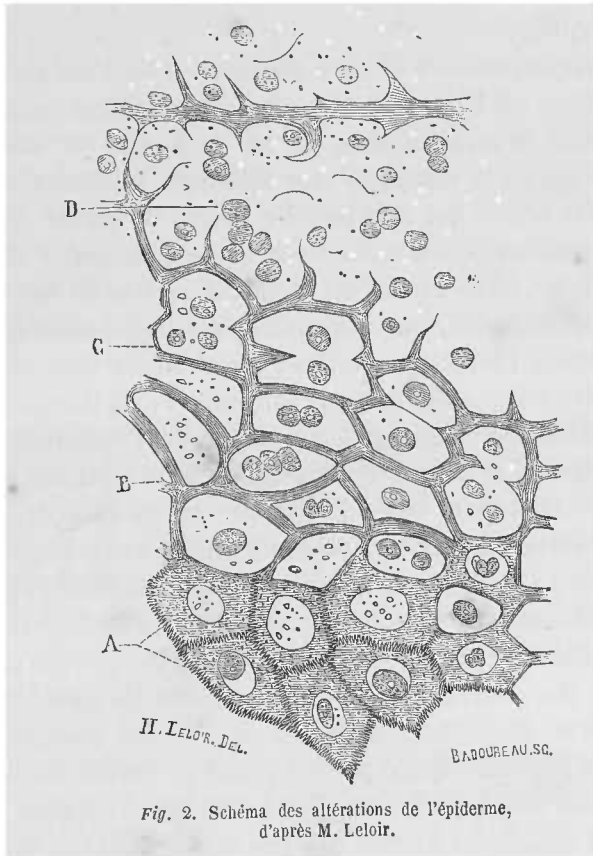
ALTÉRATIONS DES COUCHES ÉPIDERMiques. — Les couches de l'épiderme cutané sont, comme vous le savez, au nombre de trois, l'épiderme corné, la couche des cellules granuleuses ou intermédiaires et le corps muqueux de Malpighi.

Les lames superficielles de la couche cornée ne diffèrent pas sensiblement de ce qu'elles sont à l'état normal ; seulement elles sont soulevées et leurs couches sont dissociées par les altérations des couches inférieures de l'épiderme corné où l'on trouve souvent des cavités contenant des cellules lymphatiques ou une infiltration en nappe de cellules lymphatiques interposée entre des rangées de cellules épidermiques.

Voici, en effet, ce qui se passe :

Des cellules de la partie profonde de la couche cornée ou de la couche granuleuse présentent une petite cavité qui se creuse autour du noyau de la cellule, entre le

noyau et la partie solide de la cellule (voyez A, fig. 2).
Le noyau peut s'atrophier, s'aplatir; la cavité creusée au milieu de la cellule contient avec ce noyau plus ou moins



atrophié quelques granulations; d'autres fois le noyau est volumineux et bourgeonnant, et la cavité peut contenir deux, trois noyaux ronds et granuleux.

Sur les sections très-minces de l'épiderme ainsi altéré,

le contenu de la cavité peut avoir disparu, entraîné par le liquide de la préparation (voyez A, fig. 2); on retrouve parfois le noyau à cheval sur le bord du cadre de la cavité, comme cela a lieu par exemple dans les préparations du cartilage.

Lorsque plusieurs cellules voisines les unes des autres subissent cette même lésion, elles se présentent comme une série de cavités limitées par un bord plus ou moins mince qui est le vestige de leur substance lamellaire solide. M. Leloir, qui a le premier décrit et exposé cette formation cavitaire à la Société de biologie (*Gazette Médicale*, n^{os} 18 et 24, 1878), d'après des pièces de végétations syphilitiques, que nous avons examinées ensemble, a comparé l'aspect des cellules épidermiques creuses à celui des cellules végétales; la comparaison est très-juste, et il existe une grande analogie entre le tissu épidermique ainsi modifié et le tissu des végétaux. Le protoplasma solide de la cellule forme l'enveloppe mince d'une cavité contenant un ou plusieurs éléments arrondis et granuleux (B, C.), à côté de ces cellules on trouve des cavités plus grandes contenant un nombre plus ou moins considérable de globules de pus (D, fig. 2). Tout porte à croire que ces cavités plus grandes résultent de l'ouverture, les unes dans les autres, de cellules creuses. On voit, en effet, assez souvent un réticulum formé par des parois de cellules traversant une cavité pleine de globules de pus, réticulum et cavités semblables à celles que j'ai décrits autrefois dans la pustule variolique (1); de la paroi de ces cavités partent des cloisons incomplètes qui ne sont autre chose que les débris de parois de cellules cavitaires.

(1) *Journal de l'Anatomie* de Robin, 1^{er} mars 1866.

J'ai représenté, dans la figure 4 de la planche II, à un grossissement de 150 diamètres, une section de la couche cornée et du corps muqueux de Malpighi au voisinage de la sortie d'un poil à la surface d'un chancre induré. Les cellules de la surface se soulèvent et se desquamment en *a*; elles forment en *b* une couche compacte au-dessous de laquelle on observe une grande quantité de cellules cornées creuses, *c*, et de grandes cavités, *d*, remplies de globules de pus. Le réseau des travées qui séparent ces cavités est formé lui-même par des cellules cornées et par les parois de cellules creuses ouvertes les unes dans les autres. La couche cornée s'arrête en *m*. Au-dessous d'elle la couche granuleuse présente quelques cellules où l'on observe une cavité autour du noyau comme en *p*. Le corps muqueux de Malpighi qui est là extrêmement épais montre aussi des cellules creuses, *r*, et des cavités pleines de pus, *n*. A la surface de la couche cornée, on voit en *s* des noyaux et des cellules atrophiées entourées d'un réseau fin de fibrilles et de granulations. Dans d'autres parties de la surface du chancre, on observe des couches en nappes de globules de pus dissociant et séparant les couches de l'épiderme corné, ainsi que cela est représenté dans la figure 3 de la planche I.

D'après ce qui précède, vous voyez, Messieurs, que la couche superficielle et que la couche intermédiaire de l'épiderme cutané, sont, au niveau du chancre, le siège d'une véritable infiltration de cellules lymphatiques. Il peut y en avoir aussi dans le corps muqueux de Malpighi, mais on observe rarement dans cette partie les cellules creuses et les nids de globules de pus qui sont au contraire très-fréquemment observés dans les couches superficielles.

Ce mode inflammatoire des cellules épidermiques n'est

pas spécial au chancre ; les plaques muqueuses, les végétations et les syphilides cutanées montrent habituellement la même lésion lorsqu'elles sont suintantes, humides à leur surface, lorsqu'elles sont érosives ou squameuses.

Des lésions analogues s'observent aussi dans toutes les inflammations de la peau. On les trouve notamment au niveau des tumeurs qui, compromettant le derme, déterminent une irritation de toute la surface cutanée. Nous reviendrons plus tard sur ces lésions à propos des plaques muqueuses et des syphilides afin d'expliquer par elles le processus des desquamations et des érosions superficielles ou de la suppuration croûteuse sans qu'il y ait de perte de substance notable des couches épidermiques. Mais pour le moment nous devons nous demander comment il se fait que des globules de pus se rencontrent dans l'épiderme.

Nous nous trouvons en face de deux hypothèses :

(A) Les globules de pus viennent par diapédèse des vaisseaux des papilles, ils cheminent entre les cellules du corps muqueux de Malpighi et viennent se réunir en petits groupes ou petites collections dans l'une ou l'autre des couches épidermiques. Beaucoup d'anatomo-pathologistes, en effet, pensent qu'il en est ainsi dans les inflammations superficielles des muqueuses, et MM. Auspitz et Unna qui ont décrit ces petites agglomérations de pus dans les couches épidermiques, au niveau du chancre, n'hésitent pas à croire que les cellules viennent des vaisseaux papillaires en écartant les cellules épithéliales et en se frayant un chemin et une place entre elles. Pour ces auteurs, les parois des cavités contenant du pus sont formées simplement de cellules épidermiques refoulées et aplaties par compression.

Cette manière de voir peut s'appuyer aussi sur ce qu'il se fait parfois, ainsi que Ordóñez l'a constaté dans le chancre induré, un petit épanchement de sang entre les papilles et le corps muqueux de Malpighi. Il pourrait y avoir aussi, par la même raison, épanchement de globules blancs qui chemineraient ensuite vers l'extérieur.

Mais, d'un autre côté, il est un fait constant dans nos préparations, c'est que la couche cornée est le siège habituel du pus ; qu'il y a là une grande quantité de cellules creuses et de cavités contenant du pus, tandis qu'il y en a moins et plus rarement dans le corps muqueux, en sorte qu'il semble naturel de penser que ces globules se forment dans la couche intermédiaire ou granuleuse et dans la partie profonde de la couche cornée. On peut dire, il est vrai, que les cellules lymphatiques sorties des vaisseaux, après avoir progressé facilement dans le corps muqueux dont les cellules sont molles, ou après avoir suivi simplement la poussée vers la surface cutanée en même temps que les cellules du corps muqueux, viendraient s'accumuler dans la couche cornée dont la résistance est plus grande. Les globules de pus seraient arrêtés sous l'épiderme et ne le traverseraient que difficilement.

Mais nous devrions, en tout état de cause, trouver un nombre très-notable de cellules lymphatiques entre les cellules du corps muqueux et c'est précisément ce qui n'a pas lieu. De plus, lorsqu'il existe des petites cavités pleines de pus, on trouve toujours à côté d'elles des cellules épidermiques creuses, en sorte que ces deux lésions nous paraissent les deux phases d'un même processus.

Aussi, avons-nous une grande tendance à admettre la seconde hypothèse (B), que des cellules de pus se forment dans les cellules épidermiques creuses par la division du

noyau préexistant et par une génération endogène. Les matériaux de nutrition venus du plasma sanguin par imbibition détermineraient une nutrition exagérée du noyau qui se diviserait ; chaque division s'entourerait d'une petite quantité de substance protoplasmique dont les matériaux sont également fournis par le plasma sanguin.

Nous avons représenté ce processus dans la fig. 3 de la planche II, qui est dessinée très-exactement sur une préparation de plaque muqueuse de l'amygdale. La section mince de la couche superficielle de l'épithélium montre des cellules qui sont toutes creusées d'une cavité ; les unes, *a*, sont vides ; d'autres, *b*, possèdent un noyau rond ; en *c*, une cavité plus grande contient plusieurs cellules globuleuses qui ne sont autres que des globules de pus. La substance intermédiaire aux cavités est formée par le protoplasma solide des cellules et on voit même entre elles leurs crénelures et la substance qui les unit.

Sans vouloir nier que les globules blancs, sortis des vaisseaux, ne puissent pénétrer par effraction dans les couches de l'épiderme et se réunir en agglomérations dans l'épiderme corné, nous croyons que la génération endogène n'en joue pas moins un grand rôle dans les phénomènes que nous venons d'analyser.

Je vous ai dit déjà qu'au niveau des bords du chancre et même sur sa surface dans un grand nombre de cas, la couche de Malpighi était conservée et accrue en épaisseur.

M. Ordóncz, observateur très-consciencieux, enlevé prématurément à la science, avait parfaitement constaté ce fait de la conservation de l'épiderme et de l'épaississement du corps muqueux sur le chancre. (Note communiquée à

MM. Martin et Belhomme et insérée dans leur traité de la syphilis.) Ordóñez disait que les cellules du corps muqueux envoient des prolongements qui pénètrent entre les papilles. MM. Auspitz et Unna insistent aussi sur cette néoformation des cellules du corps muqueux de Malpighi et sur les expansions qui en partent en pénétrant profondément dans le corps papillaire. Il serait plus juste de dire, croyons-nous, que ce sont les papilles du derme, constituées dans le chancre par un tissu embryonnaire, infiltrées de jeunes cellules, qui bourgeonnent et s'allongent en même temps qu'elles se tuméfient par l'inflammation productive de leur tissu. De cette tuméfaction et de cette hypertrophie il résulte que les cellules du corps muqueux forment, entre les papilles primitivement allongées, des travées plus profondes qu'à l'état normal.

Lorsque les couches superficielles de l'épiderme corné sont détachées et détruites, dans ce qu'on appelle l'érosion du chancre, le corps muqueux est seul conservé à la surface centrale du bouton chancreux ; les cellules du corps muqueux peuvent elles-mêmes être désintégrées, en grande partie, ou en totalité. La couche muqueuse est alors remplacée par des cellules lymphatiques ou globules de pus et par la fausse membrane dont nous avons indiqué les caractères. Sur une coupe mince perpendiculaire à sa surface, obtenue après durcissement, cette membrane montre une substance homogène finement grenue, séparant des cellules lymphatiques. On trouve presque toujours des lames de cellules cornées ou de cellules du corps muqueux dans cette pseudo-membrane ou à sa surface.

LÉSIONS DU TISSU CONJONCTIF. — Nous arrivons maintenant, Messieurs, aux lésions du tissu conjonctif dermo-

papillaire, c'est-à-dire à ce qu'il y a de plus important dans le chancre, car ce tissu paraît atteint dès le début; le plus souvent, en effet, il existe tout d'abord une papule, c'est-à-dire une élévation provenant d'un épaissement du corps papillaire.

Il y a une vingtaine d'années, M. le professeur Charles Robin, après avoir examiné des chancres indurés, donnait, sur le résultat de ses recherches, une note à l'Académie des sciences d'après laquelle l'induration était formée presque en entier d'éléments fibro-plastiques (1), et plus tard une note plus détaillée insérée dans les leçons de M. Ricord sur le chancre (2). D'après M. Robin, le tissu induré est formé d'une trame de fibres de tissu cellulaire et de fibres élastiques entre lesquelles se trouve une matière amorphe, des cellules et noyaux fibro-plastiques et des cytoblastions. Je vous dirai bientôt la valeur de ces dénominations. Quelque temps après, M. Virchow, publiait dans divers mémoires (3) et dans son livre sur la syphilis constitutionnelle (4) une description du chancre qu'il considérait comme une hyperplasie du tissu cellulaire et qu'il assimilait, au point de vue de son anatomie, aux gommages de la période tertiaire. Dans ce livre, M. Virchow donnait, comme vous le savez, une description anatomique des gommages et de la syphilis viscérale qui a été le point de départ et la base de tous les travaux publiés depuis sur ce sujet.

(1) Mémoire présenté à l'Académie des sciences, séance du 2 novembre 1846.

(2) *Leçons sur le chancre*, recueillies et publiées par A. Fournier, p. 431.

(3) Virchow. — *Tagblatt der Naturforscher-Versammlung, Tübingen*, 553, n° 6, p. 63. — *Virchow's Archiv.*, t. XV, p. 326.

(4) *La syphilis constitutionnelle*, traduction de P. Picard Paris 1860.

Pour étudier le tissu conjonctif induré de la base du chancre, il faut d'abord l'examiner à l'état frais, c'est-à-dire aussitôt après son ablation. Des fragments de ce tissu, pris à la base de l'induration et dissociés dans l'alcool au tiers, montrent des faisceaux de tissu conjonctif qui sont conservés intacts, dont les fibrilles sont unies les unes aux autres, et des cellules libres dans le liquide après la dissection. Ces cellules sont, les unes, et c'est le plus grand nombre, des cellules lymphatiques petites possédant un seul noyau (cytoblastions de Robin), ou des cellules lymphatiques plus grosses, comme on les rencontre dans toute inflammation. A la période de résorption du chancre, beaucoup de ces cellules sont granuleuses et montrent de fines granulations graisseuses. Les autres éléments cellulaires sont des cellules plates ou cellules fixes du tissu conjonctif dont le noyau est devenu plus gros, en même temps que le protoplasma de la cellule est granuleux et tuméfié. (Cellules fibro-plastiques de Robin.)

Sur les sections minces du tissu dermo-papillaire comprenant l'induration, on se rend bien compte de la disposition des fibres du tissu conjonctif et des cellules qui se trouvent interposées entre elles.

Ainsi dans la figure 6 de la planche I, vous verrez un capillaire *p*, dont la lumière montre des cellules lymphatiques *a*, et une cellule endothéliale *b*. Autour de ce capillaire, les fibres du tissu conjonctif *f*, *f*, sont séparées par des rangées de cellules lymphatiques *d*, et par quelques cellules fixes du tissu conjonctif *h*. Dans le tissu des papilles et dans le tissu dermique superficiel, les fibres sont peu épaisses, mais, dans le tissu conjonctif profond du derme, les faisceaux considérables de fibres de tissu conjonctif ont conservé leur volume ordinaire et ils

sont séparés également par de petites cellules rondes en même temps que les cellules fixes du tissu sont tuméfiées. Le tissu adipeux présente aussi, dans les couches profondes de la peau, une formation nouvelle d'éléments telle que chaque cellule adipeuse est transformée en un nid de petites cellules ou entourée d'une couronne de ces éléments comme cela a lieu dans toute inflammation.

En outre de ces lésions communes à toute inflammation de la peau, on rencontre toujours, dans le chancre induré, une altération spéciale qui a été décrite depuis quelques années en Allemagne, c'est un *épaississement scléreux, inflammatoire des tuniques des vaisseaux artériels et veineux* portant surtout sur leur membrane externe ou adventice.

Les artérioles du tissu dermique, par exemple, lorsqu'on les examine sur une section transversale, montrent un épaississement de leurs tuniques deux ou trois fois plus considérable qu'à l'état normal.

La figure 7 de la planche III montre une section d'une artériole à un grossissement de 120 diamètres. La membrane interne, c'est-à-dire la partie comprise entre la lame élastique interne *l*, et la lumière vasculaire *i*, est un peu plus épaisse qu'à l'état normal et la lumière du vaisseau, remplie de cellules lymphatiques, de cellules endothéliales et de fibrine, est un peu rétrécie. La membrane musculieuse comprise entre les lettres *l* et *m*, n'est pas hypertrophiée. Mais toute la portion externe de la membrane moyenne et de la membrane externe, de *m* à *e*, sont considérablement accrues et infiltrées de cellules entre les fibrilles de tissu conjonctif. Le tissu conjonctif voisin en est également

rempli de telle sorte que le vaisseau tout entier est accompagné d'une zone inflammatoire considérable.

La figure 11 de la planche V représente une section d'une artériole beaucoup plus petite que la précédente, comprise dans le chancre induré dont la figure 1 (Pl. V) montre une coupe d'ensemble. Dans la figure 11, qui est dessinée à un fort grossissement, la lumière vasculaire, très-réduite, est remplie par une cellule endothéliale *m*, et par quelques cellules lymphatiques, *c*. La lame élastique de l'artère, *f*, forme un cercle autour de la lumière vasculaire et envoie des prolongements de fibres élastiques à la périphérie. Des cellules rondes de nouvelle formation existent dans les espaces compris entre ces fibres. On voit aussi des cellules de nouvelle formation dans la tunique moyenne, *b*, dans la membrane externe fibreuse, *e*, et une grande quantité de cellules rondes autour de cette dernière.

Les veines offrent une modification analogue encore plus apparente et plus différente de l'état normal, car ordinairement la paroi des veines est mince et leur calibre se présente sous la forme d'une fente allongée lorsqu'on les voit suivant une section transversale. Dans le chancre, au contraire, la section de la lumière des veines est circulaire, leurs parois sont extrêmement épaissies, surtout la membrane externe, et elles sont devenues épaisses et rigides comme des artères. Il est facile de les distinguer de celles-ci par l'absence de la membrane élastique que nous avons figurée en *l*, figure 7 (Pl. III). La membrane adventice des veines est infiltrée de petites cellules. La figure 8 de la planche III, représente la section d'une veine située dans le tissu conjonctif sous-dermique au niveau d'un chancre; on peut voir que le calibre de la veine est ar-

rondi comme celui d'une artère; ses tuniques et en particulier la tunique adventice, sont considérablement épaissies et celle-ci fait corps avec le tissu conjonctif péri-vasculaire également infiltré de cellules rondes.

La figure 10 de la planche V, qui provient du chancre représenté dans la figure 4 de la même planche, est un exemple très-net de l'inflammation des petites veines. Les quatre petits vaisseaux qui s'y trouvent dessinés à un grossissement de 200 diamètres, possèdent une ouverture circulaire très-petite remplie de cellules lymphatiques. Toutes les tuniques présentent des cellules rondes ou aplaties de nouvelle formation, et le tissu périphérique offre une quantité considérable de cellules rondes.

Dans toutes les figures où nous avons représenté à un faible grossissement des sections de chancre induré, dans la figure 1 de la planche I, dans les figures 4, 2, 3, 6 de la planche III, dans la figure 1 de la planche V, que ces chancres soient à la période d'état, comme dans la figure 4 de la planche I, ulcérés, comme dans la figure 4 des planches III et V, et dans la figure 6 de la planche III, ou cicatrisés, comme dans les figures 2 et 3 de la planche III, vous pourrez toujours voir, même à un très-faible grossissement de 6 à 12 diamètres, l'épaississement des parois vasculaires et leur inflammation dans toute la partie indurée du chancre et autour d'elle.

Dans tout chancre, les petites artérioles et veinules subissent des modifications analogues. Aussi lorsqu'on examine certaines de ces préparations du chancre induré à un grossissement de 50 à 80 diamètres, on voit les vaisseaux capillaires faire corps avec le tissu scléreux avoisinant et s'accuser par des rigoles claires entourées d'une accumu-

lation d'éléments ainsi que cela s'observe dans les cirrhoses chroniques du foie.

Les capillaires des papilles cependant sont assez souvent dilatés sous la fausse membrane et dans la partie centrale exulcérée du chancre, mais leurs parois ne sont pas épaissies. Dans ce cas, lorsqu'on les examine sur des sections, on les trouve remplis de globules rouges et de globules blancs. Cette dilatation coïncide parfois avec des extravasations de globules rouges et de globules blancs autour d'eux. Elle vous rend compte aussi de la facilité avec laquelle la surface du chancre saigne lorsqu'on enlève par le grattage la fausse membrane qui le recouvre.

Dans les parties où le chancre est exulcéré ou ulcéré, les papilles sont infiltrées de cellules lymphatiques, et celles-ci deviennent libres à la surface des papilles où elles sont en quelque sorte secrétées avec une petite quantité de liquide contenant de la fibrine qui vient du sang comme les cellules lymphatiques.

Dans certains chancres dont le noyau d'induration est considérable comme étendue et comme densité, les vaisseaux, veines et artérioles dont les parois sont enflammées et épaissies, dont la tunique interne est surtout altérée, sont souvent complètement ou presque complètement obstrués par une accumulation de cellules endothéliales tuméfiées et de cellules lymphatiques. Lorsqu'on les examine sur des sections après le contact des liquides coagulants employés pour durcir la pièce (acide chromique, liqueur de Müller, alcool), on voit, sur les sections transversales et longitudinales des vaisseaux, une coagulation de fibrine englobant des cellules rondes et des cellules endothéliales. La fibrine s'est-elle coagulée aussitôt après la mort de la partie ou pendant la vie? Nous ne le savons

pas : ce qu'il y a de certain, c'est que ces coagulations remplissent complètement, par places, certains vaisseaux. Dans les examens du chancre de l'observation V, nous avons observé, dans presque tous les vaisseaux compris dans l'induration, des cellules remplissant leur lumière étroite et, dans plusieurs d'entre eux, une coagulation fibrineuse complète analogue à celles qui sont représentées dans les figures 7, 8 et 9 de la planche V, figures qui se rapportent à une gomme cutanée. Ces coagulations se colorent en rouge orange très-intense par le micro-carmin. Que la fibrine se soit concrétée avant ou après la mort, il est certain que la circulation sanguine avait été arrêtée plus ou moins complètement dans ces vaisseaux enflammés et que les éléments cellulaires de la région alimentée par ces vaisseaux avaient dû souffrir dans leur nutrition.

C'est, en effet, ce qui a lieu dans ces cas, et les cellules rondes ou cellules lymphatiques des parties du chancre où la circulation est impossible ou fort gênée, deviennent granulo-graisseuses, caséuses. Nous n'avons observé bien nettement ces lésions, l'oblitération complète de certains vaisseaux, l'état caséux des cellules de la partie centrale du chancre que dans un cas, celui de l'observation V. Le siège du chancre n'est pas sans importance pour expliquer ces inflammations internes des parois vasculaires et ces oblitérations. Dans l'observation V, en effet, le chancre avait envahi un des sillons profonds du prépuce : les tiraillements dont la petite tumeur ulcérée était l'objet pendant des érections très-fréquentes, les fendillements du tissu induré qui en ont été la conséquence ont dû contribuer à augmenter l'inflammation locale.

L'épaississement scléreux des artérioles et des veinules

est important, Messieurs, non-seulement au point de vue anatomique, comme un caractère essentiel du chancre que vous ne trouverez que très-rarement dans certaines plaques muqueuses et jamais dans aucune autre syphilide ou bouton cutané, à l'exception de certaines gommès, mais il est aussi d'une grande importance au point de vue symptomatique.

C'est la sclérose vasculaire qui vous rend compte de l'induration. Elle s'unit en effet à la conservation généralement complète de la charpente solide du derme, à l'état normal de la plupart des faisceaux du tissu conjonctif et du tissu élastique pour donner au chancre infectant son caractère clinique essentiel, l'induration.

L'induration est tantôt superficielle, tantôt profonde en même temps que superficielle, et cela est en rapport avec la disposition des vaisseaux. Vous savez, en effet, que les vaisseaux forment dans la peau deux réseaux horizontaux, l'un superficiel au-dessous des papilles, l'autre profond, composé de vaisseaux plus volumineux, à la base du derme. Lorsque la sclérose a atteint seulement le réseau vasculaire superficiel, on a affaire à une induration superficielle ; si la sclérose a envahi en même temps les vaisseaux superficiels, le réseau vasculaire profond, les branches intermédiaires étant également prises, on a un noyau dur d'une épaisseur plus considérable, variable, du reste, suivant la région de la peau.

Dans le premier cas l'induration est foliacée ou parcheminée, dans le second elle est ligneuse et donne la sensation du cartilage. Presque constamment la sclérose se poursuit sur les tuniques vasculaires plus profondément que l'induration elle-même et alors les vaisseaux dont la paroi est enflammée sont entourés d'un tissu conjonctif

normal, tandis que, dans la partie indurée, ce tissu était enflammé lui-même.

Cette induration, cette sclérose des parois artérielles, l'infiltration du tissu conjonctif par des cellules, sont des lésions qui ne peuvent pas évoluer très-rapidement ni dans leur période de formation et d'augment, ni dans leur période de résolution : aussi connaissant bien les modifications intimes des tissus, vous ne serez pas étonné de la durée du chancre, ni de la persistance du noyau de l'induration, lorsque cette induration est épaisse et considérable.

Les faisceaux nerveux qui passent dans le tissu induré du chancre et qui sont entourés par un tissu conjonctif infiltré de petites cellules rondes, sont enflammés dans leur gaine lamelleuse et dans le tissu conjonctif qui accompagne les vaisseaux entre les tubes nerveux dans l'intérieur des faisceaux. Ainsi, dans l'examen d'un chancre enlevé par M. Mauriac et qui fait le sujet de l'observation V, j'ai pu étudier plusieurs faisceaux nerveux sectionnés en travers ou en long. La gaine lamelleuse était dissociée ; les cellules plates qui séparent les lamelles étaient ou plus grosses, plus tuméfiées qu'à l'état normal, ou remplacées par de nombreuses cellules allongées ou rondes et alors petites. La figure 2 de la planche V représente une partie de la section d'un faisceau ainsi altéré ; les lames, *m*, *l*, de la gaine lamelleuse *g*, sont séparées par des cellules allongées ou rondes. On voit aussi entre les tubes nerveux de petites cellules. Quant à ces tubes, *b*, *b*, ils sont normaux, leur substance médullaire et leurs cylindres d'axe ne sont pas modifiés. Dans un autre examen de chancre qui avait été traité par l'acide osmique, aussitôt après son ablation faite par M. Heurteloup, les

tubes nerveux étaient également normaux. Je dois dire toutefois que, dans ces examens, je n'ai pas cherché la terminaison ultime de ces nerfs dans les papilles.

L'inflammation, la dissociation de la gaine médullaire des faisceaux nerveux par les cellules de nouvelle formation dans le tissu du chancre ne s'accompagnent pas de douleur. Le chancre du malade de M. Mauriac, chez qui la lésion était très-intense, était absolument indolore. Cette névrite sans douleur est un fait assez curieux pour être noté.

Jusqu'ici, Messieurs, dans la description qui précède, je me suis tenu à des généralités qui peuvent s'appliquer aussi bien à la peau qu'aux muqueuses et aux diverses parties qui sont le siège des chancres ; mais il y aurait une série de détails à ajouter concernant les altérations d'organes qui peuvent être compromis par la petite tumeur, par exemple les poils, les glandes sébacées, les glandes sudoripares, les glandes muqueuses, etc. Je ne veux pas compliquer cette description : aussi me suffira-t-il de dire, d'une façon générale que, dans tous ces organes, on observe une multiplication et une hypertrophie par excès de nutrition de toutes leurs cellules épithéliales, en même temps qu'une infiltration de leur tissu conjonctif périphérique par de jeunes cellules ou cellules lymphatiques. Ainsi les tubes des glandes sudoripares sont augmentés de diamètre et leurs cellules épithéliales sont plus grosses qu'à l'état normal, en même temps que la périphérie des tubes glandulaires est entourée d'une zone de petites cellules pressées les unes contre les autres. Les glandes sébacées annexées aux poils, ou ces glandes isolées telles qu'on les observe dans la petite lèvre, sont altérées de la même

façon : ces glandes, en effet, présentent d'autant moins de cellules sébacées qu'elles siègent dans un tissu plus enflammé. Dans certains chancres, comme par exemple, celui qui fait le sujet de l'observation II, il n'y avait plus de cellules sébacées dans les glandes situées au milieu du chancre (voyez fig. 6 de la planche III). Le revêtement et le contenu de ces glandes consistait alors en cellules épithéliales pavimenteuses et en globules de pus. De même les cellules du corps muqueux qui entrent dans les follicules pileux forment des couches épaisses et montrent des cellules cavitaires ou des nids de petites cellules rondes.

En rapprochant le fait de l'hypertrophie et de la nutrition exagérée des cellules épithéliales de ces différentes parties, de ce qui se passe dans le corps muqueux et dans les couches cornées de l'épiderme, nous pouvons conclure que les modifications de l'épithélium sont consécutives à l'inflammation scléreuse du tissu dermo-papillaire ; les cellules des glandes sudoripares sont tuméfiées parce que le tissu voisin est congestionné et enflammé ; la graisse disparaît sous l'influence de l'inflammation dans les cellules sébacées, les cellules du corps muqueux sont gonflées de liquides nutritifs, parce que les papilles sont enflammées et congestionnées ; les prolongements du corps muqueux entre les papilles sont plus longs que d'ordinaire, parce que les papilles sont hypertrophiées et allongées.

Pendant sa période d'augmentation et d'état, le chancre détermine toujours autour de lui des lésions de voisinage qui consistent dans une tuméfaction œdémateuse de la peau et dans une lymphangite qui le relie à un ou plusieurs ganglions qui se tuméfient bientôt ; la lymphangite et la tuméfaction ganglionnaires sont constantes.

Le chancre du prépuce et celui de la rainure glando-préputiale s'accompagnent toujours d'un œdème dur du prépuce, œdème inflammatoire analogue à celui de l'éléphantiasis. De même, le chancre de la grande lèvre est toujours suivi d'un œdème de cette partie. Cet œdème inflammatoire et comme érysipélateux, avec des traînées rouges de la surface cutanée, s'étend jusqu'à la région de l'aîne. Il est unilatéral parce que le chancre ne siège habituellement que sur une seule des grandes lèvres.

Lorsqu'on vient à palper soigneusement, soit la grande lèvre, soit la peau de la région médiane du dos de la verge, on trouve, dans ces cas, des cordons durs, sinueux, qui peuvent être suivis jusqu'aux ganglions. Ce sont les inflammations des vaisseaux lymphatiques. Chez l'homme on voit assez souvent des exulcérations et indurations secondaires au niveau de la région dorsale de la verge et de ces indurations péri-vasculaires. Mon excellent collègue, M. Heurteloup, m'en montrait dernièrement un exemple dans son service.

Que se passe-t-il, au point de vue anatomique, au niveau de ces lymphangites et dans ces indurations secondaires ? Vous le comprendrez facilement : dans la partie indurée du chancre primitif, les vaisseaux lymphatiques, les fentes lymphatiques du derme sont remplis et distendus par des cellules lymphatiques : le tissu cellulaire qui les entoure est induré et infiltré d'éléments cellulaires. La même altération inflammatoire du contenu des vaisseaux lymphatiques et du tissu conjonctif périphérique se poursuit le long de ces vaisseaux, sur le dos de la verge et dans la grande lèvre. Lorsqu'il y a exulcération d'un noyau secondaire induré sur la verge, c'est que, là, le tissu conjonctif est épaissi sur une plus large étendue et que les vaisseaux sanguins sont sclérosés. Ce qui précède résulte de l'examen histo-

logique que M. Verson (1) a faite dans une de ces indurations secondaires.

Avec le chancre, avec la lymphangite secondaire, vous trouvez toujours un ganglion d'abord, puis toute une pléiade de ganglions dans l'aîne, si le chancre siège sur les organes génitaux. Ces ganglions sont gros comme une noisette allongée, ils roulent sous le doigt, ils sont durs ; cette pléiade est caractéristique de la syphilis, et vous devez toujours la chercher pour affirmer le chancre infectant.

Nous vous dirons bientôt en quoi consiste cette adénite syphilitique.

Aujourd'hui nous nous bornons à terminer l'anatomie du chancre induré.

Lorsque le chancre se répare, il a peu de chose à faire pour se cicatrifier et guérir : vous savez, en effet, que la perte due à l'érosion est minime. Les papilles ne sont généralement pas détruites par l'ulcération, les couches épidermiques seules ont disparu : que les papilles se débarrassent des cellules lymphatiques qu'elles contiennent, le corps muqueux et l'épiderme se reformeront rapidement à leur surface. On est étonné parfois de la rapidité de cette réparation, de cette néoformation des couches de l'épiderme. Un chancre, une plaque muqueuse qu'on a vus un matin exulcérés avec une pseudo-membrane grise à leur surface, se montreront le lendemain avec une couche épidermique nouvelle. La cicatrice est loin d'être toujours apparente,

(1) Verson.— *In Virchow's Archiv. für path. Anat.*— Vol. 43; 1869.

surtout dans les chancres de la grande lèvre. La cicatrice est du reste très-variable. Ainsi, nous voyons revenir ici souvent une nourrice qui a eu un chancre du sein. Elle porte encore une macule cuivrée, mais sans induration, et l'apparition du chancre remonte bien à quatre ou cinq mois. Je vous ai montré, il y a huit jours, un chancre en voie de réparation de la grande lèvre, aujourd'hui vous n'en trouverez plus la trace. Lorsque le chancre du prépuce ou de la rainure du gland s'est accompagné d'une induration intense, l'induration peut au contraire persister des mois et plus d'une année après la cicatrisation. Sur le prépuce, la cicatrice qui résulte de la réparation du chancre est parfois enfoncée, déprimée comme l'ulcère chancreux lui-même. Là, en effet, le chancre peut siéger dans le fond d'un des plis de la peau du prépuce, et de plus les érections peuvent agrandir l'ulcération telle est l'origine des ulcères chancreux enfoncés, profonds du prépuce, semblables au chancre à sa période d'état représenté fig. 1, planche V, et des cicatrices déprimées analogues à celles des figures 2 et 3 de la planche III.

Nous avons ainsi terminé l'anatomie du chancre infectant (1); dans notre prochaine leçon nous étudierons le chancre mou et les symptômes comparatifs du chancre induré et du chancre mou.

(1) Nous avons placé à la fin de la troisième leçon les observations relatives à l'anatomie pathologique et aux symptômes du chancre induré.

TROISIÈME LEÇON

CHANCRE MOU. — SYMPTÔMES ET COMPARAISON DES DEUX CHANCRES.

SOMMAIRE. — Anatomie pathologique du chancre mou. — Parallèle des caractères anatomiques du chancre infectant et du chancre simple. — Comparaison du chancre infectant avec les gommés, le lupus, etc. Symptômes du chancre infectant. — Etat de sa surface. — L'induration. — Ses variétés. — Réparation du chancre. — Son siège. Symptômes du chancre mou. — Fréquence relative du chancre mou et du chancre induré. — Chancre mixte. Diagnostic et traitement du chancre.

Messieurs,

Permettez-moi tout d'abord, Messieurs, de vous rappeler en les résumant les caractères anatomiques du chancre induré que nous avons exposés tout au long dans notre dernière réunion :

Le chancre induré consiste dans un épaissement de la peau en un point : les couches épidermiques et dermo-papillaires y participent. L'épiderme superficiel est conservé aux bords du chancre et à son pourtour ; il disparaît par places ou en totalité à son centre : la couche muqueuse de Malpighi, très-épaissie dans la bordure du chancre, est conservée en partie dans sa portion centrale exulcérée, mais elle peut manquer totalement sur les ulcé-

rations chancreuses. Si l'on examine au microscope une section du chancre induré, on voit que sa surface exulcérée ou ulcérée est limitée le plus souvent par une ligne régulière passant sans ressaut, sans interruption, sans solution de continuité, de son centre à ses bords; si l'épithélium muqueux manque par places, il est remplacé par la fausse membrane que je vous ai décrite longuement. Enfin, les parois des vaisseaux, artères et veines, sont sclérosées, épaissies et enflammées et leur lumière est quelquefois obstruée en même temps que le tissu conjonctif est infiltré de cellules lymphatiques qui s'atrophient plus ou moins. Les faisceaux de fibres de tissu conjonctif ne sont généralement pas dissociés ni détruits, et ils servent à former la charpente fibreuse qui, avec les vaisseaux sclérosés, donne au chancre infectant son caractère spécial, l'induration.

ANATOMIE PATHOLOGIQUE DU CHANCRE MOU. — Maintenant nous pouvons aborder l'anatomie pathologique du chancre mou (chancre simple, non infectant.)

Dans le chancre mou, soit inoculé à l'aide de la lancette sur le sujet qui en est porteur, soit contracté par les relations sexuelles, on observe dès le premier jour du contact ou de l'inoculation des phénomènes pathologiques.

Dès le premier jour on voit un petit point rouge qui devient une papule rouge acuminée le second jour, et une petite pustule à la fin du second ou au troisième jour surtout si la peau est fine comme par exemple la face interne de la cuisse chez une de nos malades. La pustule crève très-rapidement, et, au dessous des couches épidermiques disparues, on aperçoit une ulcération profonde donnant du pus, qui s'étend en largeur et en profondeur. Dès le premier septenaire, l'ulcération chancreuse est à sa

période d'état et se montre avec tous ses caractères : c'est une ulcération profonde, cratériforme, dont les bords sont taillés à pic, renversés, décollés, dont le fond est bourgeonnant, anfractueux, formé de bourgeons charnus mollasses et infiltrés de pus qui leur donne une couleur grisâtre sanieuse. Il en sort une quantité notable de pus opaque, tandis que la sérosité qui suinte à la surface du chancre induré est transparente et peu abondante.

Si l'on fait une section à travers l'un de ces chancres

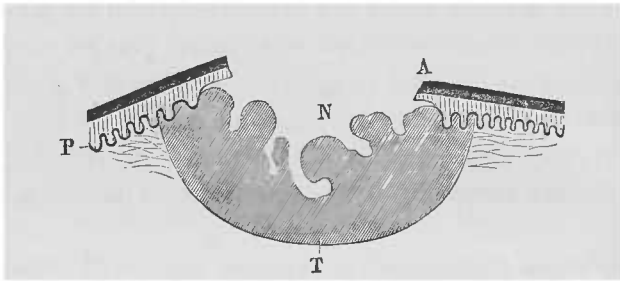


Fig. 3. — Schéma du chancre mou. A, couche épidermique cornée; P, corps muqueux et papilles qui s'arrêtent brusquement au niveau de l'ulcération N; T, limite profonde de l'inflammation.

préalablement durci après son ablation et qu'on l'examine à un faible grossissement de 20 diamètres, on obtient une figure analogue à la figure 1 de la planche II. L'épiderme corné *a* et le corps muqueux de Malpighi *b*, qui recouvrent la peau au voisinage et au bord du chancre s'arrêtent brusquement là où commence l'ulcération. L'anfractuosités du chancre paraît sur la section comme une échancre, comme un cratère au sommet d'un volcan. L'anfractuosités du chancre *m* est limitée par des bourgeons charnus *n* dont le tissu se continue directement avec le tissu des papilles hypertrophiées qui se trouvent au bord du chancre.

Nous avons dessiné cet aspect général d'une coupe du chancre mou dans le schéma représenté dans la figure 3.

Si nous entrons dans le détail des altérations, nous trouvons, dans les couches superficielles de l'épiderme et dans le corps muqueux, des cellules creusées d'une cavité entre le noyau et la substance solide de la cellule, comme cela existe toutes les fois qu'il y a une congestion inflammatoire des papilles cutanées au niveau de toute inflammation ou tumeur cutanée qui arrive jusqu'à la surface du tégument.

Dans les papilles rapprochées de l'ulcération, il existe un assez grand nombre de cellules lymphatiques infiltrées dans le tissu même de la papille qui est plus grosse qu'à l'état normal. Ces cellules proviennent très-vraisemblablement de l'intérieur des vaisseaux sanguins par diapédèse.

La surface externe des papilles qui se trouvent les plus rapprochées de la perte de substance est séparée des couches épidermiques ; en d'autres termes ces couches épidermiques sont décollées, au bord de l'ulcération, d'avec les papilles hypertrophiées et enflammées qui sont en rapport avec elles.

Dans toute la partie de la peau enflammée, dans ce qui reste du tissu dermo-papillaire, dans le derme et dans le tissu cellulaire sous-cutané, il y a une infiltration de cellules rondes interposées entre les éléments constitutifs du tissu conjonctif. A mesure qu'on se rapproche de la surface de l'ulcération, ces cellules lymphatiques sont plus nombreuses, plus voisines les unes des autres, en sorte qu'à la surface des bourgeons charnus, le tissu du bourgeon est granuleux, sans fibrilles, car les fibres du tissu

conjonctif ont été dissociées, ramollies et détruites. Les cellules de pus devenant libres par suite de cette destruction du tissu conjonctif, forment une couche plus ou moins épaisse à la surface des bourgeons d'où elles proviennent. C'est cette infiltration des bourgeons et la sécrétion purulente dont ils sont le siège, qui donne à leur surface, dans le fond de l'ulcère, cette couleur grise qui les a fait comparer par certains auteurs à la diphthérie.

Je ne veux pas, à propos du chancre mou, vous faire l'histoire de l'inflammation commune et de la suppuration du derme et du tissu conjonctif sous-cutané; cela m'entraînerait trop loin et ce n'est pas ici le lieu, mais je désire insister sur deux points : le premier, c'est que, dans le chancre mou, il n'y a pas de sclérose des parois des vaisseaux : on n'observe rien autre que ce qui existe dans toute inflammation commune, c'est-à-dire que la paroi externe des artérioles et des veinules présente une certaine quantité de cellules migratrices interposées entre les fibrilles de tissu conjonctif de cette tunique adventice, mais il n'y a pas induration et épaissement de la paroi et on n'observe pas non plus de rétrécissement du calibre du vaisseau. Le second point, c'est que la charpente fibreuse du derme de la partie envahie n'est pas conservée intacte : les faisceaux du tissu fibreux sont dissociés; leurs fibrilles sont séparées les unes des autres dans les points les plus rapprochés de la perte de substance. Les fibrilles séparées par des cellules lymphatiques sont elles-mêmes détruites dans ce ramollissement suppuratif du tissu. Il en résulte qu'au niveau du chancre simple, le tissu fibreux a perdu sa solidité, son élasticité normales; sa charpente fibreuse a de la tendance à disparaître. Les cellules lymphatiques qui s'accumulent en grande abondance dans les bourgeons charnus et dans

le tissu conjonctif voisin qui se continue avec eux, sont grosses, turgides et elles ont de la tendance à devenir libres, en ramollissant les fibrilles entre lesquelles elles se sont placées.

L'absence d'induration spécifique comparable à celle du chancre induré, la tendance à un envahissement destructif progressif résultent de cette disposition anatomique des éléments.

PARALLÈLE DES CARACTÈRES ANATOMIQUES DU CHANCRE INFECTANT ET DU CHANCRE SIMPLE. — Si nous comparons les lésions histologiques du chancre infectant avec celles du chancre simple, vous voyez, Messieurs, quelles différences les séparent. D'un côté, dans le chancre infectant, nous notons la sclérose du tissu dermo-papillaire et l'épaississement des parois des vaisseaux : l'épithélium superficiel et le corps muqueux sont en partie conservés, même à la surface érodée ou ulcérée, et il reste presque constamment des plaques de cellules du corps muqueux : la sécrétion peu abondante contient un nombre relativement minime de cellules lymphatiques.

Au contraire, dans le chancre simple, nous avons un cratère béant résultant de la destruction rapide, complète des couches superficielles et profondes de l'épiderme et de la fonte suppurative progressive des couches papillaire et dermique ; les papilles, le tissu conjonctif du derme et le tissu sous-dermique se transforment en un tissu de bourgeons charnus dans lequel les vaisseaux ne sont nullement sclérosés, dans lequel la charpente fibreuse se dissocie et se détruit.

Vous comprenez qu'entre ces deux chancres il y a une

différence complète, absolue ; l'un est surtout une saillie papuleuse, l'autre un ulcère ; et si, à ces caractères histologiques vous ajoutez la différence de l'altération des ganglions dans l'un et l'autre cas, si vous vous rappelez que l'un donne la syphilis tandis que l'autre est une lésion purement locale, vous en conclurez, Messieurs, qu'il s'agit de deux maladies bien distinctes qui même ne devraient pas porter le même nom de chancre. Toutefois je ne vous propose nullement de le changer puisqu'on s'entend sur sa signification.

COMPARAISON DU CHANCRE INFECTANT AVEC LES GOMMES, LE LUPUS, ETC. — Ce n'est pas avec le chancre mou qu'il faut comparer le chancre infectant, si l'on veut le rapprocher des productions cutanées qui sont le plus voisines de lui, au point de vue de sa structure : ce serait plutôt avec les gommés des organes tels que le foie et le testicule, ou avec les gommés et les syphilides tardives de la peau et des organes génitaux, ainsi que Virchow l'a fait. Ces dernières présentent, en effet, une induration semblable à celle du chancre. Nous verrons bientôt aussi que certaines plaques muqueuses des grandes lèvres et des petites lèvres, ont un aspect érosif, et s'accompagnent d'une induration du tissu conjonctif qui n'est pas sans analogie avec ce que nous avons noté dans l'accident primitif de la syphilis. De plus, en pareil cas, les vaisseaux peuvent être notablement épaissis et sclérosés.

En dehors de la syphilis, on a comparé les altérations histologiques du chancre infectant avec celles du lupus. Je n'ai pas examiné récemment de lupus et je ne puis que m'en rapporter aux descriptions qui en ont été données dans ces

dernières années par Friedländer (1), Lang (2), Volkmann (3), etc. Dans le lupus on trouve, en outre de l'infiltration du tissu conjonctif par de petites cellules, des amas globuleux d'éléments cellulaires volumineux qui n'ont pas de rapports avec les cellules épithéliales du corps muqueux, mais qui se rapportent aux grandes cellules qu'on a décrites sous le nom de cellules géantes dans la tuberculose.

Quelles que soient l'origine et la nature des « cellules géantes » du lupus, le lupus a été rapproché de la tuberculose en raison de sa structure, et on a de la tendance, d'après les plus récents travaux, à le considérer comme représentant la tuberculose cutanée. Notons, toutefois, que les cellules géantes ne sont pas, malgré l'opinion de Schüppel et de plusieurs autres anatomistes, l'apanage exclusif de la tuberculose, puisqu'on les trouve aussi dans les glandes lymphatiques scrofuleuses, puisque elles ont été rencontrées dans les granulations inflammatoires de la peau (Jacobson, Heidenhain, Baumgarten), dans l'éléphantiasis (Klebs). On les a trouvées aussi dans la syphilis; dans un cas de syphilis cérébrale (Heubner); dans les syphilides ulcéreuses (Bizzozero, Köster); dans les gomes du testicule (Baumgarten); dans les papules syphilitiques (Griffini).

MM. Anspitz et Unna n'ont pas trouvé de cellules géantes dans le chancre infectant; je n'en ai point vu non plus dans plusieurs cas de chancres examinés à ce point de vue; mais, ainsi que nous l'avons déjà vu, il y a souvent une inflammation de la tunique interne des vaisseaux, une tumé-

(1) *Virchow's Archiv für path. Anatomie*, t. LX.

(2) *Vierteljahresschrift für Dermatologie und Syphilis*, 1875.

(3) *Berliner klin. Wochenschrift*, 1875, n° 30.

faction des cellules endothéliales et en même temps on trouve quelquefois la lumière vasculaire oblitérée presque complètement ou tout à fait par des cellules endothéliales et par des cellules lymphatiques réunies alors par de la fibrine coagulée. Nous croyons, du reste, que ce qu'on a appelé « cellules géantes » consiste toujours au début dans un arrêt de la circulation sanguine et dans une accumulation de cellules endothéliales et de cellules lymphatiques qui continuent à vivre un certain temps au milieu d'un plasma fibrineux (1).

Nous reviendrons sur les cellules géantes à propos des autres lésions syphilitiques où on les a rencontrées, et sur la comparaison du tissu induré du chancre avec les autres productions syphilitiques, à propos des plaques muqueuses et des gommés. Ajoutons que le tissu du chancre dur est très-voisin de celui des fibromes cutanés, des fibro-sarcomes et de l'éléphantiasis, mais que la disposition et l'étendue des parties atteintes par ces maladies établissent une distinction fort suffisante entre les uns et les autres.

SYMPTÔMES DU CHANCRE INFECTANT. — Etudions maintenant les symptômes du chancre infectant ou induré.

Je vous ai déjà dit, messieurs, que l'incubation du chancre infectant durait longtemps avant qu'aucun symptôme ne se manifestât à la peau. Cette période n'est pas moindre de quinze jours, trois semaines, vingt-cinq jours en moyenne, et elle peut se prolonger jusqu'à deux mois.

(1) Voir à ce sujet une communication que j'ai faite, en 1878, à la Société de Biologie, et qui se trouve reproduite dans la thèse d'agrégation de M. Spiellmann.

Ce que nous avons dit de l'anatomie et de l'histologie pathologique du chancre, vous aidera beaucoup à en bien comprendre la symptomatologie, car pour des altérations de la peau analogues à celles-ci, l'anatomie pathologique et les symptômes se confondent.

Le chancre débute tantôt par une papule, c'est-à-dire par un épaissement avec saillie légère du corps papillaire de la peau, comme cela a lieu pour les chancres de la peau et du mamelon, tantôt par une rougeur superficielle, tantôt par une écorchure à peine visible, par une excoriation ou une érosion superficielle. Comme ces modifications initiales de la peau ou des muqueuses sont très-légères et que de plus elles sont absolument indolores (car, retenez bien ceci, messieurs, le chancre induré est indolore depuis le début jusqu'à sa terminaison), il en résulte qu'elles passent presque toujours inaperçues. Aussi, le médecin voit-il très-rarement le début d'un chancre, et si, dans la clientèle civile, chez des personnes qui se soignent et s'examinent avec attention, cela est rare, si les hommes viennent très-rarement avec un chancre rapproché de son début à la consultation de l'hôpital du Midi, vous comprendrez sans peine, messieurs, qu'à plus forte raison nous ne voyons, pour ainsi dire, jamais, à Lourcine, un chancre à sa période initiale. Chez la femme, en effet, le chancre peut être caché dans un pli, dans une dépression que la malade ne peut que difficilement apercevoir, et, comme elle n'en souffre pas, elle ne s'en inquiète nullement; ajoutez à cela sa répugnance à se montrer, à consulter un médecin pour les affections des organes génitaux, et vous vous expliquerez très-bien comment, à Lourcine, les très-rares malades qui arrivent avec un

chancre bien net, indiscutable, en sont atteintes déjà depuis un certain temps et portent souvent à la fois un chancre en voie de réparation et des accidents secondaires, des plaques muqueuses, de la roséole, des papules, etc.

Le plus souvent, dès les premiers jours de l'apparition du chancre, s'il n'a pas débuté par une élevation papuleuse, on observe un certain degré d'épaississement du chorion, et à son niveau une érosion ou une ulcération.

Au point de vue de l'état de sa surface, on distingue plusieurs variétés du chancre; l'état papuleux, l'état érosif ou desquamatif, l'état exulcèreux et l'état ulcèreux. Dans ces diverses formes qui se définissent d'elles-mêmes, on a, depuis l'état papuleux simple jusqu'à l'état ulcèreux du chancre, une série d'intermédiaires accusant l'ulcération plus ou moins profonde de l'accident primitif. Mais il est rare que le chancre véritablement induré produise une ulcération véritable et profonde; le plus souvent, ainsi que je vous l'ai montré en faisant l'histologie pathologique du chancre, les couches épidermiques et de Malpighi sont complètement conservées et même accrues en épaisseur au bord de l'érosion en même temps que le corps papillaire est épaissi, en sorte que le chancre tout entier représente un plateau sur une élevation; toute la partie malade du derme est plus épaisse que la peau normale avoisinante. Dans l'érosion et l'exulcération, je vous ai montré que les couches épidermiques du centre du chancre étaient détruites plus ou moins irrégulièrement, mais que cependant il y avait encore quelques îlots d'épiderme corné et des lames de cellules crénelées du corps muqueux, formant une couche plus ou moins épaisse à la surface exulcérée.

A la surface des chancre ulcérés, dont j'ai pu faire ré-

comment l'examen dans trois observations (Observations II, IV et V), l'épithélium a complètement disparu et les parties superficielles des papilles infiltrées de cellules lymphatiques fournissent des éléments à la suppuration peu abondante qui les recouvre. Dans deux des chancres qui siégeaient au niveau des plis du prépuce, et surtout dans l'un d'eux (Observation V), la surface ulcérée était déprimée en entonnoir (fig. 1 de la planche V).

Mais ce n'est pas là, Messieurs, le cas le plus commun : tout au contraire, la surface du chancre induré est généralement peu excavée, et cette excavation est encore plus apparente que réelle, parce que, les bords du chancre étant élevés, ce qui est dû à l'hypertrophie des couches épidermiques et papillaires, il suffit que les couches les plus superficielles de l'épiderme soient détruites pour donner lieu à une excavation sensible.

Si l'on examine avec attention la surface d'un chancre arrivé à la période d'état, alors que l'induration commence à s'accuser, c'est-à-dire à la fin du premier septenaire et dans le second septenaire à partir de son apparition, on voit que la dépression légère ou creusée en godet se continue sans interruption, par une surface plane et lisse, avec le bord du chancre qui est recouvert de l'épiderme. L'épiderme épais du bord du chancre se continue sans ressaut, d'une part avec l'épiderme de la peau saine qui l'environne, d'autre part avec la superficie du chancre, et de ce côté les couches épidermiques s'amincissent progressivement.

La surface de ce qu'on appelle l'érosion ou l'exulcération du chancre est lisse, comme vernissée : on y voit des îlots d'épiderme conservé et des parties tapissées par la fausse membrane grisâtre ou jaunâtre dont nous avons

donné plus haut la description. Les plaques épidermiques et la fausse membrane sont au même niveau. A la surface de la lésion, on observe un liquide séreux, transparent, peu abondant. Si on l'essuie avec un linge, la surface reste intacte, même si on la frotte ou si on la racle : elle reste lisse, brillante et se recouvre de suite d'une petite quantité de liquide transparent.

L'induration du chancre survient habituellement à la fin de la première semaine, à dater de son apparition. Elle peut ne se montrer que quinze jours, trois semaines après le début de l'érosion, surtout lorsqu'il s'agit d'une forme rare que nous étudierons bientôt, le chancre mixte.

L'induration se développe en progressant de la surface, c'est-à-dire du réseau papillaire, aux couches profondes dermiques et sous-dermiques ; suivant l'épaisseur de la partie indurée, on distingue plusieurs degrés dans l'induration qui sont :

L'induration parcheminée, qui donne, entre les deux doigts appliqués à l'extrémité d'un diamètre du chancre, la sensation d'une feuille de parchemin qui formerait la base de l'érosion ;

L'induration lamellaire, plus mince encore et moins nette donnant la sensation d'une feuille de papier ;

L'induration nodulaire, dans laquelle la base du chancre est dure, épaisse, analogue, comme résistance entre les doigts à un noyau de cartilage ou de bois ; mode d'induration le plus caractéristique, mais qui est très-rare chez la femme ;

L'induration annulaire, dans laquelle les bords du chancre sont seuls indurés et forment un anneau dur, au centre duquel le tissu possède son élasticité normale.

Dans le cas le plus facile et le plus caractéristique, le chancre a la forme d'une cupule dure siégeant sur la peau indurée et élevée à son niveau (*ulcus elevatum*).

Vous vous rappelez ce que je vous ai dit à propos des altérations histologiques du tissu conjonctif et des vaisseaux sous-chancereux, et vous vous expliquerez très-bien la raison anatomique de ces diverses formes d'induration : l'induration lamellaire et parcheminée correspond à une sclérose limitée aux papilles du derme et au réseau vasculaire des papilles ; l'induration profonde ou nodulaire répond à la sclérose du tissu conjonctif dermique et sous-dermique et à la sclérose du réseau des vaisseaux de cette région, plus considérables comme grosseur que ceux du réseau superficiel. Aussi lorsqu'il existe une semblable lésion des gros vaisseaux artériels et veineux, est-elle plus lente à se former et à disparaître.

Il est difficile, en effet, de supposer qu'une induration et un épaissement portant sur le tissu fibreux des parois externes, moyenne et interne des artères diminue rapidement. Ce que nous savons, au contraire, des scléroses en général, nous porterait à supposer *à priori* que pareille lésion sera longue à se résoudre, et c'est, en effet, ce qui arrive, car on a pu voir, quatre, cinq ans après le début du chancre, des marques manifestes de son induration (Puche), et M. Ricord a pu constater des traces de l'induration dix ou quinze ans après la guérison de l'accident primitif.

Pour bien apprécier l'induration et son degré, il ne faudrait pas palper le chancre suivant une direction perpendiculaire à sa surface. Au contraire, il convient de le saisir par son bord entre le pouce et l'index, de le soulever en le tenant ainsi entre les deux doigts, en faisant glisser la peau saine sur le tissu sous-cutané, et d'exercer alors une

pression suivant une direction parallèle à la surface du chancre. On perçoit très-bien ainsi la résistance qu'offre la base du chancre et on note le degré de son induration. Ce mode de palpation est très-facile dans certaines régions découvertes, mais il est difficile dans d'autres parties, en particulier chez la femme, et il est à peu près impossible dans certaines régions, par exemple au col de l'utérus.

Le degré de l'induration est très-variable suivant les parties où siège l'accident primitif, et il est en rapport avec la structure même de la partie. Ainsi sur le gland, sur la face interne ou muqueuse du prépuce et dans la rainure glando-préputale, le chancre est en général très-nettement induré, à la peau de la verge et sur la peau en général, l'induration n'est pas aussi nette et elle est moindre. Chez la femme, l'induration du chancre est plus considérable à la grande lèvre qu'aux petites lèvres et à la fourchette. La peau de la grande lèvre, en effet, qui est épaisse et doublée de tissu fibro-musculaire dense, est un meilleur terrain pour l'induration que le chorion très-mince de la petite lèvre ou de la fourchette. Aussi, à la fourchette, le chancre est-il presque toujours parcheminé, et, de plus, l'induration est assez difficile à percevoir, en raison de la conformité de la partie et de la difficulté qu'on éprouve à saisir le bord du chancre entre les deux doigts et à le soulever.

Sur d'autres parties comme le col de l'utérus, l'induration est très-difficile à percevoir parce que, d'abord, on ne peut pas palper une partie limitée du col entre les deux doigts et ensuite parce que le tissu fibro-musculaire du col est tellement rigide que la dureté du chancre ne se distingue pas de l'état du tissu sous-jacent.

L'induration du chancre infectant n'est pas seulement très-variable, avec des degrés infinis, mais encore elle peut manquer, dans des cas très-rares à la vérité, mais admis comme incontestables par tous les syphiliographes. M. Vidal a publié tout récemment deux faits de ce genre. Aussi n'est-ce pas un caractère absolu et constant et je crois, pour mon compte, que l'induration est un signe moins important du chancre infectant que l'ensemble des caractères de l'érosion et de l'état de la surface du chancre, surtout si l'on y joint l'état des ganglions, la pléiade de ganglions indurés, indolores, et hypertrophiés.

Habituellement l'induration ne dure pas plus de trois à quatre semaines, et le chancre lui-même se répare en cinq ou six semaines ; mais le noyau induré, lorsqu'il était primitivement considérable et ligneux, peut persister et être encore reconnaissable au bout de quatre, cinq ans et même, suivant M. Ricord, au bout de quinze années.

La réparation du chancre se fait très-facilement et très-rapidement d'elle-même ; la perte de substance, en effet, est très-minime, presque nulle ; ni le corps papillaire ni le derme n'ont été détruits : il suffit que le corps papillaire et le derme se débarrassent, soit par une élimination qui se fait à la surface exulcérée, soit par résorption à l'aide des vaisseaux lymphatiques, des cellules migratrices qui y sont infiltrées, et que les couches épidermiques superficielles se reforment et reprennent leur solidité. Comme il y a rarement une perte de substance réelle, une ulcération proprement dite à la surface, il n'y a pas non plus un véritable tissu cicatriciel à la place occupée par le chancre, mais simplement un épaissement de la peau à son niveau et une teinte d'un rouge obscur ou cuivré ou

foncée qui peut disparaître vite ou, au contraire, persister pendant quelques semaines ou plus longtemps tout en diminuant progressivement.

Le chancre induré peut se transformer *in situ* en une plaque muqueuse et même en des végétations ainsi que nous le verrons bientôt. Cette transformation, qui a été bien étudiée par MM. Davasse et Deville, a joué un grand rôle dans la discussion relative à l'inoculation des accidents secondaires. Lorsque, en effet, on produisait des faits cliniques probants de la transmission de la syphilis par des plaques muqueuses, M. Ricord ne manquait pas de dire que la plaque muqueuse, regardée comme étant le point de départ de la contagion, pouvait bien être un chancre transformé de telle sorte que la base chancreuse de la plaque muqueuse était, en réalité, l'agent de la contagion. Vous savez aujourd'hui ce qu'il faut penser de ces discussions qui n'ont plus actuellement pour nous qu'un intérêt historique.

Le chancre induré est le plus souvent unique, trois fois sur quatre, d'après le relevé de M. Fournier. Dans le quart des cas où il est multiple, on a le plus souvent affaire à deux chancres ayant débuté en même temps et contemporains, se conduisant de même l'un et l'autre au point de vue de la marche, de l'induration, etc. Quelquefois on trouve trois, quatre ou un plus grand nombre de chancres ; ainsi, dans les leçons de M. Ricord sur le chancre, recueillies et publiées par M. Fournier, celui-ci rapporte en note une observation de syphilis où il y avait sur les organes génitaux 19 chancres, tous indurés et contemporains.

Les chancres infectants multiples ont tous débuté à la même époque, car l'accident primitif de la syphilis n'est

pas inoculable au sujet qui le porte; il n'est pas auto-inoculable, en sorte qu'il n'a pas de tendance à se reproduire à côté de l'ulcère primitif comme cela a lieu pour le chancre mou. C'est là, Messieurs, un fait extrêmement important dans l'histoire de cette lésion. Nous y reviendrons bientôt à propos du diagnostic des deux espèces de chancres et vous verrez que, dans les cas embarrassants, l'inoculation du pus chancreux sur le sujet qui est atteint du chancre, est un des meilleurs moyens de diagnostic. Si, en effet, l'inoculation est suivie d'un résultat positif et si elle donne un chancre mou, on est certain d'avoir affaire à du pus de chancre mou; si l'inoculation échoue, on est sûr de ne pas avoir devant les yeux un chancre mou.

Les variations d'aspect du chancre infectant sont nombreuses en ce sens qu'il peut être plus ou moins induré, plus ou moins étendu, unique ou multiple. Ainsi, depuis l'érosion ou la petite écorchure siégeant sur une base papuleuse à peine parcheminée, érosion qui dure peu et qui passe tout à fait inaperçue, jusqu'à l'ulcération à base nodulaire comme cartilagineuse, d'une étendue assez considérable, comme une pièce d'un franc, par exemple, et qui s'accompagne d'un œdème volumineux des grandes et petites lèvres ou du prépuce, il existe une série d'intermédiaires. Le chancre infectant peut être extrêmement petit (chancre nain, Fournier), il peut, au contraire, être très-grand; il peut se présenter sous forme de plaques ressemblant à de l'herpès (chancre herpétiforme, Dubuc).

Le siège de beaucoup le plus ordinaire est la région génitale. Les chancres extra-génitaux sont rares, plus rares toutefois chez l'homme que chez la femme.

Chez l'homme, le siège le plus habituel des chancres des organes génitaux est le gland, la face interne du prépuce et surtout la rainure glando-préputiale et le frein. C'est là qu'on observe les trois quarts des chancres. Il y en a quelquefois sur la peau de la verge, au méat urinaire, au scrotum, aux aines, sur la muqueuse uréthrale. Le chancre de l'urèthre a joué un rôle assez important dans la discussion entre les identistes et les dualistes. La constatation du chancre de l'urèthre explique, en effet, la transmission de la syphilis par des hommes qui, en apparence, n'avaient qu'une simple blennorrhagie, tandis qu'en réalité ils portaient un chancre uréthral déterminant un écoulement.

Chez la femme, les grandes lèvres sont le siège le plus commun des chancres génitaux ; viennent ensuite la fourchette, les petites lèvres, le clitoris, la peau du pubis ou les plis inguinaux, le col de l'utérus, etc.

Il est douteux qu'on ait jamais observé un seul chancre infectant du vagin, et cependant ce canal est assurément la partie la plus exposée à la contagion. On s'est naturellement demandé quelle était la cause de cette immunité. Je vous propose comme explication, la structure spéciale de la muqueuse vaginale. Cette muqueuse présente, en effet, des couches épaisses de cellules d'épithélium pavimenteux comme la peau, mais ce qui la rend très-vraisemblablement plus résistante encore à l'entrée du virus, c'est l'absence absolue d'orifices glandulaires sur toute sa surface. La muqueuse vaginale, en effet, possède des papilles et des saillies villeuses, mais pas de glandes.

Les chancres extra-génitaux sont beaucoup plus communs chez la femme que chez l'homme, surtout chez les clientes de Saint-Lazare ; ce qui s'explique sans peine. Cependant, il ne faudrait pas croire que tous les chancres de

l'anus chez la femme indiquent des relations contre nature : l'anus est, en effet, placé de façon à ce que, dans le décubitus dorsal, les liquides qui baignent la vulve coulent sur l'orifice anal et le contaminent.

Le siège des chancres extra-génitaux est à l'anus, à la bouche, aux lèvres, à la langue, à la luette, au voile du palais, aux amygdales, à la joue, etc., au mamelon.

Le chancre céphalique est presque toujours un chancre induré infectant, cependant il ne faudrait pas croire que la peau de la face et de la tête soit réfractaire au chancre mou. On a pu en effet l'y inoculer aussi facilement que partout ailleurs. Si le chancre mou ne se montre pas ou s'il se montre à titre de rarissime exception aux lèvres ou à la face, c'est très-vraisemblablement parce qu'il est plus facile à voir que le chancre infectant, parce qu'il est caractérisé par un ulcère si manifeste que sa vue inspire une prudente réserve.

Le chancre infectant, lorsqu'il siège à la peau, est recouvert d'une croûte : s'il siège en partie sur la peau, en partie sur une surface humide et muqueuse comme par exemple sur la lèvre, la portion du chancre située sur la peau est recouverte d'une croûte, tandis que la portion humide présente la couleur gris-jaunâtre et la pseudo-membrane dont nous avons déjà parlé.

Le chancre infectant est rare à Lourcine : c'est à peine si j'en ai vu une vingtaine depuis deux ans et demi que je dirige un service de cet hôpital; aussi beaucoup de mes collègues qui m'y ont précédé, disent-ils, comme MM. Cusco et Lancereaux, que le chancre n'est pas la porte d'entrée nécessaire de la syphilis. Il est vrai que M. Fournier soutient le contraire, et le raisonnement, la logique imposent cette conclusion que la vérole de la femme ne diffère pas de celle

de l'homme ; que, chez l'homme, on observe toujours un chancre au début de la syphilis, et que de même la syphilis de la femme doit toujours aussi débiter par un chancre, que celui-ci ait ou non passé inaperçu.

SYMPTÔMES DU CHANCRE MOU. — Je décrirai rapidement, Messieurs, les symptômes du chancre mou. Les détails dans lesquels je suis entré à propos de son anatomie vous sont présents et il est inutile de les répéter. Après avoir débuté par une rougeur et une vésico-pustule ou même par une petite bulle qui se crèvent rapidement, il présente une ulcération cratériforme et suppurante. Cette ulcération est douloureuse, prurigineuse ; le pus qui suinte en assez grande quantité est inoculable sur le malade lui-même et l'auto-inoculation réussit toujours dans la période du début et dans la période d'état de chancre ; aussi le malade s'inocule-t-il assez souvent à lui-même par mégarde ou malpropreté des chancres autour du premier en date et le chancre simple est souvent multiple.

A la période d'état, ses bords sont décollés et relevés, taillés à pic : le tissu voisin est enflammé, pâteux, atteint d'une inflammation œdémateuse avec rougeur de la peau voisine, sans qu'il y ait d'induration comparable à celle du chancre infectant.

Lorsque les ganglions sont pris, ce qui n'est pas constant, il peut y avoir, si le malade s'est fatigué, s'il n'a pas été bien soigné au début, un véritable bubon suppuré. Dans ce cas, un ganglion inguinal se tuméfie, devient très-volumineux : la peau rougit à son niveau et bientôt on sent de la fluctuation superficielle due à du pus formé dans le tissu cellulo-adipeux qui entoure le ganglion. Lorsqu'on a ouvert cet abcès, le ganglion suppure lui-même dans cer

tains cas : l'abcès revêt la forme anfractueuse et présente la suppuration sanieuse du chancre simple : la peau qui en forme les bords est décollée, rouge, enflammée autour de l'ouverture cratériforme.

Ces abcès ganglionnaires, de même que le chancre lui-même, deviennent quelquefois phagédéniques. C'est là Messieurs, comme vous le savez, une complication redoutable qui s'observe à peu près exclusivement dans le chancre mou. Elle est longue, interminable, elle détermine des pertes de substance, des délabrements des tissus, et elle peut même se terminer d'une façon funeste lorsque la gangrène arrive et s'étend profondément.

La durée du chancre mou est donc très-variable : tantôt très-bénin, surtout s'il est bien soigné, il évolue en trois, quatre ou cinq semaines ; d'autres fois il dure plusieurs mois et parfois, s'il devient phagédénique, une ou plusieurs années.

Le chancre mou, lorsqu'il se répare, présente des bourgeons charnus rosés qui végètent de la base de l'ulcération, viennent se mettre de niveau avec la peau saine, et se recouvrent bientôt d'épiderme. Si l'ulcération a été profonde et étendue, il se fait un tissu cicatriciel qui reste dur pendant un certain temps, et qui remplace la portion du derme qui a été détruite ; la place occupée par le chancre est marquée par une cicatrice dure, blanche à sa surface, gaufrée un peu saillante ou déprimée relativement à la peau voisine.

FRÉQUENCE RELATIVE DU CHANCRE INFECTANT ET DU CHANCRE SIMPLE. — D'après les statistiques de l'Hôpital du Midi, le chancre mou paraît beaucoup plus rare qu'il ne l'était il y a quelques années. Ainsi d'après les statistiques de

M. Puche portant sur le nombre considérable de dix mille chancres, il y avait un chancre induré pour quatre chancres simples; MM. Fournier, Cullerier, d'après les statistiques de faits observés au Midi, donnaient à peu près autant des uns que des autres; M. Clerc, d'après les faits de Saint-Lazare, M. Labarthe suivant les observations du service de M. Simonnet, ont trouvé un chancre induré pour deux chancres mous. Les faits plus récents analysés par M. Mauriac à l'Hôpital du Midi lui ont donné une proportion inverse et il semble prouvé d'après mon excellent collègue et ami que le chancre mou diminue et tend à disparaître. Mais il faut bien savoir que le chancre mou est très-variable dans sa fréquence suivant les couches sociales qu'on observe. Il est beaucoup plus fréquent que le chancre infectant, par exemple, chez les prostituées de bas étage et âgées, parce que ces femmes ont eu, depuis longtemps déjà, pour la plupart, un chancre syphilitique, et qu'elles sont syphilitiques, c'est-à-dire garanties contre un nouvel accident primitif infectant, tandis qu'elles peuvent être indéfiniment contaminées par le chancre mou.

Cet accident est aussi assez fréquent dans l'armée par la raison que les soldats s'adressent généralement à la catégorie de femmes qui précède. Ainsi d'après la dernière statistique de l'armée qui se rapporte à l'année 1875, sur 1000 entrées à l'hôpital, il y avait 11 cas de chancre mou et 22 de syphilis; sur 1000 entrées à l'infirmerie on a noté 17 chancres mous, 16 syphilis et 127 uréthrites. Comme il entre à peu près les deux tiers de l'effectif par an à l'infirmerie et à l'hôpital on aurait environ 19 chancres mous et 26 chancres infectants par 1000 hommes de l'effectif, à supposer que tous ceux qui sont atteints entrent à l'hôpital ou à l'infirmerie. C'est une proportion assuré-

ment bien moindre que celle des malades vénériens atteints dans les classes de jeunes gens riches ou d'ouvriers des grandes villes.

CHANCRE MIXTE. — Je dois vous dire un mot, Messieurs, d'une variété du chancre qu'on considère comme participant à la fois de la nature virulente du chancre simple et du chancre infectant.

On avait remarqué qu'un certain nombre de chancres infectants syphilitiques, deux ou trois sur cent, pouvaient être inoculés au malade qui en était le porteur et qu'il résultait de cette inoculation un chancre mou.

D'un autre côté, MM. Rollet et Laroyenne, de Lyon, ont observé qu'en mettant du pus de chancre mou sur un chancre infectant, on obtenait un ulcère chancreux spécial, le chancre mixte. M. Rollet a fait de ce chancre mixte une espèce à part. Il est certain qu'un individu atteint de chancre mixte transmettra à un individu sain un chancre mixte, c'est-à-dire un chancre à la fois infectant et ulcéreux. Ce chancre se conduira comme un chancre simple et infectant à la fois : l'ulcération apparaîtra très-rapidement et avec les caractères du chancre simple ; puis au bout de quinze jours ou trois semaines, c'est-à-dire après la longue période d'incubation du chancre syphilitique, la base du chancre, molle jusque-là, s'indurera et les ganglions, les éruptions secondaires suivront le cours régulier de la syphilis. Nous croyons qu'on doit considérer purement et simplement le chancre mixte comme l'union de deux virus et de deux lésions développées en même temps ou simultanément chez le même individu.

Un chancre mixte n'est pas en effet toujours dû à la contagion d'un chancre mixte. Dans un certain nombre de

cas très-bien observés par Ricordi, Maziotti, etc. (1), on cite des chancres mixtes contractés par un individu ayant eu des relations avec une femme qui avait à la fois un chancre mou et des plaques muqueuses. Assez fréquemment un sujet atteint déjà d'un chancre induré dont il ne souffre pas se livre au coït et greffe un chancre mou sur un chancre induré. Très-rarement l'inverse a lieu, c'est-à-dire la greffe d'un chancre syphilitique sur un chancre mou, ce qui tient aux conditions de suppuration abondante et de douleur présentées par le chancre mou. Enfin des plaques muqueuses sur lesquelles le pus du chancre mou est déposé par le coït peuvent s'ulcérer, s'excaver et présenter tous les caractères de l'ulcère du chancre simple ou du chancre mixte.

Le chancre mixte vaccino-syphilitique, causé par l'inoculation du vaccin souillé par le virus syphilitique, se conduit d'une façon analogue au précédent en ce sens que la pustule vaccinale paraît d'abord et évolue normalement, puis, du 15^e au 30^e jour après l'inoculation, se montre la papule indurée du chancre syphilitique.

DIAGNOSTIC DU CHANCRE. — Le diagnostic du chancre infectant doit se faire d'abord avec le chancre simple. Ce diagnostic, généralement facile, résulte de tous les caractères que je vous ai exposés. Le début, la période d'incubation, l'aspect sont différents. Le chancre infectant est indolore et presque constamment induré; il est le plus sou-

(1) Cités dans le *Traité pratique des maladies vénériennes*, de M. L. Jullien, traité qui a paru au moment de l'impression de ces leçons et qui offre une description excellente et aussi complète que possible du chancre et de ses variétés.

vent unique et il s'accompagne de la pléiade ganglionnaire. Le chancre mou est souvent multiple et douloureux, sans retentissement ganglionnaire ou accompagné de bubou suppuré.

Les lésions qui peuvent être confondues avec le chancre infectant sont en premier lieu l'herpès qui est plus difficile parfois à diagnostiquer chez la femme que chez l'homme parce qu'il est quelquefois très-confluent, formé de groupes nombreux envahissant toute la vulve, et qu'il détermine un œdème des grandes et petites lèvres. C'est plutôt avec des plaques muqueuses qu'avec des chancres qu'on pourrait confondre l'herpès. Retenez cependant l'aspect de certains chancres multiples qui peuvent se rapprocher de l'herpès (Dubuc), mais ces chancres sont généralement indurés. De plus l'herpès est sous forme de groupes formés d'abord par des vésicules qui ont une disposition régulière et qui, lorsqu'elles sont exulcérées, conservent la même disposition de petites exulcérations en corymbes. Enfin l'herpès, affection très-prurigineuse, guérit par des lotions simples en moins de huit jours, lorsqu'il n'y a qu'une plaque d'herpès, et ne donne lieu à aucune adénite.

Je vous signale simplement la difficulté qu'on éprouve parfois à reconnaître une plaque muqueuse à base élevée et dure, à surface ulcérée, d'avec un chancre ; nous y reviendrons après l'étude de la plaque muqueuse.

Il existe quelquefois des syphilides tertiaires du gland ou de la vulve à base tuberculeuse ou gommeuse qui sont dures et exulcérées à leur surface et qu'il est très-difficile, on peut dire impossible, de différencier d'un chancre initial. En pareil cas, le diagnostic de la syphilis n'est pas douteux, mais on doit se demander s'il s'agit, chez un sujet déjà syphilitique, d'une récurrence de chancre induré ou

d'une syphilide tardive. Là, on peut craindre que les préoccupations doctrinales empêchent de constater la vérité. Le pathologiste, qui admet que la syphilis contractée dure toute la vie, aura de la peine à admettre l'épuisement du virus qui serait prouvé par la récurrence du chancre infectant. D'un autre côté les caractères anatomiques et cliniques du chancre induré comparé à une papulo-tubercule tertiaire ulcérée sont les mêmes, en sorte que la question est à peu près insoluble dans l'état actuel de la science et la majorité des syphiliographes considère ces prétendus cas de récurrence du chancre comme des syphilides tertiaires.

Il faut aussi avoir présent à l'esprit le fait de la possibilité du développement d'un furoncle simple soit au mont de Vénus, soit au pénis et au gland. Ces petits furoncles, venus vraisemblablement à la suite du frottement, se conduisent là comme partout ailleurs. Ils consistent en une élévation à base dure et profonde dont le sommet blanchit bientôt, et qui suppurent à la façon du furoncle, après évacuation d'un bourbillon (Mauriac).

Il y a aussi des œdèmes du prépuce et des œdèmes de la vulve, suites du coït et d'attouchements qui sont faciles à reconnaître et qui peuvent s'accompagner quelquefois d'un abcès du prépuce, et très-souvent d'un abcès de la glande vulvo-vaginale. Il faut savoir aussi qu'un chancre induré, qu'un chancre mou peuvent se développer à la surface suppurante d'un abcès de la glande vulvo-vaginale. C'est une complication très-rare, mais à laquelle il faut songer si l'on voit un de ces abcès durer longtemps avant de se cicatriser.

Je ne vous parle que pour mémoire, dans ce diagnostic, des ulcères dus à l'arsénite de cuivre et des tumeurs, épithéliomes, éléphantiasis, etc.

TRAITEMENT DU CHANCRE. — Le traitement du chancre induré est très-simple : comme il a une tendance naturelle à guérir en tant que lésion locale, il n'y a pour ainsi dire rien à faire que de le tenir proprement par des lotions, l'isolement avec de l'ouate ou de la charpie. Faut-il l'attaquer énergiquement et l'enlever? La statistique donnée par MM. Auspitz et Unna est engageante, ainsi que je vous l'ai déjà dit dans notre première leçon ; elle donne l'espoir qu'en enlevant complètement le chancre à son début il n'y ait pas d'infection syphilitique. Aussi pourriez-vous tenter l'opération si le chancre siègeait dans un point accessible, et sur une partie qui n'est pas absolument nécessaire, sur la petite lèvre par exemple ou sur le bord libre du prépuce.

Doit-on donner le traitement anti-syphilitique aussitôt qu'on a reconnu l'existence d'un chancre induré? C'est là une question qui est diversement résolue par les auteurs : plusieurs des syphiliographes, et des plus autorisés, M. Diday (1) en particulier, ne donnent pas de mercure

(1) M. Diday a publié une statistique de 74 cas circonsciés de chancre infectant dont 25 ont été soumis au traitement mercuriel et 49 à l'expectation. Dans la première série, M. Diday a noté cinq syphilis fortes, tandis que, dans la seconde série, il y avait seulement cinq syphilis fortes pour un nombre double de malades, de telle sorte que, d'après cette statistique, la syphilis grave viendrait plus souvent chez les malades mercurialisés pendant la durée du chancre, que chez ceux qui ne sont pas mercurialisés dès le début. Il faut évidemment faire ici la part du hasard dans les statistiques de cette nature ; on peut tomber, par hasard, sur une série de cas légers ou de cas graves, mais il n'en est pas moins vrai qu'on peut rester dans le doute et s'abstenir de la médication mercurielle pendant la période de l'accident primitif, en attendant que des statistiques portant sur un plus grand nombre de cas aient élucidé cette question.

pendant la durée du chancre et attendent, pour instituer une médication mercurielle, l'apparition des accidents secondaires.

Il paraît certain, en effet, que le traitement mercuriel donné pendant la période d'état du chancre, n'empêche nullement l'évolution de la syphilis ni l'écllosion des accidents secondaires; tout au plus l'administration régulière du mercure pendant la durée du chancre et après sa cicatrisation peut-elle retarder l'apparition des syphilides secondaires. Que ces éruptions arrivent, comme cela est la règle habituelle, vers la fin du second mois après le début du chancre non traité, ou bien après trois ou quatre mois, après cinq mois même lorsqu'on a administré le mercure, cela paraît indifférent à beaucoup de médecins. Il en est qui préfèrent ne pas donner le mercure et favoriser l'apparition des syphilides sans gêner en rien la marche naturelle de la maladie dans ses manifestations bénignes. Dans cet hôpital, lorsque les femmes entrent avec un chancre, il est très-rare qu'il ne soit pas déjà en voie de réparation; elles ont presque toujours déjà des accidents secondaires, plaques muqueuses au début ou roséole, en sorte qu'il n'y a pas d'hésitation à avoir pour instituer la médication mercurielle. Je reviendrai sur l'époque d'administration du mercure lorsque nous examinerons la médication anti-syphilitique en général.

S'il n'y a pas un grand intérêt à ne pas traiter le chancre induré qui guérit tout seul, il n'en est pas de même du chancre mou. Comme il a, en effet, une grande tendance à envahir, à s'inoculer sur le sujet qui en est porteur, et comme il peut donner lieu à des bubons suppurés et même à du phagédénisme, il est essentiel de le détruire aussitôt qu'il est reconnu. On l'a cautérisé dans ce but

avec le fer rouge, avec l'acide nitrique ou sulfurique, avec la pâte de Vienne, etc. Le caustique auquel M. Ricord et beaucoup de syphiliographes ont donné la préférence, est le caustique carbo-sulfurique, composé de poudre de charbon et d'acide sulfurique, analogue au caustique sulfo-safrané de Velpeau. Il a l'avantage, lorsqu'il a été introduit dans l'ulcère chancreux, d'y rester, de former une croûte noire sous laquelle les bourgeons charnus végètent et deviennent de bonne nature, de sorte que, lorsque la croûte tombe, on trouve au-dessous d'elle le chancre en voie de réparation.

Si la cautérisation était refusée par les malades, il faudrait conseiller le repos afin de prévenir la suppuration du bubon, et faire des lotions astringentes ou couvrir de poudre d'iodoforme la partie malade.

BIBLIOGRAPHIE DU CHANCRE.

- Boys de Loury et Costilhes. — Chancres observés à l'hôpital Saint-Lazare, *Gazette médicale*, p. 369, 1845. — Mémoires sur les chancres chez la femme, *Gazette médicale*, 1847, p. 274.
- Auzias-Turenne. — Inoculation de la syphilis aux animaux, *Gazette médicale de Paris*, 1850-1851, et traité de la syphilisation, in-8°, 1878.
- Clerc. — Du chancroïde syphilitique, *Moniteur des hôpitaux*, 1854. Réponse au mémoire de M. Cullerier, Paris, 1855.
- Dron. — Du double virus syphilitique, thèse de Paris, 1856.
- Fournier. — Recherches sur la contagion du chancre, Paris, 1857. — Etude sur le chancre céphalique, 1858. — Diagnostic général du chancre syphilitique, *Union médicale*, août 1871. — Etude sur l'induration syphilitique primitive, *Archives de médecine*, 1867. t. II, p. 503. — Pseudo-chancre des sujets syphilitiques, 1868, t. I, p. 642.
- Nadaud des Islets. — Inoculation du chancre mou à la région céphalique, thèse, Paris, 1858.
- Diday. — Observations de chancres de la bouche, *Annales de dermatologie*, t. IV 1872.

- E. Langlebert. — De l'accident primitif produit par la contagion physiologique artificielle des accidents secondaires de la syphilis. *Moniteur des hôpitaux*, 1859.
- Rollet. — Etude sur le chancre produit par la contagion de la syphilis secondaire et spécialement du chancre du mamelon et de la bouche, *Archives de médecine*, février 1859. — Article chancre du *Dictionnaire encyclopédique*.
- Laroyenne. — Etudes expérimentales sur le chancre dans *Annuaire de la syphilis*, par Diday et Rollet, Lyon, 1859.
- Baerensprung. — Mittheilungen aus der Abtheilung und Klinik für syphilitische Krankheiten. — Berlin, 1860 et *Charité Annalen*, t. IV. p. 16.
- Alph. Guérin. — Du chancre induré. *Gazette des hôpitaux*, 1867.
- Melchior Robert. — Quelques considérations sur l'auto-inoculabilité du chancre infectant et sur le chancre dit mixte.
- Aimé Martin. — De l'accident primitif de la syphilis constitutionnelle, thèse, 1863.
- L. Lefort. — Recherches sur quelques points de l'histoire clinique des maladies vénériennes, *Gazette hebdomadaire*, juin 1869.
- Labarthe. — Le chancre simple, thèse, 1872.
- Vidal. — La syphilis constitutionnelle ayant pour accident initial le chancre mou, *Union médicale*, 1872.
- Schwartz. — Etudes sur les chancres du col utérin, thèse, Paris, 1873.
- Mauriac. — Rarcté actuelle du chancre simple. Paris, 1876.
- A. Ricordi. — L'ulcéro misto, etc., *Annali universali d'omodei*, avril 1866. — Nuove tributo allo studio del l'ulcero misto, *Giornale italiano della malattia venerea e della pelle*, t. II, 1867.
- Duhuc. — Variété clinique du chancre syphilitique. — Du chancre syphilitique multiple herpétoïforme, *Annales de dermatologie et de syphiliographie*, t. V, p. 244.
- Louis Jullien. — *Traité des maladies vénériennes*, Paris, J.-B. Baillière, 1879.

OBSERVATIONS CLINIQUES ET EXAMENS HISTOLOGIQUES

RELATIFS AU CHANCRE INDURÉ.

Nous relatons ici un petit nombre d'observations qui se rapportent exclusivement aux examens histologiques qui nous ont le plus servi pour l'étude anatomique du chancre. Ces observations complètent la description histologique générale que nous avons donnée précédemment. Ainsi on trouvera dans l'observation I, qui se rapporte aux figures 1 et 3 de la planche I, et à la figure 4 de la planche II, des détails relatifs aux glandes sudoripares comprises dans le chancre. Dans l'observation II on trouvera des détails de structure concernant l'inflammation des glandes sébacées (fig. 6 de la planche III). Les observations IV et V concernant des chancres du prépuce qui m'ont été données par M. Mauriac, présentent des détails intéressants sur la forme des cicatrices, sur le mode de réparation, sur les oblitérations vasculaires et sur l'inflammation des nerfs dans le chancre. Les figures 1, 2 et 3 de la planche III se rapportent au chancre de l'observation IV et les figures 1, 2, 10 et 11 de la planche V montrent une section d'ensemble, la section d'un faisceau nerveux et des sections des vaisseaux du chancre qui fait le sujet de l'observation V

OBSERVATION I.

*Chancres indurés de la grande lèvre droite. — Excision. —
Examen histologique.*

La nommée J..., cuisinière, âgée de 25 ans, entre à Lourcine (salle Saint-Clément), le 16 mai 1878 (lit n° 21).

Rien de particulier comme antécédents personnels ou héréditaires. Elle a eu trois enfants.

Il y a environ trois semaines, la malade s'aperçut, à la grande lèvre droite, de la lésion pour laquelle elle entre à l'hôpital.

Cette lésion consiste en une tuméfaction considérable de la grande et de la petite lèvre, à droite. Au tiers inférieur de la grande lèvre se trouve une érosion de l'étendue environ d'une pièce de 50 centimes, presque ronde. Elle est bordée par une sorte de bourrelet croûteux et jaunâtre formé par des cellules épithéliales. Ce bourrelet fait un léger relief et est large d'un millimètre à un millimètre et demi environ. Le reste de la surface du chancre est érodé, imbibé d'un liquide séreux et transparent peu abondant. On y constate de plus un pointillé de petites taches rouges, presque saignantes et de petits espaces gris-jaunâtre constitués par une fausse membrane d'aspect diphthéritique, épaisse d'un demi millimètre environ et adhérente. Quand on enlève cette membrane au moyen d'une pince, le tissu sous-jacent saigne légèrement.

Cette érosion chancreuse, plutôt bombée qu'excavée, présente une induration manifeste de son fond et de ses bords. L'induration se confond insensiblement avec l'œdème diffus et dur de la grande lèvre.

À côté de cette lésion et à sa partie interne, c'est-à-dire sur la petite lèvre droite, à son bord libre, se trouve une érosion festonnée, à surface irrégulière, couverte de couches épithéliales assez épaisses. La base de cette érosion présente une induration assez nette.

À la face interne de la petite lèvre droite, se trouvent trois érosions très-superficielles, exactement circulaires, grandes comme des lentilles et couleur jambon. Elles ne sont nullement

indurées. Ces ulcérations de la petite lèvre sont venues consécutivement au chancre de la grande lèvre. Deux ou trois ganglions durs, gros comme des noisettes, roulant sous le doigt, existent dans le pli de l'aîne de chaque côté.

La peau, le cuir chevelu, les muqueuses ne présentent aucune altération. Pas de ganglions cervicaux. Pas de fièvre. Etat chloro-anémique léger.

Le 17, on enlève le chancre induré de la grande lèvre droite. La partie enlevée avait près de deux centimètres de diamètre sur un de profondeur. On prescrit la liqueur de Van-Swicten.

Le 20, la plaie résultant de l'ablation du chancre est presque complètement cicatrisée; elle est allongée de haut en bas, un peu déprimée, sa surface est grisâtre, pultacée. Le tissu qui forme la base de cette cicatrice est bien encore un peu dur, mais il ne l'est pas davantage que le tissu de la grande lèvre encore aussi œdématié que le premier jour.

L'ulcération de la petite lèvre gauche n'a pas changé d'aspect et est toujours un peu indurée. Les érosions de la face interne de la petite lèvre gauche ne se sont pas modifiées; cette petite lèvre est toujours œdématiée.

Les ganglions inguinaux ont un peu augmenté de volume.

26. La plaie résultant de l'ablation du chancre tend de plus en plus à se cicatriser.

L'ulcération de la petite lèvre gauche est complètement couverte d'un enduit blanchâtre, adhérent, composé de cellules épidermiques et de leucocytes; la surface sous-jacente à cette fausse membrane est saignante.

29. Des papules muqueuses commencent à se montrer sur le haut des cuisses, des deux côtés.

6 juin. La plaie de la grande lèvre droite est complètement cicatrisée et présente une teinte brunâtre. La grande lèvre est encore tuméfiée. Les ulcérations des petites lèvres et les plaques muqueuses de la face interne des cuisses ont disparu.

La malade quitte l'hôpital le 18 juin dans le même état.

Examen histologique du chancre. — La pièce a été durcie dans le liquide de Müller, la gomme et l'alcool. Nous avons dessiné planche 1, fig. 1, une section représentant l'ensemble de ce chancre à un grossissement de 13 diamètres. Les papilles sont hypertrophiées et les couches épidermiques sont augmentées d'épaisseur aux bords du chancre, c'est-à-dire en *p* et en *d*. Cet épaiss-

sissement des couches épidermiques et l'inflammation de leurs cellules étaient très-nets à la surface même du chancre et près de ses bords, surtout au niveau de l'émergence des poils. Ainsi nous avons représenté, dans la figure 4 de la planche II, une section des couches superficielles de l'épiderme, sur le chancre et près de son bord, au niveau d'un follicule pileux. Le grossissement de la figure 4, planche II, qui est de 150 diamètres permet de voir dans cette figure la suppuration au sein des cellules cornées de l'épiderme, la formation de petites cavités creusées dans les cellules, comme en *c*, les petits îlots de globules de pus *d*, limités de toutes parts par des cellules épidermiques, les cavités plus considérables qui transforment l'épiderme corné en un réticulum à mailles larges formées par des cellules cornées et rempli de pus.

Sur d'autres points de la surface du chancre, on voit les globules de pus disposés en nappes qui s'interposent entre les couches de l'épiderme corné. Ainsi la figure 3 de la planche I montre une couche de globules ronds située entre les lames *c* et *d* de l'épiderme superficiel.

La couche muqueuse de Malpighi présentait des lésions analogues et en particulier dans la gaine épithéliale d'un poil qui est représentée dans la fig. 4 de la planche II. En *o*, on peut voir des cellules cavitaires *c* et de petites cavités pleines de pus, *n*.

La couche épithéliale était amincie et mêlée avec du pus au niveau du centre ulcéré du chancre. Dans ce point, les papilles forment une couche où le relief de chacune d'elles est peu accentué. Les lésions du tissu conjonctif, l'infiltration par des cellules lymphatiques, l'épaississement inflammatoire des vaisseaux sont très-faciles à vérifier.

Dans cette région, qui contient des glandes sudoripares, celles de ces glandes qui sont comprises dans le tissu de néoformation du chancre sont peu altérées : C'est le tissu conjonctif périphérique surtout qui est enflammé et qui forme au pourtour des segments de leurs glomérules une bordure de petites cellules rondes. Cependant, là aussi, leurs cellules épithéliales sont un peu grossies et leurs tubes sont plus volumineux qu'à l'état normal. Sur les sections transversales de leurs tubes, la lumière centrale, bordée par la rangée des cellules épithéliales, présente souvent dans son intérieur des cellules rondes qui ne sont autres que les cellules périphériques desquamées et libres.

OBSERVATION II.

Chancre induré de la petite lèvre. — Exeision. — Examen histologique du chancre.

E... B..., couturière, 49 ans, s'est toujours parfaitement portée jusqu'à ce jour. Pas d'antécédents personnels ou héréditaires.

Il y a quinze jours, elle s'est aperçue de la présence d'un petit bouton assez douloureux à la petite lèvre droite. Ce bouton a grossi peu à peu et a fini par se transformer en une ulcération superficielle. Elle prit des bains répétés, mais l'érosion ne disparaissant pas, elle entre à Lourcine, salle Saint-Clément, le 26 juin 1878.

Au niveau du bord libre de la moitié inférieure de la petite lèvre droite, à sa face interne, se trouve une petite ulcération superficielle du diamètre de huit millimètres environ et absolument circulaire. Cette érosion peu profonde, creusée légèrement en godet, est recouverte par une croûte brunâtre, très-adhérente. Les bords et la base de ce chancre sont fortement indurés et font éprouver la sensation d'un noyau cartilagineux de près de un centimètre de profondeur.

La petite lèvre droite est de plus assez fortement œdématiée, mais l'induration se distingue assez facilement du tissu ambiant.

Dans le pli inguinal droit, deux ganglions gros comme de petites noisettes, très-durs et roulant sous le doigt.

Deux ou trois petits ganglions dans le pli de l'aîne gauche. Les autres ganglions, la peau et les muqueuses, sont absolument intacts. Pas de fièvre.

Le 29. On enlève au moyen du bistouri la moitié inférieure de la petite lèvre supportant l'induration chancreuse.

1^{er} juillet. Ce qui reste de la petite lèvre est encore fortement œdématié, mais on n'y peut constater la moindre trace d'induration spécifique.

La plaie suppure assez abondamment.

2 juillet. Même état. La suppuration augmente, déjà la plaie tend à bourgeonner et à se cicatriser. Les ganglions inguinaux droits ont diminué de volume.

Liquueur de Van Swieten.

3 juillet. La plaie est blanchâtre; le tissu de bourgeons charnus de nouvelle formation est infiltré de pus. Au-dessous de la plaie, le tissu conjonctif est œdématisé, mais il ne l'est pas plus que le jour de l'opération.

5 juillet. La plaie est détergée et donne très-peu de pus; elle est planiforme et le tissu conjonctif sous-jacent est beaucoup moins œdématisé, plus mou.

7 juillet. La plaie est recouverte d'une couche épidermique. Le tissu sous-jacent présente encore néanmoins une certaine dureté qui disparaît peu à peu les jours suivants en même temps que l'œdème de la grande et de la petite lèvre.

23 juillet. Deux végétations de la petite lèvre gauche qui sont survenues peu de temps après l'entrée de la malade et qui se sont développées depuis quelques jours sont excisées. Il n'y a pas eu jusqu'ici d'accidents secondaires.

Examen histologique du chancre. — La partie enlevée est placée de suite dans de l'alcool, puis, le même jour, dans de l'acide picrique et ensuite durcie par l'action successive de la gomme et de l'alcool.

La préparation passant par le grand axe du chancre et représentant sa section perpendiculaire à la surface offre une disposition générale qui est figurée dans la planche III, fig. 6. Sur ce dessin fait à un très-faible grossissement, à 8 diamètres, la partie saillante comprise entre les lettres *m* et *n'*, représente la surface ulcérée du chancre. Cette partie est située, comme on se le rappelle, au bord saillant de la petite lèvre, de telle sorte que les sections comprennent, en même temps que l'ulcère primitif, une portion de la face interne et de la face externe de la petite lèvre. Le revêtement épithélial *n* de la face interne de la petite lèvre, dans le voisinage du chancre, est très-épais, et les papilles qu'il recouvre sont très-longues et très-développées. Ce revêtement épithélial normal s'arrête en s'effilant en biseau en *m*. La surface du chancre de *m* en *n'* est dépourvue du revêtement épithélial normal; à sa place il existe une couche mince *a* formée par des globules de pus mêlés à quelques cellules épithéliales. Ces éléments naturellement ne peuvent se voir au faible grossissement de 8 diamètres de la figure. Les papilles ne forment pas de relief à la surface du chancre, et leur extrémité donne naissance à la suppuration peu abondante qui se concrète en une couche mince. En *n'*, c'est-à-dire au bord du chancre, l'épiderme normal est en place et les

papilles sont hypertrophiées. On voit par le dessin d'ensemble de la fig. 6 que le chancre ne donne pas lieu à une perte de substance bien notable. Une couche de globules de pus mêlée à des cellules épithéliales remplace les couches épidermiques normales, et, au-dessous de cette couche, les papilles infiltrées de cellules lymphatiques y déversent ces éléments. Tout le tissu du chancre, qui forme une masse indurée, est constitué par une infiltration d'éléments cellulaires ronds entre les faisceaux du tissu conjonctif, et les parois des vaisseaux, artères et veines, sont épaissies par la formation des cellules nouvelles. C'est surtout la tunique adventice qui est ainsi altérée. Nous n'insistons pas sur ces lésions parce qu'elles rentrent dans la description générale.

Mais il y avait, dans ce fait de chancre, tous les éléments d'une étude complète des lésions des glandes sébacées. Les glandes sébacées sont, en effet, très-abondantes dans la petite lèvre, et, dans chaque préparation, on en trouvait plusieurs à différents degrés d'altération. On peut déjà se rendre compte de ce qui se passe dans les glandes sébacées à un grossissement très-faible, à 8 diamètres par exemple, comme dans la figure 6. Là, en effet, les glandes sébacées examinées loin du chancre et en dehors du tissu enflammé et induré sont normales. La glande *y* montre, en effet, une bordure simple de cellules pavimenteuses; en même temps le canal excréteur et les culs-de-sac offrent à considérer un centre clair rempli par les cellules sébacées normales. Dans la glande *g'* qui se trouve sur le bord du chancre, les cellules sébacées ne se reconnaissent plus à leur aspect clair que dans les culs-de-sac profonds et la lumière du conduit est remplie de cellules pavimenteuses. Dans les glandes sébacées *k*, *h*, et *l*, qui sont en plein dans le tissu enflammé, il n'y a plus de cellules claires, graisseuses, sébacées; les glandes sont remplies de cellules épithéliales pavimenteuses de nouvelle formation. Lorsqu'on examine comparativement le contenu des glandes normales et enflammées avec un fort grossissement, on reconnaît que, dans ces dernières, les cellules sébacées sont peu à peu refoulées au centre des conduits et des acini par une végétation de petites cellules pavimenteuses; dans les points qui sont le plus altérés, c'est-à-dire au centre du chancre, il n'y a plus de cellules sébacées: les cellules pavimenteuses des conduits et des culs-de-sac montrent souvent une cavité entre le noyau et le protoplasma de la cellule et il y a souvent aussi des cellules rondes, globules de pus ou cellules lymphatiques dans l'intérieur des glandes à côté des cellules épithé-

liales ou dans la cavité dont elles sont creusées. C'est surtout dans la partie du conduit glandulaire la plus rapprochée de la surface en pleine suppuration, qu'on trouve ces cellules rondes. Les lésions des glandes sébacées sont en pareil cas, cela va sans dire, consécutives à l'inflammation du tissu conjonctif.

OBSERVATION III.

Chancre induré de la petite lèvre droite. — Plaques muqueuses.

M... B..., femme de chambre, âgée de 21 ans, entre à Lourcine, salle Saint-Clément (lit n° 18), le 9 mai 1878.

Rien à noter comme antécédents personnels ou héréditaires.

Elle prétend ne s'être aperçue de son mal que quatre jours seulement avant son entrée à l'hôpital.

Etat actuel. — La grande lèvre droite est considérablement œdématiée. Il en est de même de la petite lèvre du même côté à la face interne de laquelle on constate une ulcération festonnée, grisâtre, bombée à son centre ; à la périphérie, la dépression résultant de la discontinuité du revêtement épithélial est très-légère.

A la partie inférieure de la petite lèvre droite, pour ainsi dire à cheval sur son bord libre, se trouve une ulcération festonnée, irrégulière, s'étendant surtout sur la face interne de cette petite lèvre. Le bord de l'ulcération constituée par un revêtement blanchâtre des cellules épithéliales va en s'amincissant sur la surface érodée. Cette surface est gris-jaunâtre et, essuyée, elle se recouvre bientôt d'un liquide séreux et clair. La base de l'ulcération est indurée, de consistance presque fibreuse.

Sur la surface externe de la grande lèvre, de chaque côté de la fourchette, se trouvent des plaques muqueuses exulcérées.

Les plis radiés de l'anus sont hypertrophiés et l'on y peut constater la présence de quelques plaques muqueuses.

Ganglion unique mais très-dur et très-volumineux dans l'aîne à droite ; à gauche deux petits ganglions indurés. — La peau, la muqueuse buccale sont saines.

Pas de ganglions cervicaux. — On prescrit la liqueur de Van Swieten.

Examen histologique de la surface du chancre et de la pseudo-membrane. — On enlève par le raclage la fausse membrane grisâtre qui couvre la surface de l'ulcération. L'examen microscopique montre qu'elle est constituée :

1° Par des cellules épithéliales isolées ou en plaques plus ou moins grandes (voyez planche I, fig. 2). Plusieurs de ces cellules épidermiques présentent des prolongements arborisés en forme de cornes de cerf, comme dans les fausses membranes de la diphthérie (voyez fig. 7). On trouve ainsi des cellules épithéliales globuleuses, plus ou moins jeunes et plus ou moins grandes.

2° Par des corpuscules de pus pourvus d'un ou de plusieurs noyaux ; par des granulations plus ou moins grosses ; par de nombreux vibrions, par des chapelets de petites spores.

20 *mai*. L'érosion chancreuse a complètement disparu, mais l'induration a augmenté. L'œdème de la grande lèvre droite a beaucoup diminué et ne persiste plus guère qu'à sa partie inférieure.

26 *mai*. Poussée de papules muqueuses sur les deux grandes lèvres.

8 *juin*. La malade quitte l'hôpital présentant encore des papules muqueuses en voie de disparition aux grandes lèvres.

OBSERVATION IV.

Examen histologique d'un chancre induré du prépuce.

Dans le courant du mois de juin 1878, mon savant collègue M. le docteur Mauriac me remit, pour que je l'examine, un chancre induré du prépuce qu'il avait enlevé dans son service de l'Hôpital du Midi, avec un grand lambeau du prépuce. Ce chancre existait depuis plus de trois semaines et il était étendu transversalement sur la peau du prépuce qu'il entourait à la façon d'un segment d'anneau. Les parties qui avaient été les premières

atteintes étaient cicatrisées tandis qu'il restait encore environ la moitié de l'ulcère en voie de suppuration. Ce chancre était assez étendu suivant son grand diamètre; il mesurait environ deux centimètres et demi : la partie cicatrisée était recouverte d'un épiderme normal et elle était déprimée; la partie ulcérée était à vif, couverte d'une mince couche grisâtre : celle-ci était à peu près de niveau avec la peau normale voisine. Partout on sentait sous les parties cicatrisées comme sous la portion ulcérée, une induration ligneuse tout à fait caractéristique. Cette pièce a été durcie successivement dans le liquide de Müller, la gomme et l'alcool.

Le prépuce, et surtout cette portion cutanée du prépuce est assurément la partie la plus simple comme structure qui puisse être le siège d'un chancre, car il n'y a là que du tissu conjonctif, des vaisseaux, des nerfs et un revêtement épidermique. Aussi, cette observation et la suivante peuvent-elles être regardées comme des types de l'anatomie pathologique du chancre dépouillée de tout détail étranger.

Les préparations faites à l'aide de sections perpendiculaires à la peau nous ont montré les faits suivants :

1° Dans la portion la plus ancienne du chancre complètement cicatrisée, il y avait un point où la cicatrice était un peu enfoncée, de telle sorte que, sur une section (voyez planche III, fig. 2), la cicatrice se présente suivant la forme d'un angle obtus. La surface du chancre cicatrisée montre ses deux couches d'épiderme, l'épiderme corné et le corps muqueux. L'épiderme superficiel *a* est en partie détaché au sommet de l'angle. Le corps muqueux de Malpighi *b* est assez épais, mais irrégulier. Sur cette figure qui est dessinée à un grossissement très-faible, à 8 diamètres seulement, on voit en effet le corps muqueux *b* très-épais à l'angle de la cicatrice qu'il comble et dans les points où il y a de grandes papilles comme cela a lieu à la gauche du dessin. Les papilles *p* sont, en effet, aussi très-irrégulières mais toutes plus grosses qu'à l'état normal. Ces papilles sont cependant en grande partie détergées des cellules embryonnaires qui les remplissaient pendant la période d'état du chancre. Le tissu conjonctif du derme est fasciculé, dense, avec beaucoup de cellules rondes ou aplaties et ses vaisseaux *v*, *v* sont extrêmement épaissis.

2° La figure 3, planche III, montre une cicatrisation de chancre dans un point où il occupait une plus grande étendue que dans le point précédent. La couche cornée de l'épiderme *a*, *a'*, est très-

épaisse, la couche de Malpighi *b* l'est également, aussi bien au pourtour du chancre qu'à son niveau. Le bord du chancre présente une couche de Malpighi extrêmement épaisse en *b*. Là où l'ulcération du chancre existait, les papilles sont parfaitement visibles et grosses, au moins autant qu'au bord du chancre. Elles sont irrégulières.

Cette irrégularité et cette hypertrophie des papilles sont évidemment dues à ce qu'elles ont été atteintes plus ou moins dans la période suppurative du chancre et à ce qu'elles ont bourgeonné pendant la période de réparation.

3° La figure 1, planche III, représente la portion ulcérée en voie de réparation du chancre. Dans toute la partie centrale de la figure, c'est-à-dire dans un espace de 8 à 9 millimètres environ, l'épiderme et la couche de Malpighi font défaut. Ces deux couches *a* et *b* qui existent à côté du point ulcéré, se terminent en biseau au bord de l'ulcération. Elles sont remplacées par une couche de cellules de pus mêlées à de l'épithélium en *c*. Les papilles qui se trouvent ainsi à nu sont bourgeonnantes, plus grosses qu'à l'état normal, si bien que malgré la perte de leur épiderme, elles se trouvent sur le même niveau que les parties voisines qui cependant sont recouvertes d'une couche épaisse d'épiderme. Ces papilles sont très-vascularisées. Par l'examen seul de ces papilles dont les vaisseaux sont parfaitement perméables au sang et qui sont formées d'un tissu embryonnaire, on pourrait dire qu'on a affaire à une plaie en voie de réparation et non en voie de destruction et d'élimination. Dans ce dernier cas, en effet, la circulation ne se fait plus aussi bien, et les cellules qui infiltrent le tissu conjonctivo-papillaire l'étouffent, en même temps qu'elles-mêmes ont subi une modification de nutrition, la dégénérescence granulo-graisseuse. A l'examen des papilles dans le cas actuel, il n'en est pas ainsi. Leur tissu conjonctif présente des vaisseaux de nouvelle formation qui sont très-nombreux, parallèles entre eux; on peut juger de leur distribution et de leur nombre même au faible grossissement de 8 diamètres où ils sont représentés dans la figure 4, de la planche III.

Le tissu conjonctif profond est fasciculé, les vaisseaux sanguins sont épaissis; il existe un grand nombre de cellules qui infiltrent ce tissu conjonctif.

Nous nous sommes demandés quelle était la cause de la cicatrisation profonde, anguleuse, en Y, sur une coupe de la partie an-

cienne de ce chancre. Si nous nous reportons à la figure 2, il nous paraît certain qu'il y a là une perte de substance du tissu dermo-papillaire à ce niveau. Ce qui le prouve, c'est qu'une assez grosse artériole vient tout auprès de la surface du chorion; la forme de la perte de substance est assez curieuse aussi par sa dépression. Nous croyons que la cause de cette dépression anguleuse vient de l'exagération des plis et des saillies normales du prépuce, et de la localisation de l'ulcère chancreux au fond d'un de ces plis.

L'observation suivante complète celle-ci parce qu'elle nous montre un chancre du prépuce beaucoup plus rapproché de son début.

OBSERVATION V.

Chancre infectant du limbe du prépuce, enlevé au 30^e jour de sa durée. — Examen histologique du chancre.

M. L... H..., 25 ans, employé de commerce, entré le 12 juillet salle 8, n^o 14 (service de M. Mauriac).

Après une continence de deux mois, ce malade eut commerce deux fois, à huit jours de distance, avec une fille de brasserie du quartier latin. Quarante jours après, le 1^{er} août, il s'aperçut d'un petit bouton situé sur le bord du prépuce. Peu à peu, ce bouton s'élargit en se développant surtout du côté de la muqueuse, l'ouverture préputiale se rétrécit et au bout de dix jours, il existait un *phimosi complet*.

Ce chancre a débuté vers les premiers jours du mois de juin 1878; *il a été indolent depuis son origine jusqu'au moment où la circoncision a été pratiquée*. Des pansements très-simples avaient été faits. L'adénopathie était multiple et bi-latérale. *Il n'y avait pas d'inflammation de la muqueuse préputiale, ni aucune autre complication*.

C'est le 13 juillet, vers le 20 ou 25^e jour après le début du chancre, que l'ablation du prépuce sur lequel il reposait a été faite. Il y eut une hémorrhagie abondante par plusieurs artérioles difficiles à lier au milieu du tissu conjonctif sclérosé. Il en résulta que la réunion des lèvres de la plaie, contrariée

du reste par de fréquentes érections, ne se fit pas immédiatement. Mais la plaie consécutive a été de bonne nature et s'est comportée comme chez un sujet non syphilitique.

Le 31 juillet, on commence à apercevoir les premières taches de la roséole érythémateuse (45^e jour environ de l'accident primitif). — Aucun trouble de la santé générale. — Adénopathie inguinale très-volumineuse. — Commencement d'adénopathie cervicale. — Aucune autre manifestation.

Examen histologique du chancre. — M. Mauriac, médecin de l'Hôpital du Midi, nous donne à examiner, le 13 juillet, un chancre du prépuce qu'il avait enlevé en circoncisant l'individu qui en était porteur. Ce chancre siège au niveau du bord libre du prépuce et la peau du prépuce présente un enfoncement très-profond, une sorte de cône à angle très-aigu au centre même du chancre. Le tissu conjonctif chancreux est extrêmement dur et dense, ligneux, et il a la forme d'un sphéroïde légèrement aplati. La partie indurée ne mesure pas moins de 12 millimètres dans son plus grand diamètre.

La pièce a été examinée après durcissement dans la liqueur de Müller, la gomme et l'alcool. Voici ce que nous avons observé sur les préparations microscopiques, c'est-à-dire sur les sections perpendiculaires à la surface de la peau au niveau du chancre.

Les sections qui passent au milieu du chancre montrent, comme disposition générale, les deux moitiés de la section du chancre séparées par un espace clair en forme d'infundibulum ou d'angle très-aigu qui pénètre profondément dans le tissu chancreux. La surface des bords du chancre est recouverte d'un épiderme épais qui se termine en biseau au niveau de la partie rétrécie de l'infundibulum. Là où cesse l'épiderme, dans la partie la plus rétrécie de l'infundibulum, le tissu conjonctif qui forme les bords de la perte de substance y déverse des cellules rondes ou cellules lymphatiques qui sont, pour la plupart, granulo-graisseuses, grosses et contenant un ou plusieurs noyaux.

La figure 1 de la planche V représente à un grossissement de 15 diamètres une section de ce chancre dont le tissu est divisé en deux parties par une dépression en infundibulum *e*. Les couches épidermiques superficielles s'arrêtent en *g*. Les parois des vaisseaux *v*, *v'*, *m*, *d* paraissent très-épaissies à ce faible grossissement. On voit en *s* une fente ou fendillement au milieu de la partie la plus centrale du tissu induré dont les cellules sont en dégénérescence casécuse.

Au fond de cette perte de substance centrale, le tissu chancreux présente une fente qui la prolonge, fente qui est dans le sens des fibres du tissu conjonctif et qui nous paraît artificielle, probablement parce que le tissu induré a été tirailé et tendu, dans les érections, peut être aussi parce qu'il a été comprimé fortement entre les doigts après l'ablation du prépuce pour constater l'induration.

Au-dessous de l'épiderme, les papilles comprises dans le chancre sont hypertrophiées et très-vascularisées, infiltrées de petites cellules rondes.

Le tissu dermique est très-enflammé et bourré d'éléments ronds, cependant on distingue bien les faisceaux de fibres du tissu conjonctif; mais ces faisceaux paraissent étouffés au centre du chancre au-dessous et sur les côtés de la perte de substance et de la fente précédemment indiquée. Là, les cellules sont pour la plupart granulo-graisseuses.

Dans toute la portion indurée, les vaisseaux, artères, veines et capillaires sont altérés à des degrés variés. Les vaisseaux des papilles sont simplement remplis de sang et il y a des cellules rondes autour d'eux, mais les artérioles et les veinules de la profondeur, dans toute la partie indurée, présentent des parois épaissies par la formation de cellules entre les couches de leurs tuniques externe et moyenne. La membrane interne est, en effet, toujours beaucoup moins atteinte que l'externe et que la moyenne. C'est l'exemple le plus remarquable que nous ayons observé de cette artérite et de cette phlébite du tissu chancreux.

Ces vaisseaux, artères, veines et capillaires, examinés dans la partie centrale du chancre, montrent presque tous une oblitération de leur lumière : les capillaires présentent, par exemple, sur une section transversale, un petit amas de cellules lymphatiques qui les remplissent; les artères examinées sur des coupes transversales ou longitudinales, montrent de grandes cellules endothéliales unies les unes aux autres et avec des cellules lymphatiques par de la fibrine coagulée ainsi que cela est représenté dans la planche V, figures 8 et 9, dans les vaisseaux d'une gomme cutanée. Cette coagulation, qui n'est pas toujours adhérente à la membrane interne, s'observe aussi bien sur les coupes longitudinales des artérioles que sur les coupes transversales. Les veines ont subi une lésion analogue. Le calibre de ces vaisseaux est rétréci en même temps que leurs parois sont épaissies. La figure 10 de la planche V, dessinée à un grossissement de 200 diamètres, montre quatre sections

de petites veines. Leur lumière *a* est très-étroite et remplie de cellules lymphatiques et d'endothélium qui forment un amas au centre des sections. Les parois sont d'une épaisseur considérable relativement à la lumière : des cellules rondes ou allongées sont disséminées dans la tunique interne *i*, dans la tunique musculieuse *t* et dans la membrane externe *e* qui est limitée par un tissu conjonctif *c* rempli de cellules rondes.

Une artériole représentée aussi sur une coupe dans la fig. 11 (planche V) et au même grossissement montre une altération analogue de ses tuniques. La membrane élastique *f* se trouve immédiatement en contact avec les cellules endothéliales et lymphatiques qui remplissent la lumière du vaisseau : des cellules de nouvelle formation existent entre les faisceaux de la membrane élastique et en dehors d'eux, entre la membrane élastique et la tunique musculieuse. La membrane externe *e* est peu altérée dans ce point, mais celle-ci et les faisceaux du tissu conjonctif voisin sont séparés par une accumulation de cellules lymphatiques *c*. Dans le point où existent ces oblitérations plus ou moins complètes des vaisseaux, les cellules lymphatiques sont granuleuses et possèdent des granulations graisseuses. Il y a là en un mot une gêne de la circulation du sang et consécutivement une dégénérescence granulo-graisseuse des cellules.

Plusieurs faisceaux de tubes nerveux existent sur les préparations de ce chancre ; ces faisceaux sont coupés en travers ou en long. Sur les faisceaux coupés en travers, le névrilemme, ou, pour mieux dire, la gaine des faisceaux primitifs des tubes nerveux est dissociée par des cellules fusiformes, c'est-à-dire par des cellules plates du tissu conjonctif tuméfiées par l'inflammation périphérique. (Voyez fig. 2, planche V). La gaine est divisée en plusieurs feuillets minces *m*, séparés par des cellules fusiformes et par quelques petites cellules rondes *a*. Les tubes nerveux *b* du faisceau sont normaux ; mais, même dans l'intérieur du faisceau, on voit quelques cellules du tissu conjonctif ou de la gaine de Schwann hypertrophiées, ou des cellules rondes. Cette lésion inflammatoire des nerfs est assurément consécutive à l'inflammation spécifique du tissu conjonctif du derme. Chose remarquable ! cette altération des faisceaux nerveux n'avait pas déterminé de douleur (1).

(1) Dans un examen histologique que nous avons fait d'un chancre induré du prépuce enlevé par M. Heurteloup dans son service de l'Hôpital du Midi,

On voit, par ce qui précède, que ce chancre du prépuce était dans sa période d'état avec une transformation caséuse ou grasseuse des éléments du centre de la petite tumeur. Cet état coïncidait avec des oblitérations vasculaires partielles. L'état des nerfs qui y passaient prouve que l'inflammation envahit tous les tissus et toutes les parties comprises dans l'induration.

Quant à ce qui concerne la forme de la perte de substance, caractérisée par un infundibulum très-profond, elle est déterminée par la disposition normale de la partie. Le prépuce présente, en effet, à son bord libre, des enfoncements et des sillons qui sont en rapport avec sa fonction, avec la facilité fonctionnelle du déplissement et du glissement de la peau lors de l'érection. Dans ces sillons, les papilles et le corps muqueux de Malpighi offrent la même disposition que sur la peau normale. Le chancre s'était développé évidemment à la partie profonde d'un de ces sillons; il avait hypertrophié les couches épithéliales et dermo-papillaires de la périphérie, de telle sorte que l'enfoncement devait paraître encore plus profond. Si ce chancre avait été abandonné à lui-même, s'il avait guéri, il aurait présenté une cicatrice de la même forme que celle qui est figurée dans la fig. 2 de la planche III.

Il y avait aussi des tubes et faisceaux nerveux compris dans le tissu enflammé. Les nerfs étaient conservés, bien que les gaines de Schwann et que les gaines lamelleuses fussent enflammées. Il n'y avait pas eu non plus de douleur.

QUATRIÈME LEÇON

LES GANGLIONS LYMPHATIQUES DANS LA PÉRIODE PRIMITIVE ET SECONDAIRE DE LA SYPHILIS. — CLASSIFICATION DES SYPHILIDES. — PLAQUES MUQUEUSES.

SOMMAIRE. — Description symptomatique et histologique des ganglions syphilitiques du début de la syphilis. — Ganglions à la fois scrofuleux et syphilitiques.

Syphilides. — Leurs caractères généraux. — Classification. — Leur polymorphie. — La couleur cuivrée.

Plaques muqueuses. — Anatomie pathologique et symptômes des plaques muqueuses vulvaires. — Plaques muqueuses amygdaliennes. — Lésions des follicules clos de l'amygdale. — Innocuité de l'ablation des amygdales syphilitiques.

Messieurs,

Nous continuons l'étude des manifestations de la syphilis suivant l'ordre de leur apparition. Presque en même temps que le chancre s'indure, les ganglions lymphatiques reliés avec lui par l'intermédiaire des vaisseaux s'hypertrophient. Nous examinerons donc aujourd'hui tout d'abord les lésions des ganglions lymphatiques, puis nous passerons aux accidents de la période secondaire de la syphilis.

GANGLIONS SYPHILITIQUES. — Le ganglion ou les ganglions les plus voisins du chancre infectant deviennent gros et durs; ils roulent facilement entre la peau et le tissu conjonctif sous-cutané qui les entoure : ils sont remarquablement indolents et ne suppurent pas. Ces caractères cliniques dont je vous ai parlé déjà sont constants, quel que soit le siège de l'accident primitif : vous les retrouverez dans l'aîne avec le chancre des organes génitaux ou de l'anus, dans le ganglion de l'angle du maxillaire pour le chancre de la lèvre, dans l'aisselle avec le chancre du mamelon, etc.

Les ganglions de l'aîne, en rapport avec un chancre des organes génitaux se prennent successivement : c'est d'abord le ganglion le plus inférieur du groupe du côté malade si le chancre unique siège sur l'une des grandes lèvres, par exemple; puis les ganglions voisins du même côté, puis les ganglions du côté opposé. Les glandes inguinales forment alors un chapelet dans lequel elles sont toutes hypertrophiées, mais distinctes les unes des autres, la peau restant absolument saine et isolée d'eux à leur niveau.

Bientôt, un mois et demi ou deux mois après le début de cette infection des ganglions les plus proches, tous les ganglions de l'économie se prennent successivement. Au moins tous ceux qui sont apparents, sensibles à la palpation et extérieurs se montrent-ils enflammés un peu avant l'apparition des syphilides cutanées ou en même temps que celles-ci. Il ne me paraît pas douteux que les ganglions cachés au devant de la colonne vertébrale sacrée, lombaire et dorsale ne subissent le même sort. Les ganglions sous-cutanés atteints par la syphilis vous sont

connus. Vous avez pu palper déjà, dans tous les cas de syphilides que je vous ai montrés, les ganglions cervicaux, mastoïdiens, occipitaux, etc.

En quoi consiste anatomiquement la lésion ganglionnaire ? Elle est caractérisée par Virchow du nom d'hyperplasie simple ; mais le mot est bien vague et il est nécessaire de les examiner dans tous leurs détails.

J'ai eu l'occasion de faire plusieurs fois l'examen de glandes syphilitiques à l'état absolument frais au moment où elles venaient d'être enlevées par une opération.

Vous connaissez la structure des ganglions : ils sont constitués par une capsule fibreuse qui envoie des tractus qui accompagnent les vaisseaux de la surface du ganglion jusqu'au hile ; par un tissu réticulé fin formant des îlots ou follicules dans la partie corticale ; et par un tissu réticulé à plus larges mailles lequel entoure de toutes parts le tissu réticulé fin en formant des sinus autour des follicules. Les vaisseaux lymphatiques afférents entrent par la surface de la glande, se rendent dans les sinus et dans le tissu réticulé à larges mailles, et ressortent à l'état de vaisseaux efférents au niveau du hile.

Dans les glandes syphilitiques, les follicules du tissu réticulé fin sont hypertrophiés et il en résulte de petites saillies lobulées qu'on remarque à leur surface après avoir enlevé la capsule. De même, lorsqu'on a coupé en deux un ganglion suivant son grand diamètre, on remarque sur la coupe une apparence lobulée due à la même cause : la capsule fibreuse n'est pas très-notablement épaissie et elle n'adhère pas au tissu conjonctif voisin.

Lorsqu'on racle la surface d'une de ces glandes, et qu'on met sur une lame de verre le liquide louche ainsi obtenu, on y trouve au microscope des cellules lymphatiques du

volume ordinaire ou des cellules tuméfiées possédant un gros noyau ou plusieurs noyaux. Parmi les cellules ainsi tuméfiées, il en est toujours un certain nombre qui présentent dans leur intérieur plusieurs globules rouges du sang. Il peut y avoir jusqu'à 8 ou 10 globules sanguins dans une seule cellule. Lorsqu'il existe plusieurs noyaux dans une grosse cellule ainsi hypertrophiée, il y en a toujours un qui est plus considérable que les autres et qui est ovoïde tandis que les autres noyaux sont arrondis et petits.

Ces cellules tuméfiées siègent dans les sinus lymphatiques périfolliculaires, mais on en trouve aussi quelquefois dans le tissu réticulé fin.

Les fibrilles du tissu réticulé ne sont pas altérées. Le tissu conjonctif des cloisons fibreuses étendues de la capsule au hile est habituellement un peu plus épaissi qu'à l'état normal; c'est l'épaississement de ce tissu des cloisons, joint à la tuméfaction du tissu réticulé fin et à l'augmentation du nombre des éléments des sinus lymphatiques qui cause l'état lobulé dont nous avons parlé. Voilà en quoi consiste essentiellement l'inflammation spéciale des ganglions dans la période d'état de l'accident primitif et pendant les accidents de la période secondaire. Nous retrouverons des lésions tout à fait identiques à celles des ganglions lymphatiques dans les follicules clos des amygdales syphilitiques.

Telles sont les altérations les plus habituelles de ces glandes, qui restent plus ou moins hypertrophiées, non-seulement pendant la période d'activité des accidents secondaires mais souvent encore après que les syphilides sont guéries.

Mais dans certains cas qui ne sont pas absolument rares

dans cet hôpital où l'on a affaire à des enfants ou à des jeunes filles et femmes souvent anémiques et lymphatiques, les ganglions présentent ce que M. Ricord a appelé un scrofulate de vérole, c'est-à-dire que les glandes du cou ou de l'aîne deviennent beaucoup plus volumineuses, grosses comme un œuf de pigeon ou même davantage.

Vous pouvez voir ici une jeune femme syphilitique qui est atteinte de tumeurs scrofuleuses énormes du cou, tumeurs qui ne diffèrent nullement des écrouelles strumeuses. Nous avons encore dans la salle Saint-Clément une malade, chez laquelle M. Th. Anger a enlevé un ganglion assez volumineux du cou et vous pouvez voir à la place du ganglion opéré une petite cicatrice linéaire.

Lorsque chez une syphilitique, les glandes offrent ce développement considérable, elles sont absolument identiques aux glandes strumeuses dont j'ai donné une description histologique détaillée dans un mémoire inséré dans le *Journal de l'Anatomie* de M. Robin, année 1878. Je ne voudrais pas rééditer ici cette description ; aussi me suffira-t-il, pour caractériser ces glandes syphilitiques et strumeuses, de vous rappeler que, dans ce cas, la capsule fibreuse est extrêmement épaissie et envoie des prolongements fibreux épais, qui partagent toute la glande en petits îlots. Ceux-ci, qui appartiennent au tissu réticulé, présentent un réticulum dont les fibres sont molles et tuméfiées et qui enserme des cellules volumineuses à noyaux ovoïdes et à protoplasme granuleux ou granulo-graisseux. La sclérose de la capsule est telle alors qu'en enlevant le ganglion on enlève souvent des parties voisines qui font corps avec le tissu conjonctif périphérique également sclérosé, par exemple des lobules de la glande sous-maxillaire ou de la parotide, dissociés et

englobés par le tissu conjonctif enflammé. Ces glandes strumeuses ont aussi pour caractère de se réunir les unes avec les autres au moyen du tissu sclérosé qui les entoure et de constituer ainsi un paquet volumineux de ganglions qui forment une masse unique dont les parties adhèrent toujours entre elles et souvent avec la peau.

SYPHILIDES. — LEURS CARACTÈRES GÉNÉRAUX. — LEUR CLASSIFICATION. — La syphilis constitutionnelle existe dès qu'au chancre induré a succédé la tuméfaction indolente, dure, des ganglions inguinaux. L'altération des ganglions syphilitiques est si caractérisée qu'à elle seule on pourrait diagnostiquer la syphilis, lorsque surtout les ganglions cervicaux, mastoïdiens, etc., viennent ajouter leur confirmation à la double pléiade inguinale.

Mais bientôt apparaissent les éruptions de la peau et des muqueuses, les syphilides cutanées et muqueuses qui constituent les manifestations de la période secondaire de la syphilis.

Les syphilides se montrent en moyenne quarante-cinq jours après le début du chancre infectant, quelquefois plutôt, d'autres fois deux mois, deux mois et demi après le début du chancre. Il est rare qu'elles attendent trois ou quatre mois. Il en est cependant des exemples et même de retards beaucoup plus longs, tels que cinq mois ou plus. On a accusé le traitement mercuriel donné pendant l'existence du chancre, de produire ce retard dans l'apparition des syphilides. Cette donnée résulte de la pratique de syphiliographes justement renommés tels que M. Diday, de Lyon, mais il faut faire aussi la part de la variabilité de la marche et de l'évolution de la maladie.

Très-souvent les accidents éruptifs de la peau et des

muqueuses débutent au moment où le chancre se répare et se cicatrise. C'est ainsi que nous voyons ici, sur nos malades, la roséole ou les plaques muqueuses de la vulve débiter alors qu'on reconnaît encore le chancre en voie de cicatrisation.

On a donné bien des classifications différentes des syphilides : elles ont toutes un bon côté et beaucoup ont des points défectueux. Il est difficile de faire une classification parfaite parce qu'il est beaucoup de conditions dont nous devons tenir compte telles que l'âge d'apparition, la gravité plus ou moins grande de la maladie suivant les divers sujets, les diverses lésions anatomiques, etc. Une classification très-complète, et qui tiendrait compte de toutes ces conditions, aurait d'un autre côté le désavantage d'être par trop complexe.

La plupart des auteurs ont basé leur classification suivant les altérations anatomiques de la peau d'après Willan. En se conformant à la classification anatomique, on suit en même temps l'ordre d'apparition de l'évolution des diverses lésions, car les syphilides cutanées et muqueuses sont d'autant plus superficielles qu'elles sont plus récentes, et d'autant plus profondes qu'elles sont plus anciennes. Ainsi les syphilides de la première période des accidents secondaires intéressent seulement la surface papillaire et les couches épidermiques comme la roséole et les papules. Ce sont d'après la classification anatomique des érythèmes ou des taches superficielles pour la roséole, des inflammations très-limitées, légères et passagères du corps papillaire et de l'épiderme pour les papules. Au contraire les syphilides plus anciennes, appartenant à la période tardive des accidents secondaires, les pustules, les tubercules intéressent profondément les couches dermiques

et sous-dermiques en même temps que le réseau papillaire et l'épiderme ; elles sont destructives et sont suivies de cicatrices après leur guérison. Aussi nous tiendrons-nous à la classification anatomique, précieuse en ce qu'elle indique assez exactement l'évolution successive des syphilides de la surface à la profondeur de la peau, la succession des lésions profondes suivies d'ulcérations et de cicatrices aux lésions superficielles et bénignes.

Voici la classification que nous vous proposons :

- | | | |
|----------------------|---|--|
| 1° Syphilide éry- | } | diffuse. |
| thémateuse (ro- | | maculeuse. |
| séole). | . | papuleuse. |
| 2° Syphilide papu- | } | à petites papules. — (Syphilide pa- |
| | | puleuse ou papulo-granuleuse ; sy- |
| leuse | . | philide miliaire ; syphilide conique, lichénoïde.) |
| 3° Syphilide vésicu- | } | à larges papules. — (Syphilide en |
| | | plaques ou papulo-lenticulaire ; pa- |
| leuse | . | pulo-tuberculeuse ; papulo-squa- |
| 4° Syphilide pus- | } | à forme de varicelle. |
| | | à forme d'eczéma. |
| | | herpétiforme. |
| tuleuse. | } | à base papuleuse. |
| | | acnéique. |
| | | impétigineuse. |
| | | ecthymateuse (tantôt superficielle et |
| 5° Syphilide bul- | } | précoce, tantôt tardive et ulcéreuse, |
| | | ecthyma-ulcéreux.) |
| leuse | . | Pemphigus. |
| | . | Rupia. |

6° Syphilides gommeuse et tuberculeuse.

En examinant ce tableau, on voit qu'on arrive par des intermédiaires et par des anneaux d'une chaîne continue des lésions superficielles de la première période des accidents secondaires, roséole et papules, aux lésions les plus profondes et les plus tardives de la période secondaire, telles que l'ecthyma, et ensuite aux accidents cutanés de la période tertiaire, le rupia, les tubercules et les gommés.

Cette transition est si insensible que certains syphiliographes rangent l'ecthyma profond, le rupia, les syphilides ulcéro-croûteuses dans les accidents tertiaires de la syphilis, tandis que d'autres, comme M. Fournier, n'admettent dans la syphilis tertiaire que les gommés, et en réalité cette distinction est loin d'avoir une valeur absolue.

Les syphilides de la première période, que nous avons surtout occasion d'observer ici, sont presque toujours polymorphes, c'est-à-dire que les éruptions présentent à la fois les différentes variétés de la roséole, en même temps que des papules, de petites pustules ou des papules croûteuses et des papules muqueuses. En d'autres termes, ce n'est pas, comme lorsqu'il s'agit d'un eczéma ou d'un impétigo communs ou de nature strumeuse, la même lésion élémentaire de la peau, le même aspect sur toutes les parties atteintes, mais au contraire on trouve dans la syphilis des lésions élémentaires variées, des taches ou de l'érythème à côté de papules et de vésico-pustules, et les lésions sont modifiées suivant le point où elles siègent. Ainsi, si vous prenez comme exemple les faits les plus communs que vous pouvez vérifier sur le plus grand nombre de nos malades

syphilitiques, vous trouverez, avec une roséole érythémateuse au début et déjà effacée ou remplacée par des taches pigmentaires, des papules de roséole sur la poitrine, des papules plus larges et plus saillantes disséminées sur les bras, la paume des mains, la nuque, des vésico-pustules ou de petites papules croûteuses dans le cuir chevelu, des papules à moitié croûteuses, à moitié muqueuses, siégeant à l'angle des lèvres ou à la commissure des paupières, et toutes les variétés des plaques muqueuses de la vulve et de la bouche.

Dans d'autres cas, vous aurez une syphilide papuleuse un peu plus ancienne : les papules sèches, avec leur desquamation épidermique sur la peau des membres, deviendront, sur le cuir chevelu, des papules croûteuses avec une exsudation jaunâtre formée de lamelles épidermiques, de cellules sébacées et de pus ; ces mêmes papules, si elles siègent au mamelon, seront larges et croûteuses : sous la croûte qui n'est autre qu'un exsudat contenant des globules de pus, mêlés de cellules épidermiques et desséché, il y aura un suintement séreux ou puriforme. Dans les points où la peau est en contact avec elle-même, comme par exemple sur la peau du thorax en contact avec la peau d'un sein flasque, et dans les plis cutanés, la papule au lieu d'être sèche, sera humide et suintante, à surface lisse : à la paume des mains au contraire, là où l'épiderme est corné et épais, la couche épidermique formera, au niveau de la papule, des squames dures qu'on a comparées à tort au psoriasis (psoriasis palmaire). La couche épidermique, tombant au niveau de ces papules palmaires, on aura alors une surface rouge cuivrée, foncée, lisse, recouverte par le corps muqueux de Mœlpihi et par des couches cornées, tandis que l'épiderme le plus superficiel, détruit à ce niveau,

s'arrêtera par un bord relevé, décollé, épais, sec et parcheminé, formant comme une collerette circonférentielle.

Cette polymorphie, en relation avec le siège des lésions, est plus apparente que réelle, ainsi que j'aurai l'occasion de vous le montrer lorsque nous étudierons l'histologie pathologique de ces diverses syphilides, mais nous devons retenir cette variation d'aspect et ce mélange des lésions élémentaires comme un des meilleurs caractères de la sémiologie générale des syphilides.

Il en est de même à une période plus avancée de la syphilis et les lésions élémentaires, considérées dans un bouton syphilitique, sont si peu pures et isolées, qu'on ne sait pas toujours si l'on doit ranger une éruption donnée dans les pustules ou dans les bulles, dans les tubercules ou dans les gommés. On a souvent affaire, en effet, à des syphilides qui envahissent toutes les couches de l'épiderme et du derme et qu'on peut désigner par un mot complexe, comme par exemple papulo-vésicule ou papulo-pustule ou par la dénomination de syphilide tuberculo-pustuleuse, tuberculo-pustulo-croûteuse, pustulo-tuberculo-ulcéro-crustacée, etc. mots qui se définissent d'eux-mêmes.

On a donné la couleur comme un caractère commun de l'éruption des syphilides cutanées : elles ont en effet, pour la plupart, une couleur spéciale, la couleur cuivrée du cuivre rouge, la couleur jaune rosée de la chair de jambon, couleurs qui sont dues surtout à des extravasations de globules rouges; elles présentent une teinte qui, lorsqu'elles s'effacent, devient jaunâtre, puis jaune-verdâtre, grise, suivant les teintes du pigment sanguin dans l'ecchymose superficielle. Les taches ou papules restant à un moment donné blanches, quand elles sont tout à fait guéries, la peau qui les

avoisine est encore un peu pigmentée (syphilide pigmentaire, vitiligo).

Cette couleur spéciale des syphilides est surtout marquée dans les éruptions de la première période, car, au contraire, les syphilides ulcéreuses et croûteuses présentent souvent à leur bord une couleur blafarde qui n'a rien de caractéristique. Vous ne devez pas non plus vous attendre à trouver la couleur cuivrée dans les lésions des muqueuses.

Un autre caractère excellent des syphilides, c'est qu'à part la roséole érythémateuse diffuse, elles ont toutes la forme régulièrement arrondie, qu'elles soient isolées ou groupées. Par leur groupement, les petits cercles, en se réunissant, forment des 8 de chiffres, des corymbes, des figures circinées.

Enfin, comme vous le savez déjà, les ganglions sont toujours pris de la même façon dans les régions envahies par les éruptions et ces éruptions sont influencées heureusement et assez rapidement par les préparations mercurielles.

Les syphilides se divisent en deux séries parallèles, les syphilides cutanées, les syphilides des muqueuses.

Celles-ci constituent les plaques muqueuses de la période secondaire et les syphilides ulcéreuses de la période tertiaire.

Tels sont les caractères généraux des syphilides. Nous les étudierons successivement en détail. Je m'attacherai surtout à vous montrer les modifications histologiques qui établissent le passage de la papule à la vésico-pustule, au tubercule, à la gomme, afin que vous compreniez bien les

lésions et que vous puissiez arriver à lire sûrement, à travers la surface de ces éruptions, ce qui se passe dans toutes les couches profondes de la peau aussi bien que dans les couches superficielles.

Nous commençons par l'étude des plaques muqueuses.

PLAQUES MUQUEUSES — LEURS DIFFÉRENTS TYPES. — Pour bien observer les plaques muqueuses, vous avez ici, Messieurs, un matériel incomparable. S'il n'y a pas d'hôpital où l'on puisse aussi bien voir le chancre qu'à l'hôpital du Midi, l'hôpital de Lourcine est assurément le meilleur pour ce qui concerne les plaques muqueuses. Presque toutes nos malades syphilitiques entrent avec des plaques muqueuses de la vulve, et c'est en effet un accident des plus constants chez la femme. Vous savez d'ailleurs que la plaque muqueuse est absolument caractéristique par elle-même et qu'elle indique toujours la vérole confirmée, la syphilis constitutionnelle. C'est de plus, de tous les accidents syphilitiques, celui qui récidive le plus facilement, et il reparait presque constamment avec toute poussée nouvelle de syphilides cutanées. On guérit ou plutôt on efface, on blanchit facilement la plaque muqueuse de la vulve, mais il en revient de nouvelles avec la même facilité. Nos malades sortent guéries d'une poussée de plaques muqueuses au bout d'un mois, par exemple, après avoir eu une éruption confluente et exubérante, mais elles rentrent bientôt avec des récidives et cela se répète pendant un an, deux ans, trois ans et même quelquefois davantage.

Chez les petites filles de notre service, les plaques muqueuses de la vulve sont loin d'être aussi tenaces, aussi sujettes à la récidive que chez les filles adultes, ce qui s'explique très-bien par l'absence de toute fonction génitale

ou menstruelle, par une activité moindre des organes ; mais la période des plaques muqueuses des lèvres et de la gorge n'en dure pas moins très-longtemps chez ces enfants. Ainsi, dans des cas de syphilis congénitale ou dans des cas de syphilis acquise chez les enfants, nous avons vu les plaques muqueuses récidiver pendant quatre et cinq ans à la bouche.

Nous admettons et nous décrirons plusieurs types de plaques muqueuses qui sont :

1° *Les petites papules*, correspondant le plus souvent avec la roséole papuleuse ou avec les éruptions cutanées peu étendues en circonférence, comme les papules cutanées miliaires et l'acné syphilitique ; ces papules, qui siègent à la vulve et aux grandes lèvres, à part leur petitesse, présentent absolument les mêmes caractères que les suivantes.

2° *Les larges papules plates* : ce sont les plus communes de toutes : elles sont le plus souvent circulaires et régulières à leur contour. Aux organes génitaux, il faut distinguer celles qui siègent sur la peau des plis cruraux, de la partie supérieure de la cuisse et sur les grandes lèvres, c'est-à-dire sur l'enveloppe cutanée, de celles qui siègent sur la face interne des petites lèvres et à la vulve, c'est-à-dire sur une muqueuse. Les premières sont toujours caractérisées par une papule, c'est-à-dire par un épaississement régulier des couches superficielles de la peau qui forme une saillie représentant un segment de sphère. Leur surface est rouge, lisse, vernissée, brillante et suintante : elles présentent quelquefois une érosion très-superficielle, c'est-à-dire une élimination des couches les plus superficielles de l'épiderme corné. Sur la muqueuse

des petites lèvres et de la vulve, la surface de la papule plus ou moins saillante est blanchâtre, ce qui est dû à une imbibition par des liquides et à des altérations des couches épithéliales dont nous allons parler bientôt. Les plaques muqueuses des lèvres, celles de l'amygdale, etc., présentent la même couleur gris blanchâtre et la même opacité ou opalinité de leur couche épithéliale superficielle.

3° *Les plaques muqueuses érosives* qui ne sont qu'un degré de l'ulcération des précédentes.

4° *Les plaques muqueuses à base indurée*. On voit souvent ici, sur une grande ou sur une petite lèvre préalablement enflammée et atteinte de l'œdème dur causé par un chancre de la grande lèvre, survenir, au moment où l'accident primitif guérit, des plaques muqueuses qui s'ulcèrent parfois et dont la base est dure, reposant sur un tissu déjà altéré. Je vous montrerai des exemples de cette variété de plaques muqueuses où il serait très-difficile de se prononcer entre un chancre ou une plaque muqueuse si l'on n'avait pas une série d'autres plaques muqueuses à la vulve ou ailleurs, et si l'on ne considérait qu'une de ces plaques indurées.

5° *Les plaques muqueuses diphthéritiques*.

6° *Les papules hypertrophiques*.

7° *Les papules végétantes* : de même que le chancre peut se transformer en plaque muqueuse, ce qui est du reste rare, de même la plaque muqueuse peut se transformer en végétations.

Avant de décrire l'anatomie pathologique et les symptômes de ces diverses variétés de lésions des muqueuses, je dois vous indiquer leur siège le plus commun.

Ce sont, en premier lieu et par ordre de fréquence, les organes génitaux et la région anale. Mais leur siège varie suivant le sexe. Tandis que, chez la femme, les plaques muqueuses des grandes et petites lèvres et de la vulve sont presque absolument constantes dans toute syphilis, chez l'homme, au contraire, les plaques du gland, du prépuce et du fourreau de la verge ne s'observent pas souvent. Chez l'homme, le siège le plus commun est le scrotum et l'anus. Ce dernier n'est pas épargné non plus chez la femme. C'est dans l'intervalle des plis radiés de l'anus que se développent les plaques muqueuses, qui déterminent alors une tuméfaction, un boursoufflement des segments de la peau intermédiaire à ces plis.

Pour ce qui est de la muqueuse buccale, des lèvres, des commissures, de l'amygdale, de la langue, du voile du palais, des paupières, des orteils, etc., la fréquence des plaques muqueuses de ces organes est à peu près la même dans les deux sexes. Les plaques muqueuses des seins, de l'ombilic, s'observent presque exclusivement chez la femme. Elles sont, du reste, plus rares que les précédentes. Les plaques muqueuses du col de l'utérus sont très-communes, et vous avez pu en voir plusieurs spécimens depuis que vous assistez à ces conférences.

Je vous ai signalé aussi plusieurs fois la forme spéciale des plaques muqueuses, si faciles à reconnaître à distance, de la commissure des lèvres et de l'angle des paupières, qui se traduisent, du côté de la peau, par un petit relief souvent croûteux du bord de la commissure et par une plaque blanche qu'on aperçoit dans le pli formé par l'union des deux lèvres, sur la surface muqueuse.

QUEUSES. — Commençons par la papule plate (papule humide) de la peau ou de la grande lèvre. Rien n'est plus simple que sa structure. Si vous examinez une section mince passant par le plus grand diamètre d'une pareille lésion, vous constatez qu'elle est formée par une augmentation d'épaisseur régulière, en dos d'âne, de toutes les parties superficielles de la peau, épiderme corné, couche granuleuse, corps muqueux, papilles et derme. On suit, en effet, sur une pareille section, les couches épidermiques, qui augmentent progressivement d'épaisseur, de la peau normale jusqu'au sommet de la courbe régulière qui limite la surface de la papule, puis qui diminuent de la même façon ; les papilles, normales aux bords de la papule, s'accroissent progressivement jusqu'à doubler et tripler de longueur jusqu'à la partie centrale la plus saillante de la plaque. Le corps muqueux de Malpighi pénètre entre ces papilles hypertrophiées jusqu'à leur base par des prolongements épithéliaux qui les séparent les unes des autres. Cette forme régulière de la plaque muqueuse est tout à fait remarquable à un faible grossissement.

En étudiant les préparations avec un fort grossissement, on voit que les cellules de l'épiderme corné et du corps muqueux subissent les mêmes lésions dont je vous ai entretenu à propos du chancre : état cavitaire des cellules cornées, atrophie de leurs noyaux, état comparable à celui des cellules végétales, desquamation de l'épiderme le plus superficiel. Dans certaines cellules transformées en petites cavités ou réunies en cavités plus grandes résultant de plusieurs cellules cavitaires, on trouve souvent deux ou un plus grand nombre de corpuscules de pus.

La desquamation des cellules cornées, la présence de liquide et de quelques corpuscules de pus dans l'intérieur

des cellules cornées ou du corps muqueux qui recouvrent le corps papillaire expliquent parfaitement l'état lisse et suintant de la surface de la plaque muqueuse.

Les cellules du corps muqueux subissent parfois partiellement une lésion analogue, la formation d'une cavité entre le noyau et la substance solide de la cellule, mais c'est surtout dans les couches superficielles qu'on observe cette altération.

Lorsqu'une plaque muqueuse cutanée de la grande lèvre, par exemple, est légèrement exulcérée, mais qu'elle présente encore sa surface lisse, suintante et rouge ou rosée, cela veut dire simplement que la couche cornée superficielle de l'épiderme a disparu; vous verrez alors, à la circonférence de la plaque, un bord mince, arrêté, circulaire, qui est la limite de l'épiderme corné normal; quant à la surface de la plaque exulcérée, elle est encore tapissée partout par une couche épaisse et transparente, par un vernis formé de la couche granuleuse et du corps muqueux de Malpighi hypertrophié.

Au-dessous de ce dernier, les papilles hypertrophiées qui le pénètrent montrent un état embryonnaire de leurs vaisseaux, une tuméfaction de leurs cellules endothéliales, des cellules rondes interposées entre les fibres de leur tunique externe. Le tissu conjonctif présente le même épanchement de cellules lymphatiques entre ses fibres. Il y a toujours dans les papilles, et plus ou moins loin dans le tissu conjonctif du derme, une véritable inflammation qui se traduit par la tuméfaction des cellules fixes et par l'existence des cellules rondes migratrices ou dues à une prolifération.

Telles sont les lésions histologiques des plaques muqueuses les plus simples de la vulve, qu'elles soient petites,

miliaires et coniques, ou plus larges, plates et lenticulaires, qu'elles siègent à la peau de la grande lèvre ou à la muqueuse de la petite lèvre. Dans les parties très-ramollies, imbibées de liquides, de l'épiderme superficiel des grandes lèvres, les plaques muqueuses au lieu d'être rouges et vernissées, sont souvent en partie érodées et elles montrent de petits grains blanchâtres semblables à de la poudre d'ami don ramolli dans l'eau ou une surface blanchâtre analogue à du papier Joseph mouillé. Les points plus opaques sont tout simplement des amas de cellules épidermiques ramollies par le liquide qui les imprègne et dont beaucoup sont transformées en une petite cavité; quelques-unes de ces cavités contiennent un ou plusieurs globules de pus. Quels que soient leur siège et leur aspect, retenez bien ceci, Messieurs, que l'épaississement régulier des papules est dû à la fois à l'hypertrophie inflammatoire des couches de l'épiderme et du derme. Aussi, vous ne serez pas étonnés de trouver, dans une éruption de plaques muqueuses confluentes et persistantes de la grande lèvre, un épaississement inflammatoire assez considérable du derme cutané. Dans un grand nombre de cas la peau est, en effet, dure, épaisse et de couleur rouge foncé.

Cette description s'applique de tout point aux *plaques muqueuses des amygdales*.

Les plaques muqueuses des piliers du voile du palais et des amygdales, comme celles de la langue et de la lèvre, s'accusent par une surface légèrement saillante et régulière, ovoïde ou circulaire, de couleur grise ou blanchâtre, qu'on a comparée à l'action, sur la muqueuse, d'une solution de nitrate d'argent, et que M. Bassereau a appelée,

très-justement, opaline. Cette surface est lisse, et la couleur blanche donne l'idée d'une opacité de la partie la plus superficielle des couches de l'épithélium pavimenteux. Ces plaques sont habituellement précédées d'une rougeur des piliers et du voile du palais, et elles sont, le plus souvent, accompagnées d'une hypertrophie de l'amygdale. Plusieurs auteurs, M. Aimé Martin, en particulier, pensent que l'hypertrophie de l'amygdale est primitive et que la plaque muqueuse est consécutive. Nous avons examiné, à ce sujet, un certain nombre de femmes et d'enfants, et nous avons positivement vu, plusieurs fois, la plaque muqueuse débiter avant toute hypertrophie tonsillaire. Cependant, cette hypertrophie est très-commune; elle peut être primitive, ce qui s'explique très-facilement, car l'organe tout entier peut être considéré comme un ganglion lymphatique et il subit, comme je vous le dirai bientôt, la même lésion que tous les ganglions lymphatiques.

Lorsqu'on a enlevé une de ces amygdales hypertrophiées et couvertes de plaques muqueuses opalines, et qu'après avoir fait durcir méthodiquement la pièce on en fait des sections minces, on trouve absolument les mêmes altérations que dans la papule vulvaire précédemment décrite. C'est, sur toute la partie de l'amygdale, dont la surface est le siège d'une papule, le même épaississement, la même inflammation des couches épithéliales, du réseau papillaire et du derme. L'ensemble de la section perpendiculaire à la surface forme un relief à courbe régulière; les papilles sont allongées deux ou trois fois plus que sur la muqueuse saine, les couches épithéliales pénètrent entre elles et les séparent; la couche la plus superficielle de l'épithélium montre des cellules cavitaires, avec un noyau atrophique ou avec plusieurs noyaux ou corpuscules de pus. Il y a là, dans

cette couche superficielle de l'épithélium, de petits nids remplis de corpuscules de pus, de véritables petits abcès contenant de quatre à dix et jusqu'à cent corpuscules de pus ou davantage.

Ces petits abcès, assez rapprochés les uns des autres, siègent à la surface même de la muqueuse; on en voit souvent qui sont ouverts, de telle sorte que leur cavité cupuliforme contient encore des globules de pus. Cette lésion ne peut pas être considérée comme une érosion de la plaque, car la surface est parfaitement lisse à l'œil nu, régulière, saillante, au lieu d'être exulcérée. Et cependant, cette surface, bien que lisse, est suintante, et elle se débarrasse des cellules flétries, dont la cavité contient un peu de liquide, et des corpuscules de pus renfermés soit dans les cellules cavitaires, soit dans les petits abcès microscopiques dont nous venons de parler. Dans toutes les plaques muqueuses en effet, à la vulve et au pharynx, il y a un courant de liquide qui, des vaisseaux capillaires, se dirige à la surface libre de la membrane, et qui entraîne au dehors les corpuscules de pus siégeant dans les couches de l'épithélium.

Nous avons représenté à un grossissement de 15 diamètres, dans la figure 4 de la planche I, une section de plaque muqueuse de l'amygdale, dans laquelle on peut juger de l'épaississement relatif de toutes les parties constituantes de la muqueuse. Les couches épithéliales *a*, les papilles *p* et le tissu conjonctif *n* sont également tuméfiés. En *b*, il existe une petite cavité qui s'ouvre à la surface et qui contient des globules de pus invisibles à ce grossissement.

Dans la figure 2 de la planche II, dessinée à 150 diamètres, on voit une série de ces cavités pleines de globules

de pus, plus ou moins volumineuses, *m*, *m'*, *n*, qui sont toutes situées à la surface de la muqueuse. Dans ce cas, les cellules de la couche de Malpighi, *c*, étaient, en majorité, creusées de cavités, ainsi qu'on peut en juger même avec ce faible grossissement.

Les figures 4 et 5 de la planche III représentent aussi des plaques muqueuses de l'amygdale à un grossissement de 60 diamètres. Dans la figure 4, les couches épithéliales sont très-épaissies et les papilles sont également très-épaissies et allongées. Dans la figure 5, la couche superficielle de l'épiderme présente plusieurs petits abcès semblables à ceux qui sont représentés dans la figure 2 de la planche II. Mais dans la figure 5 de la planche III, les cellules épithéliales sont en partie désintégrées et la plaque était exulcérée par places.

Nous avons figuré (fig. 3, pl. II), à un grossissement plus considérable de 300 diamètres, une partie de la surface épithéliale d'une plaque muqueuse de l'amygdale, afin de montrer les détails de structure de ces cellules cavitaires. Entre quelques-unes d'entre elles on voit le ciment crénelé qui les unit, *d*. Les unes possèdent un noyau atrophique dans leur cavité, *b*; d'autres sont vides, *a*; d'autres, *c*, *e*, contiennent plusieurs éléments cellulaires arrondis.

L'existence de ces cellules superficielles cavitaires, ces petits abcès intra-épithéliaux, si remarquables et si curieux, ainsi que l'altération analogue, mais moins intense, moins commune des cellules du corps muqueux les plus rapprochées des papilles, vous rendent parfaitement compte de l'opacité, de la couleur blanchâtre et de l'imbibition des couches de revêtement des papules muqueuses.

Nous croyons que ces petits abcès ou collections de

globules de pus proviennent primitivement des lésions des cellules épithéliales. Ces cellules montreraient d'abord un peu de liquide épanché dans une cavité autour de leur noyau : un ou plusieurs corpuscules de pus rempliraient à un moment donné cette cavité à la place du noyau ; puis en s'ouvrant les unes dans les autres, les cellules cavitaires donneraient lieu à des collections plus considérables. Les parois des petits abcès sont formés par une ou plusieurs couches de cellules épidermiques aplaties par compression. Il est probable aussi que des cellules lymphatiques sorties des vaisseaux capillaires s'infiltrèrent entre les cellules du revêtement épithélial et viennent se réunir ainsi en petits abcès.

Quoi qu'il en soit de ce processus, vous avez, Messieurs, dans les plaques muqueuses des amygdales, un exemple bien probant de suppuration insensible se passant à la surface d'une muqueuse sans qu'il y ait de perte du revêtement épithélial. Au lieu d'être entamé et détruit, l'épithélium superficiel est épaissi ainsi que la couche de cellules du corps muqueux. Nous retrouverons des faits analogues dans une série d'autres éruptions cutanées.

Les papilles présentent au-dessous de l'épithélium et entre les prolongements de celui-ci, des vaisseaux dilatés à parois embryonnaires ; ces vaisseaux sont, comme les papilles, allongés ; le tissu du chorion muqueux montre la même altération de ses vaisseaux qui sont dilatés et pleins de sang. Entre les fibres du tissu conjonctif, on trouve aussi une certaine quantité de cellules rondes, migratrices. Les parois des artères et des veines ne sont nullement sclérosées.

Les follicules clos de l'amygdale se montrent sur une

section comme des cercles réguliers assez volumineux séparés les uns des autres par des bandes de tissu conjonctif. Ils ont de $1/2$ à 2 ou 3 millimètres de diamètre. Des préparations obtenues après durcissement dans l'alcool, placées pendant quelques heures dans l'eau et traitées par le pinceau, permettent de voir très-bien le réticulum des follicules.

Dans le tissu conjonctif qui entoure les follicules, on trouve des fentes ou des canaux qui ne sont autres que des vaisseaux lymphatiques remplis de cellules rondes. A la limite externe des follicules, il existe aussi des fentes ou sinus lymphatiques péri-folliculaires qui sont remplis de cellules lymphatiques et de grosses cellules munies d'un ou de plusieurs noyaux et contenant dans leur intérieur des globules sanguins, absolument semblables aux grandes cellules à noyaux multiples renfermant des globules rouges que nous avons décrites dans les ganglions. Dans le tissu réticulé on trouve des cellules lymphatiques ordinaires et, de distance en distance, quelques-unes des grosses cellules précédentes. Les fibrilles du tissu réticulé ne présentent pas d'altération.

Lorsque la section passe à travers les anfractuosités de l'amygdale, on voit que les follicules sont, au niveau de ces dépressions, recouverts d'une couche mince de tissu conjonctif tapissé lui-même par un revêtement de cellules pavimenteuses stratifiées. Il n'existe pas toujours des papilles sur les parties de la muqueuse pharyngienne qui s'enfoncent dans les dépressions de l'amygdale.

Les plaques muqueuses de l'amygdale peuvent être exulcérées comme celles des organes génitaux; elles sont quelquefois aussi diphthéritiques, comme nous le verrons bientôt.

Un fait assez remarquable au point de vue clinique, c'est l'insensibilité fréquente des amygdalites syphilitiques. Beaucoup de nos malades ne se plaignent nullement de la gorge, et cependant, lorsqu'on l'examine, on voit des amygdales très-grosses couvertes de plaques opalines, ainsi que les piliers et le voile du palais. Si on attire leur attention sur cette angine, elles disent qu'elles sont un peu gênées comme par quelque chose de gros, et, en effet, il n'y a pas de douleur par l'éruption syphilitique, mais simplement de la gêne par l'hypertrophie tonsillaire.

L'insensibilité si fréquente de la gorge chez les jeunes filles plus ou moins nerveuses doit évidemment entrer en ligne de compte, mais il est certain aussi que les plaques muqueuses, comme toutes les éruptions syphilitiques, donnent lieu à une douleur nulle ou presque insignifiante. Si vous voyez des femmes se plaindre à vous d'une vive sensation de douleur prurigineuse lorsqu'elles ont des plaques muqueuses de la vulve, des cuisses et de la région anale, cela tient surtout à ce que la peau est irritée, rouge, excoriée par l'abondance du suintement et en un mot par un eczéma intertrigo. De même dans le pharynx, la rougeur du voile et des piliers, la rougeur du pilier antérieur et de la partie de la gencive qui avoisine la dent de sagesse occasionnent assez souvent une certaine douleur, mais les plaques muqueuses de l'amygdale et même les plaques muqueuses hypertrophiques du pilier antérieur, comme nous en avons vu quelques-unes ici, ne sont pas du tout ou sont à peine douloureuses.

Nous avons enlevé, chez quatre de nos malades, les amygdales qui étaient à la fois hypertrophiées et couvertes de plaques muqueuses. C'est parce qu'elles étaient hypertrophiées que nous les avons enlevées. M. Théophile

Anger m'a donné aussi deux amygdales, ce qui m'a permis d'en examiner un assez grand nombre au microscope et de les étudier à l'état frais ou placées dans des liquides aussitôt après leur ablation, ce qui est la meilleure condition pour bien faire de pareils examens.

Les plaies qui résultent de l'ablation avec l'amygdalotome des amygdales hypertrophiées ou couvertes de plaques muqueuses, guérissent absolument comme les plaies qui succèdent à l'ablation des amygdales simplement hypertrophiées.

CINQUIÈME LEÇON

SUITE DE LA DESCRIPTION DES PLAQUES MUQUEUSES. —
LEUR TRAITEMENT.

SOMMAIRE. — Plaques muqueuses de la langue. — État rasé de leur surface. — Plaques muqueuses érosives. — Plaques muqueuses à base indurée. — Plaques muqueuses diphthéritiques. — Plaques muqueuses hypertrophiques. — Transformation des plaques en végétation.

Complications des plaques muqueuses : Vulvite, vaginite, métrite, œdème, végétations.

Diagnostic des plaques muqueuses.

Traitement. — Doit-on pratiquer les petites opérations d'ablation de chancres et de plaques muqueuses, d'amygdales syphilitiques, et

Messieurs,

Nous continuons aujourd'hui la description des diverses variétés de plaques muqueuses que je vous ai énumérées dans notre dernière réunion. Vous vous rappelez que nous terminions par l'exposé des lésions des amygdales atteintes de plaques muqueuses. L'amygdale ainsi altérée représente un ganglion lymphatique hypertrophié, avec toutes les lésions des ganglions syphilitiques et recouvert en outre d'une muqueuse qui est le siège de papules humides.

Avant de quitter la muqueuse buccale, je dois vous parler des *plaques muqueuses de la langue*. Celles-ci affectent deux formes suivant leur siège :

1° Les plaques muqueuses de la pointe et du bord de la langue développées au niveau des papilles fongiformes ressemblent aux plaques muqueuses des lèvres en ce sens qu'elles sont à leur début recouvertes par une pellicule épithéliale opaline. Cependant, elles n'ont pas une surface aussi régulière. Cette dernière est plus ou moins chagrinée, ce qui est dû au relief des papilles fongiformes ; de plus, les plaques du bord de la langue présentent souvent des sillons parallèles au bord de l'organe. Elles sont quelquefois un peu déprimées eu égard à la muqueuse voisine ; parfois aussi elles sont très-irrégulières à leur surface, avec des saillies comme rasées, des plis, des dépressions. Lorsqu'on a affaire à des lésions récidivistes, ce qui est assez commun pour la langue, soit chez les fumeurs, soit chez des personnes qui ont de mauvaises dents en contact avec des plaques muqueuses du bord de la langue, la base des plaques est un peu indurée et enflammée. Souvent nous voyons aussi en pareil cas un état anatomique de toute la langue qui n'est pas caractéristique de la syphilis, qui peut se rencontrer dans d'autres lésions, et qui même existe parfois à l'état normal et sans souffrance ; je veux parler du fendillement total de l'organe, caractérisé par des sillons plus ou moins profonds, irréguliers, limitant des segments de la muqueuse.

2° Les plaques muqueuses de la région moyenne du dos de la langue, siégeant sur un tissu pourvu de papilles filiformes et caliciformes. Ces plaques ont une forme spé-

ciale assez remarquable. D'abord les papilles calciformes du V lingual, peuvent être atteintes et constituer isolément, par leur tuméfaction plate, par leur extension en surface une plaque muqueuse. Ainsi, nous avons vu la papille calciforme très-volumineuse qui se trouve à l'angle de réunion des deux branches du V lingual, présenter une tuméfaction, un aplatissement et une extension tels, qu'à elle seule elle formait une plaque muqueuse à surface lisse et régulière. Sur la région médiane et moyenne, ou antérieure du dos de la langue, on observe assez souvent des plaques muqueuses rondes ou ovoïdes, à grand axe dirigé le plus souvent d'avant en arrière et dont la surface lisse est comme rasée. Cette apparence est d'autant plus frappante qu'elles sont entourées des longues papilles filiformes saillantes qui existent dans cette région. M. Alfred Fournier qui a insisté sur cette aspect rasé des papilles, se demande quelle en est la cause. Je n'en ai pas fait d'examen histologique ; vous comprenez qu'on n'enlève pas un petit morceau de la langue comme un segment du prépuce, mais je crois que cela n'est pas nécessaire pour expliquer anatomiquement l'état de ces plaques. Cette apparence de la langue dépapillée au niveau des lésions syphilitiques de la première époque se retrouve dans les syphilides tertiaires en plaques de la langue. Nous en rapportons plus loin un cas avec examen microscopique, (voy. 8^e leçon et planche VII, fig. 1) dans lequel les prolongements cornés des papilles filiformes avaient disparu. Vous savez, en effet, que les papilles filiformes qui constituent comme des touffes d'herbe sur le dos de la langue présentent un piquant, une longue saillie composée de cellules cornées imbriquées les uns sur les autres et dont les plus inférieures sont implantées sur une petite papille à peine saillante. La partie épithélique

cornée à une très-grande longueur, un demi, un millimètre et plus, sans compter les algues qui y végètent ; que ces énormes prolongements épidermiques tombent, et ils tombent en réalité au niveau des plaques muqueuses que nous étudions, vous aurez une surface lisse, plane, recouverte simplement par les couches stratifiées du corps muqueux, mais privée de ses prolongements filiformes de l'épiderme corné. La plaque paraît dans son ensemble d'autant plus lisse, d'autant plus déprimée, qu'autour d'elle les prolongements cornés des papilles filiformes sont conservés avec leur longueur accrue encore par l'inflammation linguale, en sorte qu'on peut la comparer à un cercle fauché dans une prairie. Il n'y a rien d'étonnant à ce que l'épiderme corné superficiel se desquame sur le dos de la langue qui est incessamment frotté par le passage des aliments et des boissons, et par les mouvements de la parole. C'est d'ailleurs le même phénomène que vous observez presque partout, sur la surface lisse des papules, sur les grandes lèvres, à l'amygdale, etc. Et si la plaque muqueuse du dos de la langue paraît plane parce qu'elle est entourée des papilles filiformes, soyez certains, Messieurs, qu'il n'y en a pas moins une tuméfaction inflammatoire du tissu conjonctif des papilles filiformes à son niveau, et un véritable épaissement du chorion, comme on peut, du reste, s'en assurer facilement par la palpation. J'ai insisté précisément sur cet exemple qui paraît s'écarter de la règle afin de l'y faire rentrer et pour que vous soyez bien convaincus que les phénomènes essentiels du processus des plaques muqueuses sont les mêmes partout.

Les plaques muqueuses de la face externe et interne de l'épiglotte peuvent s'observer en même temps que celles de l'amygdale et de la paroi postérieure du pharynx. Elles

sont communes suivant les uns, très-rares suivant les autres. Je vous avouerai que je n'ai pas d'opinion à ce sujet ne les ayant pas observées spécialement.

3^e type. — PLAQUES MUQUEUSES ÉROSIVES. — Ce troisième type que nous avons admis ne nous arrêtera pas longtemps. Le mot d'érosion, de chancre érosif, de papules érosives n'est pas anatomiquement bien défini par les auteurs. Cependant, en se reportant aux caractères symptomatiques qu'ils donnent des lésions érosives, et en examinant histologiquement ce qui en est, on constate que d'habitude il s'agit simplement, dans l'érosion, de la chute de l'épithélium corné dans toute son épaisseur, la couche intermédiaire ou granuleuse et la couche du corps muqueux de Malpighi restant en place et n'étant pas desquammées. Par conséquent, pour conserver la valeur des termes admis par la majorité des médecins, je vous proposerai d'accepter comme définition de l'érosion la chute des couches de l'épiderme corné. Cette desquamation s'effectue, comme vous le savez, à l'état normal, mais alors ce sont des cellules ou des plaques de cellules qui s'en vont isolément tandis que, dans l'érosion, ce sont toutes les couches épidermiques superficielles ou cornées qui ont disparu à la fois. La perte du revêtement superficiel est, dans le cas de papule syphilitique, d'autant plus sensible à la vue que la couche conservée à la partie périphérique de la papule est plus épaisse qu'à l'état normal. L'érosion est très fréquente dans l'accident local que nous analysons. Le corps muqueux conservé forme à la surface du corps papillaire congestionné un vernis transparent, de telle sorte que la surface de la papule, lorsqu'elle siège à la peau de la grande

lèvre, par exemple, paraît rouge et vernie, brillante, luisante et humide.

4^e type.— PLAQUES MUQUEUSES A BASE INDURÉE.— Nous rangeons dans cette catégorie les plaques muqueuses qui siègent sur une partie modifiée par la présence d'un chancre antérieur et qui est restée œdématiée et scléreuse. Par exemple, lorsque le chancre siégeant sur la grande lèvre est en voie de réparation, la grande et la petite lèvre sont souvent encore dures, tuméfiées, scléreuses, atteintes, en un mot, d'un œdème inflammatoire. Vous savez de plus que les vaisseaux sanguins sont sclérosés, non-seulement au niveau du chancre, mais tout autour de lui, et je vous ai dit aussi que les vaisseaux lymphatiques sont engorgés dans tout leur trajet entre le chancre et les ganglions. L'induration inflammatoire de ces derniers est également une gêne à la circulation de la lymphe dans toute la partie située au-dessous d'eux et dans laquelle les produits inflammatoires du chancre, les cellules lymphatiques épanchées entre les fibres de tissu conjonctif doivent nécessairement stagner. Ces conditions multiples vous expliquent la permanence de l'œdème de la grande lèvre et de la petite lèvre du côté où siégeait l'induration primitive. Sur ces parties les plaques muqueuses se conduisent souvent d'une façon spéciale que nous avons observée plusieurs fois et que j'ai eu l'occasion de vous montrer.

La base de la plaque muqueuse, le tissu papillaire et le derme seront plus épais, plus durs que sur une région dont la peau est saine. Si ces plaques sont exulcérées, vous aurez, comme sur plusieurs plaques muqueuses d'une de nos malades dont le début du chancre remonte à 2 mois et demi et dont on voit encore la cicatrice, des surfaces

creusées en godet. La surface de l'exulcération au centre de laquelle les couches épidermiques et le corps de Malpighi sont presque entièrement détruites, cette surface, dis-je, est recouverte d'une fausse membrane gris-jaunâtre; par la palpation de la plaque entre les deux doigts on apprécie une induration, moins sèche, moins caractéristique que celle du chancre typique. Mais vous savez que le chancre infectant de la femme est loin d'offrir toujours cette induration si nette qu'on observe sur le prépuce et dans la rainure glando-préputiale chez l'homme. Aussi, si nous nous trouvions en présence d'une seule de ces papules ulcérées à la base desquelles la dureté inflammatoire de la plaque s'ajoute à l'induration préexistante du tissu, il serait très-difficile, pour ne pas dire impossible, de faire le diagnostic entre un accident de cette nature et un chancre primitif. Mais rassurez-vous, Messieurs, le cas que je suppose n'arrive jamais.

Lorsque vous observez, en effet, de pareilles lésions, elles sont toujours accompagnées d'une éruption plus ou moins confluyente de plaques muqueuses vulvaires. Ces plaques sont habituellement symétriques, si bien qu'elles se touchent d'un côté à l'autre de la vulve, sur les grandes et petites lèvres, et qu'on les dirait causées par le contact, si nous ne savions pas que les syphilides ne sont pas auto-inoculables. La malade vous dira quelquefois qu'elle a eu un autre accident antérieur, un chancre, si ce premier phénomène n'a pas passé inaperçu. De plus vous aurez, avec des ganglions disséminés partout, une roséole ou des papules cutanées caractéristiques.

Mais vous le voyez, c'est surtout par cet ensemble de faits que vous diagnostiquerez certaines plaques muqueuses d'avec le chancre infectant; ces deux lésions, chez la femme,

sont très-voisines en tant que constitution anatomique et symptômes objectifs dans le cas particulier où nous nous sommes placés. J'ai eu l'occasion, en effet, de pratiquer l'examen histologique de plaques muqueuses siégeant sur la petite lèvre préalablement indurée par un chancre en voie de cicatrisation, et j'ai vu, en outre de l'infiltration profonde du derme par des cellules lymphatiques interposées entre les faisceaux fibreux, une inflammation de la tunique externe des artérioles et des veines, comparable à cette même lésion des vaisseaux à la base du chancre.

5° PLAQUES MUQUEUSES DIPHTHÉRITIQUES. — Nous arrivons maintenant à notre cinquième type de plaques muqueuses, aux plaques exulcérées à la surface desquelles on trouve une pseudo-membrane diphthéritique.

Les plaques muqueuses diphthéritiques sont assez communes chez la femme, et M. Aimé Martin en a donné une bonne description (1) d'après des faits recueillis à Saint-Lazare. Au point de vue de la clinique, elles diffèrent absolument de la diphthérie vraie en ce qu'elles donneraient par le contact et par l'inoculation, la syphilis, tandis que la diphthérie pharyngienne ou laryngée donne la diphthérie vraie, angine diphthéritique et croup. Elle diffèrent aussi anatomiquement, car je n'y ai pas trouvé les parasites spéciaux de la diphthérie vraie, les boules de Bolderew (2) ; mais à bien d'autres égards, les fausses

(1) *Union médicale*, août 1861, et Manuel cité, page 233.

(2) Dans la fausse membrane de la diphthérie vraie, maladie qu'il est difficile de ne pas considérer comme due à des microbes parasites, on trouve de grosses boules ovoïdes ou sphériques, un peu plus grosses que des cellules, qui contiennent des micrococci ou de petits bâtonnets.

membranes des plaques muqueuses sont absolument comparables à la diphthérie pharyngienne. Voici, en effet, ce qu'on observe.

Une ou plusieurs plaques muqueuses exulcérées de la petite lèvre, par exemple, présentent, à la place de leur revêtement épithélial, une pseudo-membrane blanchâtre ou grise, un peu jaunâtre parfois, opaque et adhérente. Lorsqu'on essaye de la détacher avec la pointe d'un scalpel, en la raclant, on éprouve une certaine difficulté; on apprécie l'élasticité propre de la membrane et on fait saigner la surface de la plaque. Avec un instrument moussé on ne l'enlèverait pas. Cette membrane enlevée se reproduit très-rapidement; au bout de quelques heures elle se reforme. Après avoir duré un temps variable, trois ou quatre jours, si elle est soignée avec propreté, elle finit par s'enlever facilement, l'épiderme se reforme au-dessous d'elle et elle ne reparait plus.

En dilacérant, dans une goutte d'eau ou dans l'alcool au tiers, un fragment de cette membrane enlevée, on y trouve d'abord des cellules qui se détachent facilement par la dilacération et qui sont des globules de pus et des cellules épidermiques. Celles-ci se présentent avec un noyau atrophié, allongé, grenu, ou avec une petite cavité remplie de granulations fines à la place du noyau. La substance fondamentale de la cellule est tantôt mince, fibrillaire ou finement grenue, tantôt cornée, épaisse, à facettes multiples et à nombreux prolongements.

Mais la trame même de la fausse membrane est assez difficile à analyser, car elle est constituée par un feutrage de fibrilles denses, et elle oppose une résistance élastique aux tentatives de dissociation.

En quoi consiste ce feutrage de la fausse membrane des plaques muqueuses?

M. le professeur Charles Robin a examiné des spécimens de ces membranes et il les considère comme formées par de la fibrine filamentense avec des globules de pus (A. Martin), en sorte que pour lui et pour M. Martin, la fausse membrane aurait la même constitution anatomique que celle de la diphthérie du pharynx et du larynx. Il y a certainement de la fibrine fibrillaire dans ces membranes; mais on trouve aussi à la limite des fragments membraneux dissociés, des prolongements rameux en forme de buisson et des cellules épidermiques reconnaissables dans leur transformation que nous avons décrite à propos de la fausse membrane du chancre. Dans les espaces creusés soit au milieu de cellules épidermiques soit entre leurs prolongements, sont inclus les globules du pus. Je n'insiste pas davantage sur ces lésions dont je vous ai déjà entretenus à propos du chancre.

Telle est la fausse membrane qu'on peut étudier après l'avoir enlevée et dilacérée. Pour bien se rendre compte de son siège, de ses relations avec les parties voisines, il faut l'étudier en place, ce que j'ai fait sur une petite lèvre que j'ai enlevée et étudiée, après durcissement, sur des sections minces. Sur les sections comprenant l'ensemble de la petite lèvre enlevée on voit que les papilles du bord de la plaque muqueuse sont plus allongées que sur le tissu simplement enflammé de cet organe, et, au niveau de ses bords, les couches épithéliales sont épaissies très-notablement, aussi bien le corps muqueux que les couches superficielles. Le corps muqueux envoie des prolongements entre les papilles et les couches épidermiques forment des stratifications

irrégulières en partie détachées qui s'arrêtent au bord érodé de la plaque.

Sur les préparations colorées au picro-carmin, les couches cornées sont jaunes, tandis que la couche muqueuse est rouge un peu orangé et que le tissu conjonctif fixe uniquement le carmin.

Dans le point où commencent l'érosion et la fausse membrane, la couche cornée s'affaisse et la couche de Malpighi est dissociée par des globules de pus.

Sur toute la partie de la plaque recouverte par la membrane diphthérique, celle-ci possède à peu près l'épaisseur de la couche épithéliale, de telle sorte qu'à un examen superficiel, à un faible grossissement, il semble que cette couche soit complètement conservée. Pour compléter cette ressemblance, la partie superficielle de la fausse membrane présente une lame mince qui se colore en jaune par le picro-carmin comme l'épiderme corné.

Cependant on note, à ce faible grossissement, une dépression légère à l'union de la fausse membrane avec les couches épithéliales normales et, de plus, les papilles offrent une disposition différente sous la fausse membrane. Au lieu d'être en effet unies avec les cellules du corps muqueux qui s'y implantent par leurs prolongements radiculaires, les papilles sont libres sous la fausse membrane et sont loin de lui être unies aussi solidement qu'elles le sont avec le corps muqueux. Ces papilles sont tuméfiées, aplaties et diminuées de hauteur au milieu de la plaque, au niveau des portions exulcérées.

Si l'on étudie avec un fort grossissement les diverses parties d'une semblable lésion, voici ce qu'on observe :

La partie la plus superficielle de la fausse membrane, celle qui se colore en jaune par le picro-carmin, présente,

sur une section perpendiculaire à la surface, des couches parallèles dans lesquelles existent quelques cellules cornées et aplaties, en voie d'atrophie; mais ce qui constitue la plus grande partie de l'épaisseur de cette couche, ce sont de fines spores d'algues microscopiques arrondies et qui font saillie à la surface de la membrane.

Au-dessous de cette couche, on trouve des globules de pus et dans certains points ces globules de pus siègent au milieu d'un réticulum de fines fibrilles de fibrine. Enfin la plus grande partie de l'épaisseur des couches profondes de la fausse membrane est constituée par des cellules rondes ou globules de pus avec un enchevêtrement de fibrilles rameuses et quelques cellules épithéliales reconnaissables, ainsi que nous l'avons dit précédemment. Au contact même des papilles, et sous la fausse membrane, on trouve une substance granuleuse, semi-liquide, contenant beaucoup de cellules lymphatiques.

Dans l'examen de plaque muqueuse qui sert de type à description, le tissu conjonctif était altéré profondément et l'infiltration de cellules lymphatiques entre les faisceaux du tissu conjonctif et autour des vaisseaux se poursuivait à 2 et 3 millimètres au-dessous du réseau papillaire. La paroi externe des artérioles et des veinules était très-épaissie par le grand nombre de ces éléments cellulaires. Dans cette observation le chancre, cicatrisé depuis peu, siégeait sur la grande lèvre, tout près de la plaque muqueuse diphthéritique, et nous avons pensé que ce voisinage devait entrer en ligne de compte comme cause de l'œdème de la petite lèvre aussi bien que de l'inflammation péri-vasculaire. Cette plaque muqueuse diphthéritique était née sur un tissu modifié par le chancre antérieur.

Dans le cas de plaque muqueuse diphthéritique qui nous

a servi pour la description qui précède, j'avais enlevé la petite lèvre qui en était le siège. Cette petite lèvre était très-tuméfiée, atteinte de l'un de ces œdèmes inflammatoires, tels que nous avons si souvent occasion d'en observer en pareil cas; aussi ai-je profité de cette pièce pour étudier histologiquement les lésions de l'œdème inflammatoire.

Les plaques muqueuses de la vulve ne sont pas les seules qui puissent être couvertes de fausses membranes diphthéritiques. Elles peuvent exister aux lèvres, aux joues, à la gorge. Ainsi, dans les plaques muqueuses qui sont représentées dans les figures 4 et 5 de la planche III, plaques muqueuses qui présentaient un type très-remarquable des petits foyers de suppuration situés dans les couches de l'épithélium superficiel, (voyez les petits abcès d, c, f, de la figure 5, pl. III), il y avait aussi, à la surface de l'ulcération de l'une d'elles, une couche grise assez adhérente. La pièce avait séjourné dans le liquide de Müller, la gomme et l'alcool lorsque j'en fis des préparations. La pseudo-membrane, examinée sur des sections perpendiculaires à la surface de la muqueuse malade, montrait des cellules épithéliales qui peuvent être considérées comme des types de la dégénérescence rameuse de l'épithélium dans la diphthérie. La figure 1 de la planche IV montre, à un grossissement de 250 diamètres, quelques-unes de ces cellules épithéliales modifiées. Elles présentent des prolongements multiples, bizarres et irréguliers et elles sont percées de trous qui logent un ou plusieurs globules de pus. Ainsi la cellule *a* montre une cavité vide *b* et une cavité qui contient plusieurs globules de pus, *c*; en *d* on voit une cavité creusée dans une de ces cellules qui contient un globule de pus : des globules de

pus sont situés entre les prolongements rameux des cellules aussi bien que dans les cavités dont elles sont creusées. En face de ce dessin on pourrait dire que les globules ont cheminé entre les cellules et qu'ils s'y sont logés de manière à produire là de simples échancrures, ailleurs une petite cavité complète qui contient un seul globule, ailleurs une cavité qui en contient plusieurs, ou un trou logeant un ou plusieurs globules et qui a percé la cellule de part en part. Il est probable, en effet, que les choses se passent ainsi dans le cas d'inflammation intense, sans que ce processus puisse faire perdre de vue les altérations des noyaux et les cavités creusées autour du noyau telles que nous les avons décrites précédemment et telles que nous les retrouverons dans les syphilides cutanées.

Revenons maintenant aux plaques muqueuses de la vulve et à l'inflammation qui les accompagne :

La petite lèvre est généralement œdématiée, irrégulière, comme une peau atteinte de chair de poule, comme une peau d'orange, comme dans le premier degré de l'éléphantiasis : elle est un peu transparente et imbibée de liquides. Cet état chagriné de la peau est tout simplement dû à une hypertrophie des papilles du derme qui sont allongées, dont la substance est imbibée de liquide : les couches épithéliales du corps muqueux sont aussi épaissies et enfin le tissu conjonctif du derme montre des vaisseaux très-distendus en même temps qu'entre les faisceaux de fibres les cellules fixes du tissu conjonctif sont tuméfiées. Il y a aussi quelques cellules migratrices interposées entre les faisceaux.

Cet œdème n'est pas la seule complication qui accompagne les plaques muqueuses de la vulve : il y a en bien

d'autres que je n'ai pas l'intention de vous décrire en détail, mais dont je vous dirai cependant bientôt un mot.

6° type. — PLAQUES MUQUEUSES HYPERTROPHIQUES (Plaques papulo-hypertrophiques de Fournier). — On trouve à la vulve tous les degrés entre une papule muqueuse à peine accusée par un léger relief et par une surface rouge lisse et luisante et les papules hypertrophiques qui forment la variété que nous décrivons. Ce sont tantôt des papules larges, à surface rouge, à peine érodée, faisant une saillie régulière en dos d'âne et reposant sur une base élevée et assez dure, comme on en trouve très-fréquemment sur la grande lèvre; tantôt des plaques exubérantes, molles, grises, imbibées de suc, à surface irrégulière, chagrinée, fongueuse faisant une saillie de 1 à 2 ou 3 millimètres ou davantage. Ce sont là, à proprement parler, celles qui caractérisent ce type. Ces gros boutons, si confluents parfois qu'ils se touchent presque, et qu'ils forment une nappe continue et irrégulière depuis le pubis jusqu'aux fesses en envahissant les grandes et petites lèvres, les plis cruraux, le haut des cuisses, tout le pourtour de l'anus, s'accompagnent d'un suintement sanieux considérable, et exhalent une odeur fade repoussante. On en voit ici de nombreux exemples, mais il faut les examiner le jour de l'entrée des malades pour les voir dans leur développement exubérant, car elles sont rapidement modifiées par les soins hygiéniques et médicaux. Et lorsqu'on sait combien il est facile de les éviter par la propreté et les ablutions seules, on est étonné de l'insouciance et de l'incurie de certaines femmes.

L'examen histologique de ces plaques montre les mêmes lésions que celles de la papule muqueuse simple, mais poussées à un degré plus élevé. Les papilles sont beau-

coup plus longues ; les vaisseaux des papilles sont allongés et leurs parois sont embryonnaires ; le tissu des papilles est très riche en cellules rondes emprisonnées dans ses mailles. Les couches du corps muqueux de Malpighi, la couche granuleuse et l'épiderme superficiel sont beaucoup plus épais. Tout le revêtement des cellules épithéliales et épidermiques est en place les cellules les plus superficielles se desquament régulièrement et s'en vont dans le liquide qui filtre à travers toutes ces couches. Nous avons dessiné dans la figure 5 de la planche I une partie d'une de ces plaques muqueuses à un grossissement de 100 diamètres. On voit que les papilles *p*, parcourues par les vaisseaux *v*, *v*, sont très-riches en cellules rondes qui se continuent dans le tissu conjonctif du derme *t*. Ces papilles sont coiffées par un épiderme extrêmement épais, ayant sa disposition régulière. Dans ce cas, la couche intermédiaire formée par des cellules granuleuses *c*, est composée de trois ou quatre couches de cellules, et elle est, par conséquent, plus épaisse qu'à l'état normal. Dans les couches superficielles, on trouve souvent, dans ces plaques muqueuses, des cellules cavitaires ou des cellules analogues aux cellules végétales, ou même de petits îlots de globules de pus entourés de couches cornées et s'ouvrant à la surface de la plaque.

Dans ces plaques muqueuses hypertrophiques, lorsqu'on les examine dans leur ensemble, on reconnaît que leur surface n'est plus limitée par une courbe aussi régulière que celle des plaques muqueuses simples. La longueur des papilles hypertrophiées qui les constitue n'est pas identique : les unes font une saillie beaucoup plus grande que les autres, d'où il résulte que la surface de la plaque est inégale et bourgeonnante.

Ces plaques muqueuses hypertrophiques et bourgeonnantes ne se rencontrent pas seulement aux organes génitaux qui sont cependant leur lieu d'élection. Nous en avons vu ici assez fréquemment à la gorge et à la langue. Ainsi vous avez pu observer aujourd'hui, chez une enfant de 13 à 14 ans, des plaques muqueuses des piliers antérieurs du voile du palais qui sont larges, saillantes, formant un relief notable. Leurs bords, surtout le bord interne, situé au niveau de la partie libre des piliers, s'accusent par un relief proéminent et inégal, bourgeonnant en forme de crête de coq. Nous avons vu aussi quelquefois, à la langue, chez une petite fille notamment, des plaques muqueuses saillantes, recouvertes d'une couche épaisse d'épithélium dure, blanche, presque cornée, analogue à celle qui revêt les petites verrues de la lèvre.

7^e type. — PLAQUES MUQUEUSES TRANSFORMÉES EN VÉGÉTATIONS. — Que des plaques muqueuses bourgeonnent encore un peu plus, que leurs papilles, en s'allongeant, se recouvrent de couches épaisses d'épithélium, et que ces papilles s'isolent par groupes en bourgeons séparés, et nous aurons de véritables papillomes ou choux-fleurs syphilitiques. Entre les papillomes à ramifications multiples ou choux-fleurs et les plaques muqueuses hypertrophiques, il n'y a aucune différence au point de vue de l'origine et de la marche des lésions : l'état des papilles, du tissu conjonctif, des cellules épidermiques est le même : on a seulement en plus, dans les choux-fleurs, une segmentation de la plaque en plusieurs petits bourgeons secondaires due à ce que des groupes de papilles se sont isolés en se coiffant séparément de leur revêtement épidermique.

Aussi je n'insisterai pas sur leur description. Je vous

rappellerai seulement que les choux-fleurs des organes génitaux ne sont pas toujours, tant s'en faut, syphilitiques. Ils se rencontrent souvent avec la vaginite simple non syphilitique et avec les écoulements vaginaux symptomatiques de la grossesse.

Nous avons terminé ainsi, Messieurs, la description succincte des plaques muqueuses ; en vous présentant leur anatomie, nous avons en même temps donné leurs caractères symptomatologiques.

Nous ne vous avons pas parlé d'une variété que M. Fournier décrit sous le nom de plaques ulcéreuses parce que, d'après la description de mon excellent et savant collègue, ce sont des accidents tardifs dont nous vous dirons quelques mots après que nous aurons étudié les syphilides tardives.

Les plaques muqueuses dont nous vous avons entretenus forment un groupe très-caractérisé, sinon homogène car les unes sont plus superficielles, plus bénignes, plus faciles à guérir que les autres qui sont plus profondes et plus tenaces. Les unes sont simplement érodées à leur surface, les autres exulcérées, recouvertes de fausses membranes diphthériques. Enfin les unes sont à peine saillantes, tandis que d'autres sont exubérantes, hypertrophiques. Malgré cette diversité dans leur aspect et dans leur marche, je crois qu'il est impossible de se tromper et de les confondre avec tout autre accident. Je dois toutefois vous donner les éléments du diagnostic des plaques muqueuses. Mais avant d'aborder cette question du diagnostic, il est nécessaire de vous présenter la description succincte des lésions qui compliquent le plus souvent les plaques muqueuses.

COMPLICATIONS DES PLAQUES MUQUEUSES. — Les altérations qu'on observe avec les plaques muqueuses chez la femme sont l'eczéma, la dermite, la vulvite, les inflammations des glandes de la vulve, l'œdème de la vulve et des grandes lèvres, l'uréthrite, la vaginite, l'inflammation et l'hypertrophie du col de l'utérus et les végétations.

La plus commune est le suintement eczémateux, l'*eczéma intertrigo*, qui affecte toute la région des grandes lèvres, de l'anus et la partie supérieure des cuisses. Cette rougeur de la peau, les excoriations qui se montrent assez souvent sous forme de gerçures ou de fissures, à la région anale notamment, sont quelquefois très-douloureuses et prurigineuses.

On trouve souvent de petites vésicules d'eczéma sur la peau voisine des plaques muqueuses, sur les fesses et sur les cuisses. C'est là une complication de peu d'importance due au séjour irritant des liquides qui viennent du vagin, de la vulve et du suintement des plaques muqueuses, et qui se traduit par une cuisson plus ou moins vive.

Sur une vulve ainsi altérée, les érosions propres aux plaques muqueuses peuvent être difficiles à voir et masquées. Mais quand on passe superficiellement le pinceau imbibé d'une solution de nitrate d'argent sur les grandes et petites lèvres, on reconnaît de suite les érosions circulaires ou ovalaires des plaques qui deviennent immédiatement blanches parce que leur épithélium est imbibé de suite par le liquide et rendu opaque par le dépôt d'argent.

DERMITE. — La peau des grandes lèvres, lorsqu'elle est le siège de plaques muqueuses de la première période con-

sécutives au chancre primitif, ou de récidives et de poussées tardives de plaques muqueuses confluentes, s'indure et s'épaissit d'une façon très-remarquable. Elle est alors rouge, d'un rouge sombre, foncé; elle est si bien épaissie et dure dans toute son étendue que parfois, lorsqu'on veut la plisser et la soulever entre deux doigts on éprouve une résistance presque aussi grande que si l'on voulait plier du carton.

Il faut bien savoir, en effet, que les plaques muqueuses ne sont pas seulement dues à une lésion de l'épiderme ni à une hypertrophie papillaire, mais que les couches profondes du derme, dans toute leur étendue, et à leur pourtour sont enflammées et sont le siège d'une infiltration par des cellules lymphatiques. Nous verrons bientôt, à propos des papules et des pustules cutanées, que les lésions sont aussi, habituellement, beaucoup plus profondes qu'on ne le croirait à un examen superficiel pratiqué à l'œil nu.

La vulvite, c'est-à-dire l'inflammation de la muqueuse des organes de la copulation est à peu près constante avec les plaques muqueuses, ce qui s'explique facilement : la partie avoisinante des papules est toujours rouge et plus ou moins tuméfiée, humide, suintante, donnant même à la surface interne des petites lèvres et à l'entrée du vagin un liquide opaque crémeux. Ce liquide, très-abondant chez les femmes qui entrent à l'hôpital dans un état variable de malpropreté, résulte du mélange de la sécrétion vaginale, de la sécrétion des surfaces couvertes d'épithélium des petites lèvres et de la sécrétion particulière des glandes sébacées et de la glande vulvo-vaginale. La face interne de la petite lèvre est généralement rouge, ainsi que les débris de la membrane hymen

qui sont presque toujours tuméfiés et d'un rouge vif. Il en est de même de l'orifice urétral et de l'entrée du vagin. Les replis de la muqueuse qui forme les débris de la membrane hymen et la partie supérieure de l'orifice urétral sont souvent le siège de saillies irrégulières ayant la forme de végétations soit rouges, soit pâles et comme cornées; dans ce cas le revêtement des végétations est formé par des couches très-épaisses d'épiderme.

Les glandes sébacées des petites lèvres sont grosses, opaques et, à leur orifice, on voit une petite concrétion blanche opaque qu'on peut faire sortir par la pression, dans la longueur d'un demi-millimètre par exemple, et qui est formée par des cellules épithéliales. Les glandes vulvo-vaginales sont souvent tuméfiées de telle sorte qu'on apprécie facilement leur volume qui atteint la grosseur d'un noyau de cerise ou plus, par la palpation. En pressant sur elles, on fait sourdre de leur conduit un liquide trouble, muqueux qui contient beaucoup de globules de pus et quelques filaments de mucus. Il sort deux ou trois gouttes de ce liquide lorsque l'inflammation est intense, sans qu'il y ait abcès de la glande vulvo-vaginale, c'est-à-dire une suppuration de tout le tissu conjonctif qui entoure la glande.

Les abcès des glandes vulvo-vaginales, qui sont très-communs à la suite des fatigues et des excès vénériens, surtout au moment des règles, peuvent s'observer aussi comme complications des plaques muqueuses. Dans ce cas l'une des grandes lèvres et la petite lèvre du même côté sont tuméfiées, œdémateuses et déformées par la tumeur qui siège à la partie inférieure de la vulve. La fluctuation est facile à sentir sous la peau tendue par la collection purulente et, par la ponction, on en fait sortir une assez grande quantité de pus mélangé à du sang.

Les glandes muqueuses qui siègent au-dessous de l'urèthre, dans le vestibule, peuvent aussi être enflammées et donner lieu à une petite ulcération en godet, ayant moins d'un millimètre de diamètre et dont le bord est généralement constitué par la muqueuse normale.

La vulvite qui accompagne la vaginite chez les femmes non infectées de syphilis donne souvent lieu à de petites érosions rouges, de forme circulaire ou ovoïde, au niveau desquelles l'épithélium le plus superficiel est desquamé. Ces érosions qui sont vivement colorées en rouge et qui ont de deux à six ou huit millimètres de diamètre sont douloureuses; elles siègent au nombre de deux, trois, jusqu'à cinq et six à la vulve en dedans des petites lèvres, entre la base de celles-ci et la membrane hymen. Elles ne donnent pas lieu à un épaissement du chorion; le tissu conjonctif de la muqueuse est même souple et normal à leur niveau, ce qui permet de les distinguer facilement des plaques muqueuses. Ces érosions très-superficielles siègent par conséquent surtout dans le pli intermédiaire à la membrane hymen et à la petite lèvre, ce qui n'est pas le siège habituel des plaques muqueuses, car celles-ci viennent surtout aux grandes et aux petites lèvres.

Nous avons souvent ici l'occasion d'étudier la vulvite à son état de simplicité la plus grande, chez les enfants de la salle Sainte-Thérèse, où elle existe sans qu'il y ait de vaginite : la rougeur, l'écoulement, les inflammations des glandes sébacées et muqueuses, les érosions sont les mêmes que chez les filles pubères. Chez les enfants où l'hymen est généralement intact, cette membrane est très-rouge et tuméfiée tant que dure la vulvite.

Une *vaginite* franche, caractérisée par la tuméfaction

intense, par la rougeur, par le catarrhe vaginal purulent et épais, par l'hypertrophie et la rougeur des villosités saillantes et des plis du vagin, peut se montrer en même temps que la syphilis et les plaques muqueuses. L'entrée du vagin est alors resserrée, contractée et l'introduction du spéculum est extrêmement douloureuse.

Mais, en outre de cette vaginite qui est indépendante de la syphilis, on trouve habituellement, dans la syphilis, un certain degré moins intense d'inflammation du vagin qui se traduit par un peu de rougeur et par de la leucorrhée vaginale. Cependant le vagin ne présente pas de plaques muqueuses. Cette vaginite est due à une inflammation de voisinage causée par les plaques muqueuses confluentes qui existent à la vulve et aussi aux phénomènes qui se passent du côté du col de l'utérus.

Le col de l'utérus présente en effet très-souvent, sinon toujours, des lésions superficielles ou profondes pendant la période secondaire de la syphilis. Ce sont assez fréquemment des plaques muqueuses opalines d'abord, puis érosives, qui viennent à la surface du museau de tanche, qui sont au nombre d'une ou de deux, ou qui forment des groupes sur tout le museau de tanche. La partie de ces plaques qui avoisine l'orifice du col perd son épithélium superficiel et se transforme en une ulcération. Très-souvent même, lorsqu'on n'a pas observé de plaques muqueuses, il y a une légère érosion de l'orifice du col, un catarrhe muco-purulent du col et une hypertrophie de cet organe. Le col est gros et dur. Il est certain que cette métrite du col, que cette hypertrophie fibro-musculaire du col, ne reconnaissent pas toujours pour cause la syphilis. Mais si l'on compare le col chez des jeunes filles n'ayant pas eu

d'enfant ni de fausses couches et du même âge, atteintes les unes de syphilis, les autres de vaginite simple, on est frappé de ce fait que le col des syphilitiques est généralement gros et atteint de métrite catarrhale, tandis qu'il est petit et normal dans la vaginite la seule lésion que l'on observe dans ce dernier cas, c'est la rougeur de la muqueuse vaginale qui se continue sur le museau de tanche. On peut donc conclure rationnellement que la métrite du col est parfois sous l'influence directe de la syphilis, comme la vulvite, comme la vaginite et sans qu'il y ait eu nécessairement de plaques muqueuses du col.

Les *végétations* sont très-communes comme complication des plaques muqueuses : l'écoulement abondant qui est un de leurs symptômes, est aussi une cause de végétations. Celles-ci présentent toutes les variétés, depuis les crêtes de coq et les polypes vasculaires à large implantation qu'on trouve sur la membrane hymen et autour de l'orifice urétral, depuis les petites saillies villeuses et molles, à peine visibles à l'œil nu, qui existent à la face interne des petites lèvres, jusqu'aux énormes végétations en choux-fleurs qui atteignent le volume d'une noix ou plus, et qui siègent sur les grandes et petites lèvres, sur toute la vulve et au pourtour de l'anus.

Ces végétations sont douloureuses, mais c'est surtout leur implantation qui est sensible ainsi que la peau qui les avoisine, car leur sommet n'est que très-peu ou pas sensible. M. Leloir, qui a exploré cette sensibilité, l'a trouvée très-obtuse, et il n'a pas pu voir de filaments nerveux ni de cylindres d'axe dans ces productions traitées à l'état frais, après leur ablation, par le chlorure d'or, suivant le procédé de M. Ranvier.

L'œdème des grandes et des petites lèvres s'observe rarement en dehors des cas que nous venons de passer en revue : cependant, nous avons vu cette année chez une de nos malades, un œdème des lèvres déterminé par un coït exagéré avec un individu pourvu d'une verge très-volumineuse.

Chez l'homme, les complications observées en même temps que les plaques muqueuses, sont l'œdème du prépuce, les végétations et parfois la blennorrhagie.

DIAGNOSTIC DES PLAQUES MUQUEUSES. — Revenons maintenant au diagnostic des plaques muqueuses. Je vous disais, Messieurs, qu'il est presque impossible de ne pas reconnaître une plaque muqueuse lorsqu'on en a vu un certain nombre. Elles sont en effet constituées par une papule, c'est-à-dire par une tuméfaction inflammatoire du chorion et des papilles : le tissu conjonctif est par conséquent épaissi à leur niveau et sur toute la plaque : leur surface est suintante, et l'épiderme ou l'épithélium superficiel qui les revêt est imbibé ou desquammé. Ainsi, aux grandes et aux petites lèvres; on observe, si l'épithélium est simplement imbibé, des plaques ou petits points blanchâtres comme des parcelles de papier brouillard humide, qui sont formés par des cellules d'épiderme ou d'épithélium superficiel altérées, cavitaires; sur une muqueuse comme les lèvres ou le voile du palais, cet épithélium est blanchâtre, opalin, semblable à une surface touchée par le nitrate d'argent.

La plaque muqueuse de la grande lèvre est-elle érosive, sa surface est rouge, lisse, l'épithélium superficiel est tombé : la forme de la plaque est toujours circulaire ou ovale, régulière, et le derme est épaissi à son niveau.

Les plaques muqueuses du col de l'utérus sont faciles à reconnaître à leur surface opaline et à leur groupement. Lorsqu'elles sont ulcérées, il est rare qu'on ne voie pas ce même aspect opalin à leur bord situé sur le museau de tanche. Si toute l'étendue de la plaque est ulcérée, on hésitera à savoir s'il s'agit d'une ulcération simple du col ou d'une ulcération syphilitique. Les papules hypertrophiques sont aussi caractérisées que possible : les papules en voie de guérison de la vulve et des grandes lèvres ne sont pas moins nettes, car le derme reste un peu papuleux, et leur surface est rouge, rouge sombre, alors même que l'épiderme s'est reformé à leur niveau.

Les maladies avec lesquelles on pourrait les confondre à la vulve, sont en premier lieu l'herpès. Nous avons déjà dit, à propos du diagnostic du chancre, que l'herpès vulvaire était quelquefois caractérisé par une éruption extrêmement confluente de vésicules qui se crèvent et deviennent autant de petites érosions. Il peut même y avoir des éruptions herpétiques successives, en sorte que la tuméfaction des grandes et des petites lèvres, de toute la vulve couvertes de petites ulcérations, peut durer huit, dix, quinze jours, et en imposer pendant ce temps-là, pour des plaques muqueuses. Lorsqu'une vésicule d'herpès s'est ouverte, et que la couche épidermique soulevée a été éliminée, on a une petite érosion ou une ulcération superficielle qui est du diamètre de la vésicule, c'est-à-dire de 2 à 3 millimètres. Lorsque plusieurs vésicules étaient voisines les unes des autres, il en résulte une ulcération unique à bords festonnés. Mais ces érosions ne reposant point sur une base papuleuse, sur une tuméfaction du derme, ce caractère pourrait suffire à lui seul pour éliminer la plaque muqueuse. De plus, en examinant bien la malade, si on a affaire à des

éruptions successives comme dans l'observation VI, on voit des vésicules récentes et intactes à côté des érosions anciennes. Bien que la vulve soit très-enflammée, bien qu'elle suinte et soit couverte d'une sérosité puriforme, bien que les grandes et petites lèvres soient œdématisées, les glandes inguinales ne sont ni tuméfiées ni dures. Il n'y a pas de pléiade caractéristique. L'herpès guérit de lui-même : les érosions qui ont succédé aux vésicules deviennent alors de petites taches cicatricielles blanches ou pigmentées. Les cicatrices s'effacent bientôt, et la peau reste pigmentée un certain temps au niveau de l'éruption.

On le voit, les plaques muqueuses sont des papules beaucoup plus larges, plus saillantes ; même lorsqu'elles sont exulcérées, elles ont une base qui est formée par le derme infiltré de cellules et tuméfié, ce qui n'a pas lieu dans l'herpès. De plus, les ganglions sont toujours indurés quand il s'agit de plaques muqueuses.

Le chancre induré sera bien difficile à confondre avec une plaque muqueuse, même à base dure (voyez page 128), parce que les plaques sont toujours multiples à la vulve.

Le chancre mou est aussi bien différent en ce sens qu'il détruit assez profondément le derme, et qu'il constitue un ulcère profond. Il est vrai qu'au moment où il se répare, il bourgeonne et se met de niveau avec la peau avoisinante ; s'il y avait quelque doute, l'inoculation les leverait.

L'éléphantiasis de la vulve peut-il être confondu avec des plaques muqueuses ? Nous ne le pensons pas, car l'éléphantiasis est une lésion profonde, de longue durée, une tumeur, un véritable myxôme ou un fibrôme, et si on hésitait, la persistance de la tuméfaction dans l'éléphantiasis, comparée à la facilité de la guérison des plaques muqueuses, dissiperait bientôt tous les doutes.

Le diagnostic des plaques muqueuses du col doit se faire avec l'herpès du col qui existe quelquefois d'après les observations de M. Bernutz et des médecins qui nous ont précédés ici, de même que d'après mon observation propre. Mais cet herpès du col ne vient qu'avec l'herpès vulvaire, en sorte qu'il est facile d'éviter toute erreur.

Les plaques muqueuses de la vulve, de la bouche, de la gorge, etc., ne sont pas d'un *pronostic* fâcheux, en tant que lésion locale ; mais elles indiquent toujours une infection de toute l'économie par la syphilis. Leur marche, leur durée, leur pronostic, en tant que lésion locale est variable suivant leur siège et suivant l'âge de la syphilis. Certaines guérissent toutes seules par les soins de propreté et le repos, comme par exemple les plaques muqueuses de la première poussée à la vulve, mais elles reviennent souvent au même siège : les plaques muqueuses de la langue et de la gorge sont plus tenaces ; mais cependant, dans la syphilis légère et de moyenne intensité, elles cèdent assez facilement. Chez certains sujets, les plaques de la bouche et de la gorge s'éternisent, surtout celles de la langue chez les fumeurs, et le traitement interne devient alors impuissant.

Chez plusieurs de nos malades, nous avons vu des plaques muqueuses de la langue et des piliers de l'amygdale revenir obstinément pendant plusieurs années. Ainsi l'un des enfants de la salle Sainte-Thérèse, chez qui la syphilis remonte au moins à quatre ans, et que nous avons guéri de ses plaques muqueuses linguales l'année dernière à la suite de l'emploi local de l'acide acétique combiné avec la médication mercurielle, vient de rentrer cette année avec de nouvelles plaques de la langue.

Pour ce qui est des femmes de la salle Saint-Clément et de la salle Saint-Ferdinand, nous en voyons revenir avec des plaques muqueuses vulvaires, qui ont été soignées ici à diverses reprises depuis deux et trois ans pour les mêmes accidents.

TRAITEMENT DES PLAQUES MUQUEUSES — Les plaques muqueuses de la vulve que vous voyez ici dans tout leur épanouissement le jour de l'entrée des malades, ces plaques végétantes, hypertrophiques, énormes, confluentes, couvrant les grandes et petites lèvres, les plis inguinaux, le périnée, le pourtour de l'anus, et donnant lieu à une hypertrophie inflammatoire de toute la peau de ces régions; cette éruption énorme s'amende rapidement par le repos, le traitement mercuriel et les soins de propreté. M. Fournier conseille d'employer tout simplement un pansement avec une poudre isolante inerte ou avec l'ouate. Nous nous trouvons bien des cautérisations légères au nitrate d'argent, en même temps que des lotions et du traitement interne, tout en reconnaissant qu'on peut très-bien se passer des cautérisations. Les accidents vulvaires cèdent bientôt, les plaques exubérantes s'affaissent, diminuent d'épaisseur, la peau redevient souple, et au bout d'une quinzaine de jours ou de trois semaines, les trois quarts du mal ont disparu. Les plaques restent encore un peu papuleuses, puis elles s'effacent complètement en ne laissant qu'une couleur rouge ou maculeuse, qui disparaît elle-même sans qu'il y ait de cicatrice.

Le traitement mercuriel est sans contredit excellent pour arriver à cette prompte guérison, mais il ne garantit nullement des récidives et des poussées nouvelles qui pourront se reproduire quelques mois après.

Les plaques muqueuses de la bouche, des lèvres, de la langue et de la gorge, bien que moins exubérantes que celles de la vulve, sont habituellement plus tenaces. De l'aveu de M. Fournier, le traitement mercuriel employé seul, n'agit pas sur elles, et il est nécessaire d'user en même temps de cautérisations. M. Fournier conseille le nitrate acide de mercure, comme caustique. Si vous l'employez, Messieurs, il faut agir avec la plus grande précaution, car en touchant avec ce liquide caustique les parties malades sans avoir soin d'imbiber très-discrètement le pinceau, de l'égouter, vous pourriez exposer vos malades à une intoxication mercurielle qui peut succéder, et non sans gravité, à un seul attouchement.

Pour ces plaques muqueuses de la seconde et de la troisième année de la syphilis qui siègent à la langue ou à la gorge, qui sont végétantes, saillantes, hypertrophiques et dures, couvertes de couches cornées ou blanches, ou pour celles qui, sans donner lieu à un relief sensible, ne s'en accompagnent pas moins d'une sclérose du tissu conjonctif de la muqueuse, il faut les attaquer par un caustique plus énergique, et qui pénètre plus profondément que le nitrate d'argent. Nous nous sommes servis plusieurs fois avec succès, à cet effet, de l'acide acétique qui imbibe profondément les couches de tissu conjonctif enflammé sous-jacentes à l'épithélium.

DE L'OPPORTUNITÉ DES OPÉRATIONS CHIRURGICALES DANS LA SYPHILIS SECONDAIRE. — Vous m'avez plusieurs fois entendu, Messieurs, dans le cours de ces leçons, vous parler de l'ablation de chancres indurés, de plaques muqueuses de la vulve, des grandes et petites lèvres, de l'ablation des amygdales, etc. Cependant vous n'ignorez pas la répugnance que manifestent

beaucoup de chirurgiens et des plus éminents, M. Verneuil en particulier, pour les opérations chez des malades atteints d'une affection générale comme la syphilis. Le sang, les liquides, les solides de l'économie sont imprégnés en effet par le virus syphilitique, et nous devons nous demander s'il y a ou s'il n'y a pas danger à toucher à ces malades, à leur faire subir des opérations, si les plaies qui en résultent n'auront pas des caractères particulièrement mauvais. A cette question du danger ou de l'innocuité des opérations chez les syphilitiques, je réponds d'abord par ma pratique, qui est celle de tous les médecins et chirurgiens de cet hôpital, qu'il n'y a aucun inconvénient à faire les opérations de peu d'importance, il est vrai, qui se présentent journallement à nous, sur les malades qui sont dans la plénitude de l'éruption des accidents secondaires. Les chancres indurés des grandes et petites lèvres que j'ai enlevés; ceux que mes excellents collègues, MM. Horteloup et Mauriac ont opérés, les amygdâles, au nombre de quatre, que j'ai enlevées, pareilles opérations faites par M. Théophile Anger, l'ablation des plaques muqueuses de la petite lèvre, les très-nombreuses opérations de végétations énormes que nous faisons très-souvent, les ablations de ganglions ont toujours été suivies d'une plaie de bonne nature. Si le tissu entamé par la section était œdémateux, induré, la cicatrisation ne pouvant se faire par première intention, la plaie suppurait quelques jours, mais c'était tout, et nous n'avons observé ni décollement, ni coloration anormale des bords de la plaie.

Il est nécessaire de vous entretenir de ces faits afin que vous n'hésitez pas en face d'une petite opération qui peut être utile à vos malades.

Cependant je dois vous exposer ce qui a cours concer-

nant le danger de pareilles opérations. Dans une thèse faite sous l'inspiration de M. le professeur Verneuil, M. Petit (1) a réuni une série de faits empruntés à divers auteurs ou observés par lui-même et d'où il conclut que les lésions traumatiques peuvent présenter un aspect particulier et suivre une marche anormale chez les syphilitiques.

Parmi ces observations il faut éliminer tout d'abord celles qui se rapportent à une époque où on ne faisait pas la distinction du chancre induré et du chancre mou et qui paraissent se rapporter à ce dernier accident. Telle est, par exemple, cette observation de Cazenave que chez certains individus atteints de syphilis, les morsures de sangsues se changent en autant de chancres ulcérés de forme arrondie. Il est évident qu'il s'agit ici de chancres mous, car le chancre infectant n'est pas auto-inoculable.

Il n'y a pas lieu non plus d'attribuer une grande valeur à ce fait que des éruptions syphilitiques sont venues à la suite d'une application d'huile de croton, d'un vésicatoire ou d'un traumatisme, car les éruptions syphilitiques se font souvent en plusieurs poussées pendant la période secondaire et peut-être seraient-elles survenues spontanément.

Pour ce qui est de certaines opérations difficiles, qui sont loin de réussir toujours, comme les autoplasties, doit-on mettre leur insuccès sur le compte de la syphilis ?

M. Ricord (1), dont assurément l'expérience est grande

(1) Henri Petit. *De la syphilis dans ses rapports avec le traumatisme*. Thèse de Paris. — Derenne, éditeur, 1875.

(1) *Bulletin de la Société de chirurgie*, t. II, 1851-52, p. 41.

en ce qui touche les opérations chez les syphilitiques, soutenait contre Huguier, à la Société de chirurgie, que ces opérations marchent comme dans les cas ordinaires, pourvu que ces plaies ne soient pas souillées après coup par du pus virulent. C'est évidemment aussi du pus de chancre mou que M. Ricord parlait en cette occasion.

Parmi les faits rapportés à l'appui de la thèse de M. Petit nous ne pouvons pas non plus tenir grand compte de ce que des gommes anciennes, ouvertes et traitées comme des abcès, ne se cicatrisent pas. L'iodure de potassium est là aussi puissant que le bistouri est inutile.

Il est certain, toutefois, que les opérations d'autoplastie ne réussissent pas habituellement quand on opère sur des tissus qui sont enflammés, même à un faible degré et modifiés par des cicatrices de chancres, par des tubercules ou par des gommes syphilitiques. Et cependant il y a des cas de guérison, surtout si l'on a eu soin de donner au préalable le traitement mercuriel et iodique.

Si l'on met de côté dans la thèse de M. Petit un grand nombre d'observations douteuses, il en reste d'autres où la syphilis a été certainement une cause d'insuccès dans les opérations et où un traumatisme a déterminé des accidents syphilitiques. Ces faits empruntent une grande partie de leur valeur à ce qu'ils ont été observés par M. Verneuil. Nous sommes d'autant plus disposés à admettre la réalité du traumatisme comme cause efficiente de certaines manifestations syphilitiques tertiaires que nous en avons souvent observé des exemples frappants pour ce qui est des lésions osseuses et des exostoses (Voyez la 9^e leçon).

Mais le remède est à côté du mal en ce qui concerne les grandes opérations : l'iodure de potassium et le mercure

modifient suffisamment les tissus pour qu'après leur usage suffisamment prolongé on puisse tenter de grandes opérations. Pour ce qui est des petites opérations que nous faisons ici, nous pouvons dire que nous n'avons jamais vu survenir d'accidents et qu'elles nous paraissent tout à fait inoffensives.

OBSERVATION VI.

Herpès génital à poussées successives.

La nommée J. J. . . . , âgée de 41 ans, marchande, entre le 21 juin 1877, salle Saint-Clément, n° 4.

Cette femme avait senti deux petits boutons dans la nuit du dimanche au lundi, du 17 au 18, sur la région périnéale, entre la fourchette et l'anus.

Le 17, elle a été à ses affaires. — La malade marche beaucoup et elle porte des marchandises sur le dos et sur les bras. Le mardi 18, elle a également marché beaucoup. Le mercredi 19, elle n'a pas pu se lever pour aller à la consultation : elle a eu de la fièvre ce jour-là et pendant la nuit du 20 au 21.

Le jeudi 21, elle a été à la consultation de la Pitié où on l'a renvoyée à Lourcine, pensant qu'elle était syphilitique.

Le lendemain de son entrée, on note des érosions extrêmement superficielles et très-nombreuses disséminées, les unes sans ordre, les autres groupées sur les grandes et petites lèvres et sur la région crurale. La vulve est tuméfiée, rougie ; il y a un suintement abondant de liquide séro-purulent sur les boutons. La malade a de plus un écoulement vaginal abondant qui date d'au moins une quinzaine de jours. La malade n'est pas réglée depuis 21 mois. Elle avait très-rarement des relations sexuelles. Pendant le dernier mois, elle avait passé quatre nuits avec un homme d'un certain âge (48 à 50 ans).

L'examen de la vulve permet de reconnaître une hernie volumineuse épiloïque inguinale droite. Pas de ganglions, pas de pléiade. Cette femme n'a jamais rien eu du côté de la vulve.

On prescrit pour tout traitement des lotions fraîches et de la poudre d'amidon.

Le 23, à un nouvel examen, on note, en outre des érosions dont il a été parlé, quatre ou cinq petites vésicules qui se sont développées depuis son entrée et qui siègent en dehors de la grande lèvre gauche. Ces vésicules sont aussi caractéristiques que possible de l'herpès : elles sont acuminées, transparentes, grosses comme une forte tête d'épingle rapprochées les unes des

autres, et quand on les pique avec une épingle, on en fait sortir un liquide clair transparent et assez abondant.

Pendant les premiers jours, la malade souffrait beaucoup de son éruption, si bien qu'elle ne pouvait dormir ; les douleurs étaient cuisantes comme du feu. Elle ne pouvait y toucher sans réveiller des douleurs.

Les jours suivants, les érosions de la vulve et celles de la dernière poussée d'herpès, continuent à suinter.

Le 30 juin, la malade va mieux, mais les érosions existent encore ; la vulve est moins tendue, moins enflammée,

Le 6 juillet, elle va bien ; toutes les érosions sont absolument cicatrisées et remplacées par des petites plaques arrondies ou irrégulières et blanches ; la peau qui entoure ces petites cicatrices est légèrement pigmentée.

Le 12 juillet, elle sort guérie. La période d'éruption avait duré près de quinze jours.

OBSERVATION VII.

Plaques muqueuses de l'amygdale. — Ablation de l'amygdale.

C. L..., âgée de 48 ans, entre le 5 avril 1878 à Lourcine-salle Saint-Clément, lit n° 28.

Pas d'antécédents personnels ou héréditaires.

Il y a deux ans, elle a eu à la vulve des plaques muqueuses confluentes pour lesquelles elle a séjourné plusieurs semaines à Lourcine.

Bien portante depuis cette époque, elle vit réapparaître, il y a quinze jours, de nouvelles plaques aux petites lèvres ; ces ulcérations devenant plus douloureuses, elle se décide à entrer à l'hôpital.

Etat actuel. — On constate à la face interne des petites lèvres la présence de 6 plaques muqueuses : 4 sur la petite lèvre droite, 2 sur la gauche.

Ces plaques ulcérées sont larges, indurées à leur base, et présentent une couleur grisâtre. L'une des plaques de la petite lèvre droite est assez profondément érodée ; son fonds est couenneux, sa base très-indurée, et on la pourrait prendre facilement pour un chancre infectant.

Cinq ou six plaques muqueuses non ulcérées à l'anus.

Quatre à cinq ganglions indurés, gros comme des noisettes, dans les plis inguinaux à droite et à gauche.

Plaques muqueuses ulcérées sur l'amygdale gauche et à la face interne des lèvres.

Traitement. — Liqueur de Van Swieten. Badigonnage des plaques avec la solution de nitrate d'argent.

Après 25 jours de traitement, la malade quitte le service. Les plaques muqueuses ont disparu.

Le 13 juin elle entre de nouveau à Lourcine.

Les plaques muqueuses vulvaires et anales ont reparu, proliféré et sont devenues végétantes.

Les amygdales, hypertrophiées, sont couvertes de plaques muqueuses opalines, volumineuses, mais non ulcérées. Plaques muqueuses sur le pilier antérieur droit.

L'amygdale gauche est enlevée le 14 juin au moyen de l'amygdalotome.

On prescrit de nouveau la liqueur de Van Swieten. Gargarismes émollients. Cautérisation des parties atteintes, au nitrate d'argent.

Le 18. La plaie résultant de l'ablation de l'amygdale gauche est entièrement cicatrisée. On n'y trouve aucune trace de plaque muqueuse. Par contre, les plaques qui couvraient l'amygdale droite sont à peine diminuées.

28. Plus de plaques muqueuses à la gorge.

Deux ou trois plaques muqueuses érosives à la base de la langue.

Les plaques muqueuses vulvaires et anales tendent à disparaître.

Examen histologique de l'amygdale. — L'amygdale enlevée est le siège d'une plaque muqueuse opaline, non ulcérée, à surface lisse, ovoïde, ayant près d'un centimètre de diamètre. Sur une section de l'amygdale durcie passant par le grand axe de la plaque muqueuse opaline précédente, on voit que les couches épithéliales sont accrues en même temps que les papilles se sont allongées et que le tissu conjonctif profond est le siège de nombreux vaisseaux dilatés. La figure 4 de la planche I, représente un dessin à un faible grossissement de cette plaque. A la surface même de l'épithélium on voit une petite échancrure *b*, et un point obscur *c*, qui sont le premier un petit abcès superficiel ouvert, le second un petit abcès encore emprisonné dans les couches de l'épithé-

lium superficiel. La figure 2 de la planche II représente les détails à un grossissement de 150 diamètres, des altérations de l'épithélium superficiel et du réseau muqueux dans ce même fait. On y voit les petits abcès *m*, *m'*, *n*, qui siègent dans les couches de l'épithélium les plus rapprochées de la surface et qui finissent par s'y ouvrir. Les cellules épithéliales plus profondes qui s'enfoncent entre les papilles, sont en grande partie cavitaires, et quelques-unes montrent plusieurs globules de pus dans leur intérieur.

La figure 3, planche II, représente le détail, à un fort grossissement, de l'état cavitaire des cellules et le début de la formation des petits abcès. Il est facile de s'assurer que c'est bien réellement dans des cellules que se montrent des globules de pus à la place des noyaux, dans une cavité creusée au milieu de la cellule et où ces globules sont libres.

Les crénelures qui sont conservées indiquent en effet la limite et les bords des cellules.

Toutes les couches dermo-papillaires de la muqueuse sont enflammées en même temps dans la plaque muqueuse.

Les papilles montrent beaucoup de petites cellules qui sont également infiltrées entre les faisceaux du tissu conjonctif plus profond. Les vaisseaux sont élargis, remplis de sang. Plus profondément encore les follicules clos de l'amygdale sont plus considérables qu'à l'état normal. On voit en *d*, figure 4, planche I, une partie d'un de ces follicules. Les travées du réticulum sont normales, mais le contenu des sinus perfolliculaires, des vaisseaux lymphatiques afférents et des mailles du tissu réticulé fin est modifié. Ces cavités sont bourrées de cellules lymphatiques, dont un certain nombre, dans les sinus perfolliculaires surtout, montre une prolifération de leur noyau en même temps qu'elles contiennent, dans leur protoplasme, des globules sanguins.

OBSERVATION VIII.

Plaques muqueuses indurées d'aspect chancereux.

J. B., âgée de 20 ans, polissseuse, entre le 23 mai 1878, à Lourcine, salle Saint-Clément, lit n° 32.

Pas d'antécédents personnels ou héréditaires.

Il y a cinq mois, elle aurait eu des boutons à la vulve, boutons qui n'auraient jamais complètement disparu.

État actuel. — Érosion festonnée, couleur jambon, présentant un rebord épithélial blanchâtre, sur le capuchon du clitoris.

Érosion semblable, mais plus petite sur la fourchette.

La petite lèvre gauche est très-tuméfiée. Elle présente sur son bord libre et sur sa face interne une ulcération irrégulière, grande environ comme une pièce d'un franc. Cette érosion est plutôt bombée au centre qu'excavée, son fond est rouge (couleur jambon) luisant, à peine suintant : ses bords sont tapissés par une sorte de bourrelet blanchâtre peu étendu, composé de cellules épithéliales macérées et de leucocytes. Les bords et la base de cette érosion sont indurés ; aussi cette ulcération ressemble-t-elle, à s'y méprendre, à un chancre induré et érodé, et pourrait-on s'y tromper facilement n'était l'ancienneté du début des accidents. D'ailleurs, la malade prétend que cette érosion de la petite lèvre n'existe que depuis huit jours environ. C'est donc évidemment une plaque muqueuse érodée et indurée présentant l'aspect d'un chancre, comme cela se rencontre assez souvent.

Sur la fesse gauche, près de l'anus, se trouve une tuméfaction de l'étendue d'une pièce de deux francs formée par des plaques muqueuses bourgeonnantes.

Quatre ou cinq ganglions indurés, gros comme des noisettes, dans chaque pli inguinal.

Plaques muqueuses sur les amygdales et sur les piliers antérieurs du voile du palais. Un gros ganglion mastoïdien à gauche ; ganglions dans les deux triangles sus-claviculaires. Pas de roséole.

On prescrit de la liqueur de Van Swieten.

La portion tuméfiée et indurée de la petite lèvre sur laquelle siégeait l'érosion d'aspect chancreux, est excisée au moyen du bistouri.

L'examen histologique de cette plaque muqueuse a été fait et nous a servi en grande partie à la description des plaques muqueuses ulcérées des organes génitaux.

4 Juin. La plaie résultant de cette excision est complètement cicatrisée, et la cicatrice est imperceptible. La vulve est devenue plus régulière depuis l'enlèvement de la petite lèvre.

19 Juin. La malade quitte l'hôpital. L'excision de la petite lèvre a été suivie d'une cicatrisation très-rapide et n'a donné lieu à aucun accident.

OBSERVATION IX.

Plaques muqueuses à base indurée.

R. L. . . . , âgée de 22 ans, brunisseuse, entre à Lourcine le 6 juin 1878, salle Saint-Clément, lit n° 2.

Pas d'antécédents personnels ou héréditaires.

Il y a six mois, elle aurait eu une « écorchure » sur la grande lèvre droite. Le médecin qu'elle consulta lui dit que cela provenait d'un accouchement qu'elle avait fait il y a dix mois.

Bien portante, il y a peu de temps, depuis cette époque, elle vit apparaître sur la vulve des plaques muqueuses qui se sont ulcérées.

État actuel. — Cicatrice allongée, un peu déprimée, mais bien nette à l'extrémité inférieure de la grande lèvre droite, dans le pli formé entre la grande et la petite lèvre. A ce niveau, on constate aisément une induration ligneuse très-manifeste.

La grande lèvre est rouge et tuméfiée.

Les deux petites lèvres sont couvertes, à leur face interne, de plaques muqueuses ulcérées. Il en existe une autre à l'extrémité supérieure de la grande lèvre droite. Ces plaques muqueuses reposent sur un tissu très-manifestement induré, se distinguant nettement du tissu ambiant. La surface de ces papules est couverte d'une fausse membrane grisâtre, adhérente.

Cinq ou six ganglions, gros comme des noisettes, dans les aines, à droite et à gauche.

Le tronc, la nuque, la face interne des cuisses sont couverts de papules jaunâtres qui dateraient de trois semaines environ.

Plaques muqueuses sur les amygdales et les piliers antérieurs, surtout à droite.

Gros ganglion mastoïdien à droite; quelques ganglions indurés dans les triangles sus-claviculaires.

On prescrit la liqueur de Van Swieten. Badigeonnage des plaques avec la solution de nitrate d'argent.

Le 12, les plaques ont presque complètement disparu.

Le 21 juin, la malade quitte l'hôpital. Les lésions muqueuses et ectanées ont complètement disparu.

SIXIÈME LEÇON.

SYPHILIDES CUTANÉES PRÉCOCES.

SOMMAIRE : Fièvre syphilitique. — Névralgies. — Douleurs ostéocopes et rhumatoïdes. — Chloro-anémie.

Roséole diffuse, maculeuse et papuleuse. — Variations de l'éruption suivant son siège.

Syphilide papuleuse à petites papules. — Histologie de la papule récente et superficielle.

Syphilide papuleuse lenticulaire. — Description histologique. — Epanchements sanguins dans les papules. — Diagnostie avec le psoriasis vulgaire. — Variations de la syphilide papuleuse suivant son siège.

Onyxis et alopecie.

Syphilide maculeuse.

Messieurs,

Les *syphilides cutanées précoces* apparaissent peu de temps après les premières plaques muqueuses, ou avant elles, ou en même temps.

Vous savez que la période secondaire de la syphilis présente, pendant les deux, trois ou quatre ans qu'elle dure, des poussées successives de plaques muqueuses et d'éruptions cutanées, et vous vous rappelez que nous divisons, avec tous les auteurs, les syphilides en précoces et tardives, les premières généralement confluentes et superficielles, les secondes plus localisées d'habitude et plus profondes, à tendance ulcéralive.

Après la cicatrisation du chancre, lorsque les muqueuses sont envahies par les papules humides, lorsque la peau est couverte d'éruptions disséminées depuis le cuir chevelu jusqu'à la plante des pieds; lorsque tous les ganglions sont tuméfiés et atteints, on peut dire que l'économie toute entière est infectée : le sang est virulent et la syphilis est dans toute sa force. Elle est en pleine efflorescence.

Très souvent, au début de cette éruption ou quelques jours avant, les malades ont une fièvre spéciale, la *fièvre syphilitique*. Les femmes, et surtout les jeunes femmes anémiques, affaiblies par le séjour de la ville, par les fatigues ou par les excès, notre clientèle de Lourcine par exemple, est plus souvent atteinte que les hommes, qui résistent mieux et qui sont moins impressionnables. La fièvre syphilitique s'accuse par des accès qui surviennent le soir ou pendant la nuit, qui sont plutôt marqués par le stade de chaleur que par le frisson, qui donnent lieu à une augmentation du degré de la chaleur interne et à une élévation du chiffre des pulsations. Il est rare que la température axillaire atteigne 39°: elle reste entre 38° et 38°,5. Les phénomènes généraux, le malaise, l'anorexie, l'abattement, sont incomparablement moindres que lorsqu'il s'agit d'une fièvre intermittente et, à plus forte raison, d'une fièvre typhoïde; la langue en effet est bonne, le malaise est nul ou léger et l'appétit est généralement conservé, quelquefois même il y a de la boulimie. Ces accès, qui sont loin d'être aussi réguliers que ceux de la fièvre intermittente, car les stades de frisson, de chaleur et de sueur ne se succèdent pas avec leur ordre constant et le frisson manque même le plus souvent, ne sont nullement justiciables du sulfate de quinine. La durée de cette fièvre spéciale est très-variable, se bor-

nant à un ou deux accès précurseurs d'une éruption ou durant, au contraire, pendant huit, dix jours ou même pendant plusieurs septennaires. D'après la statistique de M. Fournier, le tiers des malades de Lourcine aurait une fièvre syphilitique pendant la période secondaire. Je vous avouerai franchement, Messieurs, que, d'après mes souvenirs, elle serait beaucoup moins fréquente. Il est vrai que je n'ai pas spécialement noté cet accident, et il est de ceux qu'il faut chercher, car il peut échapper au médecin qui ne voit ses malades que le matin.

Les autres symptômes généraux qui accompagnent les éruptions cutanées syphilitiques sont les douleurs, les névralgies de siège varié, frontale, occipitale; la névralgie intercostale et les phénomènes nerveux d'hypéresthésie, d'anesthésie ou d'analgésie. Il est vraisemblable que ces derniers symptômes nerveux, observés seulement chez la femme, doivent être rapportés uniquement à l'hystérie. Les névralgies et les douleurs ostéosclérotiques ou rhumatoïdes, venant le long des os, même dans la période des accidents précoces, doivent être rattachés à des troubles matériels du côté du périoste, des articulations, des tissus fibreux et des os. Nous avons pu constater en effet de véritables périostites et ostéites dans la période secondaire et M. Mauriac a publié des observations de périostoses apparaissant dès le début de cette période.

La chloro-anémie joue aussi un rôle important dans cette période d'éruption de la syphilis. Il paraît constant, d'après les numérations des globules rouges faites à l'hôpital du Midi par M. Wilbouchewitch, que le nombre des globules rouges diminue progressivement sous l'influence de la syphilis et que l'usage du mercure arrête cette déglobulisation. Nous reviendrons sur ce point en étudiant l'ac-

tion du mercure. Le nombre des globules rouges étant à l'état normal de 4,260,000 à 6,447,000 par millimètre cube, le chiffre moyen des globules chez les sujets syphilitiques observés par M. Wilbouchewitch était de 4,321,000, c'est-à-dire un nombre voisin de la limite inférieure de l'état normal. Une cause certainement très-importante de cette anémie consiste dans la congestion et dans les inflammations de la peau sur une grande surface; les éruptions suintantes et suppuratives des organes génitaux et, chez les femmes, les pertes blanches, toujours assez abondantes, sont aussi des causes d'affaiblissement; le col de l'utérus, en effet, qu'il soit ou non le siège de plaques muqueuses, est généralement congestionné et atteint de cataracte. La chloro-anémie se manifeste par un sentiment de faiblesse, par l'inaptitude au travail, par les lassitudes qui suivent le moindre exercice.

Je vous ai donné, dans ma quatrième leçon, une classification des syphilides cutanées. Nous allons décrire successivement ces diverses variétés en vous donnant l'anatomie pathologique de chacune d'elles. Ces variétés sont nombreuses, mais vous auriez tort de vous en effrayer, car, le plus souvent, les lésions élémentaires sont mélangées sur le même sujet, et leur mélange même, joint à l'aspect caractéristique de l'éruption dominante, et aux accidents concomitants tels que les ganglions et les plaques muqueuses, fait qu'on ne peut hésiter à formuler le diagnostic.

Prenez par exemple une des malades que je vous ai montrées et qui offre un type d'éruptions syphilitiques précoces : elle présente sur le cou, sur la poitrine, sur les bras et sur les cuisses une roséole maculeuse diffuse qui devient papuleuse sur la partie inférieure du tronc et sur les avant-

bras ; à la paume des mains on voit de petites papules au niveau desquelles l'épiderme est squameux ou absent ; autour des ailes du nez, à la racine des cheveux, sur le front et à la nuque, il existe quelques petites papules croûteuses, et même de véritables pustules avec une croûte brune dans les cheveux. Dans le dos, jusqu'à la chute des reins, la roséole et les papules, les unes rosées, de la couleur du jambon, les autres, rouges, cuivrées, se mêlent, et, par leur abondance et par la diversité de leurs couleurs, donnent l'aspect de la peau truitée. Ajoutez à ces éruptions les ganglions du cou, de la nuque, des aines, les plaques muqueuses de la vulve, de la bouche, des lèvres et de l'amygdale, et vous aurez le tableau complet d'une éruption syphilitique précoce telle que vous la rencontrerez habituellement.

1° SYPHILIDE ÉRYTHÉMATEUSE. — ROSÉOLE. — Elle présente trois variétés : la roséole *diffuse*, la roséole *maculeuse* et la roséole *papuleuse*.

La roséole diffuse se caractérise par des marbrures rosées de la peau, par des lignes rosées, des taches et des rougeurs diffuses et très-superficielles disparaissant sous la pression du doigt lorsque la roséole est à son début, et ressemblant beaucoup alors à la rougeur de la poitrine et des épaules produite par l'impression de l'air lorsqu'on vient à les découvrir. Mais cette roséole syphilitique, pour peu qu'elle dure, est suivie de taches jaunâtres ou grisâtres dues à la présence de la matière colorante du sang dans le corps muqueux de la peau et qui ne disparaissent pas par la pression.

La roséole maculeuse est caractérisée par des taches rosées ou rouges, tantôt arrondies, lenticulaires, à bords

quelquefois assez nets, le plus souvent mal délimités et irréguliers. Ces taches, qui n'ont pas à leur début la coloration cuivrée, et qui disparaissent complètement par la pression du doigt, présentent bientôt une teinte ecchymotique jaunâtre qui ne s'efface plus par la pression et qui est alors tout à fait caractéristique. Elles siègent, comme la roséole diffuse, sur le cou, le devant de la poitrine, les épaules, les bras, le ventre, le dos, les cuisses et les jambes, sur presque toute la surface du corps en un mot. La face n'est pas toujours atteinte, cependant on l'observe assez souvent au front et au pourtour de la bouche. En s'effaçant, ces taches deviennent jaunâtres, ou jaune-verdâtres, ou grises, comme de petites taches ecchymotiques.

Ces taches rubéoliques peuvent revêtir des formes très-régulières, circulaires, circonscrites (roséole circonscrite), en croissant, etc.

La roséole papuleuse est formée par des macules semblables aux précédentes pour la forme et pour la couleur, mais plus régulières, et ne disparaissant pas complètement sous la pression du doigt. La roséole papuleuse forme le passage entre la syphilide érythémateuse et la syphilide papuleuse; elle se mêle souvent aux deux autres formes de roséole et elle apparaît un peu après la première poussée.

Tandis que la lésion de la roséole diffuse et maculeuse consiste simplement dans la congestion superficielle d'un territoire vasculaire limité de la peau, congestion qui s'accompagne de l'extravasation de quelques globules rouges et de leur matière colorante en dehors des vaisseaux, la lésion de la roséole papuleuse est plus intense, le corps papillaire est un peu épaissi, d'où les saillies légères que

forme la lésion élémentaire, et les vaisseaux sanguins ne s'y vident pas complètement par la pression.

La roséole papuleuse (roséole ortiée de Fournier) coexiste habituellement avec la roséole maculeuse et elle se montre alors de préférence au niveau de la région épigastrique, sur le ventre, le dos et les cuisses. La couleur de la roséole papuleuse est tout à fait caractéristique (couleur de jambon ou de cuivre rouge).

Les papules rubéoliques se transforment au niveau de la peau des mains en raison de l'épaisseur de l'épiderme corné; à leur surface, les couches les plus superficielles de l'épiderme corné tombent en laissant à nu la surface lisse de la papule. L'épiderme s'arrêtant au bord, la papule lui forme une collerette épidermique mince, cornée et dure.

La syphilide érythémateuse est de toutes les syphilides la plus fréquente et la plus constante, c'est la première manifestation de la syphilis à la peau. L'apparition des macules et des papules est successive, et elle se fait par poussées. Elle peut être très-légère et fugace, si bien que les malades ne s'en aperçoivent pas toujours; au contraire, elle peut être répandue sur tout le corps et très-intense; elle est alors papuleuse et elle dure un, deux ou trois mois.

Avec l'érythème syphilitique, on trouve presque constamment de petites papules ou vésico-pustules croûteuses au cuir chevelu, à la racine des cheveux, en avant ou à la nuque, soit sur la face, dans le siège d'élection des syphilides, au front, au pourtour des ailes du nez, au pourtour des lèvres, au menton. Cette modification apparente de l'éruption, suivant le siège, est due à la structure différente des parties. Nul doute que le cuir chevelu, qui secrète autour des poils, à l'état normal, une grande

quantité de liquide sébacé, n'ait la propriété de sécréter un liquide sébacé qui se transforme en croûtes brunes lorsqu'il est enflammé par une syphilide. C'est un phénomène du même ordre que la transformation d'un bouton de roséole papuleuse en papule suintante, en plaque muqueuse à l'orifice de la bouche ou de la vulve.

Il existe très-souvent aussi une ou plusieurs grandes papules plates, lenticulaires à la région postérieure du cou, sur les épaules ou sur le front, en même temps que l'éruption de la roséole.

Rien n'est plus simple, Messieurs, que de diagnostiquer une éruption de roséole syphilitique : la roséole simple, la roséole causée par l'usage du copahu, la roséole due à l'impression de l'air, la rougeole, les piqûres d'insectes, etc., qui pourraient s'en rapprocher en tant qu'élément éruptif, seront vite éliminés si vous examinez le malade avec soin, si vous constatez la multiplicité des lésions élémentaires, si vous recherchez les ganglions, les plaques muqueuses, et enfin si vous tenez compte de la couleur spéciale des papules qui accompagnent presque constamment l'érythème.

2° SYPHILIDE PAPULEUSE. — Elle présente à considérer deux variétés : la *syphilide papuleuse à petites papules* et la *syphilide à larges papules*.

La première variété a reçu le nom de syphilide papuleuse, lichénoïde, miliaire, conique, papulo-granuleuse, etc. Ces différentes dénominations répondent aux différents aspects des boutons qui sont petits, formant une élevure superficielle tantôt plate, tantôt conique. La couleur de ces papules est tout à fait caractéristique de la couleur jaunâtre ou cuivrée, plus ou moins foncée, de la syphilis. Cependant, lorsque les éruptions sont coniques et

acuminées, à sommet pointu, et qu'elles commencent à être modifiées par le traitement mercuriel, elles sont pâles, de la couleur de la peau. Je vous ai montré plusieurs fois une malade qui présentait un type très-net de cette forme conique et chez laquelle vous avez pu suivre la marche rétrograde de l'éruption. Les papules pointues siégeant en particulier à la face, au menton, au pourtour des narines, où elles sont toujours si caractéristiques, étaient, chez elle, mélangées à de la roséole papuleuse et circinée; il y avait aussi de petites pustules acnéïques au sommet de certaines papules. Aujourd'hui, tout a disparu, et il ne reste plus que de petites taches miliaires grises ecchymotiques.

L'élevure de la peau est due, dans ces petites papules, à un épaissement du réseau papillaire et des couches épidermiques; mais au sommet de la papule et sur tout le plateau qu'elle forme, les couches les plus superficielles de l'épiderme corné sont desquammées, tandis qu'elles existent au bord de la papule, où elles se continuent avec l'épiderme de la peau saine périphérique. La ligne circulaire où s'arrête cet épiderme forme une collerette ou liséré mince tout à fait caractéristique des papules de la syphilis (liséré de Bielt).

Voyons maintenant quelle est l'anatomie pathologique de ces petites papules.

J'ai pu, dans une autopsie faite il y a quatre ans, enlever et conserver des papules syphilitiques petites et peu saillantes, contemporaines de la roséole. Il faut savoir où elles étaient pendant la vie, il faut marquer leur place en quelque sorte pour les reconnaître après la mort, car ces papules, qui pendant la vie s'effacent à moitié sous la pression du doigt, sont à peine reconnaissables après la

mort; les petits vaisseaux des papules sont moins gorgés de sang, les couches épidermiques modifiées sont moins transparentes, et la saillie que faisait la papule est moindre et passerait facilement inaperçue.

Cependant, l'examen microscopique de ces papules, lorsqu'on les a reconnues après la mort, donne des signes très-nets d'inflammation et même d'inflammation beaucoup plus profonde qu'on ne pourrait au premier abord le supposer.

Lorsqu'on examine des sections minces de la peau au niveau de ces papules, on voit que la surface de la papule présente une légère saillie. A ce niveau, l'épiderme superficiel est tantôt augmenté d'épaisseur, tantôt, au contraire, il est desquammé en partie, les couches de cellules les plus superficielles faisant défaut.

Autour de la partie saillante de la papule, privée ainsi de son épiderme superficiel, les couches épidermiques sont conservées dans leur totalité.

Ainsi, dans la figure 2 (pl. IV), dessinée à 80 diamètres, l'épiderme superficiel *e, e*, s'arrête à la base de la saillie papuleuse et le sommet acuminé de la papule présente à sa surface une couche d'épiderme corné réduite à la moitié de son épaisseur. La couche de Malpighi est un peu épaissie. Si, au lieu d'examiner une section perpendiculaire à la surface, vous examiniez l'ensemble de la papule de face, le rebord épidermique, conservé autour de la papule, formerait un cercle à arête saillante, le liséré de Bielt.

Sous les corps muqueux, on trouve les vaisseaux papillaires *b*, gorgés de sang. Ces vaisseaux ne sont donc pas absolument vidés, comme le dit Rindfleisch, par l'action de la pression des muscles cutanés qui se rétractent après la mort. Les vaisseaux capillaires *v*, qui entourent les glan-

des sudoripares *s*, aussi bien que les vaisseaux du derme, sont également pleins de sang. Le tissu conjonctif des papilles est normal; toutefois autour des vaisseaux capillaires, on observe des cellules lymphatiques épanchées en assez grand nombre dans le tissu conjonctif périphérique.

Dans le tissu conjonctif plus profond, autour des tubes des glandes sudoripares et de leurs lobules, autour des vaisseaux du derme, au-dessous de la papule, tous les vaisseaux sont entourés d'une zone plus ou moins épaisse de cellules lymphatiques qui en sont sorties et se sont accumulées suivant leur trajet en repoussant les faisceaux de fibres du tissu conjonctif.

Ainsi, dans la Fig. 2 de la planche IV, on voit des îlots de cellules lymphatiques, des amas relativement considérables de ces éléments cellulaires entourer des vaisseaux sanguins en *a*, *a*. Les faisceaux de fibres du tissu conjonctif montrent dans ce dessin leur disposition et leur enchevêtrement normaux, et ces faisceaux ne sont altérés d'aucune façon; entre eux et à leur surface, les cellules plates du tissu conjonctif ne sont nullement tuméfiées et il n'y a pas de cellules lymphatiques interposées. La diapédèse et la migration des globules blancs sont donc en pareil cas très-limitées, circonscrites autour des canaux sanguins. Il s'agit là d'une modification pathologique très-légère qui n'atteint nullement les cellules fixes du tissu conjonctif, qui ne modifie pas l'aspect des faisceaux fibreux et dans laquelle les cellules lymphatiques épanchées hors des vaisseaux restent localisées. Mais, remarquez-le bien, Messieurs, cette inflammation quoique peu intense, n'est pas pour cela limitée seulement aux couches superficielles de la peau, aux papilles. Elle pénètre plus profon-

dément dans les couches dermiques jusqu'à la région des lobules des glandes sudoripares et du tissu cellulo-adipeux sous-cutané.

Dans cette lésion, le tissu conjonctif du derme n'est pas modifié, il possède son élasticité propre; il n'est tuméfié que par la congestion vasculaire et par l'épanchement des cellules autour des vaisseaux. Aussi comprendrez-vous facilement que la pression du doigt, en refoulant le sang contenu dans les vaisseaux, fasse disparaître en partie la rougeur et la tuméfaction, rougeur et tuméfaction qui reparaissent aussitôt que la compression cesse.

Mais, me direz-vous, la couleur rouge ne disparaît pas complètement par la pression, et souvent on observe une couleur jaune ou ecchymotique que la pression ne modifie nullement. Cela est vrai, et ce phénomène est dû à ce qu'il y a des globules rouges sortis des vaisseaux en même temps que les globules blancs. La matière colorante de ces globules imprègne le tissu des papilles et donne aux syphilides leur couleur cuivrée ou jaune; plus tard, cette matière colorante est reprise en partie, sous forme de pigment, par les cellules de la couche muqueuse de Malpighi qui l'entraînent à la surface de la peau et l'éliminent. Pendant tout le temps que dure cette élimination, on a une coloration pigmentée superficielle de la peau que nous retrouverons bientôt en étudiant la syphilide pigmentée ou plutôt la pigmentation qui succède aux syphilides superficielles.

Je viens de vous exposer, Messieurs, ce que j'ai trouvé dans un cas de papules syphilitiques petites et récentes que j'ai pu examiner après la mort. Les cas où l'on peut prendre après la mort un fragment de la peau pour un pareil examen sont très-rares et je n'ai pas eu l'occasion de faire l'histiologie des petites papules acuminées; mais en rap-

prochant l'examen précédent de ce que nous savons déjà par l'étude des papules humides, et de ce que je vais vous dire concernant les larges papules lenticulaires, nous pouvons, sans nous avancer trop, en induire l'anatomie des petites papules coniques. Elles doivent ressembler de tout point à celles que je viens de vous décrire, avec cette différence que le réseau papillaire est plus épaissi et que cet épaississement reconnaît pour cause une inflammation plus intense du tissu conjonctif des papilles comme nous allons la trouver dans les papules larges.

Il nous semble également hors de doute que les papules de la roséole papuleuse sont absolument constituées comme les petites papules dont je viens de vous résumer l'histologie.

Les papules acuminées durent un temps plus ou moins long : habituellement elles disparaissent dans l'espace de trois ou quatre semaines, lorsque le traitement mercuriel est institué ; d'autres fois elles durent plus longtemps, jusqu'à deux et trois mois. Lorsqu'elles guérissent, elles commencent par s'affaisser, leur couleur cuivrée disparaît et devient gris-sale et elles ne laissent aucune trace ou une teinte pigmentée qui disparaît aussi à la longue.

Elles se modifient suivant leur siège : les plaques muqueuses qui répondent à cette variété peuvent être petites et acuminées ; à la racine des cheveux, sur le cuir chevelu, on a de petites pustules ou des papules recouvertes d'une croûte jaunâtre ou brune ; à la paume des mains des papules couvertes de squames épidermiques dures ou au contraire déprimées et entourées d'un épiderme corné.

La seconde variété de la syphilide papuleuse est caractérisée par de larges papules du diamètre d'une pièce de cinquante centimes ou d'un franc, ou même plus. Elle est

appelée aussi syphilide papulo-tuberculeuse (Willan), papulo-lenticulaire (Fournier), lenticulaire, plaques muqueuses de la peau (Bazin), syphilide papulo-squameuse.

Tous ces termes sont justifiés par l'apparence de l'éruption. A son début, en effet, on note une large élévation à courbe régulière, à surface rose qui devient bientôt cuivrée, de la couleur la plus caractéristique, et au niveau de laquelle la couche la plus superficielle de l'épiderme tombe en montrant, là où il s'arrête, à la périphérie de la papule, le liséré épidermique dont je vous ai souvent parlé. La surface de la papule est alors lisse et unie ; elle est très-régulièrement circulaire. Elle répond à la description des plaques muqueuses de la peau, de Bazin. Ces papules ou plaques cutanées viennent souvent avec la roséole, disséminées à la nuque, au front, sur le dos, sur le ventre, en même temps que les plaques muqueuses des organes génitaux.

Dans les éruptions papuleuses d'emblée et généralisées successivement à tout le corps, comme nous les voyons souvent ici, les papules s'élargissent, s'épaississent de telle sorte que la peau, épaissie profondément à leur niveau, justifie le terme de papulo-tubercule que Willan leur avait donné autrefois ; elles s'unissent les unes aux autres en formant de larges bandes comme par exemple au front la *corona veneris* ; ou bien elles forment des cercles étendus en corymbes ; elles entourent l'orifice de la bouche, les ailes du nez, dessinent de grands cercles sur les épaules, sur le cou, sur le tronc, se répandent en gouttes ou en cercles sur toute la surface des membres. Souvent à leur période d'état, elles sont couvertes de squames grisâtres épaisses qu'on enlève par fragments irréguliers par le grattage, et c'est là ce qu'on appelle la syphilide pa-

pulo-squameuse. Leur couleur est toujours très-accusée ; c'est le type de la couleur syphilitique : rouge-cuivré intense, foncé, lorsqu'elles sont au summum de leur développement ; elles sont quelquefois de la couleur rouge du sang veineux aux membres inférieurs, surtout lorsque ces membres sont variqueux. Je vous ai montré une femme enceinte, de la salle Saint-Clément, chez qui l'éruption, siégeant sur des jambes variqueuses, était de la couleur du sang veineux tirant sur le noir, couleur qui apparaissait sous les squames épaisses dont les papules, étaient couvertes. Lorsqu'elles guérissent, et le mercure les influence souvent avec une merveilleuse rapidité, leur couleur diminue d'intensité, passe au jaune clair, chair de jambon, puis au gris-sale, en même temps que la saillie papuleuse s'efface et que les squames cessent de se reproduire. Elles disparaissent sans laisser d'autre trace qu'une tache pigmentée qui persiste plus ou moins longtemps.

J'avais recueilli autrefois, dans diverses autopsies, et j'ai conservé plusieurs types très-nets de larges papules syphilitiques de la peau, les unes squameuses, les autres non squameuses ; je puis donc vous en donner une description anatomique complète. La voici :

Soit une papule squameuse que nous examinons dans son ensemble, avec un très-faible grossissement de 20 diamètres, sur une section mince perpendiculaire à la surface de la peau, telle que celle représentée dans la Fig. 3 de la planche IV.

Le relief de la papule s'accuse par une élevation régulière formant l'arc d'un grand cercle.

Toutes les couches de la peau, l'épiderme, le corps muqueux de Malpighi, la couche papillaire et le derme montrent un épaissement qui commence au bord de la pa-

pule, là où ces couches se continuent avec les mêmes parties de la peau normale, et dont le maximum d'épaississement est au centre de la papule.

La couche cornée de l'épiderme *a* (Fig. 3 de la planche IV), est quatre ou cinq fois plus épaisse qu'à l'état normal; sur les préparations colorées au picro-carmin, cette couche, formée de squames cohérentes entre elles, se colore en jaune clair. Elle fixe uniquement l'acide picrique. Cependant entre les stratifications, on aperçoit des stries rouges et minces dirigées parallèlement à la surface.

Cet épiderme corné superficiel se détache facilement et il s'isole des couches profondes sous-jacentes avec lesquelles il est uni toutefois par les prolongements des couches cornées qui pénètrent dans le corps muqueux de Malpighi au niveau des poils, des glandes sébacées et des glandes sudoripares. Il en résulte des espèces de ponts qui unissent la couche cornée avec la couche de Malpighi dont elle est séparée dans tout le reste de son étendue.

La seconde couche épidermique, qui fait corps avec le derme, est composée par des cellules cornées de la couche profonde, par la couche granuleuse intermédiaire, et par le corps muqueux de Malpighi (*c* fig. 3). Ce dernier est très-manifestement épaissi, deux fois plus que le corps muqueux normal ou même plus.

Les cellules de la couche granuleuse et les cellules crénelées du corps muqueux présentent souvent, par places, l'état cavitaire de leurs cellules sur lequel nous avons attiré déjà votre attention à propos du chancre et des plaques muqueuses,

La figure 6 de la planche IV représente un fragment du corps muqueux obtenu sur une coupe de papule : dans les cellules crénelées, le noyau est entouré d'une cavité *h*.

Dans la cavité représentée en *a*, le noyau est accolé à la paroi de la cavité ; en *c*, le noyau est gros et entouré de fines granulations graisseuses ; en *e*, en *d*, le noyau s'est divisé et on trouve deux éléments cellulaires petits et arrondis ; en *g*, une cellule cavitaire s'ouvre dans la cavité d'une cellule voisine dont le noyau s'est lui-même divisé.

Les prolongements du corps muqueux qui pénètrent entre les papilles, sont plus allongés qu'à l'état normal en même temps que les papilles elles-mêmes sont allongées et hypertrophiées. La figure 5 de la Planche IV vous montre très-exactement cette pénétration réciproque des papilles hypertrophiées *c*, dans le corps muqueux *b*, et l'allongement des prolongements épithéliaux, *m*, que le corps muqueux envoie entre les papilles. Ces prolongements sont très-longs et les cellules épithéliales ont proliféré en raison directe de l'allongement inflammatoire des papilles. Dans cette même figure, dessinée à un grossissement de 100 diamètres, vous pouvez voir que des couches de cellules cornées tapissent encore la couche granuleuse du corps muqueux.

Les papilles, *c*, sont profondément modifiées par l'inflammation chronique. Leur substance fondamentale est remplie de petites cellules rondes ou cellules lymphatiques ou de cellules de tissu conjonctif tuméfiées. Les fibrilles du tissu conjonctif sont séparées par des éléments cellulaires. Il ne s'agit plus seulement, comme dans le cas précédent, d'un épanchement de cellules lymphatiques le long des vaisseaux ; ces cellules ont pénétré partout dans la papille entre les fibres du tissu conjonctif. Les vaisseaux papillaires sont dilatés et remplis de sang.

Pour étudier plus complètement, dans ses détails, l'histologie des papules cutanées, j'ai enlevé à l'une de mes malades, avec son assentiment, une partie d'une large

papule squameuse : les figures 1 et 2 de la planche VII que j'ai dessinées à un fort grossissement sont prises sur des pièces durcies méthodiquement aussitôt après l'ablation. Elles montrent les papilles enflammées et les couches du corps muqueux de Malpighi, qui les recouvrent immédiatement.

Dans la figure 1, dessinée à 300 diamètres, le tissu conjonctif papillaire montre des cellules interposées entre ses fibres et des cavités creusées dans les cellules du corps muqueux de Malpighi. Ainsi on voit en *b* une cavité ovoïde creusée dans une cellule du corps muqueux, cavité qui logeait un noyau ovoïde, et dans la même cellule une autre cavité *c* qui logeait vraisemblablement une cellule lymphatique. Les faisceaux de fibres de tissu conjonctif *p* et les fibres élastiques *h*, forment dans le corps papillaire un réseau qui devient de plus en plus fin à mesure qu'on se rapproche des cellules épithéliales. Dans ces mailles on trouve des cellules plates tuméfiées du tissu conjonctif *e*, *e'*, et des cellules lymphatiques *o*, rondes ou plus ou moins déformées. Ces cellules sont appliquées souvent contre les fibrilles. Telle est la cellule *n* relativement à la fibre *m*. Beaucoup de petits espaces sont vides parce que les cellules en ont été chassées par le mode de préparation.

La figure 2 de la planche VII, dessinée à un grossissement de 250 diamètres, montre une partie d'une papille enflammée avec les cellules du corps muqueux qui la recouvrent. Les faisceaux du tissu conjonctif *f* et les fibrilles élastiques *p* forment un réseau à mailles irrégulières au milieu desquelles se trouvent des cellules lymphatiques de forme variée, les unes aplaties contre les faisceaux, les autres rondes, les autres allongées en bissac, etc. Les cellules du corps muqueux *a*, présentent une grande quantité

de trous ronds ou ovoïdes, *b*, *c*, *d*, qui logeaient, soit un noyau de cellule, soit une cellule ronde. On peut voir aussi les prolongements *h*, *m* que les cellules du corps muqueux envoient dans le tissu papillaire. Entre ces prolongements, le tissu papillaire montre des cellules de nouvelle formation : par exemple la cellule *n* se trouve logée entre les prolongements d'insertion *m* des cellules du corps muqueux.

Dans les larges papules, il ne s'agit pas seulement d'une inflammation des papilles et du réseau superficiel du chorion ; tout le derme, et avec lui le tissu cellulo-adipeux sous-cutané est enflammé de la même façon. Dans le derme, en effet, les fibres du tissu conjonctif sont séparées par des cellules rondes rangées en séries ou par des cellules fixes tuméfiées. Plus profondément, les cellules adipeuses du tissu cellulaire sous-cutané sont enflammées, chaque vésicule adipeuse est entourée d'une rangée circulaire de cellules lymphatiques et la graisse se résorbe ; des lobules graisseux tout entiers sont transformés en des îlots de tissu conjonctif embryonnaire où la graisse a disparu.

Vous voyez, Messieurs, que ces altérations de l'épiderme et du derme dans les larges papules cutanées se rapprochent beaucoup des modifications qu'éprouvent le revêtement épithélial et le chorion muqueux des muqueuses atteintes de papules syphilitiques. On les dirait calquées les unes sur les autres sauf les modifications apportées par la différence de la structure propre à la peau et aux muqueuses. Mais il y a aussi d'autres dissemblances sur lesquelles nous allons insister.

Dans la plupart des préparations de papules cutanées, on voit quelques papilles qui ont de la tendance à se sé-

parer du corps muqueux. Sur les coupes, il existe une fente claire, un vide entre le sommet de la papille et sa loge ou la voûte constituée par le corps muqueux. Ces espaces ne sont pas vides pendant la vie, ils sont remplis par du plasma sanguin, par des globules rouges en quantité et par quelques globules blancs. Dans la figure 5 de la planche IV, vous pourrez voir la papille *c* séparée du corps muqueux : dans une des papules que j'ai étudiées, il y avait partout un épanchement sanguin interposé entre les papilles et le corps muqueux. C'est ce que représente la figure 4 de la planche IV. Comme chaque papille est coiffée par la calotte que lui forment le corps muqueux *m* et ses prolongements inter-papillaires *m'*, il en résulte qu'il y a autant de petits épanchements sanguins limités et circonscrits *o* qu'il y a de papilles. Cependant le corps muqueux était soulevé complètement en certains points par le sang, de telle sorte que ses prolongements et la portion superficielle des conduits des glandes sudoripares avaient tout à fait abandonné les papilles.

Ces épanchements sanguins, Messieurs, sont très-importants à connaître dans les éruptions syphilitiques : sur les préparations que je vous montrerai, vous apprécierez leur abondance. Ils vous rendent compte de la couleur spéciale, cuivrée, des éruptions, aussi bien que des teintes variées et successives qu'elles revêtent lorsqu'elles guérissent et qui sont absolument les teintes de l'ecchymose et de l'infiltration de la peau par le pigment sanguin.

Ces suffusions sanguines sont une manifestation de l'altération du sang dans la syphilis, de la deglobulisation le sang passe plus facilement à travers les parois des vaisseaux qui sont du reste dilatés, et dont les parois sont modifiées dans les papilles enflammées. On trouve tou-

jours les vaisseaux dilatés et à parois minces au sommet des papilles dans ces préparations de papules syphilitiques hémorrhagiques.

Je vous ai jusqu'ici donné la description d'une papule recouverte de couches épaisses et superposées d'épiderme corné, c'est-à-dire, en terme médical, de squames ; les papules syphilitiques sont alors appelées syphilides papulo-squameuses. Ce sont des syphilides en général très-tenaces, car les couches épaisses de l'épiderme reposent sur le derme épaissi et chroniquement enflammé.

Mais dans le plus grand nombre des syphilides papuleuses lenticulaires, la couche superficielle de l'épiderme corné, celle qui est soulevée dans la Fig. 3 de la planche IV, tombe, et alors la surface du bouton papuleux est rouge cuivré, lisse, unie et entourée par un liséré très-marqué appartenant à l'épiderme superficiel de la peau normale voisine, épiderme qui forme un rebord circulaire à la papule. Ce sont les papules cutanées ainsi constituées que M. Fournier appelle papules érosives.

Les papules dont l'épiderme corné tombe, méritent à peine le nom d'érosives, car on n'a pas affaire à une érosion bien prononcée en pareil cas. Dans les papules ainsi dépouillées que j'ai examinées, tout l'épiderme corné est loin d'être absent ; il en reste toujours une couche notable qui adhère à la couche granuleuse et au corps de Malpighi conservés en place.

Mais il n'en est pas moins certain qu'alors ce qui reste de l'épiderme corné est peu de chose. Aussi cette couche épidermique et les couches de Malpighi, laissent-elles voir, par transparence, les papilles parcourues par des vaisseaux gorgés de sang, de telle sorte que la couleur rouge due à

l'état congestif inflammatoire et ecchymotique du réseau papillaire est très-nette.

On peut, par conséquent, conserver la dénomination de papule érosive, pourvu qu'on sache bien ce qu'elle veut dire et à quelle modification anatomique elle répond.

On doit aussi conserver la dénomination de papule squameuse ou de syphilide papulo-squameuse qui répond à un groupe parfaitement caractérisé. Ce sont ces syphilides squameuses qu'on a appelées souvent du nom de psoriasis syphilitique. C'est là un mot composé dont je ne vous recommande pas l'usage, Messieurs, car le radical, le mot de psoriasis, représente une maladie cutanée idiopathique parfaitement définie qui n'a rien de commun avec la syphilis. De plus, la syphilide squameuse est bien distincte du psoriasis par la disposition de ses squames.

S'il y a, en effet, entre la papule du psoriasis et la papule syphilitique une grande analogie, sinon une absolue identité au point de vue de l'inflammation chronique de la peau comme au point de vue de l'hypertrophie inflammatoire des papilles, les squames du psoriasis n'en diffèrent pas moins de celles de la syphilis. Les premières, en effet, sont brillantes, d'un blanc argenté quand on les gratte légèrement avec l'ongle. On les enlève alors par petites squames minces qui se détachent facilement, et les différentes stratifications qu'on enlève ainsi ont le même aspect brillant et micacé. Dans la syphilide squameuse il n'en est pas ainsi : les squames sont plus adhérentes, plus granuleuses, plus grises, d'un gris terne sale tirant sur la couleur terreuse, et leur stratification n'est nullement régulière : lorsqu'on les gratte, elles ne prennent pas la couleur argentée des squames psoriasiques. Enfin, la syphilide n'a pas la même distri-

bution géographique que le psoriasis. Ce dernier a pour siège de prédilection le coude, le genou, le sens de l'extension dans la peau des membres, tandis que la syphilide a pour siège la face, le cou, le tronc, la face antérieure des membres, la partie inférieure du thorax et le ventre.

On a aussi donné le nom de psoriasis aux papules squameuses couvertes de couches épidermiques ou dépouillées qu'on observe à la paume des mains et à la plante des pieds. C'est le psoriasis palmaire et plantaire. Je ne vous conseille pas non plus, Messieurs, de vous servir de cette dénomination, car il s'agit tout simplement là de papules modifiées dans leur forme par leur siège et par la structure de la peau des mains et des pieds. Là, en effet, l'épiderme corné atteint une épaisseur et une résistance considérables ; il forme une couche qui arrive à un millimètre, et qui est dure et dense comme du parchemin. Aussi, au niveau de certaines papules, à leur début surtout, oppose-t-elle une grande résistance à leur développement.

Ces papules restent aplaties et comprimées un certain temps par l'épiderme qui les bride, et la saillie de la papule est nulle ou peu appréciable. Mais plus tard l'épiderme qui recouvre la papule se soulève, se fendille et s'élimine en partie ou en totalité, ou bien il forme des stratifications dures et irrégulières. Les squames épaisses et cornées qui recouvrent la papule, ont fait donner à la lésion le nom de psoriasis. Et comme le psoriasis vrai ne vient jamais ou presque jamais sur la paume des mains ou à la plante des pieds, tandis que ces régions sont un siège d'élection pour les syphilides, on a dit que le psoriasis palmaire ou plantaire était toujours syphilitique. C'est ce que soutenait en particulier M. Hardy. M. Bazin est moins affirmatif, et il admet une variété de psoriasis palmaire non syphilitique.

Les différents spécimens de papules syphilitiques palmaires que je vous ai montrées ne peuvent pas être méconnues : d'abord elles sont rarement recouvertes de squames épidermiques ; habituellement la couche cornée de l'épiderme est tombée à leur niveau et elle s'arrête au pourtour de la papule en constituant un liséré souvent décollé, un bord libre qui se détache de la peau sous-jacente. Ce liséré ou collerette de Biett est formé par un épiderme épais qui se continue directement avec l'épiderme normal qui recouvre la peau saine périphérique à la papule. La papule est par conséquent enfoncée, déprimée relativement au niveau de l'épiderme ; elle est rouge, lisse, non suintante, et lorsqu'on la palpe, on note que sa surface est ferme parce que là, la couche papillaire épaissie est recouverte par le corps muqueux et par une couche notable d'épiderme corné.

De pareilles papules sont absolument caractéristiques de la syphilis.

Contre les formes intenses des syphilides papulo-squammeuses de la main qui arrivent à former des callosités très-épaisses par suite de l'accumulation de l'épiderme et de l'induration du derme, nous avons employé plusieurs fois les gants en caoutchouc, qui ont pour effet de ramollir l'épiderme, de faire tomber les squames et de rendre le derme plus souple. Ce traitement local est assez difficile à supporter et, pour être actif, il doit être secondé par le traitement mercuriel.

Si la syphilide papuleuse se modifie sous l'épiderme dur de la paume des mains et de la plante des pieds, elle subit des variations en sens inverse au niveau des régions où la peau est fine et suintante. Ainsi, sur les plis de flexion des membres, au pli du coude, aux plis inguinaux

et cruraux on trouve tous les degrés entre la papule squameuse ou la papule sèche et la papule humide ou plaque muqueuse. Dans les parties où la peau est en contact avec elle-même, cette transformation de la papule sèche en papule humide ne manque jamais, par exemple à l'ombilic, dans le pli au-dessous des seins, à l'aisselle, etc. Vous vous rendez parfaitement compte de ces métamorphoses. Les lésions des papilles et de l'épiderme sont en effet les mêmes dans tous les cas : il y a des globules de pus dans la lamelle desséchée comme à la surface de la plaque muqueuse ; les lamelles épidermiques se dissocient et leurs cellules se séparent, si elles sont en contact avec un liquide qui les entraîne ; elles se concrètent et restent en place, si elles sont exposées à l'air, qui les dessèche, etc.

Jusqu'ici, Messieurs, dans la description des papules que je viens de vous exposer, j'ai laissé de côté les phénomènes qui se passent du côté des poils, des glandes sébacées et sudoripares. Le rôle de ces organes dans les inflammations limitées qui constituent les syphilides est loin d'être aussi important que le rôle des papilles et des couches épidermiques ou plutôt les follicules pileux et les glandes subissent les mêmes altérations que le tissu conjonctif et que les cellules épidermiques. Ainsi les cellules épidermiques de la gaine des poils sont modifiées absolument comme les cellules du corps muqueux ; le tissu conjonctif et les vaisseaux qui entourent les glandes sudoripares subissent le même sort que le tissu conjonctif et les vaisseaux du derme. Les cellules épithéliales des glandes sudoripares sont tuméfiées comme dans toute inflammation cutanée : les cellules des glandes sébacées sont aussi en hyperplasie et leur graisse diminue. Ce sont là des lésions communes à tout processus inflammatoire. Aussi faut-il

être en garde contre certaines descriptions des syphilides dans lesquelles vous lirez qu'une papule ou qu'une vésicule ou qu'une pustule naissent autour d'un poil et que ledit poil se trouve au centre du bouton complètement développé. Cette préoccupation constante du rôle des follicules pileux dans les éruptions se retrouve dans le livre de M. Bassereau, qui est du reste l'une des meilleures, sinon la plus consciencieuse des monographies sur les syphilides. Vous la retrouverez dans le traité de Neumann, etc.

Pour ce qui est des vaisseaux sanguins qui se trouvent dans le corps papillaire et à la base du derme au niveau des papules, je vous ai dit que les capillaires étaient souvent dilatés et que leurs parois étaient modifiées comme dans toute inflammation, de façon à laisser passer les globules rouges et blancs du sang. Mais les gros vaisseaux de la partie profonde du derme et du tissu sous cutané ne montrent jamais leurs parois indurées, épaissies comme à la base du chancre.

Le diagnostic de la syphilide à larges papules ne présente jamais de difficulté : je ne reviendrai pas sur sa description en tant que lésion locale parce qu'elle se confond avec la description anatomique que je vous en ai donnée. Si vous avez bien dans l'œil la couleur spéciale des éruptions syphilitiques, si vous vous rappelez la disposition et les modifications des papules suivant leur siège, si vous examinez la paume des mains, la plante des pieds, la face palmaire des doigts et plantaire des orteils où les mêmes syphilides se montrent souvent, si vous palpez les ganglions et interrogez les muqueuses, vous ne pourrez hésiter. La syphilide papuleuse est la plus caractéristique de toutes et elle en est la plus commune après la roséole.

Sa durée est en proportion de son intensité, mais il est rare qu'une syphilide à larges papules dure moins de deux mois, et on la voit assez souvent persister trois, quatre ou cinq mois, surtout si le traitement mercuriel n'est pas employé ou s'il est donné d'une main trop parcimonieuse. Il n'y a pas, en effet, de traitement dont l'action curative soit aussi admirable, aussi évidente que l'action du mercure dans les syphilides cutanées et en particulier dans les formes intenses, papulo-squameuses de la syphilide que nous étudions en ce moment.

ONYXIS ET ALOPÉCIE. — Avec les papules syphilitiques et en même temps que les syphilides secondaires, on voit apparaître deux phénomènes dont je dois maintenant vous entretenir, parce qu'ils se rapportent à des lésions de l'appareil épidermique ; ce sont les altérations des ongles et des poils.

L'onyxis est une maladie de l'ongle qui résulte d'un état anatomique de la matrice de l'ongle et du tissu papillo-épidermique péri-unguéal et sous-unguéal.

On en décrit deux formes qui sont la forme sèche et la forme humide.

La forme sèche de l'onyxis accompagne habituellement les éruptions papuleuses et papulo-squameuses localisées aux doigts et aux orteils. En même temps qu'apparaissent les papules palmaires ou plantaires, on voit, en effet, la face palmaire ou plantaire du bout des doigts être atteinte de papules qui, contournant l'extrémité digitale, siègent aussi à la racine de l'ongle, sur ses bords ou sous lui.

L'onyxis est très-variable dans son intensité ; tantôt, en effet, l'ongle se fendille, se craquèle, se casse facilement ; il est sec et il se détache de la peau qui se trouve au-

dessous de lui, de telle sorte qu'on peut le soulever partiellement et introduire une épingle entre lui et la peau.

Lorsque des papules existent au niveau de la matrice unguéale, on observe la tuméfaction et le relief de la peau à ce niveau et la formation des couches épidermiques de l'ongle est profondément troublée. Tantôt on a affaire à un épaissement irrégulier de l'ongle, à des squames dures qui se stratifient et déterminent le relief dur et irrégulier d'une masse unguéale grise ou terne, plus ou moins difficile à désagréger ; tantôt ces masses sont séparées par des sillons transversaux profonds. Lorsque la lésion marche vers la guérison et que la papule s'affaisse et perd sa couleur cuivrée, l'ongle se reforme sous la couche précédente et lorsque celle-ci tombe, on voit au-dessous d'elle un ongle transparent régulier qui laisse apparaître la couleur rosée du réseau papillaire.

Ces formes d'onxyxis dues à des papules de l'ongle et de sa racine sont très-communes, on peut en observer par exemple chez le même malade à la majorité des doigts et des orteils ; d'autres fois elles sont limitées à un ou deux de ces organes seulement. Aux orteils, elles peuvent s'accompagner d'un certain suintement, et c'est là qu'on observe, surtout au gros orteil, chez des personnes qui ont continué à marcher avec des chaussures trop étroites ; les accidents douloureux inflammatoires de l'ongle rentré dans les chairs peuvent aussi en être la conséquence.

La forme suintante de l'onxyxis vient habituellement avec les syphilides vésiculo-pustuleuses ou pustuleuses. On observe parfois une véritable tourniole, c'est-à-dire un peu de pus formé sous l'épiderme de la matrice onguéale, une suppuration ou un suintement dans le sillon latéral de l'ongle. Cette suppuration, les modifications de la nutri-

tion de l'ongle, les bourgeonnements inflammatoires de la peau autour de lui, la suppuration sous l'ongle et à sa matrice constituent tout un petit groupe d'accidents douloureux qui se terminent habituellement par la chute de l'ongle et qui nécessitent le repos, des cataplasmes d'abord, et ensuite un pansement simple.

L'alopecie partielle ou plus moins généralisée au cuir chevelu est habituellement la conséquence des papules squameuses ou croûteuses qui s'y localisent quelquefois en grande abondance, surtout au niveau de la racine des cheveux, au front ou à la nuque.

La chute des cheveux est observée aussi en quantité variable sans qu'on ait vu d'éruption du cuir chevelu, peut-être sans qu'il en ait existé. Cette alopecie, qui survient dans la période secondaire de la syphilis, et généralement dans la première année, n'est pas définitive. Les cheveux repoussent comme après la fièvre typhoïde, mais ils sont souvent ternes, cassants, secs bien qu'abondants. Le cuir chevelu n'a pas seul le privilège de se dégarnir; la barbe peut aussi tomber par places ainsi que les poils des régions génitales, ce qui est, du reste, plus rare.

Pour beaucoup d'autres auteurs il existe, en outre de cette alopecie hâtive, une alopecie tardive venant peu à peu chez les personnes qui ont eu la syphilis, et qui produit une calvitie qu'ils rapportent à une syphilis antérieure, sans qu'il y ait eu d'éruption du cuir chevelu. M. Fournier n'admet pas ce mode de calvitie syphilitique. « Jamais, dit-il, la vérole n'a fait de chauves. »

3° SYPHILIDE MACULEUSE. — On admet généralement l'existence, comme une forme spéciale de syphilides, de la

syphilide maculeuse qui a été bien décrite par Monneret, et surtout par M. Hardy. Nous croyons, pour notre compte, qu'il s'agit toujours en pareil cas des traces plus ou moins permanentes de pigment, laissées dans la peau par des syphilides antérieures, érythémateuses, squameuses ou vésiculo-pustuleuses.

A la suite de la roséole, en effet, vous verrez toujours une macule brune, qui deviendra jaunâtre ou légèrement teintée de bistre, et qui laisse une coloration gris-sale pendant un temps assez long. Il en est de même à la suite des éruptions papuleuses et vésiculo-pustuleuses, ce qui se comprend très-bien.

Dans tous ces cas, la congestion, l'inflammation des papilles détermine une extravasation, une diapédèse de globules rouges sortis avec les globules blancs.

La matière colorante du sang se transforme en granulation pigmentaires qui siègent dans les papilles et qui entrent dans les cellules du corps muqueux de Malpighi. Plus tard, à mesure que les couches inférieures de l'épiderme se rapprochent de la surface par la poussée physiologique qui fait que les couches inférieures sont repoussées par des cellules nouvelles, les cellules pigmentées arrivent dans l'épiderme corné.

Les malades qui ont eu de la roséole présentent presque constamment, après qu'elles en sont guéries, des taches de pigment ou des surfaces de la peau irrégulièrement colorées, alternativement blanches et pigmentées ; c'est le cou qui est le plus souvent ou le plus apparemment atteint, parce qu'il est exposé à l'air, et que la pigmentation, due à l'influence de la lumière, s'ajoute à la production pigmentaire venue des couches papillaires. Mais les autres parties du corps peuvent être affectées de la même façon et mon-

trer longtemps les taches pigmentées consécutives à la roséole. Il peut y avoir aussi une coloration plus blanche au niveau d'une papule guérie qu'à son pourtour. Vous savez, en effet, que la papule est constituée par une infiltration des papilles par des cellules de nouvelle formation, par une véritable inflammation. La lésion inflammatoire est suivie d'une rétraction des papilles après sa guérison ; le tissu conjonctif peut, comme dans un tissu de cicatrice, devenir plus fibreux et ses vaisseaux diminuent de volume, d'où la couleur blanche de certaines papules guéries qui font paraître plus pigmentée encore la peau qui les entoure. La genèse de ces pigmentations consécutives aux syphilides est parfaitement démontrée, et ces pigmentations sont constantes, d'une durée plus ou moins longue, suivant les cas. Maintenant, si le médecin découvre, chez une personne qui a eu la syphilis, une coloration pigmentée, sale, irrégulière du cou, et que la malade (car ce sont presque toujours des femmes qui offrent cette lésion) affirme n'avoir jamais eu d'éruption cutanée, devez-vous prendre cette affirmation au pied de la lettre ? Ne voyons-nous pas souvent ici des malades à qui nous apprenons qu'elles ont une roséole et qui ne s'en seraient certainement pas aperçues ? Aussi, l'existence de la syphilide maculeuse, en tant que variété de syphilide distincte, en tant qu'éruption spéciale, ne me paraît pas devoir être acceptée.

Il n'en est pas moins certain que la pigmentation de la peau dans la syphilis est fréquente, et qu'elle constitue un signe excellent de la maladie. Elle est observée le plus habituellement sur des parties de peau fine exposée à l'air, sur le cou, sur le front, sur le menton, près de la commissure des lèvres ; mais on peut la trouver aussi à la face

interne des cuisses, sur le ventre, etc., au siège d'élection des syphilides en un mot.

Nous pouvons vous montrer des préparations de syphilide pigmentée que M. Coÿne a faites sur la peau d'un malade mort dans le service de M. Horteloup qui l'avait prié de l'examiner. Sur les coupes de la peau pigmentée, on voit que le pigment, en quantité assez considérable, siège dans les cellules du corps de Malpighi. C'est là, comme vous le savez, la couche de la peau du nègre qui est la plus pigmentée. On le trouve aussi disséminé dans quelques cellules de l'épiderme corné, dans les cellules les plus superficielles qui sont en voie de desquamation.

Le traitement mercuriel est absolument sans action curative sur cette lésion. On ne peut parvenir à la modifier qu'en favorisant le renouvellement des couches inférieures de l'épiderme et la chute des cellules superficielles, par les douches et les bains de vapeur, par exemple.

SEPTIÈME LEÇON

SYPHILIDES VÉSICULEUSES, PUSTULEUSES, BULLEUSES, GOMMES
ET TUBERCULES CUTANÉS SYPHILITIQUES.

SOMMAIRE. — Syphilides vésiculeuses, — leur histologie, leurs variétés.
Syphilides pustuleuses — acné — impetigo, ecthyma superficiels.

Ecthyma profond — sa description anatomique et son histologie
— son diagnostic.

Impetigo rodens.

Bulles, — rupia, pemphigus.

Pemphigus syphilitique des enfants nouveau-nés.

Gommes cutanées. — Leur description anatomique et histologique.

Oblitérations des vaisseaux.

Syphilides tuberculeuses.

Syphilides graves d'emblée.

Coup d'œil général sur les éruptions syphilitiques. — Le rôle de l'anatomie et de l'histologie dans leur étude.

Traitement des syphilides cutanées.

Messieurs,

Nous avons décrit jusqu'ici les syphilides érythémateuses et papuleuses. Ce sont incomparablement les plus fréquentes, les plus communes, comme aussi les moins graves parmi les accidents cutanés de la maladie que nous étudions. Pour compléter le groupe des syphilides superficielles et hâtives, peu graves par elles-mêmes, nous

avons à passer en revue les syphilides vésiculo-pustuleuses, ce que nous ferons rapidement, car ces éruptions sont peu importantes. Nous nous arrêterons plus longtemps sur les syphilides pustuleuses profondes et ulcéreuses, sur l'ecthyma et l'impétigo profonds, comme aussi sur les syphilides bulleuses, et enfin nous terminerons l'examen des syphilides cutanées par les gommès et les tubercules de la peau, accidents qui sont habituellement rangés parmi les manifestations de la période tertiaire et qui arrivent plus ou moins longtemps après le début du chancre, trois, quatre ans, en moyenne, plus tôt quelquefois même avec les premières manifestations cutanées, d'autres fois beaucoup plus tard, dix, quinze, vingt et trente ans après.

3° SYPHILIDES VÉSICULEUSES. — La syphilide vésiculeuse est, en réalité, une forme très-rare. Ainsi Bassereau, dans son excellente monographie sur les syphilides, où il a comparé et analysé toutes les manifestations cutanées de la peau d'après un grand nombre d'observations, n'a pu réunir que douze observations personnelles de syphilides vésiculeuses, tandis qu'il observait dans le même temps 153 syphilides érythémateuses et 50 syphilides papuleuses. Je croirais, à en juger par ce que nous voyons chez nos malades, que la proportion de ces dernières est encore trop faible. Encore les syphilides vésiculeuses observées par Bassereau sont-elles loin d'être identiques entre elles puisqu'il en donne quatre variétés qui sont . 1° une *syphilide vésiculeuse* à forme de varicelle; 2° une *syphilide vésiculeuse eczémateuse*; 3° une *syphilide vésiculeuse herpétiforme*; 4° une *syphilide vésiculeuse à base papuleuse*. Ces groupes ne sont pas admis sans conteste par tous les auteurs. Ainsi, la syphi-

lide à forme de varicelle, caractérisée par des vésicules disséminées du tronc, de la face et des membres, ressemble au bout de peu de temps à des pustules de varioloïde d'après Bassereau, en sorte qu'il est difficile de faire à un moment donné la distinction entre une éruption vésiculeuse et un ecthyma. La syphilide eczémateuse serait caractérisée tantôt par des vésicules discrètes, tantôt par des plaques d'eczéma suintant. Il est possible que des troubles irritatifs locaux ou de cause interne autres que la syphilis en soient la cause. Nous voyons souvent chez nos malades syphilitiques des vésicules d'eczéma et des plaques suintantes au niveau des cuisses, des plis cruraux, etc., dans les parties qui sont irritées par des écoulements consécutifs à des plaques muqueuses ou à de la leucorrhée, sans qu'on puisse les mettre sur le compte de la syphilis.

Une autre remarque essentielle dans ces éruptions vésiculeuses comme dans les éruptions pustuleuses précoces et superficielles, c'est que la vésicule et la pustule reposent le plus souvent sur une base papuleuse ou tout au moins sur une macule cuivrée, en sorte que la lésion caractéristique de la peau, en pareil cas, est une macule analogue à la roséole ou une élévation papuleuse ayant la couleur, la consistance, la répartition des éruptions syphilitiques. Telle est la syphilide vésiculeuse à base papuleuse de Bassereau, telle est le plus souvent la syphilide herpétiforme en groupes d'herpès phlycténoïde ou en plaques d'herpès circiné; telles nous retrouverons bientôt les pustules d'acné et d'impétigo syphilitiques.

Le syphilides vésiculo-pustuleuses, de même que toutes les éruptions syphilitiques, ne diffèrent pas sensiblement des éruptions analogues dues à une autre cause. Je n'ai pas eu à examiner *post mortem*, sur des sections com-

prenant toute la peau, les vésicules et les petites pustules syphilitiques. Mais ce que nous en avons vu en examinant le liquide contenu, les parties épidermiques superficielles et le réseau de la pustule, comparé à ce qu'on observe dans les vésicules de la varicelle et de la variole, comparé aussi à l'étude que nous avons faite des pustules d'ecthyma profond, nous permet de vous exposer très-suffisamment l'histologie de ces boutons.

La vésicule est un soulèvement de la couche la plus superficielle de l'épiderme par un liquide citrin qui contient déjà un grand nombre de cellules lymphatiques et qui devient bientôt un peu louche, puis puriforme. Elle se creève; les particules de liquide qui y sont contenues viennent se dessécher à sa surface en formant une petite croûte qui tombe elle-même, est remplacée par de nouvelles croûtes ou par des squames, et finalement il ne reste plus qu'une élévation papillaire qui s'efface elle-même.

Le siège du liquide est dans la couche cornée et dans la couche granuleuse, c'est-à-dire au-dessus du corps muqueux de Malpighi. Il est compris dans des cloisons formées par des cellules épithéliales et dans des cavités qui sont le résultat de l'ouverture des cellules cavitaires. Au-dessous de cet épiderme corné, modifié et devenu le siège de l'épanchement liquide, les cellules épithéliales du corps muqueux de Malpighi sont modifiées elles-mêmes comme nous l'avons déjà dit et cavitaires.

Si l'inflammation devient plus intense et si elle s'étend en largeur comme en profondeur, si la vésicule, devenue plus saillante et plus volumineuse, par suite de la plus grande abondance du liquide, devient une vésico-pustule ou une pustule, le corps muqueux de Malpighi est atteint

également dans sa presque totalité et les papilles du derme s'infiltrèrent elles-mêmes de cellules de pus.

La marche de l'inflammation paraît progresser de la surface de l'épiderme du côté du chorion, mais en réalité c'est dans le sens inverse que se fait l'exsudation et l'inflammation, car le liquide et une partie des cellules lymphatiques qui s'accumulent primitivement dans l'épiderme superficiel viennent évidemment des vaisseaux papillaires à la suite d'une congestion intense de ce réseau. Il se passe là un phénomène analogue à celui que nous avons décrit à la peau et surtout aux amygdales dans les plaques muqueuses érosives. Si la vésico-pustule n'est pas troublée dans son évolution par le grattage ou par tout autre agent mécanique, le liquide suinte par très-petites quantités à sa surface et se concrète en croûtes où le pus est mêlé aux cellules épidermiques. Ces croûtes s'épaississent par suite de nouvelles quantités de liquide exsudées; elles tombent partiellement et se reproduisent jusqu'à ce que finalement elles tombent pour ne plus se reproduire, et alors l'épiderme nouveau est reproduit et solide à la surface du bouton. Si la couche muqueuse de Malpighi a été peu altérée ou si elle est restée presque intacte, il n'y aura ni dépression ni cicatrice au niveau de l'éruption, mais seulement une tache maculeuse. Si le corps muqueux de Malpighi a été détruit par la suppuration, il se régénère et il n'y a pas non plus de cicatrice apparente. Mais, lorsque le corps muqueux ayant été désintégré, les papilles ont été elles-mêmes très-enflammées, infiltrées de cellules qui se sont déversées à la surface de la pustule sous la croûte, si elles ont été détruites en partie par la suppuration, alors on aura une cicatrice très-superficielle, maculeuse si du sang est resté épanché dans la couche dermo-

papillaire, blanchâtre s'il n'y a pas eu de sang infiltré. C'est ce qui a eu lieu dans certaines pustules d'ecthyma superficiel où la cicatrice ressemble beaucoup à celle de la varioloïde ou de la variole.

Telle est, Messieurs, l'anatomie des vésicules et des pustules superficielles syphilitiques qui ne nous semblent pas différer sensiblement des mêmes lésions élémentaires de la peau qu'on observe dans d'autres processus morbides.

Je vous ai exposé en quelques mots, Messieurs, l'histologie des vésico-pustules ; nous continuons maintenant l'examen des syphilides pustuleuses.

4° SYPHILIDES PUSTULEUSES. — Les syphilides pustuleuses revêtent la forme de l'acné, de l'impétigo ou de l'ecthyma. L'acné syphilitique est une syphilide toujours superficielle et précoce ; l'impétigo et l'ecthyma peuvent aussi se présenter sans aucun caractère de gravité, mais d'autres cas, soit dans la syphilis grave précoce (syphilis maligne de Bazin et de Dubuc), soit dans les éruptions tardives, l'impétigo revêt l'aspect de l'impétigo rodens, l'ecthyma celui de l'ecthyma profond et alors on a affaire à des pustules ulcéro-croûteuses profondes, d'une durée très-longue, dont la gravité est en rapport avec l'intensité de la suppuration, avec la confluence des lésions et qui s'accompagnent parfois des signes généraux de cachexie terminée même, dans des cas exceptionnels, par la mort.

L'*Acné spécifique* est au moins autant une papule qu'une pustule, par la composition et par l'évolution de son bouton. Celui-ci, de petite dimension, fait une saillie conique

de même volume que la papule miliaire ou granuleuse. A l'extrémité de la papule cuivrée, paraît un soulèvement très-léger de l'épiderme par un liquide en très-petite quantité qui devient rapidement trouble et puriforme. La pustule dure peu : elle est remplacée bientôt par une petite croûte, puis par des squames. La papule elle-même s'affaisse et il reste une petite macule grise ou ecchymotique sans cicatrice. Cette éruption se fait par poussées successives à la face, sur les épaules, sur le tronc, sur les cuisses où les pustules sont parfois très-confluentes. Il y a généralement au moins autant de papules que de pustules bien formées et que de papules croûteuses, car la saillie papuleuse dure un certain temps alors que les traces de pustule ont complètement disparu à son sommet. C'est une éruption de la première période des syphilides et elle se conduit comme les papules. Cette forme d'acné se distingue de l'acné vulgaire par sa répartition, car on l'observe partout, sur le ventre et les cuisses par exemple, tandis que l'acné vulgaire n'apparaît qu'à la face et aux épaules, par sa couleur qui est cuivrée, par sa sécheresse plus grande et par l'absence de cicatrices blanches et permanentes. C'est une forme moins profonde que l'acné ordinaire.

L'Impétigo syphilitique, consistant, comme l'impétigo scrofuleux, en de petites pustules dont le sommet est recouvert de croûtes concrètes habituellement jaunes ou grises, ou brunes, se montre comme des boutons isolés ou comme des plaques formées par la réunion de plusieurs d'entre eux.

Il est extrêmement fréquent de trouver de l'impétigo croûteux dans le cuir chevelu en même temps que la roséole syphilitique ou que des plaques muqueuses ont en-

vahi la surface glabre du tégument. Ainsi M. Bassereau a noté 106 fois des pustules croûteuses du cuir chevelu en même temps que la syphilide exanthématique et papuleuse. Mais l'impétigo peut être aussi l'éruption prédominante. La tête, le cuir chevelu, la face, le front sont toujours ses lieux d'élection.

La raison de la transformation d'une syphilide papuleuse ou érythémateuse en une syphilide pustulo-croûteuse sur la face et sur le cuir chevelu tient uniquement à la structure propre de ces dernières parties et à l'abondance des glandes sébacées. Les glandes très - volumineuses, très-nombreuses de la face et du cuir chevelu qui accompagnent les poils follets et les cheveux, lorsqu'elles sont comprises et enflammées dans une papule, versent à la surface cutanée les produits modifiés de leur sécrétion, c'est-à-dire un liquide sébacé plus ou moins mêlé de globules de pus. On a alors soit des pustules bien formées, soit une concretion sébacée, soit une croûte à la surface de la papule.

Le plus souvent, surtout lorsque les pustules sont disséminées, elles siègent sur une plaque ou sur une papule de couleur rouge cuivrée. Lorsque l'éruption est confluyente, elle détermine un enduit croûteux sur une large étendue. Les croûtes ont la couleur jaune melliforme de l'impétigo scrofuleux et il serait très-difficile de faire le diagnostic si l'on n'avait pas pour se guider la couleur ecchymotique cuivrée et la cicatrice qui succèdent à la chute des croûtes.

L'Ecthyma superficiel est caractérisé par la large pustule quelquefois ombiliquée, puis croûteuse, couverte d'une croûte noirâtre peu épaisse. Il laisse à sa suite des ma-

cules ecchymotiques. Son siège habituel est aux extrémités inférieures.

A ces deux variétés de pustules superficielles correspondent les impétigo et les ecthyma profonds de la période tertiaire. J'ai eu l'occasion d'étudier dans tous leurs détails des pustules ecthymateuses très-larges, profondes, ulcérées provenant d'une autopsie de syphilis faite en 1874 à l'hôpital de la Charité et je puis vous en donner une description histologique complète. Cette description nous servira de type, non-seulement pour l'ecthyma profond, mais aussi pour l'impétigo rodens et pour le rupia, car ces trois variétés éruptives forment un groupe naturel dans les syphilides ulcéro-crustacées et si elles diffèrent, à certains égards, en ce qui concerne leur première période, elles sont identiques dans leur marche, dans leurs modalités anatomiques et elles atteignent les couches épidermiques et dermiques de la même façon. Elles surviennent aussi à la même époque de la syphilis et elles ont la même gravité.

L'Ecthyma profond est formé, à son début, par une pustule, par un soulèvement assez large de l'épiderme superficiel, par du pus, ainsi que cela a lieu pour l'ecthyma superficiel. La pustule est régulièrement circulaire; le pus qu'elle contient se concrète bientôt en se desséchant à sa surface et constitue une croûte habituellement épaissie par l'addition de nouvelles couches formées successivement, car la suppuration continue à s'effectuer sous la croûte. Ces productions croûteuses à couches superposées qui ont une coloration gris terreux ou plus foncé, verdâtre, noirâtre, imbriquées comme les écailles de l'huître, qu'on appelle crustacées et ostracées, qui sont sèches, dures,

résistantes, se rencontrent dans l'impétigo rodens et dans le rupia avec la même configuration, et elles doivent faire immédiatement penser à la syphilis. Sous la croûte qui va s'agrandissant en diamètre et s'épaississant, qui forme une calotte représentant un segment de sphère, la pustule elle-même s'étend en largeur et en profondeur. La croûte dépasse le bord de l'ulcération ou, au contraire, est dépassée par celle-ci de telle sorte qu'elle est alors enchassée. Lorsqu'elle tombe, l'ulcération paraît à découvert, ulcération qui a compromis les papilles du derme et qui s'étend même parfois plus profondément que la couche papillaire dans le tissu dermique.

Ces pustules, qui peuvent atteindre en diamètre un, deux ou trois centimètres, sont tantôt disséminées et isolées sur une région du corps ou sur une grande étendue, de préférence sur les extrémités inférieures, ou bien elles sont groupées les unes à côté des autres en forme de cercle ou de croissant.

Voici l'histologie et l'anatomie pathologique de ces larges pustules arrivées à leur période d'état, d'après l'examen que j'en ai fait *post mortem*.

Lorsqu'on examine une section mince d'une pareille lésion avec un faible grossissement, on voit d'abord l'épiderme superficiel ou plutôt l'épiderme modifié et transformé en une croûte, c'est-à-dire en un mélange de cellules épidermiques et de cellules lymphatiques. Cette couche superficielle, lorsqu'on examine des pièces qui ont séjourné dans le liquide de Müller n'est pas cohérente et elle se laisse rompre et fractionner lorsqu'on en fait une section et une préparation, lorsqu'on est obligé de porter la préparation d'un liquide dans un autre.

La figure 9 de la planche IV représente à un grossisse-

ment faible de 20 diamètres, le bord et une partie de la surface d'une de ces pustules : l'épiderme soulevé croûteux qui recouvrait la pustule est tombé en *m*; mais de *m* à *t*, dans toute la partie *e e*, il est conservé, et il se continue en *t* avec l'épiderme de la peau avoisinante.

Au bord de la pustule, dans toute la région comprise entre *d* et *t*, les couches épidermiques sont en place et infiltrées de pus les couches *n*, qui se présentent à un faible grossissement comme une dentelle à mailles fines appartiennent à l'épiderme corné. La couche *d* représente le corps muqueux de Malpighi. A mesure qu'on s'éloigne du bord de la pustule pour se rapprocher de la partie centrale de la pustule, les cellules appartenant au corps muqueux forment une couche mince *m*, puis elles disparaissent, en sorte que le corps papillaire suppure sans revêtement. Le corps papillaire est très-visible et les papilles *a, b*, sont plus volumineuses qu'à l'état normal auprès du bord de la pustule, mais à mesure qu'on se rapproche du centre, les papilles sont confondues, leurs extrémités ne s'isolent plus, elles forment une couche qui se termine par un plateau à sa surface libre et elles versent directement au dehors les cellules lymphatiques dont elles sont imbibées. Dans cette figure on reconnaît en *r, r*, les prolongements épidermiques qui entourent les follicules pileux et pénètrent dans les culs-de-sac des glandes sébacées les vaisseaux sanguins, *v, v*, sont partout très-dilatés et remplis de sang.

Tel est l'aspect que nous offre une pustule à un très-faible grossissement.

Étudions maintenant chacune de ces parties en détail, en nous servant de grossissements plus considérables.

La croûte caduque est surtout formée de globules de

pus et de cellules épidermiques mêlés : le meilleur moyen pour l'étudier est de se servir de parties qu'on enlève à la surface des pustules pendant la vie des malades.

Les modifications subies par l'épiderme dans la région comprise entre *n* et *d* (fig. 9 de la planche IV), c'est-à-dire par l'épiderme non croûteux de Malpighi, sont dessinées à un grossissement de 250 diamètres dans la figure 3 de la planche V

Dans une première couche on trouve des cavités *c* remplies de globules de pus, cavités qui sont limitées par des parois formées par des cellules cornées aplaties. Ces cavités sont plus ou moins volumineuses ; elles ont toutes leur grand diamètre parallèle à la surface de la peau ; leurs parois sont assez minces.

Lorsqu'on examine les cavités plus petites de la couche *e* sous-jacente, il est facile de voir qu'elles sont creusées dans des cellules épidermiques. Au-dessous de la couche de cellules *e*, on trouve une zone de grandes cavités *f, f, f*, qui étaient primitivement remplies de globules de pus libres que les manipulations subies par la préparation ont chassées. La paroi de ces grandes cavités est également formée par des cellules cornées faciles à constater, dont quelques-unes sont détachées et se présentent tantôt de profil *h*, tantôt de champ *g*, et ces dernières ont souvent une petite cavité vide creusée dans leur épaisseur, en même temps que des crénelures. La paroi des grandes cavités montre souvent des échancrures comme en *f'* et des saillies rameuses comme dans toutes ces suppurations qui se passent au milieu des cellules épidermiques. Il existe aussi là, en outre des cellules lymphatiques ou globules de pus de dimension ordinaire, de grandes cel-

lules contenant deux noyaux *i*, ou plusieurs noyaux, et même des cellules contenant des globules rouges *i'*. Puis vient une autre couche *t* dans laquelle des cellules rampeuses sont creusées de petites cavités contenant des globules de pus et où l'on observe aussi des cavités plus grandes. Enfin viennent les couches de grandes cellules crénelées dissociées ou en place et unies les unes aux autres. La couche granuleuse présente une certaine régularité et les noyaux de ses cellules sont les uns conservés, comme en *o*, les autres absents, et la cellule est creusée d'une cavité comme en *p*. Les cellules crénelées du corps muqueux de Malpighi *r* sont volumineuses et presque toutes ont une cavité creusée autour du noyau, qui souvent est atrophié, remplacé par des granulations ou absent. Enfin on découvre sur ce dessin une partie d'une papille en *s*.

La figure dont nous venons de vous donner l'explication est un exemple de l'un des dessins variés que présente l'épiderme altéré au niveau du bord des pustules, mais cette succession de cavités pleines de pus et de bancs de cellules épidermiques altérées est très-variable dans sa configuration.

Au centre de la pustule, l'épiderme est détruit et les papilles sont à nu il n'y a que du pus à leur surface et c'est ce pus qui vient, en se desséchant, former des concrétions qui s'imbriquent dans la croûte de l'ecthyma.

Les papilles examinées au bord de la pustule sont hypertrophiées, plus volumineuses qu'à l'état normal, leurs vaisseaux sont dilatés et remplis de sang : elles sont séparées par des prolongements du corps muqueux qui s'interpose entre elles.

La figure 10 de la planche IV représente, à un grossis-

sement de 120 diamètres, les deux papilles figurées en *a* et en *b* dans la figure 9 de la même planche. Au-dessous de l'épiderme corné dont on voit les cavités pleines de pus *b*, le corps muqueux de Malpighi *e*, *d*, forme une couche assez épaisse qui envoie en *d'*, *d'*, des prolongements qui appartiennent à des glandes sébacées. Les papilles *p*, *p'*, ainsi limitées par des cellules épidermiques, ressemblent à de petits abcès : leur substance fibreuse propre n'existe plus et l'on ne voit que des cellules lymphatiques et des globules rouges dans leur intérieur. Les capillaires *v*, *v*, qui y forment des anses terminales, sont énormément dilatés.

La figure 4 de la planche V montre l'état des papilles dermiques converties en une couche uniforme dans un point voisin du centre d'une pustule, comme en *m*, figure 9 de la planche IV. Il existe encore quelques cellules plates à la surface du tissu conjonctif enflammé. Celui-ci ne laisse plus reconnaître le relief de chaque papille. Les fibrilles minces de ce tissu sont séparées par une grande quantité de cellules de pus accumulées et les vaisseaux capillaires sont énormes.

Dans le centre de cette même pustule le tissu dermo-papillaire n'était plus recouvert par des cellules plates épidermiques et les cellules lymphatiques qui l'infiltraient étaient versées directement à la surface suppurante.

Les parties profondes du derme sont altérées de la même façon que les papilles, c'est-à-dire qu'il y a un épanchement de cellules lymphatiques considérable autour des vaisseaux, entre les fibrilles et faisceaux du tissu conjonctif et du tissu élastique, autour des faisceaux de fibres musculaires lisses, dans les lobules de graisse, partout en un mot et très-profondément. Aussi la suppuration dé-

terminée par les pustules d'ecthyma que nous étudions est-elle extrêmement longue, assez abondante, et elle est suivie d'une cicatrice indélébile, parce que les papilles et le derme ont été en partie détruits par la suppuration. Le tissu fibreux cicatriciel qui les remplace forme une légère dépression, au niveau de laquelle la surface cutanée est maculeuse, ecchymotique d'abord, puis blanche.

Le diagnostic des pustules de l'ecthyma profond, en tant qu'éruption, ne se fonde plus, comme celui des éruptions syphilitiques superficielles, sur la couleur cuivrée. Ce signe, si net, des éruptions exanthématiques et papuleuses, fait défaut ici. Le bord de l'ulcération qui est taillé à pic, est, soit rouge s'il est très-enflammé, soit blafard, de couleur rosée mêlée de gris. Nous retrouverons cette même couleur dans les autres pustules et dans les bulles syphilitiques ulcéreuses. Ces ulcérations, par conséquent, ne se différencient pas par leur couleur des mêmes lésions cutanées scrofuleuses et cachectiques. Aussi, entre l'ecthyma profond syphilitique et l'ecthyma scrofuleux hésiterait-on dans bien des cas si l'on tenait seulement compte de la lésion locale. L'ecthyma scrofuleux ou cachectique peut, en effet, être très-profond, à bords nettement taillés à pic comme l'ecthyma syphilitique; cependant les croûtes sont plus sèches, plus noirâtres, plus imbriquées dans la syphilis que dans l'ecthyma cachectique qui suppure davantage et sur lequel, par conséquent, les croûtes tiennent moins. Mais ce n'est pas un caractère absolu, parce que les ulcérations syphilitiques donnent beaucoup de pus dans certains cas. Si l'éruption était généralisée à la face et au tronc en même temps qu'aux extrémités, on devrait diagnostiquer la syphilis, car l'ecthyma cachectique ne s'observe qu'aux extrémités inférieures. Il faut dire aussi que l'ecthyma

syphilitique survient d'habitude chez les sujets affaiblis antérieurement ou placés dans de mauvaises conditions hygiéniques. A son tour, il est, par l'abondance de la suppuration, lorsque les pustules sont nombreuses, une cause de dépérissement. Les signes antérieurs et concomitants mettront toujours sur la voie du diagnostic. C'est, en effet, une éruption qui dure longtemps, des mois, une année, quelquefois davantage, et qui récidive parfois avec les mêmes caractères.

Aussi est-elle d'un pronostic assez grave en elle-même en raison de sa persistance, de la suppuration interminable qu'elle cause, surtout lorsqu'elle est répandue sur la face, sur le tronc et sur les membres, généralisée, en un mot, au lieu d'être localisée. Elle est redoutable aussi parce qu'elle indique qu'on a affaire à une forme grave de la syphilis, surtout lorsque l'éruption paraît peu de temps après l'accident primitif. Nous reviendrons bientôt sur ce point en étudiant les formes graves de la syphilis et les éruptions qui la caractérisent.

Impetigo rodens. Tout ce que nous venons de dire à propos de l'ecthyma profond s'applique aux formes graves ulcéreuses et suppuratives de l'impétigo. Aussi ne nous arrêterons-nous pas davantage sur cette lésion élémentaire.

5° SYPHILIDES BULLEUSES. — Les syphilides bulleuses comprennent deux variétés, le rupia et le pemphigus.

Le *Rupia* est caractérisé à son début par de larges soulèvements de l'épiderme, par une sérosité claire et teintée de sang qui bientôt devient trouble, puriforme. La

bulle, en se crevant, en laissant échapper un peu du liquide qu'elle contient et qui se concrète à la surface, est bientôt recouverte par une croûte. Ces croûtes se dessèchent ; la sécrétion qui se passe sous elles, en amenant de nouvelles couches crustacées, détermine une imbrication ostracée semblable à celle de l'ecthyma profond. Le rupia est l'éruption syphilitique qui présente les croûtes les plus épaisses et les plus larges, les plus noires, les plus caractéristiques. C'est aussi la syphilide puriforme qui offre les plus larges ulcérations. Sous la croûte, en effet, le corps papillaire et le derme sont en pleine suppuration et ulcérés, comme dans les deux dernières éruptions dont nous venons de parler. L'ecthyma profond, l'impetigo ulcéreux et le rupia syphilitique ont un grand air de parenté ; ils ont la même signification et apparaissent comme les dernières manifestations de la période secondaire ou comme des accidents de la période tertiaire. Cette distinction est, en effet, un peu arbitraire et les syphiliographes placent tantôt ces syphilides ulcéro-croûteuses dans la seconde, tantôt dans la troisième période de la syphilis. Si ces diverses pustules ou bulles ulcéreuses paraissent habituellement dans les deux ou trois premières années à partir du chancre, elles peuvent ne se montrer que cinq ans ou douze ans après le début de la syphilis, et alors il serait plus naturel de les placer dans la syphilis tertiaire.

Le *pemphigus des adultes* n'est pour ainsi dire jamais syphilitique. On a cité trois ou quatre observations de pemphigus de l'adulte considéré comme syphilitique et ne différant pas alors du pemphigus bulleux ordinaire ; mais c'est une exception tellement rare qu'en réalité on peut laisser de côté cette éruption.

Il n'en est pas de même du *pemphigus des enfants nouveau-nés*, qui a une certaine importance dans la pathologie de la syphilis infantile. Le pemphigus des enfants nouveau-nés est-il toujours syphilitique? C'est là une question qui a eu, en 1851, un assez grand retentissement à l'Académie de médecine, lorsque Cazeaux soutint que le pemphigus n'avait pas de rapports avec la syphilis, tandis que Dubois démontrait cette filiation. Une série d'observateurs regarde le pemphigus comme étant simplement un signe de cachexie (Trousseau et Lassègue, Gibert, Diday, Bazin); d'autres le regardent comme une manifestation de la syphilis héréditaire (Cazenave, Danyau, Bouchut, Vidal, Ollivier, Ranvier et Parrot); d'autres, comme MM. Ricord et Gubler, en font tantôt un signe de cachexie, tantôt un signe de syphilis. C'est cette opinion que nous adoptons. On voit, en effet, des enfants présenter à leur naissance une ou plusieurs bulles de pemphigus, sans que leurs parents aient eu la vérole et sans que cet accident ait de gravité. D'un autre côté, nous voyons souvent ici, comme nos prédécesseurs et comme nos collègues, des enfants qui naissent avant terme, ou à terme, avec des bulles de pemphigus au moment de leur naissance ou quelques jours après, et qui habituellement meurent avec la cachexie syphilitique, triste héritage de leur mère.

Le pemphigus syphilitique est caractérisé par un soulèvement de l'épiderme, par de la sérosité claire ou teintée de sang; ces bulles, plus ou moins saillantes, de la largeur de 5 à 8 millimètres ou d'un centimètre, siègent surtout à la paume des mains, à la plante des pieds, à la face antérieure des avant-bras, sur la face palmaire et plantaire des doigts et des orteils.

J'ai fait ces jours-ci l'autopsie d'un enfant mort-né un

peu avant le terme, dont la mère est dans la salle Saint-Clément depuis près de huit mois. La mère avait contracté la vérole en même temps qu'elle devenait enceinte et, à son entrée, elle était au début des plaques muqueuses. L'enfant, qui ne remuait plus dans la matrice cinq ou six jours avant l'accouchement, était un peu macéré, et il présentait à la face plantaire des pieds et à la face palmaire des mains des bulles de pemphigus bien caractérisées. L'épiderme était soulevé et le corps papillaire congestionné au niveau des bulles.

J'ai examiné plusieurs d'entre elles après durcissement, et j'ai trouvé deux soulèvements des deux couches de l'épiderme placées l'une au-dessus de l'autre; la couche cornée de l'épiderme était séparée de la couche de Malpighi par une très-grande quantité de liquide; le corps muqueux était lui-même décollé des papilles par une quantité plus faible de liquide. C'est ce que représente la figure 7 de la planche IV où j'ai dessiné à un grossissement de 8 diamètres une bulle ayant environ 1 centimètre de diamètre qui entourait la face plantaire du gros orteil.

L'épiderme superficiel *e*, distendu, forme un grand cercle: entre lui et le corps muqueux de Malpighi il y avait un liquide contenant des globules rouges et quelques cellules lymphatiques. Le corps muqueux de Malpighi *c* est détaché par places et soulevé de telle sorte qu'on voit en *m* ses prolongements interpapillaires et les conduits des glandes sudoripares qui ont été étirés avec lui et qui sont sortis du derme. Le même liquide sanguinolent existe entre le corps muqueux et les papilles *p*. Au-dessous des papilles on voit le derme *d*, le tissu adipeux et la couche des tendons *t*, et le cartilage d'ossification de la première phalange *o*.

La figure 8 de la planche IV montre à un grossissement de 150 diamètres le détail des lésions de la couche muqueuse et des papilles. Celles-ci sont, comme chez l'enfant nouveau-né, constituées par un tissu embryonnaire : le corps muqueux présente un état cavaire de certaines de ses cellules *c* ; de *o* à *s* on voit une glande sudoripare ; *n* est un prolongement interpapillaire du corps muqueux. La séparation de l'épiderme en deux couches s'est faite au niveau de la couche granuleuse.

Je suis d'autant plus fondé à vous présenter ce fait comme un exemple de pemphigus syphilitique que le foie présentait une lésion appartenant à la syphilis héréditaire, une hépatite interstitielle dont j'aurai plus tard à vous entretenir.

Le pemphigus syphilitique des nouveau-nés est une éruption d'une très-grande valeur, car c'est habituellement le premier symptôme de la syphilis héréditaire. Son diagnostic est donc très-important : le pemphigus syphilitique se reconnaît à son siège qui est le siège d'élection des papules syphilitiques précoces, c'est-à-dire la paume des mains, la plante des pieds, la face antérieure des avant-bras, le poignet, les membres. Sa lésion est moins une bulle qu'une papule, ainsi que nous venons de l'expliquer dans sa description anatomique. Le corps papillaire tuméfié, la congestion et la réplétion des vaisseaux indiquent une inflammation superficielle du chorion. Si les couches épidermiques sont soulevées, cela tient surtout à leur peu de résistance, à leur finesse, à leur imprégnation antérieure par le liquide amniotique, à des conditions, en un mot, qui sont en rapport avec la structure de la peau aussitôt après la naissance.

En tant que lésion anatomique, le pemphigus de la sy-

philis infantile appartiendrait aux éruptions papuleuses plutôt qu'aux éruptions bulleuses, et sa place serait tout aussi bien avec la roséole et les papules de la première période de la syphilis. Il est, en effet, par son mode d'apparition, contemporain des premières manifestations cutanées ou muqueuses de la syphilis du premier âge ; il les précède presque toujours, et la roséole, les papules cutanées ou muqueuses le suivent de près ou l'accompagnent. Ces dernières, pour le dire en passant, ne diffèrent pas chez le nouveau-né de ce qu'elles sont chez l'adulte. La roséole maculeuse, la roséole papuleuse prennent cependant dans les premiers jours de la vie une teinte jaunâtre intense qui est due à ce que la peau des enfants est congestionnée, rouge, ecchymotique (Parrot) ; mais les papules lenticulaires et les plaques muqueuses des fesses, de la lèvre, etc., ressemblent absolument aux mêmes lésions de l'adulte. Le pemphigus infantile peut être accompagné du coryza spécifique.

Les éruptions cutanées syphilitiques, immédiatement après la naissance, ne sont jamais profondes, et si nous avons décrit dans cette leçon le pemphigus des enfants, c'est seulement pour suivre l'ordre des lésions anatomiques élémentaires de la peau.

6° SYPHILIDES TUBERCULEUSES ET GOMMEUSES. — Avec les tubercules et les gommès de la peau, nous arrivons aux manifestations les plus tardives et les plus profondes de la syphilis cutanée.

Pour la commodité de la description que je vais vous en donner, je vous demanderai la permission, Messieurs, de commencer par les gommès. La raison en est que je puis vous montrer aujourd'hui des préparations et des

dessins de gommés cutanées, et comme ce sont des lésions très-voisines des tubercules au point de vue anatomique et clinique, vous comprendrez mieux les tubercules si vous suivez bien d'abord ce que j'ai à vous dire sur les gommés.

Les gommés cutanées apparaissent à des époques extrêmement variables ; tantôt très-tard, vingt, trente ans après le début du chancre, tantôt, au contraire, très-rapidement, dans la première année, dans les quatre ou cinq premiers mois ; c'est ce qui a lieu dans les formes graves dès le début et dans les formes anormales ; le plus souvent c'est trois ou quatre ans après le chancre qu'on les voit survenir.

Dans notre service, nous n'avons pas très-fréquemment des gommés ; cependant vous pourrez en observer chez une enfant qui en a d'énormes toutes cicatrisées, sauf une, et chez qui les cuisses, les jambes, les bras en ont été couverts. Les petites filles que nous gardons pendant un an ou deux nous en montrent plus souvent ici que notre clientèle d'adultes qui se hâtent de sortir de Lourcine aussitôt qu'elles vont mieux et que nous perdons de vue.

Leur siège de prédilection est à la face, au cuir chevelu, aux épaules, au cou, aux bras, aux cuisses et aux jambes, mais elles peuvent se montrer partout ailleurs. Nous n'étudions en ce moment que les gommés du tissu cellulaire sous-cutané, mais les muqueuses, et en particulier la muqueuse buccale, celle des lèvres, des joues, de la langue, du voile du palais, etc., en sont très-fréquemment atteintes. Les gommés cutanées sont des tumeurs inflammatoires du tissu sous-dermique et du tissu conjonctif cellulo-adipeux qui finissent par s'ouvrir en donnant lieu à une perte de substance profonde, plus considérable à son fond qu'à son orifice cutané et qui s'élimine lentement à la façon du bourbillon d'un furoncle.

On considère dans le développement d'une gomme quatre périodes qui sont : la phase de formation ou de crudité, la période de ramollissement, la période d'ulcération et celle de réparation.

La première période est longue, et comme la tumeur n'est pas douloureuse, les malades ne s'aperçoivent que par hasard de sa présence c'est un nodule arrondi ou un peu aplati siégeant profondément sous la peau. La peau est un peu soulevée ; le nodule peut se déplacer latéralement par rapport au tissu sous-cutané profond ; elle est dure, consistante, et elle ne donne lieu à une manifestation douloureuse notable que dans le cas où elle comprime un filet ou un tronc nerveux. Ainsi on en a observé sur le cubital et sur le radial qui excitaient une douleur analogue à celle des névromes.

La tumeur grossit peu à peu, lentement, et elle acquiert ainsi un volume qui varie d'un centimètre de diamètre jusqu'au volume d'un œuf de poule et même d'un œuf de dinde. Ces gommés énormes sont exceptionnelles, aussi n'avons-nous en vue dans notre description que les gommés du volume le plus ordinaire, ayant de 10 à 15 millimètres de diamètre.

La peau n'est généralement pas modifiée à leur niveau, elle reste blanche et souple à la surface de la gomme tant que celle-ci n'est pas en voie de suppuration.

A un moment donné, la petite tumeur se ramollit, devient pâteuse, puis diffluente, ce qui correspond à une sorte de liquéfaction de la substance solide de la gomme. Bientôt la surface de la peau rougit, la peau s'enflamme, s'amincit au niveau du point saillant de la gomme, et finalement elle est perforée. Le pertuis rond et étroit ainsi formé ne donne d'abord issue qu'à une très-petite quan-

tité de liquide puriforme ou gommeux : une gomme qui s'ouvre ne ressemble en rien à un abcès qui vide au dehors son contenu. La gomme ne se vide pas une fois qu'elle est ouverte : le tissu conjonctif enflammé reste là en place, adhérent par sa partie profonde au tissu cellulaire sous-dermique : ce tissu s'en ira peu à peu en débris bourbillonneux, filamenteux, pouvant s'étirer, en même temps que du liquide puriforme formé par les parois de la cavité gommeuse. Celle-ci, dont le fond et le grand diamètre sont beaucoup plus grands que le goulot, présente des parois assez résistantes. Ainsi le tissu conjonctif et l'épiderme de la peau qui recouvrent la gomme et qui forment la paroi superficielle de la cavité gommeuse, ne s'effacent pas et conservent une certaine dureté. Cependant le tissu grisâtre bourbillonneux du fond de la gomme s'en va peu à peu avec le liquide puriforme ou séreux, secrété par les parois. Lorsque l'élimination est complète, la période de réparation commence ; le fond bourgeonne, la cavité se remplit de bourgeons de bonne nature, la solution de continuité se ferme et la cicatrisation se fait. La gomme se répare ainsi très-vite dans certains cas, si bien qu'on est étonné que la réparation marche si vite, tandis que les autres périodes ont été si lentes.

La cicatrice qui résulte de ces productions est profonde, enfoncée, souvent adhérente aux tissus profonds et aux os, lorsque la gomme siégeait au niveau d'un os superficiel, et alors on voit des inégalités et des reliefs dus à une périostite ou à la périostose tout autour de la dépression gommeuse. Au niveau de la cicatrice, qui est régulièrement circulaire, la peau est blanche, normale, pigmentée souvent à son pourtour.

Plusieurs gommages peuvent se réunir pour former un

groupe plus ou moins considérable : chacune d'elles s'ouvre alors par un orifice distinct ; il peut y avoir aussi plusieurs ouvertures de la peau sur une seule gomme, lorsque celle-ci est très-volumineuse.

ANATOMIE ET HISTOLOGIE DE LA GOMME. — Le tissu de ces productions du tissu cellulaire a été étudié avec beaucoup de soin par tous les anatomo-pathologistes. Au début des applications du microscope à l'étude des tumeurs, MM. Lebert, Verneuil, Robin ont constaté qu'il n'y avait pas dans la gomme syphilitique d'éléments cellulaires spéciaux. Les examens qu'en a faits M. Ch. Robin se trouvent consignés dans la thèse de Van Oordt (1). Virchow, Lancereaux en ont donné de bonnes descriptions. C'est la production la plus caractéristique de la syphilis, qu'on la considère à la peau ou dans les organes profonds comme le foie ; elle a de tout temps exercé surtout les anatomo-pathologistes.

Lorsqu'on examine à un faible grossissement une section de la peau passant à travers une gomme à l'état de crudité et vue dans son ensemble, on voit d'abord que la peau est un peu soulevée par la production placée au-dessous d'elle ; mais les couches superficielles de la peau, l'épiderme et la couche dermo-papillaire sont absolument intacts.

Ainsi les figures 5 et 6 de la planche V, que j'ai dessinées d'après une préparation de gomme à l'état de crudité faite par M. Chambard, l'une la figure 5 à l'œil nu, l'autre la figure 6 à un grossissement de 8 diamètres, montrent en *a, a*, la masse du tissu gommeux et sa situation

(1) Van Oordt. *Des tumeurs gommeuses*, thèse de Paris, 1859.

par rapport aux différentes parties de la peau. On peut s'assurer que la couche muqueuse *b* et les papilles *c* (fig. 6) ne sont pas épaissies : le tissu dermique *d* est normal et les glandes sudoripares *t*, *s*, *s*, ne sont pas non plus comprises dans la néoformation. Cependant les glomérules situés le plus profondément peuvent être atteints. Le tissu nouveau commence au niveau des lobules adipeux du derme et il envahit toute la partie la plus inférieure du derme et le tissu lâche cellulo-adipeux sous-cutané. La production est, à cette période, assez bien limitée, quoiqu'elle se confonde insensiblement avec les tissus sains.

Si l'on étudie la gomme avec un plus fort grossissement en allant du tissu dermique normal jusqu'au centre et aux parties profondes, on voit qu'à sa limite les faisceaux de fibres du tissu conjonctif sont séparés par des rangées de cellules rondes, les tubes du glomérule des glandes sudoripares en sont entourés, les îlots adipeux sont également envahis ; plus profondément, dans toute l'étendue du tissu gommeux, les faisceaux de fibres sont isolés par des masses de cellules disposées avec une certaine régularité autour d'eux. Les faisceaux de tissu conjonctif sont parfaitement reconnaissables à leur transparence et à la couleur rouge que leur donne le picrocarmin. Les vaisseaux sont isolés aussi et entourés par ces mêmes cellules. Les fibres élastiques ne sont pas modifiées.

Tout le tissu cellulo-vasculaire préexistant est donc là infiltré et bourré de cellules. La quantité énorme de ces éléments étouffe les éléments propres du tissu et gêne la circulation. On voit bientôt, en effet, les vaisseaux capillaires et les veinules présenter dans leur intérieur une accumulation de cellules rondes et de cellules endothé-

liales gonflées et détachées : leur lumière montre aussi assez souvent des coagulations fibrillaires ou granuleuses de fibrine, qui englobent les éléments précédents et tout le contenu du vaisseau se colore fortement en rouge ou en rouge orangé d'une intensité plus grande que le tissu infiltré simplement de cellules. Il y a de distance en distance de véritables altérations des petits vaisseaux. Les figures 7, 8 et 9 de la planche V montrent les altérations du tissu conjonctif et des vaisseaux dans cette gomme à l'état de crudité. Dans la figure 7, les capillaires sont remplis par une coagulation *b, b*, formée de cellules endothéliales, de cellules lymphatiques et de fibrine. Les faisceaux de tissu conjonctif *f* sont dissociés et séparés par des cellules rondes *n*. Dans la figure 8, on voit une section longitudinale d'une petite veine dont la paroi *p* est formée d'un tissu infiltré de cellules rondes. A sa limite interne, la paroi présente des cellules endothéliales *e*, et la lumière du vaisseau est remplie d'un coagulum fibrineux *e* englobant des cellules lymphatiques. La figure 9 représente une section oblique d'une veine oblitérée de la même façon. Le coagulum montre des filaments de fibrine et des cellules lymphatiques.

Ces coagulations sont amenées (c'est là un fait général dans les inflammations intenses et destructives) par la modification de la paroi vasculaire. La paroi laisse passer les globules : ses cellules endothéliales se gonflent, la circulation se fait mal, les cellules lymphatiques s'arrêtent et il y a engorgement du tuyau d'abord, puis coagulation de la fibrine. Ces coagulations sont rarement visibles dans les gommés, si ce n'est au moment où se fait la mortification du néoplasme qui précède son élimination. Quelle est la cause initiale de cette modification de la paroi vasculaire :

le virus syphilitique doit-il être mis en cause? Ce sont là des questions insolubles aujourd'hui.

Telles sont les lésions de la gomme à l'état de crudité. Dans la seconde période ou de ramollissement, les éléments cellulaires deviennent souvent granulo-graisseux, les faisceaux de fibres du tissu conjonctif se dissocient, les éléments serrés d'abord entre des fibres résistantes se déplacent plus facilement les uns par rapport aux autres et la tumeur devient plus molle.

Les couches superficielles de la peau s'enflammant en même temps sont pénétrées des mêmes éléments cellulaires, et enfin il y a une perforation.

Je mets sous vos yeux une préparation de gomme ouverte faite par M. Chambard : la perte de substance est considérable et profonde et elle forme une cavité vide, car le tissu de la gomme a été évacué complètement la figure 1 de la planche VI représente un dessin fait à l'œil nu de la préparation. La caverne vidée *c* est représentée dans sa moitié ; les parois de la caverne ouverte en *b* sont constituées par la partie superficielle de la peau *a*, par le derme *e* et par le tissu conjonctif sous-cutané *d*.

La figure 2 montre à un grossissement de 8 diamètres la constitution de la partie de la peau comprise entre *a* et *b* dans la figure 1.

Le corps muqueux de Malpighi *a* est considérablement accru, il envoie, entre les papilles très-allongées, de longs boyaux épithéliaux *d* ; tout le tissu conjonctif du derme *c* est enflammé. Dans la portion *b* et dans tout le voisinage de la perforation, les cellules du corps muqueux ont subi une inflammation très-remarquable avec des cavités creu-

sées au milieu des cellules, ce dont on peut s'assurer en employant un plus fort grossissement.

Toute la partie superficielle du derme et de l'épiderme a donc été vivement enflammée avant que la perforation se produise.

La perforation faite, la portion liquide de la gomme et ses parties solides s'éliminent peu à peu, la paroi superficielle de la caverne ne s'affaisse pas : elle reste en place et la caverne est béante. Il est facile de vous expliquer la raison de ce phénomène la paroi, de *b* en *c*, fig. 1, est, en effet, constituée par le derme de la peau enflammée, et il est assez résistant, comme tout tissu conjonctif sclérosé, pour conserver sa forme.

L'évacuation du tissu gommeux se fait très-lentement : elle peut durer un mois, deux mois même après que la perforation cutanée lui a livré une issue. Il s'agit, en effet, là d'un bourbillon analogue à celui du furoncle, formé de faisceaux de tissu conjonctif plus ou moins dissociés et étouffés par une quantité de cellules. Il s'en va par débris filamenteux et il se désagrège lentement sous l'influence de liquides venant de la paroi de la caverne.

Mais la paroi inférieure de la caverne adhère longtemps à la gomme, parce qu'elle présente absolument la même structure, et même après que toute la partie mortifiée est éliminée, on voit encore dans le tissu qui forme le fond de la perte de substance, des vaisseaux oblitérés au milieu d'un tissu conjonctif infiltré de cellules.

La période de réparation consiste simplement dans un bourgeonnement de tissu conjonctif embryonnaire partant de toute la surface de la caverne, et qui la comble en général assez rapidement.

Vous avez ainsi l'explication, Messieurs, des divers phé-

nomènes de l'évolution des gommés cutanées, et vous pouvez maintenant comprendre la description symptomatique que nous vous en avons donnée.

Le diagnostic de ces tumeurs sous-cutanées est en général facile : on ne les confondra pas avec les loupes, avec les sarcomes, les fibromes ou le cancer — on pourrait cependant hésiter entre une gomme du sein et une tumeur d'une autre nature de cet organe.

Les gommés ouvertes et en voie de se déteger sont très-caractéristiques, elles se distinguent des abcès froids scrofuleux en ce que ces derniers sont plus rapidement fluctuants, en ce qu'ils donnent un pus épais, granuleux, assez abondant, tandis que la gomme est plus sèche, en ce que la paroi et le fond de la gomme ont une certaine dureté, tandis que la peau largement décollée au niveau d'un abcès froid est plus flasque, violacée. Les cicatrices sont aussi différentes, car les cicatrices scrofuleuses sont le plus souvent gaufrées et irrégulières.

Le pronostic des gommés cutanées n'est pas grave lorsqu'il y en a un petit nombre, lorsqu'elles ne viennent pas prématurément et lorsqu'elles ne sont pas très-étendues. Leur apparition hâtive, trois ou quatre mois après le début du chancre, indique habituellement une syphilis grave anormale.

SYPHILIDES TUBERCULEUSES. — Les détails dans lesquels je viens d'entrer à propos des gommés profondes de la peau me permettront d'être plus bref à propos des syphilides tuberculeuses. Il y a, en effet, entre elles de très-nombreuses analogies. Elles viennent souvent ensemble et au même âge de la vérole ; elles offrent la même gravité ; elles sont constituées par les mêmes altérations pathologiques ; la seule différence est qu'elles sont moins pro-

fondes, n'atteignant que le derme dans sa totalité, respectant le tissu sous-cutané et donnant lieu à une infiltration moins abondante de cellules.

Les syphilides tuberculeuses représentent une papule énormément grossie et plus profonde et sont l'intermédiaire entre la papule et la gomme. Elles viennent par boutons isolés, aplatis, déterminant une induration de toute la peau, depuis les couches les plus superficielles de l'épiderme jusqu'aux couches les plus profondes du derme; les tubercules sont tantôt isolés, tantôt groupés, peu nombreux ou au contraire ils envahissent la plus grande partie du corps.

Leur siège d'élection est à la face, aux ouvertures des muqueuses, au nez, aux oreilles, au front, sur le dos, sur le cou, aux extrémités inférieures, surtout aux jambes.

On en distingue deux variétés : la variété sèche ou syphilide tuberculeuse sèche, et la syphilide tuberculeuse ulcéreuse.

M. A. Fournier les décrit sous le nom de gommés de la peau et il a raison en ce sens que leur lésion histologique est la même que celle des gommés, si bien qu'on pourrait nommer ces dernières tubercules profonds du tissu conjonctif. Nous conservons néanmoins le mot de tubercule avec la signification que Willan lui a donnée, d'après son siège, dans la classification des lésions élémentaires de la peau.

La syphilide tuberculeuse sèche se caractérise le plus souvent par une couleur cuivrée analogue à celle des papules : les groupes de tubercules aplatis et épais qu'elle détermine forment des segments de grands cercles ou des cercles complets : elle se recouvre de squames épaisses, presque croûteuses, bien qu'il n'y ait pas d'ulcération de

la peau et elle peut guérir sans ulcération en s'accompagnant d'une cicatrice blanche ou pigmentée. Les phénomènes d'infiltration profonde par des cellules rondes, de destruction partielle du tissu conjonctif transformé en tissu cicatriciel, qui se passent à ciel ouvert dans l'ulcération, peuvent, en effet, s'effectuer sous un corps papillaire et un épiderme intact ou simplement enflammé. On comprend quelle est la longue durée d'un pareil processus.

Les *sypphilides tuberculo-ulcéreuses* sont plus graves en raison de l'abondance de la suppuration qu'elles déterminent. Elles sont isolées ou groupées, ce qui est le cas habituel. Elles peuvent s'étendre alors à des parties considérables de la peau, sur le crâne, sur la face, le front, le nez, les joues, la lèvre, les oreilles, la partie postérieure du dos, le tronc et les membres, sur la vulve.

J'ai examiné au microscope une partie d'une plaque de tubercules syphilitiques élevée sur une de nos malades. Tout le tissu dermo-papillaire était bourré de cellules rondes et les papilles étaient hypertrophiées et bourgeonnantes. La surface des papilles était recouverte dans ce cas de cellules épithéliales et de globules de pus. Les cellules du corps muqueux et de l'épiderme corné présentaient les lésions sur lesquelles nous avons insisté à propos de plaques muqueuses, l'état cavitairé, les déformations, les prolongements rameux, etc.

Les tubercules, ceux de la face notamment, sont tellement saillants parfois, avec une coloration rouge vineuse ou violacée, et ils épaississent tellement toute la peau du visage que l'éruption mérite le nom de léontasie. Les oreilles peuvent être déformées comme dans l'érysipèle.

Ces éruptions donnent lieu, en s'ulcérant, à des pertes de substance étendues, mais venant par points isolés, par de petites cavernes ou cupules ulcérées, comme dans les gommès profondes, et qui se réunissent suivant la forme circinée de l'éruption. Les ulcérations sont profondes et taillées à pic dans une peau épaissie et dure, infiltrée de petites cellules; les bords de l'ulcération sont rouges et enflammés, quelquefois très-hypertrophiés.

Nous avons eu, cette année, dans la salle Saint-Clément, un exemple vraiment épouvantable d'une éruption généralisée de tubercules ulcéreux, chez une femme âgée qui ne pouvait nous donner aucun renseignement sur l'origine de sa syphilis. Les ulcérations et les épaissements de la peau se sont guéris avec une rapidité étonnante, en laissant après eux des cicatrices blanches, sous l'influence du traitement par le mercure et l'iodure de potassium et par le pansement à l'emplâtre de Vigo.

Ce sont les tubercules syphilitiques ulcéreux qui affectent parfois la forme térébrante et qui perforent de part en part l'aile du nez, la sous-cloison, la lèvre, l'oreille, qui s'accompagnent sur le dos du nez, de la nécrose et de la chute des os ou des cartilages, et qui sont suivis de l'effondrement du nez.

Lorsque ces tubercules, les gommès ou les pustules ulcéreuses profondes siègent au voisinage des os, comme cela a lieu pour le tissu conjonctif sous-cutané du crâne ou des membres au niveau du sternum, du tibia, du cubitus, etc., il arrive très-fréquemment que le périoste soit altéré de la même façon que la peau. Nous reviendrons sur ce point, et sur les suppurations qui ont pour point de départ des lésions osseuses syphilitiques, en étudiant les diverses altérations des os.

Ce sont encore ces diverses éruptions cutanées profondes et graves, qu'elles soient primitivement pustulo ou bullo-croûteuses, qu'elles soient tuberculeuses ou gommeuses qui, par leur confluence, déterminent ces grands ulcères serpigineux des extrémités inférieures, de l'épaule ou du dos, dont nous avons vu de nombreux exemples à l'hôpital Saint-Louis, mais qui sont extrêmement rares à Lourcine.

Ces syphilides graves par la profondeur de l'ulcération, par l'étendue des parties malades, par l'abondance de la suppuration, par la difficulté de la guérison, par les récurrences, par la cachexie des sujets, n'arrivent habituellement qu'à une période très-éloignée du début de l'infection, et elles sont très-rares relativement au grand nombre des personnes infectées.

Si telle est la règle commune, elle n'en souffre pas moins des exceptions. Dans la syphilis, en effet, ainsi que nous l'avons déjà dit, les accidents ne se succèdent pas toujours avec la régularité des périodes qu'on établit un peu artificiellement en périodes distinctes et que nous avons suivies parce qu'elles sont très-commodes pour une description méthodique et didactique. Ainsi, les premiers accidents de la syphilis peuvent être d'emblée des syphilides profondes généralisées, pustuleuses et ulcéreuses ; c'est là ce qu'avec MM. Bazin et Dubuc on a appelé les syphilides malignes précoces, ou mieux les syphilides graves d'emblée.

SYPHILIDES GRAVES D'EMBLÉE. — Ces éruptions qui ne sont autres que les syphilides pustuleuses, bulleuses et profondes, ou que les syphilides tuberculeuses précédemment décrites, succèdent immédiatement au chancre in-

fectant au lieu d'être séparées de lui par un intervalle de plusieurs années; elles sont plus généralisées que les syphilides tardives ne le sont habituellement, et elles arrivent à un moment où tous les ganglions sont envahis par l'infection générale du début de la syphilis, tandis que d'ordinaire, à l'époque d'apparition des mêmes accidents lorsqu'ils sont tardifs, les ganglions lymphatiques ne sont plus durs ni hypertrophiés. Les accidents généraux, la fièvre, l'abattement, les douleurs ostéocopes dues à des périostoses ou à des ostéites sont plus intenses que dans les faits de syphilis commune.

Suivant la lésion élémentaire de l'éruption cutanée, M. Bazin admet : 1° une forme *puro-vésiculeuse* caractérisée par des bulles de rupia ou par des pustules d'ecthyma profond qui se généralisent, qui suppurent abondamment, qui se recouvrent de croûtes épaisses, jaunâtres ou noirâtres; l'abondance de la suppuration jointe à la généralisation de la lésion sur toute la surface cutanée peut être telle qu'elle entraîne par elle seule la cachexie et la mort des sujets comme il résulte de plusieurs observations.

2° La forme *tuberculo-ulcérante gangréneuse* dans laquelle l'éruption tuberculeuse et ulcéreuse se complique d'une mortification qui s'effectue au centre des ulcères. Les eschares se détachent sous l'influence de la suppuration, non sans causer des pertes de substance larges et profondes.

3° M. Dubuc a décrit, en outre, une forme de syphilides malignes *tuberculo-ulcéreuses*. Ces tubercules très-nombrueux se recouvrent d'une croûte noirâtre, épaisse, sous laquelle existe bientôt une ulcération profonde; par leur

réunion, par la fusion de leurs ulcérations, ils peuvent constituer des ulcères serpigineux, et, lorsqu'après avoir duré longtemps, ils se réparent, ils produisent des cicatrices irrégulières avec des brides sur une cicatrice blanche.

Entre ces syphilides d'une excessive gravité et les poussées successives ou la poussée unique de syphilide érythémateuse ou papuleuse qu'on observe dans les cas légers de syphilis, et qui constituent souvent toute la maladie, il existe de nombreux intermédiaires.

Ainsi, nous avons vu souvent des éruptions de larges papules lenticulaires ou de papules circonscrites squameuses épaisses, saillantes et très-larges, ayant débüté immédiatement après l'accident primitif, rebelles au traitement et durant six mois ou même une année entière. De tels faits servent de passage entre la syphilis légère et la syphilis commune et la syphilis grave (maligne, de certains auteurs).

COUP D'OEIL GÉNÉRAL SUR LES ÉRUPTIONS SYPHILITIQUES. — Nous venons de décrire, dans nos deux dernières leçons, toutes les éruptions cutanées de la syphilis ; il est bon de jeter maintenant un regard en arrière ; nous avons vu qu'elles sont d'autant plus graves et d'autant plus profondes qu'elles sont plus anciennes, mais elles sont alors plus localisées, abstraction faite des syphilides graves d'emblée qui échappent à la règle commune.

Les lésions anatomiques de la peau, dans les syphilides, ne diffèrent pas notablement, eu égard aux altérations anatomiques, des mêmes lésions observées dans les papules, dans les pustules, dans les bulles, etc., causées par une autre maladie générale que la syphilis ou dues à des agents irritants.

Les lésions anatomiques que nous avons décrites au point de vue de l'histologie ne nous donnent pas la raison pour laquelle telle éruption déterminée a telle forme, tel siège, pourquoi elle est distribuée symétriquement de telle et telle façon. Dans la maladie que nous étudions pas plus que dans toutes les autres, nous n'arrivons pas à déterminer la cause première. Nous constatons les faits, nous les étudions dans tous leurs détails, nous découvrons la raison anatomique et physiologique du phénomène observé à l'œil nu. On ira certainement beaucoup plus loin avec des méthodes nouvelles et plus parfaites ; peut-être trouvera-t-on plus tard dans des lésions matérielles ou dans des troubles fonctionnels des nerfs, la raison de la dissémination régulière et symétrique des éruptions. Mais je tiens essentiellement à ne pas dissimuler ce qui nous échappe, ce que nous ne savons pas encore.

Les études d'histologie fine, pratiquées avec de forts grossissements, nous apprennent que les phénomènes les plus généraux, communs au plus grand nombre des éruptions cutanées, les modifications de nutrition, de génération, de migration des cellules, sont à peu de chose près les mêmes, sauf leur intensité, qu'il s'agisse de papules, de vésicules, de pustules ou de tubercules. Ces diverses éruptions, qu'elles soient syphilitiques ou de toute autre nature ne diffèrent pas entre elles autant qu'on pourrait le supposer *a priori* quand on les étudie au microscope et à de forts grossissements.

Aussi n'est-ce pas l'examen microscopique qui peut servir à déterminer la forme et la nature des éruptions. En pathologie cutanée, comme en histoire naturelle, c'est la forme qui constitue l'espèce et non la structure fine des tissus, ainsi que l'a très-bien dit un syphiliographe

d'esprit et de grande expérience, M. Edmond Langlebert.

Je suis absolument de son avis sur ce point, mais ce n'est pas à dire pour cela qu'on ne doit pas chercher à déterminer la forme des éruptions avec des instruments plus précis et meilleurs que notre œil, de même qu'on ne peut voir sans microscope des milliers d'espèces végétales ou animales. Je me suis attaché spécialement à bien étudier la forme des éruptions cutanées à l'aide du microscope et surtout par l'emploi des faibles grossissements. De cette façon on arrive à déterminer exactement les changements de forme et de rapport des diverses couches de la peau, la limite précise des lésions en surface aussi bien qu'en profondeur ; on voit les modifications pathologiques de chacune des parties constituantes, couches épidermiques, glandes, papilles, derme, etc. ; le siège et la nature des productions anormales ; on donne en un mot une description précise depuis le début jusqu'à la période d'état et de réparation de chacune des lésions cutanées élémentaires. Cette anatomie descriptive est non-seulement plus exacte, mais aussi plus simple, plus satisfaisante pour l'esprit que si l'on s'en tient uniquement à la surface des choses. Comme en pareil cas l'anatomie pathologique et l'étude symptomatique se confondent, on a tout avantage à l'étudier avec les meilleures méthodes dont nous puissions disposer aujourd'hui. J'ajoute qu'il est impossible d'enseigner la pathologie cutanée de même que toute autre branche de la pathologie, sans procéder par une description anatomique des lésions éclairée par les examens au microscope. Ce diagnostic anatomique des lésions élémentaires est la base des distinctions spécifiques et des maladies.

L'étude histologique des modifications des éléments considérés en eux-mêmes et isolément dans les éruptions cutanées, n'est pas moins utile, à un autre point de vue. Tandis que l'examen, à un faible grossissement, montre les différences qui séparent une espèce donnée d'une espèce voisine, par exemple une papule d'une pustule, et les fait mieux connaître que l'œil nu dans tous leurs détails, l'analyse histologique des modifications de nutrition ou de migration des cellules montre les ressemblances, la généralité des faits pathologiques dans les espèces nosologiques distinctes. Par exemple, la formation des cavités péri-nucléaires dans les cellules, la division des noyaux, la formation de cellules rondes ou globules de pus, est la même dans l'épithélium de revêtement, qu'il s'agisse d'une papule, d'une pustule cutanée, d'une plaque muqueuse ou d'une tumeur quelconque voisine de la surface de la peau. De même, la formation de petits abcès ou îlots de globules de pus dans les couches superficielles de l'épiderme sera la même dans ce que le phénomène a de plus général, qu'il s'agisse d'un chancre, d'une plaque muqueuse, d'une pustule syphilitique ou d'une pustule de la variole. Par exemple encore, l'émigration des globules blancs et l'infiltration de ces cellules entre les faisceaux de fibres du tissu conjonctif ne différera pas dans le chancre induré, dans le chancre mou, dans les papules ou les pustules : c'est l'évolution, le degré plus ou moins intense de l'inflammation, la répartition topographique des lésions qui définissent les espèces, tandis que plus on étudie avec de forts grossissements les lésions de nutrition élémentaires, et plus on a affaire à des phénomènes de pathologie générale applicables à une grande quantité d'états différents. Le mode suivant lequel les cellules sont in-

fluencées par les maladies les plus dissemblables, est en effet très-borné et très-peu variable.

Mais ces phénomènes généraux n'en sont pas moins très-intéressants, très-importants dans la conception générale de la pathologie, et dans le cas qui nous occupe, il n'est pas non plus indifférent de les connaître. Je vous ai montré, en effet, que le processus en vertu duquel une plaque muqueuse laisse suinter un liquide presque transparent, contenant des cellules rondes, est le même que celui qui amène la chute de l'épiderme superficiel ou la formation de squames sur une papule sèche de la peau; ce processus, porté à une plus grande intensité, amène la suppuration croûteuse d'une pustule d'acné ou l'ulcération d'une pustule d'ecthyma. Vous vous rendez compte de certaines suppurations croûteuses ou squameuses insensibles, sans que la couche épidermique soit complètement tombée et même avec conservation de la couche de Malpighi et d'une partie de la couche cornée. Je pourrais multiplier indéfiniment ces exemples, rapprocher dans ce qu'elles ont de commun, la lésion de la diphthérie et celle des fausses membranes des plaques muqueuses, les analogies de l'inflammation du tissu conjonctif dans les papules muqueuses ou cutanées, dans les pustules, etc., mais cela m'exposerait à des redites et si vous avez bien compris ce qui précède, vous en tirerez vous-mêmes les applications et les corollaires évidents.

TRAITEMENT DES SYPHILIDES CUTANÉES. — Ce traitement montre d'une façon indéniable l'action efficace, quelquefois surprenante du mercure contre les altérations cutanées. L'emploi du mercure administré soit sous la forme de pilules de proto-iodure, soit sous la forme de bichlorure dans

la liqueur de van Swieten, soit dans les pilules de Sédillot, soit en frictions avec de la pommade mercurielle, en bains de sublimé, en injections hypodermiques, à doses d'autant plus fortes que la syphilide est plus tenace, plus profonde et plus étendue, est assurément indiqué au mieux par son action curative. On voit la rougeur des papules, par exemple, diminuer d'intensité, passer du rouge de sang ou du rouge cuivré à la couleur du jambon cuit, puis s'effacer peu à peu en même temps que la saillie des papules diminue et disparaît en laissant une tache maculeuse. Rien n'est plus net que cette action. Si, dans une éruption tenace, papuleuse ou pustuleuse, le mercure est donné en assez grande quantité pour produire la salivation, l'effacement, la guérison d'une éruption qui durait depuis des mois s'opèrent en quelques jours, en une semaine, en dix ou quinze jours.

Personne ne conteste le fait. Mais on s'est demandé s'il y avait avantage à donner le mercure dans les cas de syphilides bénignes ou communes qui guérissent d'elles-mêmes. M. Diday ne donne pas en pareil cas le mercure, et il le réserve pour les syphilides tenaces ou graves. M. Després, fidèle à sa conviction qu'on doit laisser le virus syphilitique s'éliminer de lui-même par les éruptions cutanées, absolument comme on respecte, sans la contraire, l'éruption de la rougeole ou de la variole, n'intervient aucunement ou donne simplement des préparations martiales.

Nous devons nous demander en premier lieu s'il est bon de traiter par le mercure les accidents secondaires de la syphilis. Le résultat immédiat est excellent, cela n'est pas douteux, mais les accidents tertiaires, ceux qui sont le plus à redouter, seront-ils éloignés ou avancés, plus nom-

breux et plus graves ou, au contraire, plus rares et plus bénins si l'on a donné le mercure pendant la période secondaire.

M. Jullien (1) a tenté de répondre à cette question dans un travail de statistique basé sur trois séries d'observations très-nombreuses, recueillies et classées avec grand soin et se rapportant à des syphilis évoluant naturellement, à des cas mercurialisés dès le début du chancre et à des malades traités pendant les accidents secondaires. Les accidents tertiaires seraient les plus bénins dans la syphilis naturelle, et les plus graves seraient observés dans la syphilis traitée pour la première fois par le mercure pendant les accidents secondaires. Quelle est la valeur de ce résultat statistique? Il faut évidemment l'interpréter, car si on l'acceptait tel quel, surtout en admettant avec M. Diday que les accidents graves sont plus communs chez les individus mercurialisés dès le début du chancre, on devrait proscrire absolument le mercure. M. Jullien a dressé sa statistique d'après des observations de malades entrés dans les hôpitaux pour être traités d'affections syphilitiques tertiaires, et il a divisé ces malades en trois séries. D'après lui, la série des mercurialisés pendant la période secondaire fournit le plus de lésions syphilitiques tertiaires graves. Admettons le fait : cela ne nous contente qu'à demi; nous voudrions savoir quelle est la relation du nombre des chancres non traités avec le nombre des accidents tertiaires, quel est le rapport numérique des syphilides secondaires traitées par le mercure avec

(1) Louis Jullien. *Recherches statistiques sur l'étiologie de la syphilis tertiaire*. Paris, 1874.

le nombre des accidents tertiaires que présente cette série. En d'autres termes nous voudrions savoir si un plus grand nombre de malades traités pendant les accidents secondaires n'échappe pas absolument aux accidents tertiaires que s'ils n'avaient pas été traités du tout, et si le traitement pendant la seconde période ne met pas généralement à l'abri des accidents de la troisième (1).

M. Jullien a recueilli 218 faits de syphilis tertiaires, 39 chez des malades non traités, 149 chez des malades mercurialisés. Il est certain que ce résultat donne beaucoup plus de cas de syphilis tertiaire à la catégorie des syphilis naturelles qu'aux séries de mercurialisés, car l'immense majorité des syphilitiques a pris du mercure. Et s'il était prouvé que les syphilis mercurialisées ne donnent que rarement lieu à des accidents tertiaires, il faudrait donner toujours le mercure pendant la période secondaire, même au risque d'avoir exceptionnellement un accident tertiaire plus grave que si on avait laissé évoluer naturellement la maladie.

Dans notre service, nous donnons le mercure à petite dose et seulement pendant la durée des syphilides lorsqu'elles sont légères, une pilule de cinq centigrammes de proto-iodure ou une cuillerée à bouche de liqueur de van Swieten dans du lait pour les syphilides de moyenne intensité, le double ou des frictions dans les syphilides graves, en nous arrêtant avant la salivation s'il y a de la stomatite.

(1) Dans son excellent *Traité pratique des maladies vénériennes*, M. Jullien n'est pas aussi affirmatif que dans ses recherches statistiques, et il ne regarde pas comme incontestablement établi que les syphilides mercurialisées pendant les accidents secondaires donnent plus souvent lieu à des accidents tertiaires que la syphilis mercurialisée dès le début du chancre.

Nous ne donnons pas le mercure préventivement, parce que nous ne sommes pas persuadés qu'il empêche le retour des syphilides. Quand il s'agit de syphilides graves précoces, ou de syphilides tertiaires, pustuleuses ou tuberculeuses, nous associons l'iodure de potassium au mercure par le sirop de Gibert ou par l'iodure donné à l'intérieur et uni aux frictions.

Le traitement local des syphilides graves consistera dans les bains de sublimé, et pour les syphilides pustulo-crustacées et tuberculo-ulcéreuses dans le pansement avec l'emplâtre de Vigo ou avec liodoforme.

 BIBLIOGRAPHIE DES SYPHILIDES

- N. Devergie. — Clinique de la maladie syphilitique, enrichie d'observations communiquées par MM. Cullerier oncle, Cullerier neveu, Bard, Gama et Desruelles, avec atlas colorié. Paris 1826.
- Cazenave. — Traité des syphilides. Paris 1843.
- E. Bazin. — Leçons sur la syphilis et les syphilides. Paris 1866.
- Hardy. — Leçons sur les maladies de la peau. Paris 1860. 1^{re} édition par Moysant; 2^e édition par Lefeuve, 1863.
- Bassereau. — Traité des affections de la peau symptomatiques de la syphilis, 1852.
- Schweich. — Etudes sur la classification des syphilides. Thèse, 1869.
- Dubuc. — Des syphilides malignes précoces. Thèse de Paris, 1864.
- Profeta. — Sull'i dermatosi sifilitiche. Palerme 1876.
- Vajda. — Beiträge zur Anatomie der syphilitischen Papel der Geschlechtstheile (*Stricker's Jahrbuch*, 1876, page 309).
- Moriz Kaposi. — Die Syphilis der Haut und der angrenzenden Schleimhäute, mit Tafeln in Chromolithographie, ausgeführt von Carl Heitzmann. Wien, 1873.
- Cazenave. — Syphilis tuberculeuse (*Annales des maladies de la peau*, 1850, page 100).
- Chausit. — Diagnostic du rapia (*Annales des maladies de la peau*, 1850, page 203).
- Diday. — Pathologie de la syphilis tertiaire (*Gazette des hôpitaux*, 1863, page 70).
- A. Fournier. — Gomme du tissu cellulaire (*Progrès médical*, 1874, page 309).
Leçons sur la syphilis tertiaire, 1875.

HUITIÈME LEÇON

LÉSIONS TERTIAIRES DES MUQUEUSES. — SYPHILIS DES MUSCLES.

SOMMAIRE. — Lésions syphilitiques tertiaires de la muqueuse des organes génitaux.
Syphilis tertiaire de la bouche. — Glossite superficielle ou corticale. — Glossite profonde. — Gommès de la langue. — Diagnostic avec le psoriasis lingual, les plaques opalines des tumeurs, l'ulcère tuberculeux et le cancroïde.
Gommès du voile du palais, des amygdales, de la paroi postérieure du pharynx. — Diagnostic avec les scrofulides.
Syphilis musculaire. — Contracture du biceps. — Gommès des muscles en général et du cœur en particulier.

Messieurs,

Nous allons examiner aujourd'hui les lésions de la période tertiaire de la syphilis sur les muqueuses. Leur apparition, en effet, est contemporaine des syphilides tardives de la peau et elles offrent dans leurs caractères anatomiques, dans leur répartition, dans leur siège profond au sein du derme muqueux et du tissu cellulaire sous muqueux, de nombreuses analogies avec les syphilides cutanées.

Elles sont caractérisées par des tubercules atteignant la limite inférieure du chorion muqueux ou la dépassant, et par des gommès absolument semblables à celles

que j'ai décrites dans notre précédente leçon ; elles sont toujours ou presque toujours ulcératives et ne sont pas recouvertes de croûtes comme les syphilides ulcéro-crustacées, ce qui est dû à la facilité de la chute des couches puriformes et des cellules épithéliales entraînées par le liquide qui baigne la surface muqueuse. Aussi, partout où il y avait à la peau une croûte, nous trouvons sur les muqueuses une ulcération sécrétant plus ou moins de pus.

De même que les syphilides cutanées profondes, elles sont généralement limitées et localisées, car, à mesure que la vérole vieillit, ses productions, au lieu d'être étendues et superficielles, se fixent dans leur siège d'élection et intéressent profondément les tissus de l'organisme, en les détruisant.

Le siège d'élection des syphilides profondes des muqueuses est la région génitale des deux sexes, la muqueuse buccale, c'est-à-dire la langue, le voile du palais, le palais, puis l'isthme du pharynx, les amygdales, les piliers du voile, l'orifice postérieur des fosses nasales, la paroi postérieure du pharynx. Nous passerons successivement en revue les altérations de ces diverses régions. Nous étudierons les lésions des muqueuses internes plus tard, par exemple les lésions syphilitiques de l'œsophage, de l'estomac, de l'intestin, du larynx, etc., avec la syphilis des organes internes.

1° LÉSIONS SYPHILITIQUES TERTIAIRES DE LA MUQUEUSE DES ORGANES GÉNITAUX. — Chez l'homme elles siègent au gland, à la rainure glado-préputiale, au frein de la verge, à l'ouverture de l'urèthre ; chez la femme, à la vulve, aux grandes et petites lèvres, à l'ouverture uréthrale, sur le

capuchon du clitoris ou au clitoris, à l'entrée du vagin, au col de l'utérus, à l'anus.

Les ulcérations sont dues soit à des tubercules soit à des gommès.

Leur marche est la même que celle des lésions élémentaires de la peau sur le gland, et au pourtour de ce dernier on observe de petites ulcérations excavées, à fond induré, plus ou moins profondes, suppurantes, indolores.

Les malades viendront vous consulter croyant qu'ils ont contracté un chancre ; s'ils ont eu antérieurement un chancre et la syphilis constitutionnelle, ce qu'ils ne manqueront pas de vous avouer, vous pourrez croire à une récurrence du chancre, à un nouvel accident primitif.

Un fait très-intéressant à noter et sur lequel appuie M. Fournier, c'est que cet accident siège très-souvent au même point qui a été atteint autrefois par le chancre antérieur. Ces petits ulcères tertiaires ont fait croire à la récurrence du chancre et à la possibilité de contracter deux fois la vérole.

Il est difficile de différencier un pareil ulcère d'un chancre induré nouveau par l'examen local, mais la question est facile à résoudre par les renseignements que vous donneront les malades. Il est aussi parfois extrêmement difficile de faire le diagnostic d'avec un chancre mou. Là, Messieurs, si vous hésitez, vous pourrez tenter l'auto-inoculation qui réussit toujours lorsqu'il s'agit d'un chancre simple.

Ces ulcérations tertiaires du gland viennent en moyenne de 5 à 8 ans après le chancre infectant.

Les gommès du gland se présentent tantôt sous forme de petites nodosités profondes qui s'ulcèrent, qui sont

grosses comme un petit pois, un haricot, tantôt sous forme de plaques diffuses et dures qui s'ulcèrent également.

Vous ne confondrez pas ces gommés avec des furoncles, avec des éruptions de furoncles qui viennent quelquefois dans le même siège ainsi que l'a signalé M. Mauriac, et dont l'évolution est bien plus rapide.

L'entrée du canal de l'urèthre peut aussi être le siège d'ulcérations tuberculeuses et le fourreau de la verge peut présenter de véritables gommés.

Je vous signalerai aussi, en passant, Messieurs, une lésion des corps caverneux qui peut être syphilitique, mais qui aussi peut être la conséquence de traumatismes. Je veux parler des petits *nodi* des corps caverneux, tumeurs minuscules fibreuses, dures, unilatérales, indolores, qui peuvent s'atrophier en partie sous l'influence de l'iode de potassium lorsqu'elles sont dues à la vérole et qui produisent des inclinaisons, des incurvations de la verge pendant l'érection parce qu'elles ne participent pas à la tuméfaction sanguine du tissu érectile des corps caverneux.

Les ulcérations tertiaires de la vulve ont en général une forme arrondie, ovalaire ou circinée ; elles affectent des surfaces plus considérables que les mêmes productions des organes génitaux de l'homme, ce qui est en rapport avec la plus grande étendue de la muqueuse vulvaire comparée à celle du gland, et avec le développement considérable des plaques muqueuses vulvaires comparées aux mêmes accidents des organes génitaux de l'homme. Elles ont souvent la forme d'un segment de grand cercle aux grandes et aux petites lèvres. Nous en avons observé ici plusieurs exemples très-nets. Leur siège le plus habituel est sur les grandes lèvres, à la fourchette et sur les petites lèvres.

Le col de l'utérus peut être atteint par la syphilide tuberculo-ulcéreuse, mais ces ulcérations du museau de tanche ne diffèrent pas sensiblement des ulcérations profondes du col de l'utérus dues à une cause autre que la syphilis.

On a pu observer des gommès limitées ou diffuses de la vulve, de la petite lèvre, du capuchon du clitoris.

Quant aux gommès du col de l'utérus elles sont formellement niées par M. Fournier.

2° SYPHILIS TERTIAIRE DE LA BOUCHE. — On connaît l'affinité de la syphilis pour la muqueuse buccale. Les tubercules, les gommès y sont assez fréquents et présentent un aspect différent, suivant qu'on les étudie sur la langue ou au palais, ce qui nous oblige à scinder cette description.

Les glossites tertiaires sont en général assez faciles à reconnaître, ce qui est évidemment dû à la facilité d'inspection et de palpation de la langue, aussi bien qu'à la gêne qu'elles déterminent dans la mastication et l'articulation des mots.

Avec M. Fournier, qui en a publié une excellente monographie, nous les divisons en glossites scléreuses qui peuvent être superficielles ou profondes ou même généralisées, et en glossites gommeuses qui peuvent être également superficielles, sous-muqueuses, ou profondes, c'est-à-dire musculaires.

La *glossite superficielle ou corticale* consiste dans un épaissement limité, de forme circulaire ou ovoïde, du tissu cellulaire sous-muqueux, ou bien elle constitue des plaques étendues. L'épaississement du chorion muqueux

est dû à une formation nouvelle d'éléments qui infiltrent le tissu conjonctif, entre le revêtement épithélial et le muscle lingual.

Cette infiltration du chorion détermine un relief dur dont il est facile d'apprécier la résistance et l'épaisseur par le palper digital. La surface de ces indurations uniques ou multiples est rouge, d'une rougeur cerise ou sombre, unie, sèche, sans érosion, luisante.

Je dois à M. Déjérine, interne très-distingué des hôpitaux, de pouvoir vous montrer des préparations de cette variété de la glossite superficielle tertiaire.

Sur les sections examinées à un faible grossissement (8 diamètres) vous pourrez voir une figure analogue au dessin de la fig. 3 de la planche VII. Les papilles ne forment pas de relief isolé qui s'accuse à la surface par une ligne sinueuse de l'épithélium. La surface épithéliale est marquée par une ligne plane ou déprimée au niveau des sillons. Au-dessous de cette couche, les papilles *b* sont très-nettes, isolées, à peu près normales comme saillie ; la seule modification anatomique observée ici dans la couche superficielle de la langue, c'est qu'on ne voit pas les filaments épithéliaux des papilles filiformes qui devraient exister, puisqu'il s'agit de la partie dorsale de la langue.

C'est là ce qui vous explique l'état lisse de la surface. Ce n'est pas une dépapillation de la langue, comme le dit M. Fournier, puisque le tissu conjonctif des papilles n'a pas subi de modification dans sa forme, mais l'épithélium corné qui les revêt, surtout au niveau des papilles filiformes, est détaché et ce qui reste de la couche épithéliale est remarquablement planiforme. Les papilles enfouies sous cette couche ne s'accusent pas à la surface par un relief correspondant à chacune d'elles.

Le tissu conjonctif compris entre la couche épithéliale et le muscle lingual *m*, fig. 3, pl. VII, est extrêmement épaissi par l'infiltration de petites cellules, comme cela a lieu dans toutes les inflammations chroniques du même ordre. Les vaisseaux très-nombreux qui parcourent ce tissu ne sont pas épaissis d'une façon notable.

Cette glossite superficielle qui débute lentement dure des années.

La *glossite profonde* (cirrhose linguale, glossite lobulée) atteint plus profondément la langue dans ses couches musculaires en même temps que le chorton muqueux, et elle détermine une tuméfaction plus ou moins considérable de tout l'organe. Cette hypertrophie de la langue, qui est plus épaisse de haut en bas, plus étalée dans son diamètre transversal, s'accompagne d'un état mamelonné de sa surface dorsale. Les mamelons ou lobules sont séparés par des enfoncements, des sillons qui ont de 1 à 3 millimètres de profondeur et qui, de même que les mamelons, sont plus ou moins régulièrement disséminés sur la langue. Mamelons et sillons occupent habituellement la partie médiane de la langue; mais ils peuvent siéger aussi sur un des côtés du sillon médian ou sur le bord même de la langue. La muqueuse est toujours colorée en rouge sombre, lisse et unie.

Ces deux formes de glossite superficielle et profonde sont accompagnées d'érosions, d'exulcérations ou même d'ulcérations qui sont mécaniques, dues à l'irritation par la fumée de tabac et par les corps étrangers alimentaires, à la stagnation de ces corps étrangers et des liquides dans le fond des sillons. Les érosions sont d'une couleur rouge vif, mais elles n'offrent pas la perte de substance.

la couleur grise ou jaunâtre, le fond bourbillonneux, qui sont propres aux ulcérations syphilitiques et aux gommès. Toutefois, des gommès peuvent survenir comme un terme avancé ou comme une complication de cet état.

Le plus souvent on trouve cet état mamelonné de la langue et la glossite profonde au niveau du V lingual.

Lorsque cette glossite scléreuse n'est pas compliquée de gommès, il n'y a pas d'ulcérations profondes, mais simplement des érosions qui peuvent être considérées comme des épiphénomènes dûs à des contacts irritants. M. Fournier insiste sur la couleur rouge, vineuse, sombre de la langue en pareil cas, et sur l'état lisse, uni, dépapillé de la muqueuse. L'analogie de cette lésion avec ce que nous avons vu dans la glossite superficielle nous porte à penser que les papilles filiformes sont simplement dépouillées de leur épithélium corné superficiel, et que les papilles élargies, épaissies par la présence de cellules de nouvelles formation, sont enfoncées sous une couche d'épithélium.

M. Fournier a publié et figuré un cas de glossite scléreuse généralisée, dans lequel toute la langue était hypertrophiée démesurément. Cette hypertrophie de la trame fibro-musculaire était séparée en deux parties égales par le sillon médian longitudinal de la face dorsale très-enfoncé et très-excavé.

Les gommès de la langue sont tantôt muqueuses, c'est-à-dire développées dans le tissu du chorion, tantôt sous-muqueuses ou musculaires, développées alors dans le muscle lingual.

Les gommès muqueuses sont petites, comme un petit pois ou comme un noyau de cerise en moyenne ; tantôt il n'en

existe qu'une seule, tantôt on en trouve un plus grand nombre qui se groupent les unes près des autres. Leur début par une petite tumeur dure faisant saillie sous la muqueuse, leur ramollissement, leur ouverture par un pertuis, leurs bords taillés à pic, leur fond bourbillonneux ne diffèrent en rien de la description de toutes les gommès. Il en est de même de leur durée et de la facilité de leur guérison à un certain moment.

Les gommès profondes ou musculaires sont plus volumineuses que les précédentes ; elles siègent dans le muscle lingual, empiétant souvent sur le tissu conjonctif de la muqueuse ; elles sont latérales ou médianes, tantôt au bord et à la pointe de la langue, tantôt à sa partie moyenne ou postérieure. Leur grosseur arrive souvent à celle d'une noisette : elles sont isolées ou groupées au nombre de deux, trois, jusqu'à sept et davantage. Elles s'ouvrent par un pertuis très-petit d'abord, à peine visible, qui s'arrondit ou s'étend suivant le diamètre longitudinal de la langue et la gomme s'ulcère suivant le même mécanisme qu'à la peau. Naturellement la langue se tuméfie en raison directe de la grosseur et de la confluence des gommès. M. Fournier a représenté dans son mémoire trois gommès ulcérées, siégeant sur la langue d'un malade de M. Horteloup, et dont chacune avait la dimension d'une amande à grand diamètre dirigé longitudinalement.

Lorsque les gommès sont très-confluentes et très-volumineuses, ce qui est rare, la langue sort en dehors de la bouche et il y a une procidence avec écoulement de salive, impossibilité de la mastication, etc. Tel était le cas cité par M. Cloquet, dans lequel la langue chassée hors de la bouche pendait à trois pouces au-dessous du menton. Plusieurs médecins avaient cru à un cancer. Sous l'influence

du traitement mercuriel, la guérison survint complète, mais lentement, en l'espace de plus de deux ans.

Une autre forme grave consiste dans des ulcérations serpigineuses de la langue. On peut aussi observer des gommages profondes et térébrantes.

La durée de ces accidents abandonnés à eux-mêmes est excessive : le traitement mixte par le mercure et l'iode de potassium ou par ce dernier seul, en font le plus souvent justice, dans certain cas avec une rapidité surprenante, mais il peut y avoir aussi des récidives pendant des années.

Nous avons observé ici plusieurs exemples de glossite gommeuse, et en particulier chez plusieurs de nos petites filles. L'un de ces derniers est inséré dans l'excellente thèse de M. Gustave Simon. (Thèse de Paris, 1876.)

Dans toutes ces glossites, aussi bien que dans les éruptions tertiaires en général, il est rare de trouver des ganglions lymphatiques cervicaux ou sous-maxillaires volumineux qui aient un rapport direct d'effet à cause avec la lésion linguale. Il en sera de même des gommages et des ulcérations profondes de l'arrière-bouche.

Pour tout ce qui concerne la casuistique très-riche des faits de cette catégorie et pour le détail circonstancié des symptômes, je vous renvoie aux mémoires excellents et récents de MM. Fournier, Gustave Simon, Hugonneau et Mauriac.

Je ne puis passer à un autre sujet sans vous présenter le diagnostic différentiel des glossites syphilitiques tertiaires avec les accidents qui s'en rapprochent le plus.

Il n'y aurait pas un inconvénient majeur à confondre la glossite scléreuse superficielle avec les plaques muqueuses

anciennes de la langue. Les plaques muqueuses de la langue sont variables d'aspect ainsi que nous l'avons déjà dit. Superficielles d'abord, soit sur les bords, où elles sont opalines, quelquefois exulcérées, soit sur la face dorsale où elles sont généralement larges et lisses, elles peuvent se prolonger des mois et des années, surtout chez les fumeurs et alors elles présentent une base assez dure. Dans ce cas, il n'existe entre elles et la glossite scléreuse qu'une minime différence. Mais il est d'autres lésions qu'il serait dangereux de méconnaître.

A. — Tel est d'abord le *psoriasis de la langue*. Il ressemble beaucoup par son anatomie pathologique et par les lésions du corps dermo-papillaire aux plaques muqueuses anciennes et à la glossite scléreuse, car il détermine, une inflammation chronique avec épaissement du chorion (Debove). Mais cet épaissement est moins prononcé, moins induré. De plus, les modifications de l'épithélium qui se passent à la surface sont tout à fait distinctes. La surface de la muqueuse dans le psoriasis n'est, en effet, ni rouge, ni lisse; elle est, au contraire, couverte de couches de cellules épithéliales épaisses qui s'accusent par un enduit blanchâtre. Cet enduit d'épithélium desquamé, infiltré de liquide, revêt des formes irrégulières, en larges plaques ou en petites surfaces; il s'étend sur une très-grande partie du dos de la langue qu'il recouvre. Le nom de psoriasis, qu'on s'accorde à lui donner en France, induirait en erreur si l'on supposait que son apparence a quelque rapport d'aspect extérieur avec les squames du psoriasis cutané. Le psoriasis est une maladie très-longue, presque inguérissable dans certains cas. Il peut n'être que la première phase du cancroïde, qu'il s'agisse du cancroïde

lingual ulcéreux, si rapidement mortel, ou qu'il s'agisse de plaques de cancroïde superficiel, telles que M. Trélat a enlevées et qui lui ont paru guéries. En tout cas, l'examen des couches d'épithélium desquamé dans le psoriasis permettra toujours de faire le diagnostic avec la syphilis.

B. — Les *plaques opalines des fumeurs*, lésions très-superficielles, sans induration du chorion muqueux, pourraient plus facilement être confondues avec les plaques muqueuses qu'avec les glossites tertiaires. Il y a généralement alors des plaques grises, non ulcérées à la face interne des joues, sur la muqueuse au niveau de la commissure de la lèvre, dans le point où le cigare est en contact avec la partie qu'il irrite. Ces stomatites superficielles sont aggravées toujours par le mauvais état des dents; au niveau des dents cariées réduites à un collet dont les aspérités causent une impression sur le bord de la langue, il n'est pas rare de voir, surtout chez les fumeurs, une inflammation superficielle chronique.

C. — Il ne faut pas oublier non plus que la langue même normale, et chez des personnes qui ne fument pas, présente quelquefois des sillons très-profonds, des fentes qui la divisent d'une façon irrégulière, dépressions limitées par des mamelons où les papilles, surtout les papilles filiformes, sont très-longues. Cet état s'exagère à la moindre inflammation.

D. — Toute inflammation superficielle de la langue, de n'importe quelle cause, aboutit à une hypertrophie des papilles et à l'exagération des territoires situés entre les dépressions, c'est-à-dire à une formation de petits mamelons

séparés par des fentes très-accusées. Ainsi, chez une de nos malades atteinte de carcinome de l'utérus et d'un muguet lingual qui dure depuis plusieurs semaines, vous pouvez voir sous la couche blanche des mucédinées du muguet, la muqueuse enflammée, rouge, et de petits mamelons séparés par des sillons profonds.

Les gommés de la langue ne peuvent être confondus qu'avec les ulcères tuberculeux et avec le cancroïde.

E. — Les *ulcères tuberculeux* sont, en effet, plus ou moins profonds, comme les gommés ramollies et ouvertes, leurs bords sont souvent taillés à pic et leur fond est habituellement grisâtre et irrégulier. Le diagnostic serait très-difficile, peut être impossible, si l'on ne tenait compte que des caractères de l'ulcère. Cependant, le bord des tubercules ulcérés montre tantôt de petits points jaunes opaques à leur centre, qui ne sont autres que des granulations tuberculeuses en dégénérescence caséuse. Ces parties doivent s'éliminer et s'ulcérer un jour. M. Trélat a insisté avec raison sur les caractères cliniques de ces petits tubercules qu'on ne rencontre jamais dans la syphilis. D'autres fois, les ulcères tuberculeux présentent à leurs bords des reliefs, des végétations ou petits bourgeons charnus qui sont constitués de la même façon que tout bourgeon charnu. Les caractères de l'évolution des tubercules linguaux comparés à ceux d'une gomme sont tout différents. La gomme, en effet, est une masse unique, sous-muqueuse ou musculaire et profonde, qui s'ouvre un jour par un pertuis, puis s'ulcère et s'élimine peu à peu comme un furoncle, et qui présente un fond bourbillonneux. Les tubercules débutent, au contraire, par la surface de la muqueuse qui présente de petits nodules saillants opaques à leur centre. Lorsque

ces premiers tubercules se sont éliminés par une ulcération, et que, par l'union de plusieurs d'entre eux, un ulcère s'est formé, cet ulcère est plus irrégulier, plus lent dans son évolution destructive qu'une gomme syphilitique. A mesure qu'il s'étend en profondeur, il est précédé par une éruption de petits tubercules si fins qu'on ne les voit pas à l'œil nu et qui siègent entre les faisceaux musculaires de la langue. L'ulcère est irrégulier, déchiqueté à ses bords et à son fond, et il suppure moins que la gomme. Nous avons, en outre, dans les cas douteux, recours à l'examen de la poitrine et aux anamnestiques. Il y a toujours, en effet, des tubercules pulmonaires en pareil cas.

F. — L'examen histologique de fragments très-petits du *cancroïde lingual* ou simplement du liquide grumeleux qui sort de l'ulcération cancroïdale permettra toujours de faire le diagnostic. Dans les grumeaux du cancroïde ulcéré on trouve toujours, en effet, de grandes cellules pavimenteuses et des globes épidermiques. Le cancroïde, de plus, ne rétrograde jamais, et celui de la langue est tout particulièrement grave et rapide, car il évolue souvent et se termine par la mort dans l'espace d'un an à un an et demi.

Les *gommés du voile du palais* et de la voûte palatine constituent un accident qui a une physionomie toute spéciale et qui détermine souvent une perforation de part en part ou du voile du palais osseux. Dans ce cas, les os de la voûte palatine sont presque constamment atteints et perforés de telle sorte que la cavité buccale communique avec celle des fosses nasales. Ces gommés débent sourdement, d'une façon tout à fait insidieuse. Les malades qui n'éprouvent d'abord aucune gêne sérieuse, pas de douleur,

s'en aperçoivent à peine et ne consultent pas le médecin. Si l'on examine alors la partie atteinte, on voit le voile du palais, par exemple, épaissi, rouge, tendu dans sa totalité ou sur un point seulement en forme de bosselure. Avec le doigt, on peut sentir que l'organe est induré et épais. Si on fait prononcer au malade des sons qui exigent le concours du voile du palais, la consonne *a*, par exemple, pendant qu'on examine la gorge, on voit que le voile ne se relève pas, ou se relève incomplètement. Ce repli musculo-membraneux est, en effet, immobilisé presque complètement, parce qu'il est infiltré d'un tissu nouveau qui compromet non-seulement la muqueuse mais aussi les muscles.

On ne peut supposer, en effet, qu'une gomme ayant près de 1 centimètre en diamètre, et arrondie, n'intéresse pas à la fois la muqueuse et les muscles dans une membrane aussi mince que le voile du palais. C'est ce qui a toujours lieu, en effet, et souvent aussi les deux muqueuses du voile, la muqueuse antérieure qui appartient à la bouche, la muqueuse postérieure qui se continue avec celle des fosses nasales, sont prises en même temps.

Cette immobilité du voile du palais est un symptôme de haute valeur dans le diagnostic de cette lésion; jointe à l'induration et à l'épaississement, à la saillie que forme souvent la gomme elle-même, elle vous permettra de faire facilement le diagnostic, et il est essentiel de le porter le plus tôt possible afin de prévenir une perforation qui est toujours un accident grave.

Si la maladie est abandonnée à elle-même, la gomme se perfore et se vide; si elle était grosse, et si elle avait atteint à la fois la muqueuse antérieure et la muqueuse postérieure, il en résultera, et cela très-rapidement, dans l'espace d'un jour ou d'une nuit, une perforation complète. Avec la

perforation surviennent la gêne de la respiration, le nasonnement, la difficulté de la parole, le retour des boissons et des aliments solides par le nez pendant la déglutition, en un mot, tout un cortège de symptômes nouveaux.

Lorsque la lésion siège sur la voûte palatine, la perforation de la gomme n'amène pas de suite tous les accidents, parce que l'os résiste encore ; mais il est mince, il s'altère vite par le travail de l'ostéo-périostite gommeuse, et pour avoir été retardée, la communication du nez avec la bouche, n'en est pas moins grave car elle est presque toujours irrémédiable.

Une gomme du voile du palais ne donne pas toujours lieu à une perforation, surtout si le traitement mixte par le mercure et l'iodure de potassium est institué de suite. Elle peut, en effet, n'intéresser que la partie antérieure ou la partie postérieure du voile du palais et alors elle se cicatrisesera au bout d'un temps plus ou moins long sans que les fonctions du palais soient notablement perverties. Il peut même y avoir une petite perforation du voile complète au moment de l'évacuation de la gomme, perforation qui sera suivie de guérison si elle était petite. Ainsi, nous voyons revenir ici de temps en temps une de nos anciennes malades qui a été atteinte l'an dernier d'une gomme du voile auprès de la luette, à gauche. L'évacuation de la gomme ouverte en avant se faisait normalement ; lorsqu'elle fut vidée, il se produisit un petit pertuis qui pouvait laisser passer une sonde cannelée, à travers la muqueuse postérieure. Ce pertuis s'est comblé, mais le tissu du voile à ce niveau est toujours épaissi, la luette est déviée, et il reste encore une petite perte de substance, une dépression infundibuliforme en forme d'entonnoir à la place de la gomme, mais il n'y a pas de véritable perforation.

Une perforation complète, puvu qu'elle soit petite, ne s'accompagne pas toujours d'accidents persistants et n'empêche pas la déglutition.

Les malades s'habituent à déglutir de façon à ce que les aliments passent bien par l'isthme du gosier sans revenir par le nez.

Dans le plus grand nombre des cas, la perforation et les délabrements dus à des gommes du voile et de la voûte palatine occasionnent des désordres fonctionnels incurables, le nasonnement, les difficultés de la déglutition, l'impossibilité même de ces actes sans des obturateurs et des appareils prothétiques.

La luette peut être détruite par une gomme ou par des ulcérations tertiaires profondes; le voile du palais peut se déchirer en deux par suite de la contraction musculaire après une perte de substance assez considérable. Il en résulte ce que M. Fournier appelle un voile en forme de rideaux.

Les gommes de la voûte palatine sont encore plus redoutables en raison des lésions osseuses qui les accompagnent, de la perte de plusieurs fragments d'os appartenant au maxillaire supérieur, au sphénoïde, aux cornets, aux os propres du nez, etc., car la syphilide tertiaire du palais peut s'étendre à une portion plus ou moins considérable des tissus voisins. L'effondrement de la charpente osseuse du nez détermine alors ces enfoncements du nez qui sont assez communs à un degré plus ou moins prononcé, dans la syphilis tertiaire.

Les formes graves de cette syphilis des fosses nasales et du palais, les pertes de substance, les ostéites et les nécroses des os de la face, la suppuration interminable, l'ozène, les récidives ou la propagation des gommes et ulcères syphilitiques, les larges perforations qui font com-

muniquer la bouche et le nez, la bouche et le pharynx, et leurs suites anatomiques et fonctionnelles sont peut être ce qu'il y a de plus dégoûtant et de plus long dans la syphilis.

Les lésions syphilitiques du voile du palais et de la voûte palatine sont en général faciles à diagnostiquer, surtout lorsqu'on a pu suivre leur évolution. Il n'y aura pas de doute à avoir lorsque, par exemple, on assistera au début de la période de crudité et au ramollissement d'une gomme du voile ou de la voûte du palais. Mais il n'en est pas de même lorsque les malades se présentent à vous pour la première fois avec des pertes de substance considérables de la muqueuse, des os, avec des perforations faisant communiquer le nez et la bouche. Le lupus, en effet, qu'on distinguera bien lorsqu'il est à son début ou qu'il montrera encore l'une de ses formes caractéristiques à la face, le lupus est souvent térébrant et il atteint et perfore la voûte osseuse du palais et la muqueuse elle-même. Il serait à peu près impossible de distinguer la syphilis d'avec le lupus si l'on ne tenait compte que de l'examen des lésions de la bouche et du pharynx. M. Th. Williams a décrit aussi un ulcère perforant du palais qui ne se laisserait pas distinguer de la gomme syphilitique; mais tout porte à croire qu'il s'agit là bien réellement d'ulcères de nature syphilitique observés chez des personnes qui n'avaient la vérole ou qui ne savaient pas l'avoir eue, ou chez de jeunes sujets qui pouvaient avoir tardivement des manifestations de la syphilis héréditaire.

En faisant ce diagnostic il faut aussi, Messieurs, vous rappeler que le voile du palais est quelquefois, très-rarement il est vrai, atteint de tubercules. J'ai eu l'occasion de faire l'examen d'un des cas de tuberculose du voile du

palais observé par M. le Dr Bernutz; M. Hanot a publié l'examen histologique d'une observation analogue, recueillie par M. Isambert. M. Spiellmann a réuni et analysé dans sa thèse tous les faits de ce genre publiés en France et à l'étranger. L'histoire pathologique des tubercules du voile n'est pas encore suffisamment tracée pour que nous puissions y trouver les éléments d'un diagnostic exact.

SYPHILIS TERTIAIRE DES AMYGDALES ET DE LA PAROI POSTÉRIEURE DU PHARYNX. — Les amygdales et la paroi postérieure du pharynx sont quelquefois atteintes de syphilides tuberculo-ulcéreuses et de gommès, qui ne diffèrent pas des mêmes lésions dans tout autre siège. L'orifice postérieur des fosses nasales, la paroi postérieure du voile, le pourtour de la trompe d'Eustache, qui sont altérés plus souvent même que l'amygdale et que la paroi postérieure du pharynx, doivent être examinés par la rhinoscopie, chaque fois qu'on soupçonne la syphilis en face d'un mal de gorge chronique. M. Fournier, pour examiner la face postérieure du voile du palais, le saisit entre les doigts et le relève tout simplement, mais il est souvent nécessaire aussi de faire usage du miroir.

La paroi postérieure du pharynx, bien qu'elle ne soit pas un lieu d'élection de la syphilis, peut être atteinte de néoplasmes gommeux saillants développés entre l'apophyse basilaire et la muqueuse et qui acquièrent un volume considérable. Tel est le cas d'une tumeur énorme prise pour un cancer qui, opérée d'abord par Blandin, puis récidivée, fut considérée comme incurable. Le malade fut, en cette qualité, envoyé à Bicêtre où M. Maisonneuve le guérit par l'iodure de potassium.

Les pertes de substance, les ulcérations végétantes lors-

qu'elles se réparent, sont, dans certains cas, très-nombreuses et étendues au sommet du pharynx. Il peut y avoir alors des adhérences établies entre les plaies bourgeonnantes de la paroi postérieure du pharynx et celles de la paroi postérieure du voile du palais. Celui-ci vient, en effet, dans l'inspiration au voisinage de la voûte pharyngienne tapissée également par des bourgeons charnus et l'adhésion s'effectue. Il en résulte alors que le pharynx est séparé en deux cavités, l'une supérieure située au-dessus du voile du palais relevé et adhérent au pharynx, cavité qui communique avec les fosses nasales; l'autre, inférieure, limitée en haut par le voile du palais et ouverte directement dans la bouche. Si le voile n'est pas lui-même perforé, la respiration ne peut plus se faire que par la bouche. Presque toutes les lésions de ce genre sont dues à la syphilis. M. Julius Paul, de Breslau, a réuni 30 faits d'adhésion du voile au pharynx dans un mémoire qui a été traduit par M. Verneuil, et inséré dans les Archives de médecine. Sur ces 30 observations, 26 se rapportent à des sujets syphilitiques.

Dans presque tous ces cas graves de syphilis tertiaire, les os sont altérés par l'ostéite, par la nécrose, et il y a des séquestres qui sont éliminés. Ce ne sont pas seulement les os de la face, ceux qui constituent la charpente du nez, mais aussi des fragments de l'apophyse basilaire du maxillaire inférieur, etc., qui sont nécrosés et éliminés. L'ostéite gommeuse, développée en pareil cas, peut également, par l'intermédiaire du sphénoïde et de l'ethmoïde ou de l'apophyse basilaire, gagner la surface interne du crâne.

Le diagnostic général de ces cas doit se faire surtout avec les scrofulides des muqueuses.

L'examen direct de la lésion ne donne pas toujours des

symptômes suffisants, et, pour avoir des données sûres, il faut tenir compte des renseignements que fournit le malade aussi bien que de l'évolution du mal.

La considération du siège est un bon élément de ce diagnostic : nous avons vu que la langue et le voile du palais étaient presque exclusivement atteints par la syphilis et presque jamais par la scrofule. Il n'en est pas de même de l'amygdale et de la paroi du pharynx qui sont donnés comme étant fréquemment envahies par les scrofulides profondes.

Il faut cependant faire à cet égard une réserve capitale : les faits de scrofulides des muqueuses et, en particulier, du pharynx, ont été jusqu'ici peu étudiés au point de vue anatomo-pathologique. Si on compare les observations de scrofule pharyngée avec autopsie et examen microscopique analysées dans ces dernières années, ainsi que l'a fait M. Spiellmann dans sa thèse d'agrégation, on voit que presque constamment on a affaire à des exemples avérés de tuberculose des muqueuses.

Dans les examens publiés par MM. Friedlander, O. Weber, Hanot, Letulle, etc., dans ceux que j'ai faits, on trouve mentionnés des cellules géantes, des nodules tuberculeux ou une infiltration des muqueuses, des dégénérescences granulo-graisseuses des éléments, etc. D'un autre côté, dans la thèse d'agrégation, il est vrai, incomplète à certains égards, de M. Looten intitulée : *Des scrofulides des muqueuses*, toutes les lésions tuberculeuses acceptées comme telles par tous les auteurs, la tuberculose intestinale, par exemple, sont rangées dans les scrofulides. Il en résulterait que nous pourrions avec tout autant de raison renverser la proposition de M. Looten et regarder comme appartenant aux tubercules toutes les lé-

sions appelées scrofulides. Nous ne le ferons pas, nous préférons attendre que l'anatomie et l'histologie pathologiques aient pu déterminer la nature exacte des altérations rangées sous le nom de scrofulides des muqueuses. Nous croyons qu'on agrandira beaucoup, par une étude bien faite, le domaine de la tuberculose en lui annexant nombre de maux de gorge, nombre d'altérations des amygdales et de la paroi postérieure du pharynx, et qu'il ne restera rien, en définitive, de la scrofulose maligne, le lupus rentrant dans la tuberculose cutanée, les scrofulides des muqueuses dans la tuberculose des muqueuses. Mais, nous le répétons, cette anatomie pathologique n'est pas faite; elle est à refaire. Nous ne doutons pas que l'étude anatomique bien conçue ne mette sur la voie de signes particuliers qui permettront de reconnaître les ulcérations et néoplasmes syphilitiques des néoplasmes tuberculeux. Nous avons un exemple de ces progrès récents du diagnostic dans les signes de l'ulcère tuberculeux de la langue; les petites granulations à centre caséeux, signalées par M. Trélat, permettent aujourd'hui de les reconnaître. Il est probable qu'on trouvera des signes du même ordre pour caractériser pendant la vie la tuberculose du pharynx.

Quoi qu'il en soit, voici sur quoi repose, dans l'état actuel de nos connaissances, le diagnostic entre la syphilis tertiaire de la gorge et les scrofulides graves des muqueuses 1° Les syphilides tertiaires s'observent chez des individus qui ont eu d'autres accidents syphilitiques; 2° elles débutent par un néoplasme profond, par des gommès; 3° la syphilis a, dans son évolution, une marche plus aiguë que la scrofulose; 4° elles cèdent au traitement mercuriel et ioduré qui est leur pierre de touche.

Vous voyez, Messieurs, que les éléments de ce diagnostic sont bien incertains, car les antécédents sont souvent difficiles à déterminer, attendu que les malades appartiennent fréquemment à cette catégorie de syphilitiques qui s'ignorent, aux syphilitiques congénitaux; de plus, on n'assiste que rarement à la période d'infiltration gommeuse, et quant à ce qui est de la marche, de l'acuité de la scrofule comparée à la syphilis, s'il est des cas de syphilis, de gommès, par exemple, qui marchent très-vite à la guérison, il est des faits de syphilis du pharynx qui s'éternisent et qui n'ont rien à envier sous ce rapport à la scrofule, cela revient donc à dire qu'il faut essayer le traitement par le mercure et par l'iode dans tous les cas douteux d'ulcérations pharyngées profondes. M. Horand, chirurgien des hôpitaux de Lyon, a suivi cette méthode dans son service de l'Antiquaille. Il a donné l'iodure de potassium dans une série de cas de lésions destructives du pharynx et des fosses nasales observés chez de jeunes sujets de 10 à 20 ans qu'on aurait pu croire strumeux, et il a vu survenir une amélioration rapide et la guérison. (Thèse de M. Chaboux).

SYPHILIS DES MUSCLES. — La syphilis musculaire n'est pas très-commune : elle se traduit soit par des contractures qui paraissent au premier abord idiopathiques, car elles ne s'accompagnent pas de tumeurs, ni de changement de volume, ni de lésions apparentes pendant la vie, soit par des gommès développées dans l'intérieur des muscles.

La *contracture syphilitique des muscles* est surtout une affection des muscles du bras et de l'avant-bras, du biceps brachial en particulier. Elle débute chez des indi-

vidus qui en sont aux accidents secondaires, de 6 mois à un an après le chancre. Elle se traduit par une roideur dans l'articulation du coude, par une impossibilité de l'extension complète de cette articulation. En exagérant cette extension, on sent le muscle biceps qui se tend, qui est contracturé, qui s'oppose au mouvement. Peu à peu le mouvement d'extension devient de plus en plus limité et l'avant-bras demeure fléchi sur le bras suivant un angle variable depuis l'angle obtus jusqu'à un angle très-aigu. Les mouvements de la jointure sont dès lors très-restreints. Mais les mouvements compris dans l'angle limite de l'extension s'exécutent facilement. Il s'agit ici d'une contracture du biceps qui est infranchissable ou qui détermine une vive douleur lorsqu'on essaye de forcer l'extension : mais il n'y a rien du côté de la jointure. Lorsqu'on palpe avec soin le muscle biceps ou son tendon on ne trouve ni tumeur ni inégalités de sa surface : lorsqu'on l'examine pendant l'extension forcée, on le voit faire une saillie comme une corde tendue ; son tendon est particulièrement dur et tendu. Lorsqu'on le palpe pendant la contraction on le sent se contracter : peut-être est-il moins dur que celui du côté opposé pendant une contraction analogue.

Nous savons très-peu de chose relativement à la lésion des faisceaux musculaires dans ces cas qui ne sont pas graves, qui guérissent habituellement au bout de quelques mois, mais qui peuvent aussi se prolonger pendant une ou plusieurs années. Virchow (1) dit que ces contractures reconnaissent pour cause des dégénérescences calleuses du tissu musculaire, analogues à celles que produit l'in-

(1) *Syphilis constitutionnelle*, trad. de P. Picard, p. 105 et *Archiv. fur path. Anatomie*, vol. IV p. 271.

inflammation rhumatismale simple ou traumatique ; au milieu du tissu interstitiel des faisceaux musculaires, il se développe un tissu conjonctif qui se sclérose et détruit, après l'avoir atrophiée, la fibrille musculaire primitive. Je ne connais pas d'examen histologique qui en ait été fait récemment.

Les *gommés des muscles* ont une importance pathologique autrement grande que la contracture simple. Elles constituent, en effet, des tumeurs quelquefois très-volumineuses qui peuvent s'ouvrir au dehors, en occasionnant de graves désordres, et de plus elles se localisent parfois dans les muscles du cœur. Le muscle lingual paraît être de tous les muscles de l'économie le plus fréquemment atteint. Parmi les muscles extérieurs, ce sont les muscles longs des membres, de la nuque, de l'épaule et du cou qui en sont le plus souvent le siège. Murchisson a noté un cas de gomme du diaphragme.

Les muscles atteints par les productions gommeuses présentent d'abord un empâtement mal limité qui devient de plus en plus dur et considérable et qui affecte généralement la forme du muscle dans le point malade ; il est allongé suivant la direction des fibres musculaires. Précédée et accompagnée de douleurs plus ou moins irradiées, de l'impossibilité du mouvement et quelquefois d'une contracture musculaire, la tumeur est dure et plus ou moins volumineuse. On peut lui imprimer, si elle n'est pas trop volumineuse, et si le muscle où elle siège est facile à déplacer, des mouvements de latéralité. A cette période d'état de la gomme, elle est constituée, suivant la description qu'en donne Virchow, par un tissu de granulation, c'est-à-dire par l'accumulation d'une quantité considérable de petites cellules qui

infiltrent le tissu conjonctif et le tissu qui entoure les faisceaux musculaires(1). Ce tissu est blanchâtre ou rougeâtre, d'un blanc pur ou d'un blanc jaune lorsque les éléments cellulaires qui le constituent ont subi la dégénérescence caséuse précoce, ce qui est très-commun. Ce tissu est disposé en faisceaux continus et ses limites ne sont pas nettement arrêtées. Il est distribué en stries qui répondent à la direction des faisceaux fibreux et musculaires du muscle (2). Cette description histologique est loin de me satisfaire pleinement, messieurs, car nous n'y trouvons ni l'état des faisceaux musculaires ni l'état des vaisseaux; mais cependant il est difficile de ne pas y reconnaître des lésions identiques à celles que je vous ai montrées dans la gomme du tissu cellulaire sous-cutané et à celles que nous retrouverons dans le foie et dans les autres organes.

Comme je n'ai jamais eu l'occasion de faire l'examen histologique de ces gommés musculaires, je suis forcé de m'en tenir à la description qui en est donnée par les auteurs.

Le volume de ces gommés est souvent assez considérable, de 5 à 10 centimètres dans leur plus grand diamètre, quelquefois beaucoup plus.

Ainsi Virchow cite une pièce de la collection anatomo-pathologique de son institut où la tumeur, siégeant dans le

(1) Le terme tissu de granulations dont se sert Virchow répond au tissu embryonnaire de certains auteurs.

Ce tissu consiste en une infiltration du tissu conjonctif par une grande quantité de petites cellules rondes ou cellules embryonnaires qui ne peuvent pas être distinguées des cellules lymphatiques, qui possèdent les mêmes réactions et qui, suivant toute probabilité, viennent du sang contenu dans l'intérieur des vaisseaux par diapédèse.

(2) Virchow. *Pathologie des tumeurs*, traduction française de Aronsson t. 2 p. 431.

long dorsal, s'étendait de la seconde à la huitième vertèbre dorsale et occupait l'espace compris entre la tête et l'angle des côtes. M. Le Dentu a rapporté l'exemple d'une gomme du jumeau externe qui mesurait 14 centimètres de longueur. Ces gommes siègent souvent aussi dans le tendon des muscles au niveau de leur insertion osseuse et alors il y a presque toujours de la périostite.

Lorsque la tumeur est abandonnée à elle-même, et que le muscle est superficiel, elle peut suppurer et s'évacuer par le processus que nous avons indiqué plusieurs fois. La peau rougit, s'enflamme et adhère au muscle. Une perforation qui s'établit laisse couler un peu de liquide muqueux, filant, ou ce même liquide mélangé à du sang, ou du pus. Puis la destruction du tissu morbide se fait peu à peu par le mécanisme déjà connu. Je le répète, je n'ai pas eu l'occasion d'examiner au microscope ce liquide et les débris de la gomme des muscles et je n'en ai pas trouvé une description complètement satisfaisante.

Lorsque toute la gomme est évacuée, la perte de substance se répare, mais vous comprenez sans peine quelle est la longueur de la réparation et de la cicatrisation.

De tous les muscles qui sont le siège des gommes, le plus intéressant à étudier est assurément le muscle cardiaque. Ricord a publié et fait figurer dans son iconographie des maladies syphilitiques un cas de gommes du cœur : Lebert en a figuré également un dans son traité d'anatomie pathologique : Virchow a observé le troisième et il en a donné une description complète dans sa syphilis constitutionnelle : en colligeant tous les faits publiés auxquels il en a ajouté deux qui lui sont personnels, M. Lance-

reaux en a réuni neuf cas. Aussi l'existence des gommés musculaires du cœur qui, d'abord, paraissait devoir être reléguée au rang des fables, figure-t-elle aujourd'hui parmi les choses les mieux démontrées de l'histoire de la syphilis. Les tumeurs gommeuses du cœur qui sont tantôt circonscrites, tantôt diffuses, envahissant le tissu musculaire qui en est infiltré, sont généralement de couleur jaune, sèches et caséuses. Elles siègent soit dans la musculature du ventricule gauche, soit dans le ventricule droit, soit dans la cloison, soit dans les muscles papillaires du cœur gauche; elles s'accompagnent souvent d'une endocardite, c'est-à-dire d'un épaissement fibreux de l'endocarde, qui présente parfois des végétations saillantes à sa surface, et d'une transformation fibreuse des muscles papillaires.

Dans le cas de Virchow, l'examen microscopique a montré que les petites cellules qui constituaient la plus grande part du tissu nouveau étaient situées autour des faisceaux musculaires, dans le tissu fibreux de l'endocarde, etc. Dans les parties jaunâtres des tumeurs, ces cellules avaient subi la dégénérescence granulo-graisseuse. Les fibres musculaires étaient, soit en dégénérescence graisseuse, soit simplement granuleuses, avec conservation de leurs stries : elles avaient disparu dans les points où elles étaient étouffées par l'abondance des éléments. Mais là encore il y a bien des détails de structure qui n'ont pas été recherchés, et il serait très-utile de refaire des examens sur de nouvelles pièces, avec les méthodes dont nous disposons aujourd'hui, pour avoir une connaissance complète de ces productions gommeuses musculaires.

Quoi qu'il en soit, messieurs, notez bien ce fait que la syphilis peut se traduire sur le muscle cardiaque, comme sur les autres muscles de l'économie, par des productions

gommeuses. Dans aucun des cas de gommes du cœur, il n'y a eu de ramollissement ni d'évacuation des produits morbides et ils étaient simplement caséux et secs en même temps qu'il y avait une induration fibreuse, une inflammation chronique scléreuse des tissus périphériques. La néoplasie n'a donc pas de tendance, dans le muscle cardiaque, à se ramollir et à s'évacuer. Il en est de même dans les muscles profonds, par exemple dans le cas de gomme considérable du muscle long dorsal cité plus haut d'après Virchow. Le ramollissement aboutissant à la suppuration et à la destruction bourbillonneuse de la gomme musculaire appartient donc seulement aux muscles superficiels.

Nous trouvons dans cette distinction entre les gommes qui aboutissent à une sclérose périphérique, à une dégénérescence caséuse pour ce qui est des muscles profonds, et celles qui suppurent et s'éliminent dans les muscles superficiels, la clef de ce qui se passe dans tous les organes atteints de ces nodules syphilitiques. S'agit-il par exemple, de gommes de l'intestin, elles suppurent et s'éliminent par une destruction moléculaire comme les gommes du tissu conjonctif sous-cutané ou des muscles superficiels. Avons-nous affaire, au contraire, à des gommes du foie et du rein, leur centre devient caséux en masse, elles s'entourent d'un tissu fibreux épais, mais elles ne suppurent pas, elles restent en place sans aucune tendance à s'éliminer, comme cela a lieu pour les gommes du muscle cardiaque.

En ce qui concerne la gravité des gommes des muscles du cœur, vous la devinez sans peine; non qu'on observe pendant la vie des symptômes éclatants: ce sont des palpitations, une impulsion forte du cœur; de la gêne ou de

la douleur au niveau du cœur, un peu d'œdème et de l'oppression, signes qui sont communs à bien d'autres maladies du cœur ; on observe à l'auscultation des bruits plus sourds ou un souffle doux au premier temps et à la pointe. Mais ces lésions n'en sont pas moins incompatibles avec la vie, et la mort survient brusquement sous leur influence.

GLOSSITES ET PHARYNGITES TERTIAIRES

- A. Fournier. — Des glossites tertiaires (glossites scléreuses, glossites gommeuses, avec trois planches en chromo-lithographie. Paris, A. Delahaye, 1877. — Leçons sur la syphilis tertiaire.
- Hugonneau. — Etude clinique sur la glossite interstitielle syphilitique. Thèse Paris, 1876.
- Gustave Simon. — Des glossites gommeuses, thèse de Paris, 1877.
- Mauriac. — De la syphilose pharyngo-nasale. Paris, A. Delahaye, 1877.
- Looten. — Des scrofulides des muqueuses, thèse d'agrégation, 1878.
- Spießmann. — De la tuberculose de la muqueuse digestive, thèse d'agrégation, 1878.
- Julius Paul. — De l'adhérence du voile du palais, etc., *Archives de médecine*, 1865, vol. II.
- Chaboux. — Lésions de la région naso-pharyngienne que l'on doit rattacher à la syphilis, thèse de Paris, 1875.

SYPHILIS MUSCULAIRE

- Notta. — Mémoires sur la rétraction musculaire syphilitique, *Archives de médecine*, 1850, p. 424.
- Virchow. — Syphilis constitutionnelle, p. 105 et suivantes.
- Bouisson. — *Gazette médicale de Paris*, 1846, juillet et août, et Tribut à la chirurgie, 1838, t. I.
- Ricord. — Clinique iconographique, pl. XXIX.
- Lebert. — Traité d'anatomie pathologique, t. I, pl. LXVIII, fig. 5.
- Mauriac. — Leçons sur les myopathies syphilitiques. G. Masson, 1878.
- Le Dentu. — *Gazette des hôpitaux*, 1875.
- Lancereaux. — Traité historique et pratique de la syphilis, p. 295.
- E. Wagner. — Das Syphilom des Herzens und der Gefässe. *Archiv der Heilkunde*, 1866, p. 518.

NEUVIÈME LEÇON

SYPHILIS DES OS ET DES ARTICULATIONS.

SOMMAIRE. — Fréquence, gravité, étiologie des lésions osseuses. — Leurs variétés.
Ostéo-périostite simple. — Ostéophytes. — Exostoses épiphysaire, parenchymateuse. — Enostoses.
Ostéite rarefiante. — Ostéomyélite et ostéo-périostite gommeuses. — Pachyméningite externe bourgeonnaante et gommeuse.
Eburnation des os. — Diverses variétés des exostoses.
Symptômes des lésions osseuses syphilitiques.
Lésions des os dans la syphilis des enfants nouveau-nés. — Examen histologique. — Symptômes.
Ténosites et arthrites syphilitiques.
Documents relatifs à cette leçon. — Deux leçons inédites de M. Bouchard. — Analyse du travail de Wegner. — Observation d'arthrite syphilitique.

Messieurs,

Nous traitons aujourd'hui un des sujets les plus importants de la syphilis, car rien n'est plus commun que les lésions osseuses parmi ses manifestations tardives, et rien n'est plus grave dans certains cas. La disposition, le siège de lésions et même habituellement l'état anatomique des os malades sont assez caractéristiques pour qu'on puisse à leur vue diagnostiquer la syphilis, chez l'adulte

aussi bien que chez les enfants atteints de syphilis héréditaire, car la syphilis héréditaire donne lieu, suivant M. le professeur Parrot, à des troubles constants de la nutrition et du développement des os.

La syphilis osseuse peut se montrer à toutes les périodes de la vérole. Vous avez pu vous apercevoir déjà, par l'apparition précoce de tubercules ou de gommès ou de pustules ulcéro-croûteuses profondes dans la syphilis grave, que la distinction en périodes secondaire et tertiaire des manifestations syphilitiques n'était ni constante ni absolue, et que des phénomènes cutanés réputés tertiaires pouvaient se montrer dans les premières années ou même dans les six premiers mois qui suivent les chancres.

Nous verrons bientôt que les viscères échappent aussi quelquefois à la règle et que la syphilis infantile héréditaire est en opposition flagrante avec la classification en périodes secondaire et tertiaire : la syphilis infantile, en effet, présente à la fois, dès la naissance des enfants infectés, ou même chez les fœtus nés avant terme, des lésions superficielles de la peau qui appartiennent à la première poussée des syphilides et des lésions des os et des viscères qu'on a rangées dans la syphilis tertiaire.

De même, chez les adultes, les tendons, les synoviales, le périoste et les os sont quelquefois atteints dès les premiers mois après l'accident primitif. M. Mauriac, qui a réuni un certain nombre d'affections syphilitiques précoces du périoste et du tissu osseux, a vu des périostoses, de larges bosses crâniennes, dépendant d'une inflammation spécifique du périoste et des os, apparaître quelques semaines après le début du chancre infectant, avant la première éruption cutanée, avant la roséole.

Je suis intimement persuadé, pour ma part, que toutes les

douleurs ostéoscopiques, et un grand nombre de névralgies, de douleurs siégeant dans les jointures et dans les gaines tendineuses reconnaissent pour cause des modifications matérielles des parties qui en sont le siège. Nous en avons eu plusieurs fois la preuve, M. Ranvier et moi, pour ce qui concerne les os, pendant que régnait le choléra de 1865-1866 : à cette époque on nous apporta plusieurs fois les os d'individus morts accidentellement du choléra pendant qu'ils étaient en puissance de la syphilis secondaire, et nous avons constaté de l'ostéite caractérisée par un état foetal et gélatiniforme de la moelle enflammée.

Les faits d'ostéite et d'ostéo-périostite syphilitique, développées chez les adultes pendant la période secondaire, sont bien moins graves que ceux qu'on observe plus tard et qui s'accompagnent, non-seulement de gommages sous-périostiques et osseuses, mais encore d'ostéite condensante et de nécrose. Les malades peuvent guérir s'ils sont soumis à temps au traitement par l'iodure de potassium et par le mercure ; les accidents peuvent même disparaître sans laisser de traces bien manifestes, tandis que, le plus souvent, les os atteints dans les périodes anciennes de la syphilis conservent la trace des périostites et des ostéites marquée par des exostoses et des hyperostoses permanentes.

Dans la syphilis tertiaire, comme dans la syphilis secondaire, la cause déterminante de la lésion osseuse et de son siège consiste le plus ordinairement dans des contusions, dans des frottements répétés, dans des traumatismes qui, pour être habituellement légers, n'en sont pas moins redoutables lorsqu'ils sont fréquents et répétés au même point. C'est pour cette raison que les os découverts et

siégeant immédiatement sous la peau, comme le frontal, la clavicule, le sternum, le bord interne du cubitus et le radius, le tibia surtout, tous exposés à des chocs journaliers, sont aussi le siège de prédilection de la syphilis. Je ne parle, en ce moment, que de l'étiologie des lésions osseuses de l'adulte ; car les contusions ne sauraient être invoquées pour les faits de syphilis infantile se rapportant à la vie intra-utérine : mais à cette époque les manœuvres de l'accouchement et surtout l'activité du développement des os expliquent suffisamment la détermination du siège de la syphilis. Pour ce qui est des adultes, je crois avec Virchow que la plupart des lésions osseuses, pour ne pas dire toutes, proviennent de contusions, que la syphilis osseuse qui consiste dans une inflammation spéciale, se localise dans les points qui y sont prédisposés par l'action d'agents irritants. Ainsi il est des périostoses et des exostoses syphilitiques professionnelles. Par exemple j'ai observé des gonflements syphilitiques du périoste des clavicules aux points où passaient les courroies avec lesquelles un commissionnaire portait toute la journée des fardeaux sur son dos. Un maître d'armes sera atteint de tuméfaction syphilitique du sternum et des côtes dans les points où il est plastronné toute la journée par les coups de pointe des fleurets boutonnés des élèves. Il surviendra des périostoses du bord interne du cubitus chez un individu qui s'appuiera sur le rebord saillant d'une table. Quant aux os du crâne et au tibia qui sont incontestablement les plus fréquemment atteints par la syphilis, ce sont aussi ceux qui sont le plus exposés aux contusions. Il suffit de marcher sans précaution dans une pièce encombrée de chaises et de bancs comme celle-ci, pour se heurter le bord antérieur des tibia.

Les lésions des os considérées au point de vue anatomique sont très-nombreuses, depuis la périostite et l'ostéite simples jusqu'aux gommès ; leurs conséquences, depuis les exostoses, jusqu'aux séquestres baignant dans le pus, au fond de clapiers ouverts à l'extérieur, sont aussi plus ou moins graves.

Nous étudierons successivement :

- 1° *L'ostéo-périostite simple ;*
- 2° *L'ostéite raréfiante ;*
- 3° *L'ostéo-myélite raréfiante intense ou ostéo-périostite gommeuse ;*

Puis les lésions consécutives à ces différents états et qui sont : *l'ostéite productive ou éburnée, les exostoses, les nécroses et les séquestres.*

Nous terminerons par l'examen *des lésions osseuses de la syphilis infantile.*

Nous allons d'abord passer successivement en revue ces différentes modalités de la syphilis osseuse en nous plaçant au point de vue anatomique.

1° L'ostéo-périostite syphilitique simple ne diffère pas de l'ostéo-périostite commune.

Limitée à la surface de l'os, au périoste et aux couches les plus superficielles, elle atteint surtout, à la fin de la période secondaire ou dans la période tertiaire, le tibia, la clavicule, le sternum, les os du crâne, etc.

Sous le périoste, entre ce dernier et l'os, il s'accumule une assez grande quantité de cellules rondes, analogues aux cellules de la moelle embryonnaire. En même temps

les couches profondes du périoste sont enflammées et présentent des cellules interposées entre les trousseaux fibreux. Le tissu conjonctif voisin du périoste présente généralement alors un peu d'œdème inflammatoire, de telle sorte que l'empâtement et la tumeur qu'on observe entre la peau et l'os reconnaissent pour cause la tuméfaction du périoste et l'œdème inflammatoire du tissu sous-cutané. La surface de l'os, au-dessous du périoste, montre les ouvertures des canaux de Havers élargis et remplis d'une moelle rouge, embryonnaire, ou grise et gélatiniforme, constituée par des cellules rondes de la moelle (médullo-cèles). La graisse a disparu des canaux de Havers ainsi altérés.

L'ostéo-périostite, réduite à ce degré très peu intense, peut guérir sans laisser de trace, même lorsqu'elle est plus profonde et lorsque sur un os plat, par exemple, comme le sternum, ou les côtes, ou le crâne, elle s'accompagne de l'état foetal de la moelle de l'os tout entier.

Lorsque la maladie osseuse a duré longtemps, les cellules rondes les plus rapprochées de la surface de l'os sous le périoste se conduisent comme les ostéoblastes pendant la période de l'ossification et deviennent des ostéoplastes, par la même série de modifications des tissus qu'on observe dans l'ossification par le périoste.

Les premières travées osseuses qui apparaissent dans les ossifications pathologiques à la surface externe de la diaphyse, sous le périoste, sont appelées habituellement *ostéophytes*. Comme elles sont encore très faiblement adhérentes à la surface de l'os ancien, elles se détachent avec le périoste et adhèrent à sa face interne lorsqu'on le sépare de l'os. A mesure que des dépôts du tissu os-

seux s'effectuent entre le périoste et l'os, ces ostéophytes, devenues plus compactes et s'étant soudées à l'os primitif, sont appelées du nom de périostoses ou d'exostoses. Leur forme est variable ainsi que nous le verrons bientôt. Tantôt elle est saillante et l'exostose paraît surajoutée à l'os comme une tumeur ou comme l'épiphyse d'un os long, de telle sorte qu'on lui a donné le nom d'*exostose épiphysaire*. Ailleurs, dans le tissu osseux qui a été le siège d'une ostéite, de nouvelles lamelles osseuses se produisent à la surface des canaux de Havers, et alors on a une éburnation, une densification de l'os par suite de la production nouvelle de lamelles qui s'ajoutent aux lamelles préexistantes. Telle est l'ostéite condensante ou productive, l'éburnation de l'os, et la production exubérante de ces lamelles peut mériter le nom d'*exostose parenchymateuse*.

Dans d'autres cas, consécutivement à l'ostéite, lorsqu'elle arrive à intéresser le canal médullaire central des os longs, il peut survenir une ossification nouvelle dans l'intérieur de ce canal ; c'est ce qu'on appelle une *énostose*.

Ces variétés de productions osseuses nouvelles consécutives à l'ostéite et à la périostite, les ostéophytes, les exostoses épiphysaires, les exostoses parenchymateuses, les énostoses, l'éburnation de l'os constituent des accidents consécutifs communs à toutes les formes d'ostéite syphilitique dont nous venons de donner l'énumération.

Je suppose, messieurs, que la constitution des os vous est connue ainsi que leur développement. La structure des os est simple ; ils sont formés d'une charpente calcaire constituée elle-même par des systèmes de lamelles osseuses contenant des ostéoplastes et disposées régulièrement autour des canaux de Havers, canaux qui contiennent à

l'état normal les vaisseaux nourriciers de l'os et la moelle osseuse. La moelle normale est formée de petites cellules rondes analogues aux cellules lymphatiques (médullocèles de Robin), de cellules plus volumineuses à un ou à plusieurs noyaux ovoïdes (myéoloplaxes de Robin) et d'une assez grande quantité de gouttelettes de graisse. La trame de la moelle est surtout formée par les vaisseaux et par quelques fibrilles très-fines et très-rares du tissu conjonctif.

Les ostéoplastes contenus dans les lamelles osseuses sont de petites cellules emprisonnées dans une cavité qui communique par des canalicules multiples avec les cavités voisines du même système de Havers.

Le développement des os et l'ossification s'effectuent par deux procédés distincts suivant qu'il s'agit de leur développement aux dépens du cartilage d'ossification ou aux dépens du périoste.

Dans le premier cas, les cellules cartilagineuses se disposent en séries longitudinales qui se transforment en un canal parcouru bientôt par une anse capillaire accompagnée par des cellules embryonnaires provenant de la prolifération des cellules cartilagineuses. Ces cellules, en s'appliquant contre la paroi du canal, deviennent des ostéoblastes, éléments aplatis par compression réciproque qui s'entourent de substance calcaire et forment les ostéoplastes au milieu d'une couche de substance osseuse qui se dépose ainsi contre la paroi du canal creusé dans le cartilage, telle est l'origine d'un canal de Havers.

L'ossification aux dépens du périoste s'effectue d'une façon analogue par l'incrustation calcaire d'ostéoblastes qui ne sont autres que des cellules embryonnaires. Ces ostéoblastes accompagnent les fibres de Scharpey, fibres

de tissu conjonctif qui s'infléchissent du périoste dans le cartilage d'ossification, ces fibres qui s'incrusteront elles-mêmes de sels calcaires, déterminent par leur direction le sens de l'ossification au-dessous du périoste.

Tels sont, en résumé, les faits essentiels que je vous rappelle très-brièvement en vous conseillant de les revoir en détail dans notre manuel d'histologie pathologique (1) ou mieux dans le traité technique de mon excellent ami, M. Ranvier, qui a étudié si consciencieusement, avec la structure du tissu osseux, tous les détails de l'ossification (*Traité technique d'histologie*, p. 297 à 325 et p. 428 à 462).

L'ostéo-périostite simple consiste uniquement, au point de vue histologique, dans le retour à l'état embryonnaire de la moelle de l'os et des cellules qui se trouvent entre l'os et le périoste. La disparition de la graisse à l'intérieur des canaux de Havers, la grande abondance des petites cellules médullaires, placent l'os enflammé dans les mêmes conditions que les os en voie de développement. Aussi, ne vous étonnez-vous pas que les cellules médullaires nouvelles jouissent de la même propriété que les mêmes éléments dans les premiers âges de la vie et que les plus rapprochées de la paroi des canaux de Havers et de la surface de l'os sous le périoste deviennent des ostéoblastes et concourent à la néo-formation de lamelles osseuses. Ce sont ces lamelles qui constituent les exostoses sur lesquelles nous reviendrons bientôt en détail.

(1) *Manuel d'histologie pathologique* de Cornil et Ranvier, p. 47 à 23.

2° A un degré plus élevé de l'inflammation, on a affaire à une ostéite raréfiante. L'inflammation sous-périostique se continue dans les canaux de Havers; la moelle sous-périostique et la moelle osseuse présentent une quantité considérable de petites cellules en même temps que des globules rouges épanchés. Ces éléments sont libres, presque tous les uns par rapport aux autres dans une petite quantité de substance unissante granuleuse. Dans cette

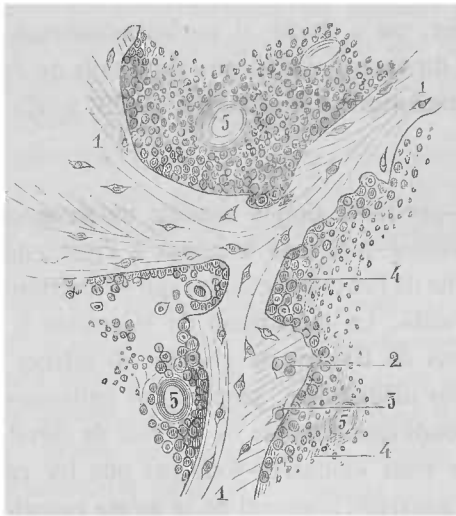


Fig. 4. Ostéite syphilitique : 1, Travées osseuses échancrées et dentelées à leurs bords, dans lesquelles on voit des corpuscules osseux à un seul ou à plusieurs noyaux 2 : 4 tissu médullaire ; 5, vaisseaux dont les lumières sont parfaitement libres. A la partie supérieure de la figure les cellules s'atrophient et deviennent caséuses.

inflammation, lorsqu'elle est plus intense, la formation très-abondante des cellules s'accompagne bientôt d'une lésion de la substance osseuse, qui est ramollie, érodée et détruite par places à la surface interne des cavités de Havers. En examinant au microscope des sections minces de pièces qui ont été placées dans l'acide chromique ou dans l'acide picrique et qui ont été décalcifiées de manière à permettre

leur section, puis colorées au picro-carmin, on peut étudier à la fois les travées osseuses et la moelle contenue dans les canaux vasculaires. Ces derniers sont plus larges qu'à l'état normal ; les travées osseuses qui en forment le cadre, au lieu d'être régulières et de montrer sur une section des lamelles osseuses à bords exactement parallèles, présentent des encoches hémisphériques, ovalaires ou irrégulières au niveau desquelles les lamelles osseuses manquent absolument (1, Fig. 4). Ces encoches sont remplies par des cellules rondes et petites et même dans certains cas par une ou deux grandes cellules mères à noyaux multiples comme celles qui sont figurées dans les figures 7 et 8 de la planche VI. La destruction des lamelles osseuses par les éléments de la moelle enflammée est telle que souvent tous les canaux de Havers présentent des encoches et des pertes de substance plus ou moins grandes ; certaines des travées osseuses peuvent être si altérées qu'elles sont complètement détruites en quelques points et alors un canal de Havers communique à travers une travée osseuse détruite avec un canal voisin.

La substance osseuse est ainsi remplacée plus ou moins complètement par de la moelle enflammée. Le squelette de l'os primitif est érodé ou presque détruit. Cette lésion qui s'observe si fréquemment dans la maladie des phalanges et des os courts qu'on appelle le *spina-ventosa* existe assez souvent aussi dans la syphilis.

Lorsque, sous l'influence du traitement approprié, par l'iodure de potassium et par le mercure, ou par suite de la marche naturelle de la maladie, l'inflammation s'éteint et que le mal rétrograde, on observe une réparation de l'os malade et partiellement détruit. Ces mêmes cellules embryonnaires de la moelle enflammée qui, lorsqu'elles

étaient exubérantes et libres, concouraient à l'usure de l'os et à la formation des encoches creusées au milieu des lamelles, ces mêmes cellules, devenues moins nombreuses, s'appliquent contre la paroi irrégulière des canaux de Havers et deviennent des ostéoblastes, avec la propriété de former des lamelles osseuses nouvelles. Il en résulte des lamelles nouvelles avec des ostéoplastes nouveaux, lamelles qui forment des séries parallèles les unes avec les autres suivant la disposition irrégulière des canaux de Havers, s'enfonçant, par exemple, dans les encoches qu'elles comblent. La formation exubérante des nouvelles lamelles osseuses peut arriver à constituer sous le périoste des exostoses plus ou moins considérables et dans l'os lui-même une hyperostose parenchymateuse et une éburnation.

Lorsqu'on examine, sur une large section faite à la scie après la dessiccation et usée convenablement, un os atteint d'abord d'une ostéo-myélite raréfiante et réparé ensuite par une formation nouvelle de lamelles osseuses, on peut très-bien reconnaître les couches altérées et interrompues par places qui appartiennent à l'os ancien et les couches nouvelles qui constituent la paroi des nouveaux canaux de Havers.

3° L'ostéo-myélite gommeuse et l'ostéo-périostite gommeuse ne sont autres qu'une ostéite raréfiante dans laquelle le tissu embryonnaire sous-périostique ou le tissu médullaire très-abondant revêtent la disposition qu'on observe dans les gommages; ces tissus se présentent, en effet, sous la forme d'une tumeur de volume variable ayant de la tendance à devenir caséuse en bloc à un moment donné de son évolution.

Voici comment se montrent à l'autopsie les altérations de ce genre. Lorsqu'on décolle le péricrâne, car c'est le plus souvent aux os du crâne, surtout au niveau de la voûte qu'on les observe, on voit que le périoste épicroânien adhère à l'os en un ou plusieurs points. Dans ces points, un bourgeon charnu de la grosseur d'un petit pois à un haricot, implanté sur le périoste par une base circulaire, irrégulier et bourgeonnant par son extrémité qui s'enfonce dans une dépression irrégulière de l'os, établit une union entre l'os et le péricrâne. On peut facilement le détacher de l'os dans lequel il s'est creusé, parce qu'il se continue dans les cavités médullaires voisines par l'intermédiaire d'un tissu médullaire jeune et friable.

Lorsqu'on sectionne un pareil bourgeon après l'avoir enlevé, on voit que sa substance molle est rouge ou rosée ou grise suivant la quantité de sang contenue dans ses vaisseaux. Il est plus ou moins ferme suivant que le tissu embryonnaire qui le compose possède plus ou moins de fibres de tissu conjonctif. Il offre, en effet, une ébauche d'organisation ; il est parcouru par de nombreux vaisseaux et par des fibres de tissu conjonctif. S'il est ancien, il est jaunâtre et opaque, caséeux dans son centre ou dans la plus grande partie de sa masse. C'est un nodule de tissu embryonnaire formé sous le périoste et dans les cavités agrandies de Havers, avec destruction des travées osseuses par ostéo-myélite, et ce bourgeon est devenu une gomme avec tendance à la mortification caséuse de ses éléments constituants.

La gomme de l'os n'est autre qu'une ostéo-périostite intense et limitée, avec destruction par ostéite raréfiante des lamelles osseuses. C'est cette localisation en un point et la forme de la lésion qui lui donnent son caractère distinctif.

Un ou plusieurs bourgeons gommeux, souvent plusieurs d'entre eux réunis au même point sur une base commune, existent entre le périoste et le crâne. Mais en même temps il y a presque toujours une altération analogue développée entre la dure-mère et les os du crâne ; la dure-mère est même plus souvent atteinte que l'épicrâne. Lorsque la production née sur la dure-mère correspond à celle du périoste épïcrañien, la perforation complète de l'os ne se fait pas attendre ; il peut y avoir aussi perforation de l'une ou de l'autre des lames du crâne par une gomme isolée.

Ces bourgeons de périostite ou de pachyméningite gommeuse accompagnés d'une perte de substance de l'os due à une ostéite raréfiante sont très-communs. J'en ai assurément fait pour mon compte une dizaine d'autopsies. Trois d'entre elles qui se rapportent à la seule année 1874 et qui provenaient du service de M. le professeur Bouillaud, remplacé successivement par MM. Bouchard et Brouardel, ont été consignés dans la thèse de M. Moscovitz.

En même temps que le périoste et que la face supérieure de la dure-mère sont le siège de lésions très-prononcées, la face interne de cette membrane est souvent le siège d'une fausse membrane mince ou assez épaisse parcourue par des vaisseaux à parois embryonnaires et dont le tissu est infiltré de sang. On peut, en effet, observer en pareil cas une véritable pachyméningite interne hémorragique.

L'exemple le plus remarquable de lésions de cet ordre qu'il m'ait été donné d'observer est assurément un fait du service de M. Bouillaud, remplacé alors par M. Bouchard. Il s'agissait d'un garçon de 16 ans, entré pour des accidents qui furent tour à tour rapportés à une fièvre typhoïde, à une phthisie aiguë et à une méningite tuberculeuse.

Bien que cette observation soit citée dans la thèse de M. Moscovitz, comme elle y est très-incomplètement rapportée, je la publie ici d'après les deux leçons cliniques que M. Bouchard a faites à propos de ce malade et qu'il a bien voulu me communiquer (1). A l'autopsie, nous trouvâmes le crâne percé comme une écumoire par des végétations très-nombreuses venues du périoste et surtout de la dure-mère. Ces dernières étaient très-considérables et formaient de petites tumeurs marronnées ou végétantes, logées dans le crâne perforé par elles.

La structure de ces végétations constituées par un tissu embryonnaire mollassé, rosé, assez vascularisé, parfois caséeux et opaque au centre des plus grosses d'entre elles, était la même que celle des bourgeons charnus inflammatoires développés dans les os.

J'ai étudié la dure-mère sur des coupes faites après durcissement dans le liquide de Müller, la gomme et l'alcool. La figure 6 de la planche VI représente, à un grossissement de 6 diamètres, une section de la dure-mère et de plusieurs des bourgeons gommeux *c, d, e, f*. qui font corps avec sa lame externe *b*. Ces bourgeons sont séparés les uns des autres par des tractus fibreux.

Lorsqu'on examine à un fort grossissement une préparation très-mince du tissu de ces bourgeons gommeux, on observe un tissu formé par des fibrilles très-fines entre lesquelles existent des cellules rondes possédant un noyau et une petite quantité de protoplasma autour du noyau. Sur des préparations minces que j'avais faites à l'état frais et traitées au pinceau, il m'a été facile de chasser en grande

(1) Voyez les documents annexés à la fin de cette leçon, p. 322.

partie ces éléments ronds, de manière à voir la disposition du tissu fibrillaire qui était réticulé dans ce cas.

Entre les bourgeons adhérents les uns aux autres sur une même plaque végétante de la dure-mère, il y avait du tissu conjonctif *n* (Fig. 6, planche VI). Entre ces bourgeons, j'ai trouvé, dans plusieurs préparations, des restes du tissu osseux primitif, qui n'avait pas été résorbé en totalité, et dont quelques fragments étaient restés enclavés entre les masses gommeuses.

La structure et la configuration de ces lamelles osseuses en voie de résorption est assez curieuse pour nous arrêter un instant.

J'ai dessiné à un grossissement de 40 diamètres (voyez la figure 7 de la planche VI) un groupe de ces lamelles osseuses. La lamelle horizontale inférieure *l* en contact avec la membrane interne *p* de la dure-mère représente la table interne du crâne. Elle se continue avec un système de lamelles obliques et horizontales. Ces lamelles, situées entre le bourgeon *a* qui est à leur gauche et un autre bourgeon qui est à leur droite, sont entourées de toutes parts par du tissu médullaire embryonnaire qui contient un nombre énorme de gros myéloplaxes *t*.

Un fragment d'une de ces lamelles en voie de résorption dessiné dans la figure 8 (planche VI) montre les découpures, les petites encoches *c*, que présentent sur toute leur surface ces lamelles en train de disparaître. Elles sont rongées et mangées en quelque sorte par les nombreuses médullo-cèles *p* et par les myéloplaxes *o*, *m*, *n*, qui s'attachent à leur surface et s'y creusent une cavité. Dans chacune de ces pertes de substance il y avait, en effet, des cellules plus ou moins volumineuses. C'était le type le plus aigu qu'on puisse rêver de l'ostéo-myélite gommeuse.

Après que le crâne eût macéré et fut ensuite desséché, il se montra percé et vermoulu comme une dentelle ayant à la place de fils des travées osseuses.

La syphilis ne pouvait pas être mise en doute, car le malade présentait des périostoses gommeuses du sternum.

Lorsqu'une petite gomme du périoste épïcra'nien s'est creusée une cavité dans l'os et qu'à un moment donné le processus inflammatoire s'arrête, la production nouvelle, devenue caséuse, s'atrophie, l'ostéite périphérique et la périostite se guérissent et alors il peut y avoir une réparation partielle de l'os. La cavité ne se comble pas complètement, mais les ostéophytes développées sous le périoste aboutissent à une néo-formation osseuse aux bords de la perte de substance ; l'ostéite productive d'une portion plus ou moins étendue de l'os donne lieu à une éburnation. L'apparence que présente le crâne à la suite d'une gomme superficielle est variable. Le plus souvent c'est une cicatrice osseuse, une dépression que Virchow désigne improprement du nom de carie sèche, dépression cicatricielle entourée d'ostéophytes ou même d'une exostose circonscrite ; en même temps l'os est éburné dans une certaine étendue.

Si l'os du crâne est complètement perforé par une gomme, la perte de substance ne sera plus comblée par du tissu osseux nouveau ; il se produira seulement une cicatrice fibreuse.

Ce que nous venons de dire des os du crâne s'applique à tous les autres os de l'économie. Le processus de la périostite et des variétés de l'ostéite, y compris l'ostéite gommeuse, est partout le même. Les os crâniens, le sternum, les côtes, la clavicule, le tibia en sont le siège de prédilection.

Nous allons maintenant examiner successivement les lésions osseuses consécutives aux diverses variétés de l'ostéite, c'est-à-dire les hyperostoses et les nécroses et nous terminerons par les exostoses.

4° En vous parlant de l'ostéite simple et de l'ostéite raréfiante, je vous ai indiqué le mode suivant lequel les travées osseuses sont accrues en épaisseur lorsque l'ostéite s'éteint en tant qu'inflammation aiguë. Vous avez vu que les éléments cellulaires de la moelle embryonnaire se fixaient souvent sur la surface des canaux vasculaires et là se comportaient comme des ostéoblastes pour former de nouvelles lamelles osseuses.

Une *éburation* de l'os est souvent la conséquence de ce processus lorsqu'il se continue pendant longtemps sous l'influence d'une inflammation subaiguë ou au voisinage d'une inflammation aiguë de longue durée. De nouvelles couches de lamelles s'ajoutent alors aux lamelles anciennes et rétrécissent les canaux de Havers par où passent les vaisseaux. Elles le rétrécissent si bien que, dans certains cas, elles rendent la circulation sanguine impossible, et que le canal primitivement large est complètement ou presque complètement oblitéré. Toute la partie de l'os dans lequel la circulation est arrêtée ainsi est privée de ses moyens de nutrition et, par suite, elle est fatalement vouée à *la nécrose*.

Les os du crâne peuvent être éburrés dans leur plus grande étendue sans qu'il y ait le moins du monde de menace de nécrose, mais dans d'autres cas, au voisinage et au-dessous des gommes périostiques ayant suppuré pendant longtemps, la nécrose se produit par le rétrécissement et l'oblitération des canaux de Havers. Ce mécanis-

me a été indiqué par M. Ranvier et nous avons reproduit le dessin qui s'y rapporte dans notre manuel d'histologie pathologique (page 359, fig. 176).

Il s'agissait, dans ce cas, d'un syphilitique qui était mort dans le service de M. Lailler à Saint-Louis : la partie moyenne du frontal, qui est représenté dans la figure 5,

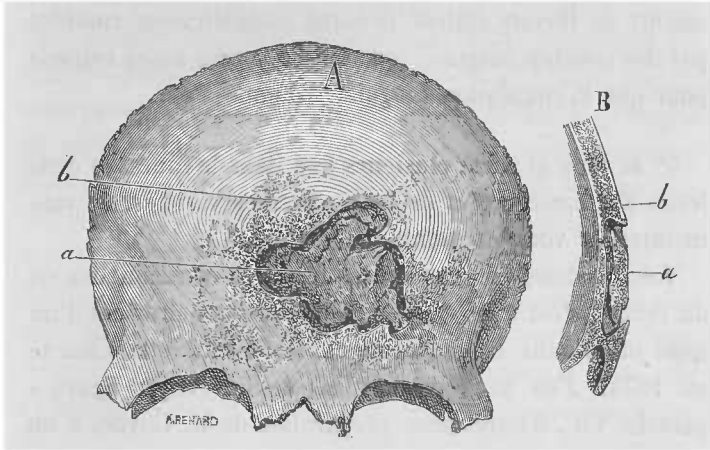


Fig. 5. Nécrose syphilitique du frontal :
 A. — Le frontal vu de face : *a*, partie nécrosée; *b*, portion du frontal qui est le siège d'ostéophytes.
 B. — Section de l'os passant au niveau de la partie centrale; *a*, section de la partie nécrosée; *b*, partie de l'os frontal qui recouvre la portion nécrosée.

présentait un séquestre comprenant la moitié de l'épaisseur de l'os ancien, séquestre éburné, nageant dans le pus et enchassé comme un verre de montre dans une sertissure formée par des ostéophytes venues de l'os normal et qui avaient passé par dessus lui. Lorsqu'en effet, une partie de l'os nécrosé se sépare de l'os sain ou moins altéré, il se produit une ostéite raréfiante entre la partie morte et la partie vivante, ostéite qui aboutit à une séparation complète. Mais en même temps que des bourgeons charnus suppurants, sortis des canaux

médullaires de l'os vivant repoussaient et soulevaient le séquestre, il se produisait à la limite de l'inflammation, aux bords de la perte de substance une inflammation peu intense avec production d'ostéophytes et le séquestre était retenu prisonnier.

L'examen microscopique du séquestre a montré que les canaux de Havers étaient presque complètement comblés par des couches osseuses ou tout au moins assez rétrécis pour que la circulation sanguine fût impossible.

5° Je vous ai parlé plusieurs fois dans le cours de cette leçon *des exostoses* et de leurs diverses variétés. Je vais maintenant vous en montrer des exemples.

Voici d'abord un cas d'exostose très-commun des os du crâne : c'est une exostose médullaire qui provient d'un sujet mort dans le service de M. Brouardel à la Charité en 1874. J'en ai reproduit un dessin (Voyez figure 4 planche VII), d'après une préparation de M. Coÿne, à un grossissement de 10 diamètres. C'est une exostose surajoutée à la surface de l'os. Son épaisseur est comprise entre les lettres *a* et *b*. La surface de l'os ancien *b*, *b'* montre en *c* un canal de Havers très-considérable comme diamètre ; les canaux de Havers *f*, *f'* situés à la base de la production nouvelle, entre elle et l'os ancien, sont très-volumineux et ils sont remplis de moelle embryonnaire. L'exostose elle-même est constituée par des travées osseuses disposées sans ordre bien net. Parmi les canaux de Havers, les uns *d*, *d*, *d*, ouverts aux vaisseaux du périoste sont perpendiculaires ou obliques relativement à la surface de l'os ancien ; les autres *m* forment un réseau transversal qui unit les vaisseaux venus du périoste avec les larges canaux *f*, *f'* qui viennent de l'os ancien et qui

occupent la base de l'exostose. Les lames superficielles de l'os ancien *h*, *h'*, sont remarquables par le parallélisme et par la régularité des lamelles osseuses.

La direction des canaux de Havers dans les exostoses est parfois assez régulière : ainsi sur les préparations d'exostoses énormes que présentait sur les pariétaux et sur l'occipital un enfant de deux ans mort récemment de syphilis congénitale dans le service de M. Théophile Anger, vous pourrez voir de très-grands canaux de Havers, remplis de moelle embryonnaire, affecter une disposition perpendiculaire ou légèrement oblique à la surface de l'os ancien. Ces canaux envoient latéralement des prolongements plus étroits qui sont horizontaux. La direction des canaux de Havers détermine la direction des lamelles osseuses qui sont plus ou moins régulièrement concentriques aux espaces de Havers. J'ai dessiné à un grossissement de 6 diamètres la direction générale des canaux de Havers et des travées osseuses dans ce cas de syphilis congénitale (voyez figure 1, planche VIII).

Lorsque des exostoses, qui commencent par être formées par du tissu osseux spongieux creusé de grandes cavités, durent longtemps, elles deviennent plus denses, plus compactes, par suite de la formation de nouvelles couches à l'intérieur des cavités de Havers, et on a alors des exostoses compactes, quelquefois même éburnées.

Les exostoses syphilitiques font une saillie généralement beaucoup moins considérable que celle des exostoses symétriques des extrémités.

Cependant l'exostose dont je vous présente des préparations dues à M. Leloir et qui provient du crâne d'un individu syphilitique opéré par M. Parise à Lille, était

extrêmement saillante presque cylindro-conique. Le dessin que j'en ai fait à un grossissement de 10 diamètres (voyez figure 3, planche VI), montre une cavité médullaire considérable *a*, creusée dans son centre. De cette cavité médullaire partent en rayonnant de petits canaux de Havers étroits *b* qui se divisent en formant des arcades et qui se rendent en s'anastomosant et en s'élargissant à la surface de l'exostose *d*. Là ils étaient naturellement en contact avec la moelle périostique. Cette exostose étant constituée par du tissu osseux compact; dans son ensemble, elle représentait un fragment d'os long avec son canal médullaire.

Je viens de vous exposer les lésions anatomiques des os des adultes dans la syphilis; nous allons brièvement passer en revue leurs symptômes, après quoi je vous entretiendrai des lésions des os dans la syphilis héréditaire qui en diffèrent suffisamment pour qu'elles soient décrites à part.

SYMPTOMES DES LÉSIONS OSSEUSES SYPHILITIQUES. — Il s'en faut de beaucoup que les lésions osseuses de la syphilis soient toujours reconnues pendant la vie, surtout lorsqu'il s'agit de gommes de la dure-mère ayant atteint la lame interne des os du crâne sans donner lieu à de la périostite épicroânienne. Mais, dans les cas ordinaires, et lorsqu'il s'agit des os placés sous la peau, les symptômes en sont parfaitement accusés.

Les deux signes essentiels de l'ostéo-périostite syphilitique sont la douleur et la tuméfaction. La douleur a ceci de particulier qu'elle est plus intense la nuit que le jour et tellement vive parfois qu'elle donne la sensation de violents coups reçus sur les os, de déchirements, d'élanchements, etc. Ces douleurs qui empêchent le sommeil, qui

amènent par leur persistance un état général grave, sont soulagées et absolument enlevées bien souvent après deux ou trois jours du traitement par l'iodure de potassium; c'est assurément l'un des phénomènes les plus admirables de la thérapeutique et l'effet est d'autant plus précieux que le médicament fait diminuer et disparaître progressivement la tuméfaction, la néoplasie en même temps que la douleur.

Les douleurs ostéocopes et les ostéites de la première époque des accidents secondaires sont souvent limitées à l'union des tendons et des ligaments articulaires sur les extrémités osseuses, au poignet, au coude, au genou. Ce sont des douleurs dits rhumatoïdes qui ont évidemment pour cause anatomique des périostites et des inflammations passagères des tissus fibreux et tendineux en rapport avec le périoste. D'autres fois elles attaquent, comme le font les ostéites et périostites de la période tertiaire, le frontal, les os du crâne, de la face, le tibia, etc. Mais ces lésions osseuses précoces ont une tendance plus marquée à la guérison et l'on a vu de très-grosses bosses frontales dures, ou de résistance élastique causées par une ostéo-périostite, par un gonflement inflammatoire du périoste, disparaître assez rapidement par un traitement approprié.

La douleur occasionnée par les ostéo-périostites de la syphilis est toujours très-vive et exquise quand les malades ne sont pas soumis à l'iodure de potassium. Ainsi le plus léger attouchement, comme l'action d'un peigne sur le cuir chevelu, le contact du chapeau lorsqu'il existe des tumeurs du frontal, le frôlement, le frottement d'un corps dur contre le tibia, produisent une douleur térébrante. Les ostéo-périostites du sternum et des côtes s'accompagnent de points douloureux qui gênent la respiration.

Les lésions osseuses du sternum peuvent même donner lieu à une oppression, à une douleur précordiale, à des troubles circulatoires qui simulent une maladie du cœur. Il est très-facile de comprendre qu'une inflammation du périoste et du sternum à la face postérieure de cet os s'accompagne de troubles cardiaques symptomatiques qui frappent d'autant plus l'attention que la douleur précordiale est intense. Cette douleur est même trop apparente pour une maladie du cœur. Dans un cas de ce genre où plusieurs médecins et des plus illustres avaient diagnostiqué une maladie du cœur, il y avait une périostose de la clavicule qui, jointe aux antécédents du malade, mettait suffisamment sur la voie.

Les symptômes de ces ostéites sont très-variables suivant l'os atteint et suivant ses rapports. Ils échappent à une description commune. La névralgie, par exemple, due à la compression d'un filet nerveux au point où il passe à travers un trou osseux, n'aura aucune analogie avec les lésions de la motilité causées par une paralysie d'un nerf moteur du globe oculaire ou des paupières. Ces accidents différeront complètement des désordres matériels très-graves tels que la tuméfaction du périoste et de l'os, la suppuration, la nécrose avec trajets fistuleux qu'on trouve dans les ostéo-périostites gommeuses intenses et suppurées.

Le cas le plus simple et le plus commun est celui des tumeurs ostéo-périostiques des os superficiels, tibia, frontal, clavicule, sternum, radius et cubitus, etc. La tuméfaction noueuse, les nodosités uniques ou multiples plus ou moins considérables et la douleur spéciale sont tout à fait caractéristiques. En passant le doigt, par exemple, sur la crête antérieure du tibia malade et sur sa face interne, on sent des irrégularités, des saillies aplaties, des bosse-

lures plus ou moins nombreuses ayant la consistance pâteuse de la périostite, ou donnant la sensation du tissu osseux, suivant l'âge de la lésion. L'épaississement du tibia peut être tel qu'il double son volume. En explorant ainsi la surface de l'os, on se rend compte ausside sa sensibilité qui est telle parfois que le simple contact est douloureux. Pendant toute la longue période de transformation de l'ostéo-périostite en ostéo-périostose jusqu'à l'ossification complète, des tissus enflammés jusqu'à ce que le processus soit éteint, résultat qui peut se faire attendre plusieurs années, on réveille de la douleur à la pression ou à la percussion de l'os. Cette douleur existe spontanément pendant les premières heures du séjour au lit.

Les périostoses de la clavicule, qui sont très-faciles à observer, car l'os est accessible à l'exploration sur la plus grande partie de sa surface, se présentent le plus souvent sous la forme d'un renflement ovoïde allongé suivant la direction de l'os. Ces tumeurs se continuent parfois le long du tendon du sterno-cleido-mastoïdien par un tissu gommeux.

Les ostéo-périostites de la face antérieure du sternum et des os du crâne affectent généralement la forme de tumeurs aplaties plus ou moins larges, faisant un relief régulier, appartenant à un segment de sphère lorsqu'elles sont récentes. Elles ont alors une consistance élastique. Au début, le traitement par l'iodure de potassium peut les faire disparaître, plus tard, lorsqu'il se forme au pourtour de la tumeur des productions osseuses, on peut sentir un rebord dur au milieu duquel on perçoit la mollesse relative de la partie centrale de la nodosité. A la surface de ces os plats qui sont exposés aux contusions et aux chocs extérieurs, il peut se développer une inflammation intense,

qui aboutit à la formation de pus au-dessous du périoste et à des collections purulentes qui se font jour du côté de la peau enflammée elle-même à ce niveau. C'est là une complication toujours sérieuse, car, lorsqu'une suppuration s'établit à la surface de l'os, il peut y avoir une ostéite raréfiante, une élimination de fragments osseux par l'ouverture fistuleuse qui s'établit au milieu de la saillie gommeuse primitive. La suppuration très-lente à guérir peut amener aussi la nécrose par éburnation de fragments osseux considérables, une éburnation de l'os, des exostoses périphériques, etc. Tous ces accidents ne vont pas sans altérer profondément la constitution, sans compter que le siège de la lésion peut entraîner des troubles fonctionnels très-graves. Ces derniers éclatent surtout si la table interne des os du crâne et la dure-mère sont malades de la même façon que le périoste et la table externe.

Il est facile de reconnaître les gommages et inflammations syphilitiques du périoste et de l'os au sternum, car les parties sont découvertes et faciles à explorer. Les tumeurs de la face antérieure du sternum qui sont petites, dures ou élastiques, de consistance osseuse à leurs bords ou dans toute leur masse, doivent être mises sur le compte de la syphilis ; mais lorsqu'on a affaire à une lésion osseuse accompagnée d'une fistule cutanée suppurante, d'où sortent des fragments d'os poreux, ou bien si l'on sent avec le stylet un fragment osseux nécrosé, on peut hésiter entre la syphilis et une ostéite scrofuleuse, ou pour mieux dire une tuberculisation du sternum accompagnée d'ostéite et de carie. On sait, en effet, que les tubercules du sternum ne sont pas rares. Dans les cas douteux les antécédents des malades, l'état du sommet des poumons et l'action

de l'iodure de potassium serviront de guides au médecin.

Il est parfois très-difficile de diagnostiquer sûrement les gommés et les altérations osseuses des os plats du crâne. Je ne parle pas des lésions de la dure-mère et de la table interne, qui ne sont pas accessibles à l'examen direct; mais seulement des lésions de la table externe et du périoste épicroânien. Il y a là, en effet, des difficultés plus grandes que pour l'exploration du sternum; le cuir chevelu est plus épais; on sent moins bien la surface des os du crâne; ceux-ci présentent, à l'état normal, des inégalités, et de plus, il y a souvent sur le cuir chevelu des syphilitides ulcéreuses, tuberculeuses de la période tertiaire, en sorte qu'on pourrait attribuer au périoste et à l'os la tuméfaction qui appartient en réalité à la peau. Dans ces conditions, il faut explorer avec soin la surface de l'os en la palpant avec le bout des doigts, en faisant glisser le cuir chevelu sur le périoste, en percutant l'os de façon à déterminer une sensation douloureuse qui mette sur la voie du diagnostic. Si le cuir chevelu est adhérent en un point à l'os, il y a presque certitude de périostite, et s'il existe à ce niveau une bosselure, il est certain qu'on a affaire à une gomme du périoste ou à une périostose suivant que la consistance de la tumeur est élastique ou osseuse.

Les gommés et végétations syphilitiques de la face périostique de la dure-mère et les lésions de la table interne des os du crâne ne peuvent pas être reconnues à des signes physiques; mais on doit toujours soupçonner leur existence lorsqu'on a constaté celle des altérations du périoste épicroânien et de la lame externe des os. Les signes fonctionnels de ces gommés de la dure-mère sont la céphalalgie intense persistante, la douleur exagérée par la percussion du crâne, symptômes qui appartiennent aussi, il est vrai,

aux gommes du périoste. Mais ici la douleur est plus profonde et plus intense. Souvent aussi, en pareil cas, la mémoire diminue, l'intelligence s'émousse, le malade est dans un état plus ou moins complet d'abrutissement. Des attaques convulsives épileptiformes, des vertiges, des pertes de connaissance, des paralysies limitées au bras, à la jambe, quelquefois une hémiplegie incomplète et le coma attestant la compression cérébrale, viennent mettre fin à ses jours.

Rien n'est plus variable que l'intensité des lésions syphilitiques du périoste et de l'os comme de toutes les autres localisations de la maladie. Dans tel cas de syphilis, par exemple, on aura affaire seulement à une petite gomme sous-périostique du tibia qui, bien traitée dès le début, disparaîtra complètement ou se terminera par une hyperostose à peine appréciable. Dans d'autres cas, au contraire, on aura affaire à des gommes saillantes, épaisses, étendues en nappes sur une large surface, diffuses ou plus petites et isolées les unes des autres, mais très-nombreuses. Les gommes sous-périostiques très-étendues et très-épaisses s'accompagnent le plus ordinairement de l'inflammation de la peau, de la suppuration interminable, de la nécrose des parties de l'os qui restent longtemps emprisonnées et qui s'éliminent parfois en laissant de grandes pertes de substance. A cette catégorie de faits appartiennent de nombreuses observations de syphilis des os du crâne et de lésions des vertèbres cervicales ayant déterminé, au-devant de la colonne cervicale, des tumeurs simulant des abcès rétro-pharyngiens. On cite aussi des observations très-nombreuses de gommes sous-périostiques diffuses dans lesquelles les os de la face, du nez, le maxillaire supérieur, etc., étaient compromis,

et qui s'accompagnaient de fistules, de nécroses, de l'affaïssement du nez, avec des perforations de la voûte palatine, si bien que le visage était devenu hideux et repoussant.

LÉSIONS DES OS DANS LA SYPHILIS DES ENFANTS NOUVEAU-NÉS.
— La syphilis héréditaire marquant son empreinte sur les os des enfants nouveau-nés est assurément un des chapitres les plus intéressants que nous ayons à étudier. M. Ranvier communiqua à la Société de biologie, en 1865 (1), le fait curieux du retard de l'ossification et de la disjonction des épiphyses chez un enfant syphilitique mort un mois après sa naissance. Toutes les épiphyses étaient ou complètement détachées de la diaphyse, ou très-peu adhérentes ; la prolifération du cartilage était normale, mais l'ossification était tardive et les corpuscules osseux n'apparaissaient qu'à un centimètre de la ligne d'ossification apparente, tandis qu'à l'état normal ils se forment à un millimètre au plus de cette ligne. Cette observation de M. Ranvier contenait, en germe, l'histoire de la syphilis osseuse héréditaire. M. Wegner publia sur ce sujet, en 1870, un mémoire important dont nous donnons une analyse (voyez page 333). Plus tard, M. Parrot mit surtout en lumière, en France, dans une série de communications à la Société anatomique et à la Société de biologie et dans ses leçons sur les maladies du premier âge, tout ce qui concerne les affections syphilitiques du squelette.

Dans ces lésions des os, comme dans la plupart des modifications organiques observées à la suite de la syphilis chez les enfants nouveau-nés, on a affaire à des déviations

(1) Comptes-rendus de la Société de biologie, 1865, page 39.

du mode de développement des tissus qui ne peuvent recevoir leur véritable signification que lorsqu'on connaît bien les phases du développement normal. Et comme les parties malades qu'on examine ressemblent quelquefois presque absolument à une phase du développement antérieur de ces mêmes parties, il en résulte que, pour bien étudier les modifications histologiques d'un organe dans la syphilis héréditaire, il faut le comparer aux différents types qu'il présente de mois en mois dans son développement régulier. Ce que nous venons de dire touchant la syphilis infantile trouvera son application à propos des lésions du poumon, du testicule, du foie, etc.

En ce qui touche les lésions osseuses, les déviations de l'ossification physiologique qu'on observe dans la syphilis présentent un certain nombre d'analogies avec un autre vice de l'ossification très-commun chez les enfants mal nourris, avec le rachitisme. Aussi, lorsque M. Parrot (1) porta, en 1873, à la Société anatomique, des os longs d'enfants nouveau-nés syphilitiques et qu'il montra sur les sections longitudinales de ces os les couches d'ossification entre l'épiphyse et la diaphyse manifestement modifiées, je fis cette objection que ces lésions étaient semblables à celles du rachitisme. M. Ranvier n'y voyait aussi, lui, rien de plus que ce qu'on rapporte habituellement au rachitisme et nous demandions quels étaient les caractères anatomiques différentiels en pareil cas entre la syphilis et le rachitis. M. Parrot s'est attaché depuis à faire ce diagnostic et, dans une série de publications (2), il a étendu et com-

(1) Société anatomique, 1873, p. 92.

(2) Parrot, *Société de biologie*. Seance du 1^{er} juin 1872. — *Société anatomique*, 1873, p. 92. Présentation d'os provenant d'un enfant syphili-

plôté ses premières descriptions. Il a étudié non-seulement les os longs mais aussi, et d'une façon toute spéciale, les os plats du crâne et il regarde avec raison les bosses et les exostoses du frontal et des pariétaux comme tout à fait caractéristiques de la syphilis infantile. M. Parrot a réuni, sur ce chapitre de la syphilis infantile, une grande quantité de matériaux, mais il n'a pas encore publié une description histologique dogmatique comprenant les faits qu'il a observés. Je n'ai pas la prétention de vous donner ici cette description complète, mais je vous montrerai néanmoins des préparations des principaux types et en particulier d'un fait d'exostoses du crâne recueillies chez un petit malade dont notre excellent collègue M. Théophile Anger a fait récemment l'autopsie.

Nous examinerons successivement les lésions des os longs et des os plats.

Os LONGS. — Le travail de M. G. Wegner et les premières recherches de M. Parrot se rapportent aux os longs.

M. Wegner a divisé les phénomènes qui se passent entre la diaphyse et l'épiphyse en trois degrés. Dans le premier degré, la zone de cartilage calcifié qui sépare le cartilage hyalin de l'épiphyse d'avec l'os nouveau diaphysaire est beaucoup plus épaisse qu'à l'état normal. L'incrusta-

tique. — *Même recueil*, 1873, p. 392. Syphilis et rachitis des enfants nouveau-nés. — *Même recueil*, 1873, p. 248. Les lésions osseuses de la syphilis héréditaire et le rachitis. — *Archives de physiologie*, 1876. — *Revue mensuelle de médecine et de chirurgie*, 1877, p. 663. — *Le Progrès médical*. Leçons sur la pathologie de la première enfance, numéro du 6 juillet 1878. — Congrès de l'Association Française pour l'avancement des sciences, 1877.

tion calcaire est trop considérable et il y a arrêt de la production normale de l'os. Cette couche du cartilage incrusté est cassante et vermoulue.

Dans un second degré, qui n'est autre que l'exagération de la calcification du cartilage, on trouve du tissu fibreux dans les canaux médullaires du cartilage : l'ossification de la substance cartilagineuse intermédiaire est trop hâtive ; il existe en outre une dégénérescence atrophique et graisseuse des cellules cartilagineuses.

Dans un troisième degré, le cartilage ainsi altéré est incapable de vivre ; il se sépare de l'os diaphysaire par une couche molle, rosée ou grise, formée par un tissu de granulation. Ce tissu, qui est rapporté par M. Wegner à une inflammation de l'os consécutive à la nécrose du cartilage, à une formation de tissu embryonnaire (médullisation et transformation gélatiniforme de M. Parrot), est assez mou pour que l'épiphyse et la diaphyse soient désunis, disjoints, lorsque les enfants exécutent des mouvements. Il en résulte un décollement des épiphyses.

Le périoste est enflammé, épaissi, dans une assez grande étendue, ainsi que le périchondre, et on observe une formation nouvelle d'os au-dessous de ce dernier.

La division de la syphilis osseuse héréditaire en degrés et périodes, suivant M. Parrot, est à peu près la même que celle de M. Wegner ; mais M. Parrot insiste sur les productions ostéophytiques nouvelles et il les met au premier plan. Sa conception générale de l'évolution est aussi différente. Voici, suivant un mémoire inséré en 1876 dans les archives de physiologie, quelle est la division adoptée par M. Parrot d'après l'analyse de cinquante observations.

Dans le premier degré, les os sont plus lourds qu'à l'état normal ; des productions ostéophytiques denses en-

veloppent la diaphyse des os longs et surtout leur extrémité inférieure. Ces ostéophytes sont caractérisées par des fibres et par des trabécules osseuses en général perpendiculaires à la surface de l'os. La couche chondro-calcaire, c'est-à-dire la couche d'ossification du cartilage, est beaucoup plus épaisse qu'à l'état normal, irrégulière, mamelonnée.

Dans le second degré, les couches osseuses nouvelles sont plus poreuses il se forme une dégénérescence gélatiniforme intéressant le cartilage épiphysaire et l'os spongieux dans le point où ils sont en contact, et consécutivement les épiphyses tendent à se disjoindre de la diaphyse. Il y a solution de continuité plus ou moins absolue entre l'épiphyse et l'os. Il résulte de cet état une pseudo-paralysie syphilitique, des courbures, des torsions anormales des os et une impossibilité motrice.

Dans le troisième degré, les ostéophytes se médullisent, c'est-à-dire que les canaux osseux s'élargissent en se remplissant de moelle, surtout les canaux ou rigoles intermédiaires entre la surface de la diaphyse et les ostéophytes. L'extrémité inférieure des os longs, surtout l'extrémité inférieure de l'humérus augmente de volume par la production de plusieurs couches d'ostéophytes.

Dans le quatrième degré le tissu spongoïde se rapproche, des caractères qu'il présente dans le rachitisme.

On voit, d'après ce résumé que nous donnons suivant la description faite à l'œil nu par M. Parrot, qu'il admet, dès le début de la lésion, l'existence d'ostéophytes qui, assurément, sont la production la plus caractéristique de la syphilis infantile. Les ostéophytes qui s'observent le plus constamment dans les lésions des os longs siègent à l'extrémité inférieure de l'humérus. Il ré-

sume cette évolution en disant (1) qu'il y a d'abord *périostogénèse*, c'est-à-dire formation de tissu osseux aux dépens du périoste, puis *chondro-calcose*, c'est-à-dire incrustation calcaire du cartilage et ensuite transformation gélatiniforme et ramollissement de l'os. La lésion primitivement syphilitique se rapprocherait plus tard du rachitisme.

L'analyse histologique des lésions des os longs au niveau de la ligne d'ossification a été bien faite par Wegner. Le cartilage d'ossification présente ses boyaux de cellules en prolifération plus longs qu'à l'état normal, mais en même temps la substance fondamentale du cartilage s'incruste de sels calcaires. Le cartilage, calcifié et épaissi d'une façon tout à fait anormale, est creusé par des canaux qui contiennent, avec les vaisseaux, une grande quantité de tissu conjonctif fibroïde. Il se fait là aussi du tissu ostéoïde, de telle sorte qu'il existe, à un moment donné, des travées osseuses là où il ne devrait y avoir à l'état normal que du tissu cartilagineux.

La portion du cartilage qui reste incrustée de sels calcaires se momifie en quelque sorte : les cellules cartilagineuses s'atrophient et deviennent granulo-graisseuses. Cette portion, privée de vie, se conduisant alors comme un corps irritant, déterminerait autour de lui une inflammation des tissus normaux vascularisés et en particulier une ostéo-myélite de la partie contiguë de la diaphyse.

Cette ostéo-myélite a pour conséquence de donner lieu à la formation d'une grande quantité de moelle embryonnaire, le cartilage d'ossification est alors séparé du tissu osseux

(1) *Revue mensuelle*, 1877.

de la diaphyse par une couche molle de couleur rosée ou grise, constituée par de la moelle embryonnaire analogue aux bourgeons charnus, en continuité directe avec la moelle de l'os. On reconnaît, par l'examen de cette moelle, qu'elle est formée par une substance fibrillaire infiltrée de cellules rondes et de cellules fusiformes. Lorsque les cellules rondes sont très-abondantes, la substance intercellulaire devient liquide ; on a alors des bourgeons médullaires qui se résolvent en un liquide puriforme et la substance molle des bourgeons devient grise et liquide. La disjonction des épiphyses est la conséquence immédiate de cet état de l'os.

MM. Parrot et Coÿne ont donné (1), des ostéophytes des os longs d'un enfant de six semaines, une description histologique que nous avons vérifiée dans cet hôpital. L'ostéophyte, disent MM. Parrot et Coÿne, présente de larges espaces ayant la forme d'une ellipse dont le grand axe a la direction de celui de la diaphyse. Les trabécules osseuses étroites sont anastomosées en réseau assez régulier. Les espaces limités par les trabécules osseuses contiennent un tissu fibrillaire à noyaux peu nombreux et ovoïdes, traversé par quelques vaisseaux et contenant des granulations graisseuses. Les corpuscules osseux des trabécules sont moins uniformes que ceux des parties saines ; leur volume est plus considérable, ils sont plus massifs, moins réguliers dans leur groupement.

J'ai pu vérifier dans plusieurs faits l'exactitude de cette description et notamment dans des ostéophytes du tibia

(1) *Société anatomique*, mars 1873, p. 248.

d'un enfant de deux mois dont j'ai dessiné un point dans la figure 5 de la planche VII.

Vous pouvez voir, dans cette figure, que les travées osseuses *t*, *t*, parallèles entre elles et dirigées suivant l'axe de la diaphyse, sont unies par de courtes travées transversales et qu'elles laissent entre elles des espaces *m*. Les corpuscules osseux de ces travées osseuses sont très-irréguliers et disposés absolument sans ordre : on ne voit pas non plus de lamelles osseuses parallèles comme dans un os normal. Cependant ces travées sont solides et elles présentent une assez grande quantité de sels calcaires. La figure 6 de la planche VII, qui est la reproduction à un plus fort grossissement (250 diamètres) des ostéoplastes de la même préparation, montre la différence d'aspect et de grosseur qui existe entre les corpuscules osseux *b*, *a* et *o*.

Mais ce qu'il y a de plus anormal dans ces productions osseuses nouvelles, c'est la présence de tissu fibreux à la place du tissu médullaire. Ce tissu fibreux très-peu vascularisé est caractérisé là par des fibrilles fines qui sont généralement parallèles ou qui forment des tourbillons, qui se continuent avec la substance des travées osseuses où elles pénètrent. Ce tissu contient des cellules qui sont tantôt des cellules ovoïdes atrophiques et ratatinées comme en *a* (fig. 5), tantôt des cellules rondes *c*, plus ou moins grosses ; tantôt à la place de cellules on ne trouve que de fines granulations graisseuses situées dans le tissu fibrillaire comme cela a lieu en *o*. D'autres fois on voit, à la limite des travées osseuses, des cellules assez grosses qui s'aplatissent contre les travées et qui sont en voie de devenir des ostéoplastes.

Cette ossification irrégulière a lieu ici en effet, unique-

ment aux dépens du périoste et du tissu fibreux qui émane du périoste. Nous reviendrons bientôt sur ces productions ossiformes en étudiant les exostoses des os plats.

Cette structure des ostéophytes syphilitiques est-elle absolument caractéristique en elle-même? Nous ne le croyons pas, car il suffit d'avoir vu des préparations d'os atteints de rachitisme avéré ou d'ostéo-malacie pour être sûr qu'on trouve à certain moment de l'évolution de ces maladies, sous le périoste par exemple dans le rachitisme, des couches épaisses de tissu ostéoïde; dans ce tissu, les travées ossifiées sont séparées par du tissu fibreux contenant des cellules et qui tient lieu de moelle.

Nous ne sommes nullement étonnés de ces analogies de structure fine entre des lésions qui reconnaissent une origine différente. L'histoire tout entière de la syphilis nous fournit des faits analogues: par exemple les processus histologique d'une pustule d'ecthyma simple et d'une pustule syphilitique ne diffèrent pas, bien que la lésion cutanée élémentaire évolue autrement et soit facile à attribuer à la syphilis par l'ensemble du caractère de l'évolution et de la forme examinée à l'œil nu.

De même pour les os: les phénomènes intimes qui se passent dans le cartilage d'ossification peuvent être les mêmes dans la syphilis et dans le rachitisme, mais le début, la marche et la terminaison sont différents.

Le diagnostic anatomique des lésions de la syphilis infantile et du rachitisme repose sur les faits suivants: Dans le premier degré de la syphilis on observe une exubérance de calcification du cartilage d'ossification et il existe des ostéophytes périadiaphysaires, ce qui n'a pas lieu dans le rachitisme.

Dans la seconde période du rachitisme il y a du tissu spongieux formé et une décalcification considérable de l'os, ce qui n'existe pas dans les os syphilitiques où, au contraire, on a des ostéophytes et un ramollissement médullaire entre la diaphyse et l'épiphyse, une disjonction épiphysaire.

Plus tard les lésions syphilitiques se rapprocheraient des lésions du rachitisme et l'os syphilitique deviendrait rachitique suivant M. Parrot.

Je vous ai exposé, messieurs, ce que nous savions de l'anatomie des os longs dans la syphilis infantile d'après les documents publiés et d'après quelques observations qui me sont personnelles; mais il ne faudrait pas croire que cette anatomie pathologique soit complète: tant s'en faut. Depuis que les travaux de MM. Ranvier, Wegner, Waldeyer et Köbner (1), Parrot, Poncet (2), etc., ont séparé ces lésions du rachitisme avec lequel on les confondait assurément jusque là, il faut recommencer l'étude des lésions du rachitisme en ayant bien soin d'éliminer tous les enfants suspects de syphilis. Ce sera le seul moyen d'arriver à différencier la syphilis du rachitisme. Nous ne pouvons pas faire ici cette étude car nous n'avons de Lourcine que des enfants syphilitiques.

Les symptômes observés pendant la vie, du côté des os longs, consistent, d'après M. Parrot, dans un épaissement de l'extrémité inférieure de l'humérus ou de la face interne du tibia perceptible au toucher: ou bien on trouve à la région moyenne d'un ou de plusieurs membres, des

(1) Waldeyer et Köbner. Beiträge zur Kenntniss der hereditären Knochen-Syphilis. Virchow's Archiv, t. LV, p. 367, 1872. — Voir l'analyse de ce travail à la fin de cette leçon.

(2) M. Poncet a présenté à la Société anatomique (1874, p. 118) neuf observations de lésions osseuses chez des enfants syphilitiques morts à la Maternité de Lyon et à l'Antiquaille. Deux fois il y avait disjonction des épiphyses de tous les os longs; deux fois il y avait un rachitisme très-manifeste.

nodosités dures de forme olivaire, correspondant à la formation du cal d'une brisure de quelques lamelles de la diaphyse. Il peut même y avoir une fracture complète dans la continuité d'un membre.

Des nodosités analogues sont aussi perceptibles à l'angle des côtes et au niveau des articulations chondro-costales. Ces tuméfactions, de même que les incurvations et flexions des membres, sont symptomatiquement les mêmes que celles du rachitis.

A une période plus avancée, lorsque la diaphyse et l'os sont séparés par un tissu médullaire mou et inflammatoire, on observe ce que M. Parrot a appelé la pseudo-paralysie syphilitique qui est liée à la disjonction des épiphyses ; les enfants ne peuvent se mouvoir, on sent la mobilité de la diaphyse sur l'épiphyse, et il existe des déformations. La formation du cal en pareil cas est très-tardive pour ne pas dire exceptionnelle.

OS PLATS. — Les lésions les plus caractéristiques de la syphilis osseuse infantile sont assurément celles que M. Parrot a décrites sur les os du crâne. La calotte crânienne que je vous fais passer et qui provient d'un enfant syphilitique de 2 ans environ dont M. Th. Anger a fait récemment l'autopsie en est un exemple très-remarquable. Vous pourrez y voir sur le frontal, sur les pariétaux et sur l'occipital, des mamelons osseux aplatis dont la circonférence est très-régulièrement circulaire, dont la surface présente la forme d'une calotte de sphère à grand diamètre, dont l'épaisseur est variable. Il est facile de constater à l'œil nu, par leur couleur et leur résistance spéciales, que ce sont des exostoses. Mais les lames superficielles et les travées qui forment ces tumeurs sont constituées par un tissu osseux moins

résistant, moins cassant, plus mou que le tissu osseux de l'adulte. L'épaisseur de ces exostoses est assez considérable dans leur partie centrale la plus saillante : elle atteint là 3 ou 4 millimètres ou même davantage. Elles diminuent progressivement d'épaisseur jusqu'à leur bord qui se continue presque insensiblement avec la surface osseuse normale. Le périoste est généralement épaissi au niveau de ces exostoses, et il leur adhère de telle sorte que des fibres du périoste restent attachées à la surface osseuse quand on le détache. A la surface de l'exostose on voit les trous vasculaires par où pénètrent, avec le tissu fibreux du périoste, les vaisseaux des canaux osseux.

Si vous examinez à l'œil nu une coupe perpendiculaire à la surface de ces exostoses, vous pouvez déjà vous rendre compte de la disposition des lamelles osseuses de nouvelle formation relativement à l'os ancien. Ainsi dans le cas d'exostose la plus simple, telle que celle représentée dans la figure 4 de la planche VI à un grossissement de 12 diamètres, vous avez un os du crâne chez un enfant de 3 mois qui est réduit à son expression la plus simple : les deux lames osseuses du diploé, la table interne *d* et la table externe *c* sont séparées par un espace médullaire. Au bord de l'exostose, une nouvelle lame osseuse mince *f*, née du périoste, se sépare de la table externe suivant un angle très-aigu. Entre la table externe et la lamelle de nouvelle formation le tissu conjonctif sous-périostique et des vaisseaux pénètrent obliquement. A mesure qu'on s'éloigne du bord de l'exostose les lames osseuses nouvelles, *f*, *f*, *m*, s'écartent de la table externe et le relief de la tumeur s'accroît. Entre ces deux lames osseuses il existe des espaces médullaires, *n*, remplis de moelle fibreuse et très-vascularisée ; les lamelles osseuses de nouvelle formation, *m*, *m*, dirigées

soit obliquement, soit parallèlement, soit horizontalement, par rapport à la surface osseuse, sans ordre régulier, s'interposent entre la lame externe du diploë et le périoste qu'elles soulèvent. La figure 4 de la planche VI vous rend bien compte de cette disposition, en même temps qu'elle vous montre la section des vaisseaux *v* de la moelle fibreuse, et qu'elle vous fait pressentir la nature histologique du tissu qui remplit les espaces médullaires de l'exostose. Ce tissu est du tissu conjonctif fibrillaire contenant une grande quantité de cellules rondes et des cellules allongées. Les vaisseaux passent au milieu de ce tissu. Dans ce cas les lames osseuses anciennes sont normales et la moelle contenue dans les anciens espaces médullaires est simplement de la moelle embryonnaire, mais non fibreuse. C'est un cas typique d'exostose crânienne récente et très-simple.

La figure 5 de la planche VI représente, à un très-faible grossissement (6 diamètres), une section de cette même exostose dans sa partie la plus saillante. La table interne de l'os ancien *d* est la seule qui soit conservée. Celle-ci envoie des prolongements ou lamelles osseuses de formation nouvelle *c*, plus ou moins régulièrement disposées, qui sont situées entre la lamelle interne ancienne *d* et la lamelle superficielle de l'exostose *b*.

Dans cette partie centrale de l'exostose qui est évidemment la plus ancienne, le système des lamelles osseuses de nouvelle formation s'est uni avec les lamelles anciennes de façon à constituer un os plat à système de lamelles compliqué. Cette exostose présente la structure d'un os plat épais limité à chacune de ses surfaces par une lamelle osseuse.

Voici maintenant des préparations d'exostoses plus an-

ciennes provenant du crâne de l'enfant syphilitique de deux ans, du service de M. Th. Anger, dont je viens de vous parler.

Ici la lésion est plus complexe, plus difficile à analyser sur les sections perpendiculaires à la surface de l'os, vous pouvez voir, dans les parties rapprochées de la périphérie de l'exostose, des lamelles minces parallèles à la surface et superposées; dans les parties centrales les plus épaisses, vous avez une série de lamelles disposées le plus souvent sans ordre bien net, sauf sous le périoste épïcra'nien où il y a toujours de petites lamelles minces et parallèles à la surface de l'os.

Dans ces parties les plus épaisses, ce qu'il y a de plus remarquable, ce sont de grands canaux médullaires, pleins de moelle rouge, dirigés perpendiculairement à la surface de l'os et qui, du périoste, se rendent dans l'os en se divisant de chaque côté en branches horizontales.

Les dessins au microscope, à de très-faibles grossissements vous rendront bien compte de cette disposition réciproque des lamelles osseuses et des canaux médullaires.

De même que, dans le fait précédent, il est généralement facile de reconnaître les deux tables de l'os ancien qui sont situées à la partie inférieure de la section; toute l'exostose est périphérique et située sous le périoste épïcra'nien.

La figure 7 de la planche VII, que j'ai dessinée à un grossissement de 15 diamètres, représente le bord d'une de ces exostoses. La section qui est perpendiculaire à la surface du crâne montre la naissance de l'exostose. Dans la portion à peu près normale du crâne qui est à la gauche de la figure, on voit les deux tables du diploé, la table externe *c*, et la table interne *a*. La table externe *c* est la seule dont les lamelles osseuses aient conservé en

partie leur direction régulière et parallèle à la surface de l'os ; la lame interne *a* montre au contraire une stratification de couches différentes dont l'aspect est presque fibreux, même à ce faible grossissement et qui sont parcourues par de nombreux vaisseaux capillaires. La figure 8 représente cette structure à un plus fort grossissement. La zone *b* (fig. 7) de cette lame est immédiatement en contact avec la dure-mère.

Les couches osseuses nouvelles surajoutées à la lame externe s'étendent de *a* à *h* dans la figure 7. La lame *n* vient se superposer à la table externe : elle est mince et percée de trous vasculaires *v*. Au-dessous d'elle la partie la plus superficielle de la lame externe *c'* se vascularise également et plus loin, en *b*, elle ressemble à une production osseuse nouvelle. A mesure qu'on se rapproche de la partie épaisse de l'exostose, on voit une nouvelle lame osseuse *d* qui se dépose sur les deux autres, puis une troisième *h*, et ainsi de suite.

Les vaisseaux *l*, qui, du périoste, pénètrent, avec le tissu fibreux, entre ces lames horizontales qu'ils séparent, ont une direction parallèle à la surface. Ces canaux sont étroits et ils sont reliés par des anastomoses verticales *v*, *v*. Il en résulte que là, aux bords de l'exostose, les lamelles osseuses de nouvelle formation ont l'apparence d'une lame unique, épaisse, feuilletée horizontalement avec des canaux osseux horizontaux et verticaux.

On peut remarquer sur ce dessin que les canaux médullaires préexistants *m*, *m*, qui séparent les deux tables du diplôé sont très-volumineux et que leurs bords sont irréguliers. De ces grands canaux partent de tous les côtés des canaux osseux très-nombreux, surtout dans la lame interne qui est parcourue par des vaisseaux capillaires. Nous

reviendrons bientôt sur l'état de la moelle osseuse dans ces grands et petits canaux.

Lorsque, au lieu d'étudier la périphérie des exostoses, on examine au microscope leur partie centrale la plus saillante, on trouve une disposition plus complexe que j'ai représentée à un faible grossissement (6 diamètres) dans la figure 1 de la planche VIII. Le périoste épïcra'nien *p* est épaissi, fibreux et dense. Les deux lames préexistantes du diploé, la lame externe *e* et la lame interne *i* sont encore reconnaissables ; cette dernière a conservé ses rapports avec la dure-mère *d*. Mais la lame externe se dissocie en une série de lamelles horizontales et verticales séparées par de grands espaces médullaires, lamelles qui se continuent avec les lamelles nouvelles nées du périoste qui occupent les deux tiers supérieurs de la section. Au-dessous du périoste, il existe des lamelles osseuses très-minces et généralement horizontales *a*, *c*, *l'*, séparées par des canaux vasculaires étroits et percées de canaux vasculaires verticaux. On voit de plus, dans cette figure, de grands canaux médullaires contenant de la moelle jeune *o*, *o*, qui se dirigent perpendiculairement du périoste où ils prennent leurs vaisseaux jusqu'à la table externe du diploé en envoyant latéralement des divisions horizontales dans les canaux médullaires voisins. Ces grands canaux sont habituellement limités par des travées osseuses *l* qui ont la même direction qu'eux, c'est-à-dire qui sont verticales. Dans ces exostoses crâniennes, comme on le voit, les lamelles osseuses sont dirigées dans tous les sens suivant la direction des vaisseaux sanguins.

Entrons maintenant dans quelques détails relatifs à leur structure intime. Elles diffèrent des exostoses de l'adulte

en ce sens qu'elles montrent très-souvent, sinon toujours, un état fibreux du contenu des espaces médullaires comparable à ce qui a lieu dans les ostéophytes syphilitiques des os longs.

La figure 2 de la planche VIII représente, à un grossissement de 100 diamètres, des lamelles osseuses situées sous le périoste et faisant partie d'une de ces exostoses. Le tissu osseux est parcouru par des fibres de Scharpey ou fibres de tissu conjonctif, *d*, *s*, *s*, qui se continuent d'une lamelle osseuse à une lamelle voisine, en traversant les espaces médullaires. Ainsi les deux faisceaux de fibres *s*, *s*, traversent complètement la cavité médullaire *b*. En la traversant, ils envoient des prolongements fibrillaires qui s'anastomosent avec les fibrilles qui remplissent la cavité médullaire. Ces fibrilles s'insèrent sur la lamelle osseuse et se continuent, dans l'intérieur de l'os, dans les petites fentes représentées en *c*. Le canal médullaire *b* ne contient, sur la préparation que j'ai dessinée, aucune cellule libre, si ce n'est trois petites cellules rondes. Les faisceaux de fibres présentent seulement entre eux quelques cellules allongées et atrophiques *m*. Les corpuscules osseux sont assez réguliers dans leur forme.

La figure 2 de la planche VIII représente le degré le plus intense de l'état fibreux de la moelle osseuse. Là, il y a très-peu de vaisseaux sanguins. Mais entre cet état et la moelle normale, on peut observer tous les intermédiaires.

Les exostoses syphilitiques du crâne des enfants nés sont très-riches en fibres de Scharpey et en tissu fibreux. Les lamelles osseuses nouvelles en sont parcourues dans tous les sens et, le plus souvent, sans ordre régulier. Cela tient à ce que l'ossification des exostoses se fait toujours aux dépens du périoste, aussi bien dans les os longs

des membres que dans les os plats du crâne, et que, de plus, l'inflammation plus ou moins intense, interrompue et reprise, qui précède l'ossification, n'est pas de nature à s'accompagner d'une ostéogénèse régulière.

Pour montrer cette irrégularité de la direction des lamelles osseuses et des fibres de Scharpey, j'ai dessiné une partie de la lame osseuse interne du diploé au niveau d'une exostose du crâne du malade de M. Th. Anger, dans la figure 8 de la planche VII.

Dans cette figure, on voit de grands espaces médullaires *a, a*, remplis de moelle embryonnaire. La lame interne du diploé, étendue de *b* à *l*, présente partout des trousseaux de fibres de Scharpey qui sont, les unes parallèles entre elles, les autres entrecroisées ; elles se réunissent, s'écartent, forment des tourbillons, etc. Leur direction détermine la disposition des corpuscules osseux *o*. Dans la partie de la lame qui confine à la dure-mère, de *s* en *l*, les fibres de Scharpey sont très-volumineuses et très-apparentes. Cette portion de l'os est vraisemblablement de nouvelle formation, car les fibres y sont toutes du même âge et elles diffèrent comme aspect des fibres du reste de la lame. Dans cette portion de l'os comme dans toute l'exostose, des vaisseaux *v* et des capillaires *t* nés du périoste et de la dure-mère pénètrent dans les canaux médullaires après avoir parcouru le tissu osseux.

De plus, et c'est là un fait important, la moelle osseuse, contenue dans les grandes lacunes médullaires, était embryonnaire, composée de médullocelles. En même temps que cet état inflammatoire de la moelle, on remarquait le long des canaux, des échancrures *m* (fig. 8), des encoches remplies de cellules et au niveau desquelles les lamelles osseuses étaient coupées, ce qui indiquait une inflammation

partielle de l'exostose, une ostéite raréfiante, par places, dans le tissu même de l'exostose.

D'après les détails d'histologie que je vous ai donnés au sujet des quelques faits d'exostoses syphilitiques d'enfants nouveau-nés que j'ai pu observer, il ne faudrait pas croire, Messieurs, que vous connaissiez toute l'histoire du développement de ces exostoses. Nous pouvons cependant la supposer avec une certaine vraisemblance en nous fondant sur ce que nous savons touchant l'ossification physiologique. Nous pouvons penser que ces exostoses se développent aux dépens du périoste des os longs et des os plats comme l'os normal, mais nous n'avons pas suivi complètement ce développement. Pour ce qui est de la fin, du mode de terminaison et de guérison des exostoses chez ces enfants lorsqu'ils arrivent à l'âge adulte, nous sommes encore bien moins avancés. Il est probable qu'après un certain nombre de poussées inflammatoires caractérisées par l'état embryonnaire de la moelle contenue dans les canaux osseux et par une résorption partielle des lamelles, le processus se termine par une ossification définitive et un état normal de la moelle, mais je ne connais pas d'observations probantes sur ce point.

Ce qui précède s'applique uniquement aux cas de syphilis congénitale, c'est-à-dire à ceux où la vérole évolue et se localise du côté des os, en même temps que se fait l'ossification physiologique. Il va sans dire que, plus tard, lorsque l'ossification est achevée, la syphilis héréditaire qui peut se manifester tardivement, comme on le sait se conduira vis-à-vis des os comme la syphilis acquise de l'adulte. Nous en avons une preuve dans l'observation de M. Bouchard. (Voyez page 332 et suivantes.)

Les *symptômes* des exostoses crâniennes syphilitiques des enfants nouveau-nés ont été décrits récemment, pour la première fois, par M. Parrot qui les regarde comme une preuve incontestable de la syphilis. Nous ne pouvons mieux faire que de citer textuellement son excellente description (1).

« En promenant la main sur la tête de l'enfant, l'on y sent des inégalités, dont un examen plus attentif permet de reconnaître la configuration et la place. Ce sont des mamelons aplatis, comme étalés, d'une saillie et d'une étendue variables, peu larges au début, et d'un contour parfaitement circulaire, pouvant s'accroître sans changer de forme, mais qui, le plus souvent, s'allongent dans une ou deux directions, presque toujours les mêmes. Ils sont durs, et n'était leur saillie, l'on croirait toucher les parties saines du crâne. Ce n'est que dans quelques cas rares, lorsque la pression que l'on exerce à leur niveau est considérable, qu'ils paraissent doués d'une certaine élasticité.

» Ils ont quatre sièges de prédilection, les seuls qui nous intéressent au point de vue de la clinique ; à savoir : les deux frontaux et les deux pariétaux, au voisinage du bregma. D'ordinaire, ils sont symétriquement disposés par rapport aux sutures métopique et sagittale, mais parfois ils n'existent qu'en avant ou en arrière de la suture coronale, et sont très-inégalement développés à droite et à gauche.

» Ces différences, d'ailleurs, n'enlèvent pas leur impor-

(1) Leçons sur les maladies du premier âge. *Progrès médical*, n° du 6 juillet 1878.

tance aux mamelons ; il suffit que l'on en constate un, avec les caractères que je viens de vous faire connaître, pour que l'on puisse affirmer son origine syphilitique. L'altération peut atteindre tous les os péri-bregmatiques, ou seulement quelques-uns d'entre eux.

» Dans le premier cas, les quatre mamelons sont séparés les uns des autres, par des rigoles d'autant plus profondes, qu'ils sont plus saillants. Elles correspondent aux sutures sagittale et médio-frontale et à la suture coronale. Habituellement, quand le sujet est suffisamment âgé, la place de la membrane bregmatique, complètement ossifiée, est marquée par une cinquième saillie dure et losangique, pour ainsi dire enchâssée, entre les quatre autres, et circonscrite par des sillons qui semblent résulter du dédoublement en ce point, des deux rigoles inter-fronto-pariétales.

» Dans quelques cas, les mamelons postérieurs sont très-étendus, très-saillants, séparés par une rigole profonde, et donnent à la région qu'ils occupent, une certaine ressemblance avec les organes qualifiés de *nates* par les Latins, c'est pour cela, que j'ai appelé *natifformes* les crânes altérés de la sorte.

» Pour peu que les lésions que je viens de vous faire connaître soient accentuées, il suffit d'appliquer la main à la surface du crâne, pour les reconnaître ; et souvent elles frappent la vue, même à distance.

ALTÉRATIONS DES TENDONS ET DES SYNOVIALES DANS LA SYPHILIS. — Les tendons peuvent être le siège de gommages diffusés ou circonscrites : ce sont surtout les gros tendons, le tendon d'Achille, le tendon rotulien, l'attache tendineuse du muscle sterno-cléido-mastoidien, les tendons des

fléchisseurs et des extenseurs des doigts, etc., qui peuvent être atteints de gommes ou d'un épaissement fibreux de nature syphilitique.

Les bourses séreuses synoviales et en particulier la bourse prérotulienne, plus rarement celles du demi-tendineux, de la tubérosité du tibia, de l'olécrâne, etc., sont atteintes de la même façon (Verneuil, Keyes). La paroi de la bourse séreuse est le siège d'une inflammation chronique qui porte sur le tissu fibreux et qui l'épaissit; il peut même y avoir des gommes situées dans le tissu conjonctif périphérique. En même temps on observe un épanchement plus ou moins abondant dans la cavité séreuse. Cette lésion débute et progresse lentement, sourdement, le plus souvent à la suite de contusions. Elle n'est généralement pas grave, à moins qu'une gomme du tissu cellulaire ne se fasse jour à la peau et n'occasionne un ulcère qui communique profondément avec la bourse synoviale.

Les articulations sont quelquefois atteintes d'une *arthrite* chronique de nature syphilitique sur laquelle M. Richet a appelé l'attention dans son beau mémoire sur les tumeurs blanches. L'arthrite n'est généralement pas alors primitive, mais elle succède à des altérations syphilitiques des tendons ou des ligaments, ou des os, ou du tissu cellulaire qui double la synoviale. Nous avons eu l'occasion de voir plusieurs spécimens de ces arthropathies, mais nous n'avons jamais eu l'occasion d'examiner en quoi elles consistent anatomiquement. Les autopsies du reste en sont peu communes car il n'y en a pas de relatées dans le mémoire de M. Richet, non plus que dans la thèse de M. Voisin sur le même sujet; je n'en connais pour mon compte qu'une seule, c'est l'autopsie très-importante rapportée par M. Lancereaux. Il existait dans le genou droit

une masse jaune-grisâtre, élastique, de nature gommeuse, ayant jusqu'à 4 centimètres d'épaisseur, occupant une partie du tendon rotulien, le peloton graisseux situé en arrière de la bourse synoviale et tous les tissus fibreux insérés au pourtour du tibia. Une lésion de même nature, mais moins étendue, se montrait dans le même siège au genou gauche. En outre de ces productions gommeuses caractéristiques, il y avait un épanchement synovial, un épaissement inflammatoire de la synoviale et une érosion des cartilages. Il est difficile de dire quelles sont les altérations anatomiques de la jointure dans les cas qui se terminent par la guérison. Mais comme la palpation de l'articulation du genou qui est le siège le plus fréquent de cette arthrite fait sentir des masses molles, élastiques ou des plaques indurées, ou même des corps durs sur les côtés des ligaments rotuliens ou dans les replis synoviaux, on peut penser que la synoviale est doublée en pareil cas par des néoplasmes fibreux ou gommeux plus ou moins considérables.

Après le genou qui est le siège le plus habituel de l'arthrite syphilitique, viennent les jointures du coude, de la hanche, du coude-pied, de l'épaule, du poignet, de la mâchoire inférieure. L'arthrite est habituellement fixée sur une seule jointure ; cependant elle peut se montrer à la fois aux deux genoux.

Les symptômes consistent dans la tuméfaction de l'articulation par suite d'un épanchement inflammatoire dans la synoviale. Ainsi, par exemple, le genou est tuméfié et on constate une assez grande quantité de liquide. La palpation donne la sensation d'un empatement élastique, moins liquide que dans l'hydarthrose et se rapprochant de la sensation qu'on éprouve en palpant une tumeur blanche.

Quelquefois on sent des plaques indurées ou des nodosités. La douleur est généralement peu vive; quelquefois elle l'est plus la nuit que le jour; le mouvement du membre est ordinairement aboli ou très-difficile.

Le diagnostic ne pourrait être fait le plus souvent sans tenir compte des antécédents et des manifestations syphilitiques contemporaines. On hésiterait assurément pendant longtemps, dans un grand nombre de cas, entre une tumeur blanche et une affection syphilitique.

L'emploi de l'iodure de potassium servirait alors de pierre de touche dans un cas difficile s'il s'agissait d'un adulte ou d'un enfant chez qui l'on soupçonnerait la syphilis. L'arthrite syphilitique de moyenne intensité est, en effet, assez rapidement amendée et guérie par l'iodure de potassium. Nous publions ici un cas de ce genre. (Voyez page 338.)

BIBLIOGRAPHIE. — MALADIES DES OS

- Virchow. — La syphilis constitutionnelle. Paris, 1860.
 Ranvier. — Comptes-rendus de la Société de biologie, 1865.
 Cornil et Ranvier. — Manuel d'histologie, p. 383 et suiv.
 Hutchison. — Lésions syphilitiques des os du crâne. *The Lancet*, septembre 1872.
 Mauriac. — Affections syphilitiques précoces du système osseux, 1873.
 Moscovitz. — Thèse de Paris, 1874.
 Rémy. — Nécrose syphilitique du pariétal; abcès du cerveau consécutif. *Soc. anat.*, 1874.
 Barié. — Carie syphilitique du rocher. *Soc. anat.*, 1874.

MALADIES DES TENDONS ET DES CAVITÉS SÉREUSES

- Richet. — Mémoire sur les tumeurs blanches. (Mém. de l'Académie de médecine, 1833).
 Voisin. — Thèse de Paris, 1875.
 Verneuil. — Hydropisie des gaines tendineuses dans la syphilis. (*Gazette hebdomadaire*, 1868, p. 609.) Lésions syphilitiques tertiaires des bourses sous-cutanées et tendineuses. (*Gaz. hebdom.*, 1873).
 Moreau. — Affections syphilitiques des bourses séreuses, thèse, 1873.
 L. Keyes. — Syphilis as affecting the bursa. *American journal of the med. sc.*, 1876.
 Siry. — Observations de tumeurs syphilitiques des muscles sterno-mastoïdiens. (*Progrès médical*, 1875.)
 Sabail. — Tumeurs syphilitiques des tendons et des aponévroses, thèse de Paris, 1876.

DOCUMENTS RELATIFS A LA NEUVIÈME LEÇON.

I

Mon excellent collègue M. Bouchard a bien voulu m'en communiquer, et je m'empresse de publier ici, deux leçons inédites qu'il a faites à la Charité au sujet du malade dont il a été déjà question (pages 228 et suiv.).

CLINIQUE MÉDICALE DE LA CHARITÉ

LEÇON DU 27 MARS 1873.

SYPHILIS HÉRÉDITAIRE TARDIVE.

Messieurs,

Je vous entretiendrai aujourd'hui d'un fait attristant qui a été pour moi et qui peut être pour tous les médecins d'un grand enseignement. Ceux d'entre vous qui assistent régulièrement à la visite des malades peuvent se rappeler quelles ont été mes incertitudes persistantes en présence de ce jeune homme qui était couché au n° 9 de la salle Saint-Jean de Dieu. Sans pouvoir formuler un diagnostic précis, nous avons successivement admis comme probables, tantôt la fièvre typhoïde, tantôt la méningite tuberculeuse, tantôt la maladie de Bright avec ses complications urémiques, et chaque fois que nous nous sentions entraînés vers l'un de ces diagnostics, l'analyse symptomatique nous empêchait

de l'adopter formellement, et le malade est mort avant que le diagnostic fût confirmé ; l'autopsie seule a révélé la nature de la maladie.

Ce qu'il y a de plus triste dans cette incertitude, ou mieux dans cette ignorance, c'est que si le mal avait été reconnu, il eût vraisemblablement pu être guéri. Je ne mets, dans cette confession, ni humilité ni effronterie. Si je regrette cette erreur, je ne crois pas avoir à en rougir. Je crois être resté fidèle au devoir du médecin qui est d'appliquer son attention et son intelligence à faire bénéficier le malade des avantages qui peuvent résulter pour lui de la science telle qu'elle existe au moment où il réclame nos soins.

Dans l'état actuel de la science, je ne pouvais pas faire autre chose que ce que j'ai fait. Mais cette observation porte avec elle ses enseignements ; elle me paraît capable de modifier la science. Dans un cas semblable, il pourrait m'arriver encore de me tromper ; mais je n'aurais plus les mêmes excuses.

C'était un jeune homme de 18 ans ; il était ouvrier chape-lier ; son apparence chétive s'expliquait suffisamment par les misères de son enfance ; il était enfant trouvé. Lors de son entrée, le 26 décembre 1872, il ressentait, depuis une huitaine de jours, du malaise, de la courbature avec céphalalgie et anorexie ; nous pûmes constater de plus un aspect typhoïde. Le ventre n'était ni ballonné ni rétracté ; il n'y avait ni constipation ni diarrhée ; la langue était blanche, saburrale il n'y avait pas de taches, pas d'épistaxis ; une toux légère, qui datait déjà de quelque temps, provoquait une rare expectoration muqueuse ; l'auscultation ne révélait rien de particulier ; le pouls, peu fréquent, battait 80 fois à la minute, la température rectale était de 38° 5. Notre première impression avait été qu'il s'agissait là d'un cas de fièvre typhoïde au huitième jour de la maladie ; l'absence de taches, de ballonnement, de diarrhée, de râles sibilants ne pouvait infirmer ce diagnostic ; mais l'état fébrile nous paraissait trop modéré, aussi pouvez-vous vous rappeler que j'ai discuté devant vous plusieurs autres hypothèses : la synoque que j'ai rejetée en raison de la température trop basse ; l'embarras gastrique fébrile que j'ai déclaré possible malgré l'état typhoïde ; l'angine latente que l'inspection de la gorge a bien vite fait repousser, quelque phlegmasie cachée que l'examen attentif du thorax et de l'abdomen ne parvint pas à révéler.

Cependant, malgré les résultats négatifs de l'auscultation, et vu l'apparence chétive du malade et la toux déjà ancienne, je fis dès

le premier jour une réserve en faveur d'une plithisie pulmonaire au début avec complication d'embarras gastrique fébrile, ou en faveur d'une tuberculisation générale aiguë à forme typhoïde insidieuse. Enfin, pour que rien ne fût livré au hasard, les veines furent examinées, elles étaient normales. Le diagnostic rigoureux semblait donc impossible le premier jour; mais qu'il s'agit d'un typhus ou d'une tuberculose, une indication dominante nous semblait être fournie par l'état de la langue: je prescrivis une dose d'ipécacuanha. Le lendemain, il y avait une amélioration sensible, la température descendait au-dessous de 38°. Sans doute les vomissements peuvent abaisser la température, cependant la fièvre typhoïde nous paraissait plus improbable. Nous nous bornons à l'expectation, on prescrit la limonade et des potages; l'amélioration continue, l'état typhoïde se dissipe, l'appétit renaît, la langue redevient nette, la température rectale oscille entre 37° 2 et 37° 8. Au bout de quelques jours, le malade demande à aller en convalescence à Vincennes et je signe l'*excusat*.

Le jour fixé pour le départ, le malade est pris subitement de fièvre avec prostration. La céphalalgie reparaît, le pouls est fréquent, la température rectale dépasse 39°. Nous cherchons vainement quelque affection intercurrente et nos perplexités renaissent. Ce n'était pas une récurrence de fièvre typhoïde, car la première maladie n'était pas une fièvre typhoïde, on eut pu, tout au plus, la qualifier de typhus abortif. Or, ce n'est pas habituellement à la suite de cette forme atténuée de typhus abdominal que surviennent les récurrences. Nous n'avions pas à faire davantage à une variété des autres affections typhoïdes; ce n'était pas la fièvre à rechute: car la première attaque avait eu trop peu d'intensité. Rien ne nous portait à penser que nous étions en présence des phénomènes d'invasion d'une fièvre éruptive, et l'événement d'ailleurs devait démontrer bientôt que cela n'était pas. En tout cas, il ne pouvait plus être question ni de synoque ni d'embarras gastrique. Nous nous trouvions ainsi rejetés vers l'un des diagnostics qui avaient été agités en premier lieu, celui de tuberculisation générale aiguë. Nous avons, en effet, une reproduction suffisamment exacte de cette maladie dont le tableau symptomatique a été tracé, puis complété par Louis, Carswell, Andral, Waller, Gull, Fournet, Rilliet et Barthez, Leudet, Clemens, Stockes, Gossel, Trousseau, Charcot, Bouchut, Wunderlich, Colin, Empis, Hérard et Cornil. Vous remarquerez peut-être comme moi, que cette longue série de noms français est coupée seulement par quatre noms anglais et trois noms allemands. Nous

pouvions retrouver chez notre malade la période prodromique de la tuberculisation générale aiguë, de ce que M. Bouchut appelle la période de germination, l'apathie, la tristesse, l'inaptitude intellectuelle, les rêvasseries, l'anorexie, la langue blanche, la fièvre légère. Il se trouvait cependant que, entre la maladie confirmée et la période prodromique, il y avait eu un temps d'arrêt ou au moins de répit et je dus reconnaître que c'était là une chose insolite. Je puis dire plus, la maladie n'a jamais été confirmée. Quels sont, en effet, les symptômes habituels de la tuberculisation générale aiguë si on les dégage des signes qui appartiennent aux diverses complications organiques ? Ce sont l'état typhoïde, le subdelirium, la dépression des forces, les fuliginosités, la fièvre continue, rémittente, irrégulière, souvent la tache méningitique qu'a signalée Trousseau, quelquefois le gonflement de la rate qu'ont noté Louis, Waller, Empis, quelquefois aussi le purpura signalé par Waller, Charcot, Leudet, et dont j'ai vu deux exemples, quelquefois encore les taches rosées indiquées par Leudet et par Gossel. Chez notre malade, nous avons constaté l'état typhoïde, le subdelirium, la dépression des forces, la langue sèche fuligineuse ; nous avons constaté aussi la tache méningitique ; la fièvre a rarement dépassé 39° et elle a été très-irrégulière.

Mais la maladie, au lieu de s'acheminer rapidement vers une terminaison fatale, présenta de nouveau une période de répit. Aux accidents violents qui avaient marqué le début de la rechute succéda bientôt un apaisement graduel pendant lequel le malade resta languissant sans recouvrer l'appétit et sans reprendre d'embonpoint.

Après quelques semaines de rémission, alors que nous ne parvenions pas à comprendre cette amélioration mieux que nous n'avions pu interpréter les phases ascendantes du mal, la toux jusqu'alors insignifiante, s'exagère. L'expectoration plus abondante devient bientôt striée de sang, puis purulente ; des râles muqueux à bulles moyennes se font entendre dans les deux poumons, surtout dans les sommets ; la respiration devient un peu rude au sommet gauche et s'accompagne d'un léger degré de bronchophonie ; enfin, les urines qui étaient normales au début contiennent maintenant de l'albumine.

Pour un instant, il nous sembla qu'il n'y avait plus de doute. Nous pensâmes qu'une tuberculisation générale aiguë, après une première période de répit, avait eu un retour aigu, puis après une seconde période de répit passait à l'état chronique. Nous pensâmes que, pendant les phases actives de la maladie, des gra-

nulations avaient été déposées surtout ou exclusivement dans les poumons et qu'une phthisie plus lente succédait à la tuberculose typhoïde. A partir de ce moment, en effet, les choses se passent régulièrement et semblent confirmer ce diagnostic; l'amaigrissement et la faiblesse augmentent; la diarrhée survient de temps à autre; l'albuminurie s'accroît; la toux est plus fréquente, l'expectoration plus abondante; les râles muqueux sont plus gros, plus nombreux, sans que toutefois on constate de signes d'excavation.

Ce malade nous ménageait d'autres surprises. Le 12 mars 1873, quatre-vingt-six jours après le début de la maladie, alors que rien à la visite du matin ne nous faisait présager pareil accident, un accès convulsif éclate subitement vers la fin de la journée. Nous n'avons pas assisté à cette attaque dont la description imparfaite nous a été donnée par un voisin de lit. Le corps était roidi en opisthotonos, des mouvements saccadés entraînaient les bras en arrière; il n'y eut ni cri, ni roulement, ni écume à la bouche; la crise paraît avoir été accompagnée de perte de connaissance: elle avait été précédée de quelques instants par un vomissement alimentaire; elle fut suivie de coma; le lendemain, nous trouvons le malade dans un état semi-comateux; nos efforts pour le tirer de sa torpeur n'obtiennent que des grognements ou de l'agitation; la langue n'a pas été mordue; il n'y a pas eu depuis la veille d'autres convulsions et pas de nouveaux vomissements. Le facies est contracté et présente une ride verticale inter-sourcilière. L'impression de tous les assistants était qu'il s'agissait là d'accidents méningitiques et que, vu les commémoratifs et l'état actuel des poumons, nous étions en présence d'une méningite tuberculeuse. Ce diagnostic avait quelque vraisemblance; toutefois, ce début subit, inopiné, sans accidents prémonitoires, cette convulsion unique suivie d'un coma aussi prolongé, tout cela me paraissait bien étrange; les pupilles étaient modérément contractées; il n'y avait ni paralysie localisée, ni contracture, ni strabisme; les vomissements n'avaient pas reparu; il n'y avait pas de contracture des sphincters; le pouls était assez fréquent. Pour ces motifs, je vous fis remarquer que si l'on voulait faire des suppositions, il en était une que l'on ne pouvait se dispenser de discuter, c'était celle de l'urémie convulsive et comateuse: car, si nous pensions que cet homme était tuberculeux, nous savions qu'il était albuminurique: je vous fis observer, toutefois, que le malade n'avait jamais eu d'anasarque, que l'urémie est rare chez les phthisiques, que l'aspect de souffrance que nous

présentait cette face contractée appartenait plutôt à la méningite. Je vous dis même que ce devait être l'un ou l'autre ; mais que si l'on analysait tous les symptômes, on était alternativement tenté de dire que ce n'était pas la méningite et que ce n'était pas l'urémie. Deux éléments importants manquaient encore à notre jugement : la connaissance de la quantité de matières éliminées par les urines et la connaissance de la température. J'ordonnai que les urines fussent conservées et, au besoin, recueillies par la sonde afin qu'on pût faire le lendemain l'analyse quantitative des produits de 24 heures, et je fis placer le thermomètre dans le rectum. La température était de 37°². Ce signe était peu favorable à l'idée de méningite. Je prescrivis cependant le calomel.

Le lendemain, 14 mars, l'état comateux était moins intense, il ne s'était reproduit ni vomissements ni convulsions, il n'y avait ni paralysie ni contracture, et ces signes négatifs semblaient de nature à éloigner l'idée de méningite. La température restait abaissée ; en invoquant les observations de MM. Charcot et Bourneville, je vous dis que l'urémie m'apparaissait comme plus probable, mais je ne pus apporter à cette opinion un argument décisif : les urines n'avaient pas pu être recueillies, elles avaient été rendues involontairement par le malade.

Le 15 mars, nous trouvons ce jeune homme dans un coma profond, l'œil est saillant, rouge, terne, fixe et convulsé en dehors ; l'apparence est tout à fait celle des accidents méningés ; mais la température rectale qui est descendue à 37° proteste encore contre l'idée de méningite. La mort survient le 16 à 4 heures du matin.

J'étais perplexé en me rendant à l'amphithéâtre et j'exprimais les incertitudes de ma pensée en vous disant : allions-nous trouver l'altération granuleuse des méninges sans méningite. Messieurs, nous avons bien trouvé une altération des méninges sans méningite, mais cette altération n'était pas tuberculeuse. Il n'y avait de granulations nulle part, il n'y avait pas de phthisie, il n'y avait même pas de mal de Bright. Notre malade était un syphilitique et non un tuberculeux. Il n'avait de lésions syphilitiques qu'à la face interne du crâne et à la face postérieure du sternum, mais il avait de plus une lésion des poumons, lésion nouvelle et non décrite ; il avait encore une lésion des reins, lésion également nouvelle et non décrite. Ces révélations de l'autopsie sont assez importantes pour que je leur consacre la prochaine leçon. Nous pourrons alors discuter avec plus de profit la délicate question de l'origine de cette syphilis. Je la pose aujourd'hui dans ces deux interrogations : syphilis acquise ou syphilis héréditaire tardive ?

LEÇON DU 3 AVRIL 1873.

Messieurs,

Je vous disais, en terminant la dernière leçon, que l'autopsie seule avait pu nous révéler le diagnostic chez ce malade dont l'examen clinique nous avait laissés si longtemps indécis. Nous avions penché tantôt vers la fièvre typhoïde, tantôt vers la méningite tuberculeuse, tantôt vers les accidents urémiques, mais au milieu de toutes nos incertitudes, il était deux éléments du diagnostic que nous avions eus fermement acquis, c'est que ce malade présentait des lésions tuberculeuses chroniques du poumon, et que ses reins avaient subi les altérations anatomiques du mal de Bright.

Vous savez que, même sur ces deux points, le diagnostic était inexact. J'ai consacré la dernière leçon à vous faire voir comment la clinique était insuffisante pour éviter cette erreur ; je vais vous montrer aujourd'hui par l'anatomie pathologique que cette erreur était absolument inévitable.

Vous connaissez les résultats généraux de l'autopsie, entrons si vous le voulez dans les détails.

Je vous présente la calotte crânienne. Vous y pouvez remarquer de nombreuses pertes de substance, inégales, irrégulières, marquées surtout à la face interne ; quelques-unes perforent complètement le crâne. Le plus souvent la lame interne est seule intéressée ; sur quelques points, elle est seulement amincie.

Remarquez en même temps que le tissu osseux n'est pas simplement érodé ; vous voyez, en effet, en certains points, le tissu persistant densifié et comme éburné.

Vous voyez même au pourtour des perforations, qu'il s'est développé de véritables végétations osseuses. Le travail ulcéralif de l'os s'est donc accompagné d'une ossification de nouvelle formation, soit dans l'épaisseur, soit à la surface. Ces trous étaient remplis par de petites tumeurs dont le développement avait produit l'érosion de l'os. Ces tumeurs partaient de la face externe de la dure-mère ; quelques-unes arrivaient jusqu'au péri-crâne, mais sans le soulever, sans faire saillie, sans produire une

tumeur extérieure appréciable. Ces tumeurs étaient nombreuses ; leur volume était variable ; beaucoup pouvaient être comparées à un grain de millet ou à un pois ; d'autres étalées, aplaties, atteignaient cinq ou six millimètres d'épaisseur et jusqu'à deux et trois centimètres de largeur. Elles étaient molles, peu friables, grisâtres ou d'un gris rosé, les plus petites demi-transparentes ; elles étaient vasculaires, et cette vascularisation, qui occupait toute l'épaisseur des petits nodules, était manifeste surtout à la périphérie des grosses tumeurs. Il n'y avait pas de ramollissement central ; pas de teinte jaunâtre, pas d'état caséux, pas d'incrustations calcaires. Ces tumeurs, vous ai-je dit, étaient implantées sur la face externe de la dure-mère ; elles faisaient corps avec cette membrane ; mais elles ne la traversaient pas et ne produisaient pas de végétations ni même de saillies à la face interne.

L'examen microscopique qui a été confié à M. Cornil a montré que ces tumeurs étaient constituées par des nodules arrondis pressés les uns contre les autres, chaque nodule étant formé par de petites cellules embryonnaires et parcouru par des vaisseaux perméables au sang. On ne rencontrait de régression graisseuse en aucun point ; toutes les cellules étaient jeunes, d'où l'on peut conclure à la rapidité d'évolution du processus. Nous avons bien à faire, en tenant compte des caractères microscopiques et des particularités histologiques, à des productions syphilitiques aiguës, à des gommes syphilitiques à rapide développement. Les autres parties du centre nerveux et leurs enveloppes étaient absolument indemnes. Je vous ai dit que les tumeurs ne faisaient pas saillie à la face interne de la dure-mère ; il n'y avait même à leur niveau ni épaissement, ni rougeur, ni adhérence avec l'arachnoïde, ni néo-membranes. La pie-mère était à peine hyperhémisée ; le cerveau et le cervelet étaient normaux.

Le sternum, vers sa partie supérieure, présentait également une gomme qui le perforait de part en part et formait sur chaque face de l'os une saillie de un à deux millimètres.

Diverses autres portions du squelette ont été examinées, des coupes ont été pratiquées à travers les fémurs et les tibias, nulle part on n'a trouvé de productions syphilitiques. Le foie dont l'examen ne doit jamais être négligé en pareil cas était lisse, sans inégalités, de couleur et de consistance normales. Son tissu était sain ; cependant les cellules hépatiques renfermaient de fines granulations graisseuses : on n'y trouvait pas de gouttelettes graisseuses.

Le cœur, d'apparence normale, montrait dans l'oreillette gauche

des plaques fibreuses comme cartilagineuses qui semblaient être le reliquat d'endocardites anciennes. Il n'y avait pas de lésions des valvules ni du muscle cardiaque.

Le poumon droit était emphysémateux vers le sommet, congestionné vers la base. Dans cette base, un petit îlot gros comme un pois était dur, jaune, caséeux. Si je tenais absolument à justifier mon diagnostic, je pourrais dire que c'était un tubercule; et il n'y a pas longtemps, les caractères que je viens d'indiquer auraient paru suffisamment démonstratifs à la plupart des anatomo-pathologistes. Mais je ne veux pas abuser de cet unique nodule caséeux.

Le poumon gauche adhérait aux parois par des néo-membranes celluleuses presque générales et dans lesquelles on n'est parvenu à découvrir aucune granulation, non plus que sur les plèvres, et sur le diaphragme. Tout le sommet droit et une partie de la base droite étaient indurés. La coupe était plane. Le tissu bien que densifié était encore perméable et, jeté dans l'eau, ne gagnait pas le fond du vase. La pression en exprimait en même temps que les bulles d'air un liquide louche, blanchâtre ou rosé suivant les points. De même, suivant les points, la coupe plane présentait une teinte tantôt grisâtre, tantôt rosée, ce qui lui donnait une apparence marbrée. En quelques points, on pouvait constater les granulations de la pneumonie, mais nulle part on ne rencontrait de granulations tuberculeuses. Ce poumon gauche nous présentait ainsi toute l'apparence d'une pneumonie catarrhale lobulaire et lobaire dans un état avancé. M. Cornil s'est chargé de l'examen microscopique; je vais résumer la note que mon collègue a bien voulu me remettre. L'examen à l'état frais, pratiqué le jour même de l'autopsie, montre les alvéoles remplis par des globules de pus et et par des cellules épithéliales granuleuses. Les cloisons semblent épaissies et opaques; ce n'est qu'une apparence due à l'accroissement de gros corps granuleux sur les parois alvéolaires. Si l'on enlève avec le pinceau ces corps granuleux qui paraissent être des cellules épithéliales en dégénération graisseuse, la trame élastique apparaît avec ses dimensions et son apparence habituelles.

Pendant si l'examen s'attache à ces fibres élastiques ou aux faisceaux de fibres élastiques, on remarque que ces éléments sont épaissis, réfringents, vitreux, rigides, fragmentés par des cassures transversés ou dissociés longitudinalement. On brise ces fibres avec la plus grande facilité et l'on peut, par la simple pression, produire ces fractures sous le microscope.

Cette altération singulière (1) porte sur le plus grand nombre des fibres et cette modification physique ne semble pas coïncider avec une altération chimique de quelque importance. L'acide azotique et l'acide chlorhydrique rendent les fibres un peu jaunes, l'acide osmique leur communique une légère teinte brune, le carmin et l'iode les colorent légèrement; l'acide acétique les gonfle un peu; la potasse à froid et l'acide pierique ne paraissent avoir aucune action.

Après durcissement de vingt-quatre heures dans le liquide de Müller, on reconnaît facilement sur des coupes minces ces diverses particularités. On voit de plus que les capillaires ont disparu sur beaucoup de points et que là où ils persistent, ils sont gorgés de globules rouges. L'altération des fibres élastiques est aussi très-évidente et, sur le poumon durci, la fragilité de ces fibres est telle que si l'on agite pendant quelques instants avec de l'eau dans un tube à expériences, une coupe du tissu malade, toutes les fibres élastiques, subissant des cassures multiples, se résolvent en grains ou en bâtonnets.

Je ne sache pas que cette altération de la trame élastique du poumon ait jamais été signalée. Je ne la pourrais comparer qu'à l'altération que subissent les fibres élastiques dans l'athérome artériel.

En résumé, notre malade présentait une altération nouvelle de la trame élastique du poumon avec pneumonie catarrhale chronique sans transformation caséuse et cette pneumonie catarrhale était indépendante de toute granulation tuberculeuse. Nul n'aurait pu supposer cela, nul n'aurait eu le droit de le supposer, encore moins de le diagnostiquer.

L'hépatisation incomplète donnait la respiration rude et la bronchophonie. L'exsudat en conflit avec l'air, produisait les râles muqueux. Or, ces signes, lorsqu'ils s'accompagnent des symptômes généraux de la consommation chronique, font porter et feront encore porter pendant longtemps le diagnostic de phthisie pulmonaire. Pris en eux-mêmes, ces signes physiques n'indiquaient qu'un état physique de l'organe, et il fallait les signes généraux pour être autorisé à formuler le diagnostic; or, ces signes généraux nous les avions.

(1) Cette lésion des fibres élastiques du poumon est figurée dans le manuel d'histologie pathologique de Cornil et Ranvier, t. II, p. 698, fig. 263.

L'examen des reins nous a révélé des particularités non moins inattendues. Leur surface était lisse, sans adhérence exagérée de la capsule. Après avoir arraché cette membrane enveloppante, on apercevait des points opaques, jaunes, enveloppés d'une auréole grise avec arborisation vasculaire. Cette disposition pouvait, au premier coup d'œil, offrir quelque lointaine analogie avec l'apparence de grains de semoule qu'on observe dans les formes avancées de la maladie de Bright; mais les granulations dont il s'agit étaient dures, pierreuses. A la coupe de l'organe, on reconnaît des traînées jaunâtres, linéaires, dures, cassantes. Il n'y avait pas de dégénérescence notable du tissu ambiant; on reconnaissait cependant sur des coupes minces, quelques tubes urinaires graisseux. Sur ces coupes, les concrétions pierreuses paraissaient contenues dans des tubes volumineux; elles étaient réfringentes, à cassure nette. M. Daremberg a bien voulu faire l'examen chimique de ces concrétions. Coupés par morceaux, les reins ont été desséchés à l'étuve. Les grains pierreux ont formé alors des éleveurs saillantes, blanches, qui ont été isolées soigneusement et qui ont été trouvées constituées exclusivement par du phosphate de potasse et de la créatinine. Elles ne contenaient ni acide urique, ni urates, ni oxalates, ni phosphates terreux. C'était donc des concrétions sans analogie avec celles dont l'existence a été jusqu'à ce jour signalée dans le rein.

Je ne puis que vous donner la description de ces lésions singulières, et je serais fort empêché si je voulais entreprendre de rechercher leur signification et leur pathogénie. Laissez-moi, cependant, vous faire cette remarque : c'est que de même que la lésion nouvelle du poumon s'est présentée avec les symptômes locaux et généraux de la phthisie vulgaire à marche rapide, de même cette lésion nouvelle du rein s'est présentée avec les symptômes habituels de la maladie de Bright secondaire. Le malade n'a pas présenté d'œdème, et l'albuminurie insignifiante et transitoire au début est devenue permanente.

Ces lésions du poumon et des reins étaient-elles de nature syphilitique? Je garde sur ce point des doutes sérieux. Reconnaisaient-elles la syphilis pour cause? ce qui n'est pas la même chose, — je n'oserais même pas l'affirmer. En tous cas, les lésions du sternum et du crâne étaient franchement syphilitiques. Notre jeune homme a donc succombé aux lésions d'une syphilis tertiaire. Mais, quelle était cette syphilis? acquise ou héréditaire? Messieurs, la syphilis acquise est bien connue; ses lésions tar-

dives ont généralement plus de lenteur dans leur développement, et si elles peuvent exister à l'état d'isolement, sans accidents superficiels concomitants, on retrouve toujours dans les commémoratifs des symptômes antécédents, qui les relient aux périodes plus précoces. On trouve souvent aussi les traces indélébiles d'accidents tertiaires ou secundo-tertiaires; quelquefois même les vestiges de l'accident primitif ne sont pas totalement effacés. Je n'ai pas besoin de vous dire que si la recherche des commémoratifs a été négligée, le cadavre a été soumis à une minutieuse investigation au point de vue des cicatrices qu'auraient pu laisser des manifestations syphilitiques antérieures. Cette exploration n'a donné que des résultats négatifs. La nature des lésions auxquelles notre malade a succombé indiquait une syphilis nécessairement ancienne. Or, son âge de dix-huit ans ne saurait être invoqué pour éliminer la possibilité d'une syphilis acquise, car il aurait pu contracter la maladie dans l'enfance par l'allaitement, par la vaccination et par les mille procédés de contagion qui aident à la propagation de la syphilis familiale. Ce qui me paraît plus décisif, bien qu'il n'y ait là qu'un élément de présomption, c'est que des lésions si multiples du crâne, si rapides, si insidieuses, si dégagées de toute relation avec d'autres manifestations prochaines ou lointaines capables de laisser des traces, constituent un fait absolument anormal dans l'histoire de la syphilis acquise.

Il m'a donc semblé plus probable qu'il s'agissait là d'un cas de syphilis héréditaire. Or, que savons-nous de la syphilis héréditaire? Elle peut être intra-utérine ou fœtale; elle peut être extra-utérine. La syphilis intra-utérine peut produire la mort dans le sein de la mère, l'avortement, ou bien l'enfant naît avec la maladie déjà développée et succombe peu de temps après sa naissance à cette syphilis congénitale. Dans le cas qui nous occupe, la syphilis intra-utérine est donc hors de cause. Dans la syphilis héréditaire extra-utérine, l'enfant naît avec les apparences de la santé, les accidents généraux éclatent avec toutes les apparences des manifestations secondaires de la syphilis acquise, au bout d'un temps variable après la naissance et les variations de durée de cette période d'incubation nous ont été apprises par de nombreuses statistiques. M. Roger, en groupant ces différents documents statistiques, est arrivé à un total de 249 cas dans lesquels la maladie a éclaté 118 fois dans le premier mois, 99 fois dans le second ou le troisième mois, 32 fois après la fin du troisième mois. Les limites extrêmes seraient deux ans d'après

M. Diday, quinze mois d'après M. Bardinet, de douze à seize mois d'après M. Mayr. On a parlé de cas beaucoup plus tardifs : Nicolas Massa, Bell, Rosen, Gilbert, Balling, Albers, Friedlander, Ricord, Prieur, Cazenave, Trousseau, Melchior Robert, Sperino, ont cité des cas où la première apparition de la syphilis héréditaire se serait faite entre la troisième et la dix-huitième année. M. Ricord a même eu pouvoir indiquer l'hérédité de la syphilis chez un individu âgé de 40 ans, et Melchior Robert a admis la même origine chez un vieillard de 65 ans. Ces observations n'ont pas paru probantes, et je ne donne pas la nôtre comme démonstrative. Sans doute l'infection est possible dans bien des circonstances inusitées ; sans doute la porte d'entrée peut passer inaperçue ; sans doute les premiers symptômes peuvent être méconnus, et l'enchaînement des accidents ultérieurs peut échapper ; mais je crois qu'on est en droit de faire une réserve, surtout en faveur de l'hérédité de la syphilis, dans ces cas où la marche et les symptômes de la maladie diffèrent absolument de ce que nous savons de la syphilis acquise.

Vous remarquerez, messieurs, que quand je parle de syphilis héréditaire, je n'entends désigner que les faits de syphilis notoire et que je ne fais aucune allusion aux dérivés possibles, aux dégradations hypothétiques de la syphilis. Or, dans cette voie, l'imagination s'est donné libre cours. Bien des maladies ont été considérées comme le résultat d'une transformation héréditaire de la syphilis. Telle est, en première ligne, la scrofule, disons, si vous le voulez, la scrofuloïde pour ne blesser personne. M. Ricord a pensé que la scrofule pouvait naître héréditairement de la syphilis tertiaire ; Troncén, Mahon, Bertin, Rosen, Haase, Albers, témoignent dans le même sens ; et l'on pourrait encore citer à l'appui de cette opinion Baumès, Diday, Maisonneuve, Montanier. Mais ce n'est pas seulement la scrofule à laquelle on a attribué cette singulière origine ; pour Doublet le sclérome, pour Astruc le carreau, pour Bertin les dartres, pour Pittschaft, pour Vannois, pour Guérard l'insomnie, pour Campbell les convulsions, pour Haase l'hydrocéphale, pour Levret les hydropisies, pour Sanchez, les vices de conformation, ne seraient encore que des dérivés héréditaires de la syphilis, sans compter l'apoplexie, la diarrhée, et jusqu'aux vers intestinaux. Vous me rendez, je l'espère, cette justice, que si j'ai été téméraire en attribuant à l'hérédité la syphilis de notre jeune malade, j'ai su au moins me garder d'aussi monstrueuses exagérations.

II

G. Wegner (1) a publié un mémoire très-étudié sur l'histologie des os des enfants syphilitiques, d'après un assez grand nombre d'autopsies faites à la Charité de Berlin. Nous en donnons ici un résumé. Il admet trois degrés dans l'altération des os longs appartenant à des nouveau-nés syphilitiques.

1^{er} degré. — Tandis qu'à l'état normal la limite du cartilage hyalin est nettement accusée par une ligne qui indique la transformation directe du tissu cartilagineux en tissu spongieux, sans qu'on puisse distinguer à l'œil nu une couche spongio-calcaire, on reconnaît, dans les os de nouveau-nés syphilitiques, une couche spongio-calcaire de 2 millimètres d'épaisseur interposée entre l'os et le cartilage. Cette couche est limitée des deux côtés par une ligne droite ou festonnée. A l'examen microscopique, on constate que cette couche n'est autre qu'une zone de calcification du tissu cartilagineux, plus étendue qu'à l'état normal. Le cartilage présente aussi des boyaux de cellules cartilagineuses en prolifération plus longs qu'à l'état normal.

Il y a donc en même temps une prolifération très-active du cartilage, une incrustation calcaire trop grande et un arrêt de l'ossification.

La consistance de cette couche anormale est un peu cassante et friable ; elle est comme vermoulue.

2^e degré. — Les altérations sont plus nettes et plus étendues : l'infiltration calcaire est irrégulière et elle peut atteindre jusqu'à 4 millimètres d'épaisseur. Cette couche se prolonge du côté du cartilage par des travées calcaires en forme de papilles dont les extrémités sont souvent unies par le même tissu.

La couche de cartilage hyalin la plus rapprochée de l'os présente ici, comme dans le rachitis, une apparence bleuâtre et elle

(1) Ueber hereditäre Knochen Syphilis bei jungen Kindern. — Archiv f. patholog. Anatomie und Physiologie, t. L., p. 303, 1870.

est presque diffluent. Les travées cartilagineuses γ sont en prolifération; les cellules sont très-rapprochées; il y a très-peu de substance intercellulaire. Les vaisseaux sont entourés par une grande quantité de tissu conjonctif fibreux. En plusieurs endroits, il se développe, aux dépens de ce tissu fibrillaire qui entoure les vaisseaux, et aux dépens du tissu cartilagineux qui forme la paroi des canaux vasculaires, une substance ostéoïde qui devient plus tard du tissu osseux véritable. Aussi trouve-t-on, à l'intérieur des canaux cartilagineux, là où il ne devrait y avoir que du tissu cartilagineux, des tractus et des bandes de tissu osseux vrai qui, sur une coupe longitudinale, peuvent être suivis dans la couche spongioïde épaissie et dans le tissu osseux de la diaphyse.

En même temps que cette formation de tissu ostéoïde, on trouve aussi, autour des canaux vasculaires du cartilage, une incrustation calcaire de la substance cartilagineuse et des cellules. Cette incrustation calcaire est d'autant plus avancée qu'on considère les parties les plus vascularisées, c'est-à-dire celles qui sont les plus rapprochées de l'os; la calcification est beaucoup moins prononcée à mesure qu'on se rapproche du cartilage hyalin. Ce sont ces parois calcaires des canaux vasculaires qui présentent l'apparence de papilles partant de l'os et se terminant par une extrémité libre ou réunie à une papille voisine du côté du cartilage hyalin.

Le périchondre est calcifié et il se forme au-dessous de lui de la substance osseuse vraie qui ne devrait pas s'y rencontrer.

Ce second degré se caractérise donc par l'accentuation de tout ce qui existe au premier degré de la lésion : prolifération des travées cartilagineuses, calcification abondante du cartilage, ossification trop hâtive et irrégulière de la substance intercellulaire du cartilage, état stationnaire de la formation normale de l'os aux dépens du cartilage épiphysaire.

3^e degré. — Aux altérations précédentes du cartilage se joint un épaississement du périoste et du périchondre au niveau des extrémités des os longs et à l'union des côtes avec les cartilages costaux. De plus, à l'union de l'épiphyse avec la diaphyse, la ligne du cartilage calcaire, homogène, dure au toucher, mais cependant friable et vermoulue, se limite par une couche gris-rougeâtre ou jaunâtre d'aspect purulent. De son côté le tissu médullaire de la diaphyse présente une coloration plus grise qu'à l'état normal.

Par suite de la formation de cette couche molle, presque li-

ide, entre l'épiphyse et la diaphyse, les deux segments de s sont disjoints ; ils peuvent glisser l'un sur l'autre ; les deux gments ne sont plus unis que par le périoste épaissi et, ils se parent complètement lorsqu'on a coupé le périoste.

A l'examen microscopique, la couche intermédiaire entre la iphyse et l'épiphyse montre, lorsqu'elle est de couleur gris-sé, un tissu de granulation (1) très-vasculaire, formé de cellules ndes et fusiformes. Lorsque cette couche présente l'aspect pul- lent, elle est formée de cellules de pus avec une substance tercellulaire liquide, situées dans un tissu de granulation.

Au-dessous de cette couche semi-liquide, le cartilage présente re infiltration calcaire très-développée. Il n'y a plus de prolifé- tion des cellules cartilagineuses, mais, au contraire, une calcifi- tion et une caséification des cellules cartilagineuses. Après r'on a décalcifié ce tissu cartilagineux, on y trouve, en effet, des yaux ratatinés au milieu de granulations grasses et fines.

En résumé, le retard de l'ossification, l'incrustation calcaire du rtilage, l'insuffisance de sa nutrition et la dégénérescence atro- nique et grasseuse des cellules du cartilage déterminent entre iphyse et la diaphyse une masse nécrosée qui irrite l'os vi- mt. L'inflammation de l'os, l'ostéo-myélite qui s'établit là dé- rminent un décollement des épiphyses.

Souvent on constate une inflammation du périoste dans toute diaphyse des os longs.

Cette affection syphilitique des os débute pendant la période étale, et elle envahit habituellement plusieurs os longs à la is. Ce sont par ordre de fréquence : l'extrémité inférieure du mur, l'extrémité inférieure de l'humérus, les épiphyses des os e l'avant-bras, l'épiphyse supérieure du tibia, celle du fémur et e péroné et enfin l'extrémité supérieure de l'humérus. Ce sont s os dont l'allongement est le plus rapide qui y sont le plus pré- sposés.

Le tableau de la maladie et son siège rappellent l'évolution du chitisme. Cependant elle en diffère par son examen à l'œil nu au microscope.

Tandis que, dans le rachitisme, il se forme un tissu ostéoïde ou et non calcifié au niveau de la ligne d'ossification, ici au

(1) Le mot tissu de granulation est, comme on le sait, synonyme de ssu de bourgeons charnus, ce qui est synonyme des termes de me- lisation ou de ramollissement gélatiniforme employés par M. Parrot.

contraire, la calcification exagérée est la cause de la nécrose des tissus nouvellement formés et de l'inflammation consécutive qui aboutit au décollement des épiphyses. Il en résulte que le processus devrait être classé dans le groupe des inflammations dégénératives.

MM. Waldeyer et Köbner (1) ont confirmé les recherches histologiques de Wegner. Leur travail est basé sur douze observations. Pour ces auteurs, les altérations des épiphyses sont constamment manifestes au microscope alors même qu'elles sont à peine visibles à l'œil nu. Ils ont trouvé plus rarement des lésions des os du crâne, et de la périostite gommeuse crânienne. Au lieu de considérer tous les phénomènes qui se passent entre la diaphyse et l'épiphyse comme une ostéo-chondrite, suivant l'opinion de Wegner, Waldeyer et Köbner les considèrent comme une formation granuleuse syphilitique. En d'autres termes, ce serait suivant ces auteurs un tissu gommeux. Ils comparent le tissu mou qui existe entre le cartilage et l'os dans la disjonction des épiphyses au tissu du chalazion. Les altérations nécrobiotiques qui surviennent dans une période avancée, les lésions vasculaires, l'atrophie des cellules sont comparées par eux à ce qui se passe dans les syphilomes. De l'étude du mode d'ossification le long des travées cartilagineuses, ils concluent que l'ossification irrégulière, et que les corpuscules osseux rares et irréguliers peuvent se produire aux dépens des cellules granuleuses, fusiformes.

(1) Beiträge zur Kenntniss der hereditäre Knochen Syphilis. Virchow's Archiv., t. LV, p. 367.

es et à prolongements multiples qui existent dans les canaux du cartilage.

Il n'y a pas là, en effet, d'ostéoblastes disposés régulièrement au contact de la paroi des canaux, comme dans la ossification normale.

MM. Valdeyer et Köbner pensent que le rachitisme survenait plus tard comme une conséquence de la syphilis osseuse.

OBSERVATION X.

ARTHRITE SYPHILITIQUE

La nommée F... (A.), âgée de 35 ans, couturière, entre, le 17 juillet 1878, salle Saint-Ferdinand, lit n° 4. La syphilis paraît avoir débuté chez cette femme, en février 1869, par un mal de gorge très-intense, suivi d'une éruption de larges plaques muqueuses aux lèvres. Ces dernières auraient duré deux mois.

Vers le mois d'avril 1870, il apparut aux organes génitaux une éruption de plaques muqueuses, très-confluente, douloureuse, avec œdème considérable des grandes lèvres.

La malade se décida à entrer à Lourcine, dans le service de M. Péan, salle Saint-Louis. A ce moment, outre ses plaques, elle avait une éruption de larges papules sur le tronc, les jambes, les bras et à la face palmaire des mains.

Elle resta 6 mois dans ce service pendant lesquels elle fut traitée avec des pilules de proto-iodure de mercure, des bains sulfureux, du vin de quinquina, du fer, etc. A sa sortie, les papules avaient disparu en partie, les plaques muqueuses étaient entièrement guéries. Pendant deux mois, la malade se porta à peu près bien. Puis il se montra, dans les os des jambes et des cuisses, des ulcères extrêmement vives, surtout la nuit, qui lui causaient une insomnie très-grande. Aucune douleur analogue dans les clavicules, la tête ou les bras. Pas de céphalée. La malade rentra de nouveau à l'hôpital. Au même moment, la malade eut la gale. Outre, il sortit sur les jambes, les fesses et les cuisses, de gros

boutons de couleur rouge, douloureux, que l'on cautérisait au nitrate d'argent. Les éruptions secrétaient une sérosité très-abondante; on les pansait avec du linge troué recouvert d'onguent de la mère. La malade resta neuf mois à l'hôpital dans cette seconde période, elle en sortit entièrement guérie. (Fin de 1870.)

1870-1871-1872. Dans les trois années qui suivirent, la malade ne ressentit plus d'autre malaise que l'éruption de plaques de psoriasis aux mains (face palmaire), aux coudes et aux genoux. En même temps, les cheveux et tout le système pileux du corps disparurent.

Les cheveux ont repoussé en partie; mais aucun poil n'a reparu.

Cet ensemble d'éruptions successives a nécessité 7 fois sa rentrée à l'hôpital; dans ses différents séjours, elle a toujours été traitée par le mercure.

1878. *Etat actuel.* — La face est pâle, la peau partout décolorée; l'amaigrissement est assez considérable.

La malade souffre actuellement d'un peu d'embarras gastrique. Pouls fréquent. Appétit presque nul. Faiblesse générale. Céphalalgie intense. Quelques vertiges. Le phénomène prédominant est une douleur très-vive dans les genoux qui rend la marche difficile, depuis environ deux mois.

Le genou gauche est plus volumineux que le droit. Il n'existe pas de changement de coloration de la peau. A la face externe de l'articulation, du côté gauche, on voit une tuméfaction très-appreciable surtout quand on fait ployer le genou. Par la pression, on éprouve une résistance molle, peu fluctuante, qui semble provenir non-seulement d'un peu de liquide dans l'articulation, mais aussi de fongosités. Du côté droit, la fluctuation est plus manifeste, on sent mieux le frottement rotulien. La flexion des genoux est douloureuse. Même au repos, elle éprouve des douleurs vives, subites, dans les articulations malades. On trouve des exostoses sur les tibias et le bord des cubitus.

Il n'existe aucune autre manifestation syphilitique. On prescrit à la malade 2 gr. d'iodure de potassium par jour.

Le 5 août. Le genou gauche est du même volume que le droit; mais la peau du genou gauche est comme un bas trop large. La rotule est plus mobile qu'à droite. Il reste encore un peu de liquide.

La malade sort guérie au milieu du mois de septembre.

DIXIÈME LEÇON.

SYPHILIS DES CENTRES NERVEUX ET DES NERFS. — SYPHILIS HÉPATIQUE.

SUMMAIRE. — Lésions de la pie-mère. — Inflammation et gommés.
Lésions de l'encéphale. — Gommés volumineuses. — Leur anatomic
pathologique. — Symptômes et diagnostie. — Leur siège.
Petites gommés. — Leurs rapports avec les vaisseaux. — Artérite sy-
philitique des artères du cerveau.
Symptômes et diagnostie de la syphilis cérébrale. — Syphilis hépati-
que. — Letère syphilitique de la période seconde.
Épithélite interstitielle.
Gommés du foie. — Leur structure. — Leurs symptômes.
Syphilis congénitale du foie.

Messieurs,

En traitant, dans notre dernière leçon, des végétations et des gommés qui se développent à la surface externe ou cristalline de la dure-mère, je vous ai dit aussi que cette membrane présentait quelquefois en même temps des lamelles pseudo-membraneuses à sa surface interne. Il existe aussi dans la science un certain nombre de faits qui paraissent se rapporter à des gommés accolées à la face interne de la dure-mère.

De toutes les méninges cérébrales et rachidiennes, c'est la dure-mère cérébrale qui est le plus souvent atteinte par

la syphilis tertiaire, parce que son sort est lié à celui des os, parce que la dure-mère représente le périoste des os du crâne, si souvent compromis par la vérole.

Les symptômes des gommages et inflammations de la dure-mère se confondent avec ceux des gommages et des inflammations chroniques des os du crâne, et comme la face interne de cette membrane, en rapport avec la pie-mère et avec la surface du cerveau, est souvent atteinte en même temps, il en résulte que les signes de cette affection complexe se manifestent souvent par des troubles cérébraux (céphalalgie intense, titubation, hébétude, engourdissement intellectuel, perte de la mémoire et coma).

Mais en outre de ces lésions péri-encéphaliques, la pie-mère des centres nerveux et la substance même de l'encéphale et de la moelle peuvent être le siège de productions scléreuses et de gommages.

La *pie-mère* présente deux variétés de lésions :

1° Une inflammation chronique caractérisée par un épaissement fibreux, calleux, et par des adhérences de cette membrane à la surface du cerveau. On a vu des cas où cet épaissement fibreux de la pie-mère était très-étendu et où il y avait une compression manifeste des nerfs par cette membrane, et une sclérose de la paroi des vaisseaux compris dans la membrane.

2° Des tumeurs gommeuses, lésion plus caractéristique que la précédente. Ainsi M. Lancereaux a vu, dans la pie-mère, au-dessous de la protubérance, une tumeur du volume d'un noyau de cerise, ferme, sèche, peu vasculaire, grisâtre à sa périphérie, jaunâtre à son centre.

Les tumeurs gommeuses de la pie-mère ne pourraient

être confondues avec les tubercules de cette membrane parce que les tubercules n'y acquièrent pas un volume aussi considérable.

LÉSIONS DE L'ENCÉPHALE. — Les gommés du cerveau et leurs conséquences anatomiques ont été très-bien décrites par Virchow dans son livre sur la syphilis constitutionnelle et dans ses leçons sur les tumeurs. Les mémoires de MM. Lagneau, Zambaco, Gros et Lancereaux contiennent un assez grand nombre d'observations relatives aux diverses manifestations syphilitiques du côté du système nerveux.

On peut rencontrer les gommés cérébrales sous deux formes :

1° Sous forme de grosses masses gommeuses, développées à la surface du cerveau, dans les circonvolutions et dans la substance grise, empiétant sur la substance blanche, siégeant le plus communément à la base, dans les pédoncules cérébraux, le pont de Varole, la protubérance, sur les bandelettes optiques. Ces tumeurs, qui font corps avec la substance cérébrale, sont le plus souvent multiples et de volume différent. Elles peuvent se rencontrer au cervelet et à la surface supérieure du cerveau.

2° Sous forme de nodules plus petits accompagnant les artères cérébrales, et, en particulier, les artères sylviennes.

Ces deux variétés de lésions caractéristiques de la syphilis ne diffèrent pas sensiblement au point de vue de la structure histologique ; mais leur évolution est un peu différente et les dernières s'accompagnent plus ordinairement d'une endartérite qui aboutit à un ramollissement

ischémique limité du cerveau. Les faits d'artérite y sont prédominants et nous donnerons à leur propos l'histoire récente des altérations syphilitiques des artères cérébrales.

A.—Les *gommés volumineuses* de la surface du cerveau possèdent des caractères anatomiques parfaitement nets à un examen à l'œil nu. Les deux dessins de la planche IX qui sont relatifs à une observation de MM. Coÿne et Lépine (1) recueillie à la clinique de M. le professeur Sée en représentent un type parfait.

En examinant ces dessins vous verrez deux tumeurs aplaties, l'une de deux, l'autre de trois centimètres de diamètre, siégeant à droite sur la face inférieure de la protubérance et deux autres tumeurs siégeant sur la bandelette du nerf optique du côté gauche. Ces tumeurs, qui sont situées à la surface même de la substance nerveuse, pénètrent assez profondément au milieu du tissu nerveux, ainsi que le montre la figure 2 qui représente la coupe de la protubérance au niveau de l'une d'elles. Ces tumeurs, qui sont absolument de la même nature que celles de l'observation de MM. Charcot et Gombault (2), et que celles d'un fait de M. Lancereaux (3) et d'une série d'autres observations analogues, présentent un bord généralement festonné dont les dentelures s'enfoncent entre les faisceaux des fibres nerveuses. La surface de ces tumeurs permet de distinguer

(1) Coÿne. Contribution à l'étude de la syphilis cérébrale. *Journal des Connaissances médicales*, 1878, nos 17, 18 et 20.

(2) Charcot et Gombault. Note sur un cas de lésions disséminées des centres nerveux chez une syphilitique. *Archives de Physiologie*, 1873.

(3) Lancereaux. *Traité théorique et pratique de la syphilis*, p. 350.

deux zones, l'une périphérique, semi-transparente, incolore ou rosée, vascularisée, l'autre opaque, gris-jaunâtre, sèche et également dure qui est centrale. La zone centrale opaque est généralement plus considérable que la zone périphérique. La surface de la tumeur est tantôt un peu saillante, tantôt légèrement déprimée. Dans ce dernier cas les éléments du centre, étant en dégénérescence et atrophiés, le tissu revient sur lui-même et se déprime comme une cicatrice.

La lésion, considérée dans son ensemble, constitue une masse plus considérable, plus dense que le tissu où elle a pris naissance. A l'œil nu, comme par l'examen microscopique et par son développement, elle représente une tumeur.

Ces productions sont solides et dures, d'une densité analogue, par exemple, à celles de ces scléroses cérébrales qu'on trouve quelquefois avec l'atrophie chez les crétins et les idiots. Seulement, dans cette sclérose, le tissu morbide représente les circonvolutions dont il conserve la forme tandis qu'on a ici des tumeurs isolées.

La pie-mère est habituellement adhérente à ces tumeurs par un tissu inflammatoire fibroïde, et elle est le plus souvent épaissie à leur niveau.

L'*examen microscopique* de ces tumeurs montre les éléments ronds, très-nombreux, de nouvelle formation, dont je vous ai entretenus à propos des gommes de la peau et du périoste, et une structure analogue à ces dernières modifiée seulement par la nature du tissu où elles se sont développées.

La *zone périphérique* qui se confond insensiblement avec le tissu nerveux normal présente, sur des préparations faites à l'état frais, ou après macération de la pièce pendant deux ou trois jours dans de l'acide chromique,

faible, les éléments de la névroglie et des cellules rondes ou embryonnaires. Les sections minces, faites après durcissement complet et coloration au carmin, montées dans le baume du Canada, montrent, surtout à la périphérie de la gomme, de nombreuses sections de tubes nerveux normaux.

Sur ces préparations, de même que sur les pièces examinées à l'état frais, beaucoup des éléments cellulaires de la névroglie affectaient, dans l'observation de MM. Charcot et Gombault, de même que dans l'observation de MM. Coÿne et Lépine, la forme d'éléments étoilés décrits par Jastrovitch (cellules de Golgi, cellules-araignées). Ces cellules sont constituées par un gros noyau et par une certaine quantité de protoplasma qui se continue aux deux extrémités de la cellule par des prolongements rameux, rigides, réfringents, à peine teintés par le carmin. A côté de ces cellules on en trouve d'autres qui possèdent un noyau ovoïde et un protoplasma granuleux sans prolongements. Enfin, il existe beaucoup de petites cellules rondes. Ces éléments sont situés au milieu du tissu réticulé de la névroglie. Les cellules rondes et ovalaires sont souvent réunies en îlots. D'après la description de M. Coÿne et d'après les préparations qu'il a bien voulu me communiquer et que je pourrai vous montrer, les vaisseaux sanguins étaient souvent entourés d'un manchon de ces petites cellules siègeant dans la gaine lymphatique qui les entoure, mais il n'y avait ni rétrécissement, ni oblitération vasculaire par artérite ou par phlébite.

Les cellules-araignées, qui doivent être considérées comme des cellules normales hypertrophiées de la névroglie, étaient surtout nombreuses à la périphérie de la zone transparente; elles manquaient totalement dans la partie centrale opaque de la tumeur.

Relativement à la signification pathologique de ces cellules araignés que MM. Charcot et Gombault n'étaient pas éloignés de regarder comme caractéristiques des gommes syphilitiques du cerveau, M. Coÿne ne croit pas qu'elles soient constantes attendu que dans un autre fait qu'il a observé avec M. Peltier, dans une gomme unique, de volume assez considérable, siégeant dans le cervelet, il n'y avait pas de ces cellules rameuses. M. Coÿne considère leur présence comme étant en rapport avec leur existence à l'état normal dans la région où siégeaient les gommes de l'observation de MM. Charcot et Gombault et de la sienne.

Dans la *partie centrale* opaque et jaunâtre de la tumeur, on ne trouve plus que des cellules rondes ou ovales plus ou moins atrophiques et granuleuses qui forment des îlots assez réguliers. On ne voit plus de ces cellules formant un manchon autour des vaisseaux. La structure primitive du tissu nerveux est complètement modifiée, il n'en reste presque rien, ni tissu réticulé, ni gaines lymphatiques, ni tubes nerveux. Les vaisseaux sont généralement un peu comprimés par la grande abondance des cellules qui les entourent. Dans les deux cas de M. Coÿne et dans celui de MM. Charcot et Gombault, il n'y avait ni endartérite ni coagulation fibrineuse à l'intérieur des vaisseaux.

Dans d'autres cas on note, autour de la tumeur, un degré variable de ramollissement de la substance cérébrale, caractérisé par la mollesse, par la vascularisation, par la présence d'un liquide opaque, et à l'examen microscopique, par de nombreux corps granuleux.

Au centre de la gomme, lorsque la production est très-ancienne, il peut y avoir aussi un état caséux qui se dénote à l'examen histologique par la présence de petits

corps ronds hérissés de petits cristaux de graisse en forme de boule de pin épineuse. Mais, même arrivée à ce degré, la partie centrale de la gomme conserve toujours une certaine dureté.

En résumé, la gomme cérébrale est caractérisée par deux zones : l'une périphérique où se trouvent des tubes nerveux, du tissu réticulé, des cellules de la névroglie tuméfiées, parfois rameuses, et une grande abondance de petites cellules entre les éléments précédents et dans les gaines lymphatiques péri-vasculaires ; l'autre centrale, dans laquelle les cellules de nouvelle formation très nombreuses, tassées les unes contre les autres et comprimant les vaisseaux, ont étouffé tous les éléments du tissu nerveux et sont elles-mêmes en voie d'atrophie granulo-graisseuse.

Le diagnostic anatomique des gommés du tissu nerveux central doit être fait en s'aidant à la fois des caractères constatés à l'œil nu et au microscope. Ce sont des tumeurs, c'est-à-dire un néoplasme né dans le tissu normal, qui s'ajoute à lui et l'étouffe, en augmentant le volume occupé d'abord par le tissu propre. C'est surtout avec les tumeurs cérébrales et avec le tubercule en particulier que ce diagnostic devra être fait. Il serait difficile de confondre, par exemple, une gomme superficielle avec une plaque de sclérose : le tissu rosé, grisâtre, semi-transparent de la plaque scléreuse, est habituellement de la même couleur au centre qu'à la circonférence de la plaque, et il s'agit là d'une formation de tissu fibreux organisé, et non d'un néoplasme devenu caséeux. La distinction de la gomme avec le sarcome sera généralement très-facile. Je ne parle pas du sarcome angiolithique, si facile à reconnaître à ses grandes

cellules plates et à ses vaisseaux incrustés de sels calcaires, ni même des sarcomes qui se limitent au niveau du tissu nerveux par une gangue de tissu cellulaire. Certains sarcomes névrogliques faisant corps avec la substance cérébrale, se continuant avec elle d'une façon insensible, pourront donner lieu à des difficultés, surtout si leur centre est caséeux. Mais ces tumeurs sont uniques; de plus, leur structure, le tissu réticulé qui les forme, les cellules fibroplastiques allongées, ou les cellules ovoïdes, toutes de même forme, qui les composent, la facilité de dilacération de ces éléments, la mollesse du tissu qui est partout très-vascularisé, l'uniformité de ce tissu, établissent des différences bien tranchées. Les parois embryonnaires et très-minces des vaisseaux assez larges qui les sillonnent, la dégénérescence graisseuse de certaines de leurs cellules qui sont remplies de granulations graisseuses dans certains cas, mais non atrophiées, l'absence de cohésion, et, au contraire, l'état muqueux de leur tissu le plus ancien, les font reconnaître aisément.

La seule difficulté sérieuse, mais pourtant toujours soluble, concerne le diagnostic des gommès avec les gros tubercules du cerveau. Le gros tubercule cérébral est, en effet, constitué, à l'œil nu, par une tumeur généralement volumineuse, sphérique, ou par plusieurs tumeurs dont le centre est jaunâtre, souvent ferme, et dont la périphérie est grise, semi-transparente. Mais la partie opaque et sèche parfois fendillée, ramollie, est toujours plus étendue que la partie centrale de la gomme. La circonférence du tubercule est plus régulière que celle de la gomme; le tubercule n'envoie pas de prolongements radiés et irréguliers dans le tissu cérébral voisin. Quelquefois on voit, au pourtour du tubercule cérébral, de petits tubercules miliaires, semi-

transparents, qui, eux aussi, sont toujours sphériques, et qui se confondent avec la couche grise, semi-transparente, du gros tubercule. Dans un grand nombre de cas, le tubercule est caséeux dans toute sa masse, en conservant sa forme, ce qui n'a pas lieu pour la gomme. Enfin, il peut y avoir, rarement il est vrai, des tubercules miliaires très-fins de la pie-mère, au niveau de la base du cerveau, dans la scissure de Sylvius, en même temps que de gros tubercules cérébraux, et alors le diagnostic est très-simple.

Si ces caractères, tirés de l'examen à l'œil nu, ne suffisent pas, le microscope tranchera toujours la difficulté. Tous les vaisseaux de la partie opaque du tubercule sont, en effet, oblitérés. En les suivant, on trouve facilement une oblitération à leur entrée dans la zone opaque. Dans toute cette région, on observera donc des « cellules géantes. » Au contraire, dans presque tous les cas de grosses gommages cérébrales publiés, les vaisseaux étaient complètement perméables dans la partie opaque. Nous concevons très-bien, par analogie avec ce que nous avons vu à la peau, dans les gommages et dans le chancre, qu'il puisse y avoir quelques oblitérations vasculaires. Mais ce serait un processus bien rare et tout à fait partiel dans la gomme, tandis qu'au contraire, il est constant et généralisé dans toute la portion caséuse considérable du tubercule cérébral.

Le *siège* de ces tumeurs gommeuses qui peuvent acquérir le volume d'une noix, est à la base, auprès du corps pituitaire, au niveau de la protubérance, aux pédoncules cérébraux, aux pédoncules cérébelleux, aux bandelettes optiques, aux lobes antérieurs, au niveau des circonvolutions frontales, ce qui explique la perte de langage assez commune dans ces cas; on les rencontre aussi dans les

ventricules, à la surface du cervelet, au niveau des points d'origine ou d'émergence des nerfs crâniens, du nerf optique, du moteur oculaire commun, du moteur oculaire externe, du pathétique, du trijumeau, du nerf facial, du nerf auditif, etc. Ces nerfs, qu'ils soient envahis par le néoplasme ou altérés consécutivement aux lésions de leurs points d'origine, ou qu'ils soient englobés et comprimés à leur sortie du cerveau par les membranes épaissies et enflammées, par la dure-mère, par la pie-mère, surtout au niveau des orifices et des trajets osseux, comme par exemple dans le sinus caverneux et dans le rocher, ces nerfs, dis-je, sont très-souvent altérés dans la syphilis. Il en résulte des paralysies ou des phénomènes douloureux sur lesquels nous aurons à revenir bientôt.

Les gommes, dans leur stade ultime, peuvent-elles se ramollir et se résorber, ou laisser après elles une cicatrice ou un de ces petits kystes si communs dans le cerveau, dont la paroi, formée par un tissu conjonctif, lâche ou fibroïde, contient dans son intérieur un liquide analogue à celui du ramollissement laiteux, kystes qui sont généralement entourés par du tissu cérébral ramolli ou jaunâtre et rempli de corps granuleux ? C'est là une question assez difficile à trancher. Nous trouvons, en effet, dans la grande quantité d'observations réunies par MM. Gros et Lancereaux, de petits foyers de ramollissement, de petites masses crayeuses et caséuses molles, des lacunes cérébrales analogues aux cicatrices de ramollissement, ou des kystes plus ou moins grands, occupant les régions superficielles ou profondes de l'encéphale. Ces lésions coïncident quelquefois avec des gommes de la dure-mère, avec des végétations de cette membrane, avec des altérations syphilitiques des os du crâne et avec des gommes du foie. J'ai ren-

contré moi-même, plusieurs de ces petits foyers de ramollissement qui étaient consécutifs à des lésions syphilitiques bien avérées de la dure-mère et du crâne. Mais ces altérations, bien que souvent d'origine syphilitique évidente, ne portent pas le cachet anatomique de la syphilis. Si l'on peut supposer qu'une gomme, dans un stade avancé de son évolution rétrograde, arrive à former une petite masse molle en dégénérescence graisseuse, entourée d'un tissu cérébral enflammé et ramolli, il est plus difficile d'admettre l'origine gommeuse des lacunes ou des kystes. Ces derniers me parurent surtout en rapport avec les lésions inflammatoires chroniques des artères cérébrales liées à la syphilis dont je dois maintenant vous entretenir.

B. — Il existe, en effet, quelquefois de *petites gommes* syphilitiques dont le volume varie d'un grain de chenevis jusqu'à celui d'un haricot, qui se développent dans le tissu conjonctif de la pie-mère, autour des artères cérébrales, au point où elles cheminent entre les circonvolutions. Les artères de la base et les artères sylviennes en particulier sont le siège d'élection de ces petites tumeurs, de même qu'elles sont le siège de prédilection des granulations miliaires beaucoup plus petites de la méningite tuberculeuse. Mais les granulations tuberculeuses des méninges possèdent dans leur développement, dans la lésion de la gaine des artérioles microscopiques et dans l'obstruction de ces petits vaisseaux des caractères tout à fait distinctifs.

Les petites gommes que nous étudions en ce moment, siègent dans le tissu de la pie-mère ; elles entourent les artères qui passent à côté d'elles et qui sont plus ou moins comprises dans un tissu inflammatoire scléreux ; elles se logent en partie dans la substance des circonvolutions qui

sont en contact avec elles. Les artères sont, en pareil cas, très-altérées, atteintes d'une artérite chronique, de thrombose, d'épaississement de leurs tuniques et en particulier de la tunique interne, de telle sorte que la circulation sanguine, gênée d'abord par le rétrécissement du calibre de l'artère, devient ensuite impossible. Il en résulte des ramollissements plus ou moins considérables des lobes cérébraux, du lobe frontal surtout, ou de petits foyers de ramollissement qui, dans leur évolution ultérieure, laissent à leur place des lacunes, des cicatrices, de petits kystes séreux.

Dans des cas de ce genre où l'on a affaire à des foyers de ramollissement du cerveau d'une étendue variable, il existe tout simplement un épaississement fibreux des méninges qui accompagnent les vaisseaux.

Les lésions vasculaires prennent une très-grande importance dans ces faits de petites gommes et inflammations syphilitiques circonscrites de la pie-mère, car les foyers de ramollissement et les symptômes observés sont la conséquence de la thrombose artérielle. Aussi devons-nous examiner avec soin les altérations qu'on observe dans les vaisseaux. Elles ont surtout été étudiées par M. Heubner.

M. Heubner a dépouillé 164 autopsies de cerveaux de syphilitiques : il y avait 68 cas de tumeurs gommeuses sans mention de l'état des vaisseaux, et 44 cas de ces tumeurs où l'altération des vaisseaux était mentionnée. Sur 36 observations de méningite et d'encéphalite il n'était fait mention des vaisseaux que deux fois. Enfin, il a noté 16 faits de lésions vasculaires sans altération de la substance nerveuse.

Lorsqu'un syphilome (tumeur gommeuse) se trouve en

contact avec une artère, celle-ci demeure intacte, ce qui est le cas le plus rare, ou bien elle est altérée mécaniquement par compression ou thrombose, ou bien ses parois prennent part au processus et sont elles-mêmes enflammées l'artérite spécifique dépasse alors la limite du syphilome et s'étend au loin le long des parois artérielles.

Dans un certain nombre de cas, les lésions artérielles propres à la syphilis et les syphilomes existent ensemble dans un même cerveau, mais sont indépendants les unes des autres.

Le plus souvent, suivant M. Heubner, il existe une lésion syphilitique des artères et consécutivement des inflammations et ramollissements du cerveau sans qu'il y ait de syphilome. Il en était ainsi dans 24 faits de syphilis observés par lui ou par d'autres auteurs.

Pour M. Heubner, l'artérite syphilitique est tout à fait spéciale et caractéristique. Il en a donné une histologie pathologique très-détaillée dont voici le résumé

Au début, on observe, à la surface interne de l'artère, une production de nouvelles cellules endothéliales qui se déposent en couches superposées, les unes aplaties, les autres fusiformes ou rondes. Cette prolifération bouche les trous de la membrane fenêtrée, remplit les dépressions et les enfoncements de cette membrane de telle sorte que la surface de l'artère devient lisse et régulière au lieu d'être inégale. Il en résulte que la membrane fenêtrée qui, à l'état normal est, dans les artérioles du cerveau, en contact immédiat avec l'endothélium, s'en trouve séparée par une couche de cellules de nouvelle formation. Ce processus commence à la surface interne du vaisseau et il est déterminé par l'action directe et irritante du sang syphilitique.

Cette zone de prolifération qui double la membrane

interne de l'artère rétrécit son calibre ou tout au moins rend sa dilatation, sous l'influence du sang, son élasticité moindres. L'inflammation continuant, la couche endothéliale est soulevée en un point par la multiplication des cellules ; il se forme un bourgeon latéral qui n'existe que sur une partie de la membrane interne et qui fait saillie dans la lumière du vaisseau. Cette production, qui rétrécit le calibre du vaisseau, peut être le point de départ d'une coagulation sanguine, d'une thrombose ou tout au moins d'une ischémie cérébrale. M. Heubner insiste sur ces caractères du début de l'artérite syphilitique par la membrane interne et sur la formation d'un bourgeon unique latéral qu'il considère comme appartenant en propre à cette forme de l'artérite.

Je n'entrerai pas, Messieurs, dans les détails d'histologie pathologique de ces faits qui ne me paraissent pas devoir être admis sans de nouvelles confirmations. Par exemple, M. Heubner croit que, dans la couche de cellules de nouvelle formation qui est interposée entre l'endothélium artériel et l'ancienne membrane fenêtrée, il se forme une nouvelle membrane fenêtrée et de nouvelles fibres musculaires ; il compare cette formation nouvelle à un néoplasme reproduisant la structure des artères, à un artériome. Il nous semble au contraire, *a priori*, plus rationnel d'admettre que les cellules de nouvelle formation ont dissocié et séparé des fibres et des lames élastiques en s'interposant entre les lames de la membrane élastique ancienne et qu'il en est de même pour la couche musculieuse.

Plus tard, l'artérite qui a commencé par la couche interne s'étend à la membrane externe; les vasa vasorum se dilatent et il se fait autour d'eux un épanchement de cellules rondes provenant du sang par diapédèse. Tandis que, suivant

Heubner, les cellules de nouvelle formation de la membrane interne reconnaissent pour cause une prolifération des cellules endothéliales, les cellules rondes qui infiltrent toute la membrane externe de l'artère viennent, par diapédèse, du sang contenu dans les petits vaisseaux nourriciers de l'artère. Toute la membrane externe s'enflamme, se remplit de cellules lymphatiques et son inflammation est causée par l'action du virus syphilitique contenu dans le sang des vasa vasorum.

Ces modifications pathologiques évolueraient assez rapidement, de façon à atteindre leur maximum en l'espace de quelques mois. Mais ces lésions peuvent persister plus ou moins longtemps à leur période d'état et sans changement notable pendant plusieurs années.

D'après Heubner, de même que suivant Lancereaux qui a étudié après lui ce processus, la dégénérescence graisseuse, si commune dans l'athérome et dans l'artérite sénile, ne se montrerait pas dans la syphilis.

Pendant, lorsque la maladie a duré longtemps, il y a diminution considérable du calibre des vaisseaux qui sont transformés en des tuyaux ou même en des tractus fibreux et quelquefois on trouve aussi des parties en dégénérescence calcaire.

Heubner compare cette lésion artérielle syphilitique avec l'endartérite chronique et il établit entre ces deux processus une différence complète : L'âge des malades n'est pas le même ; le premier atteint surtout les vieillards, le second les sujets syphilitiques à tout âge, pendant les périodes secondaire et tertiaire. Le début par l'endothélium, dans la syphilis, diffère du début de l'athérome qui commence à la fois par la tunique externe et par l'interne. L'athérome a surtout son siège à l'aorte et dans les grosses ar-

tères, tandis que la syphilis a une préférence marquée pour les petites artères, surtout pour les artérioles du cerveau.

Je vous cite, Messieurs, les opinions très-absolues de M. Heubner parce que son mémoire est étudié avec beaucoup de soin, parce que ses examens anatomiques et ses dessins sont d'un histologiste, mais ce n'est pas à dire pour cela que je vous propose d'adopter ses conclusions.

Que les cellules de l'endothélium des artères soient modifiées par le virus syphilitique circulant avec le sang, cela est possible, mais alors ce serait dans la période secondaire qu'on devrait s'en apercevoir le plus facilement et la lésion serait généralisée. Les vaisseaux atteints d'endartérite et de péri-artérite dans la syphilis n'ont pas la même tendance à la dégénérescence graisseuse des parties enflammées que dans l'athérome, que dans l'état sénile des artères. Cela est parfaitement exact; dans l'athérome, en effet, la dégénérescence graisseuse de la membrane interne est primitive: il ne faudrait cependant pas croire que ces points jaunes qu'on trouve sur la membrane interne de l'aorte soient rares chez les jeunes sujets; ils sont, au contraire, très-communs chez les militaires morts au service (Ranvier).

L'âge n'est donc pas une condition des plus importantes.

La syphilis ou plutôt les affections syphilitiques des viscères s'accompagnent d'endartérite et de péri-artérite qui n'ont pas une tendance marquée à la dégénérescence graisseuse. Mais est-ce une raison pour que des lésions artérielles de ce genre appartiennent toujours en propre à la syphilis? Nous ne le pensons pas. On trouve, en effet, dans tout phlegmon chronique, dans toute inflammation chronique scléreuse du tissu conjonctif, des lésions secondai-

res des artérioles absolument semblables à celles que M. Heubner a décrites et qui appartiennent à l'artérite commune. C'est en particulier ce qu'on obtiendrait artificiellement en plaçant une ligature incomplètement serrée autour d'une artériole. Parmi les artérites il en est aussi qui ont moins que d'autres la tendance à la dégénérescence graisseuse : par exemple, les artérites rhumatismales et alcooliques possèdent moins de foyers caséux que l'athérome sénile ; les inflammations chroniques des artérioles du rein dans la néphrite interstitielle, celles des vaisseaux du foie dans la cirrhose, n'ont presque aucune tendance à la régression granulo-graisseuse. Ce caractère anatomique n'appartient donc pas en propre à la syphilis. Presque toutes les artérites débutent par la membrane interne. Aussi faisons-nous toutes nos réserves sur la spécificité des lésions histologiques décrites par Heubner dans les artères du cerveau des syphilitiques ; nous les regardons jusqu'à plus ample informé comme rentrant dans l'artérite chronique commune et nous attendrons de nouveaux travaux confirmatifs pour admettre que les lésions artérielles soient primitives dans la syphilis cérébrale et indépendantes de toute inflammation et de tout néoplasme syphilitiques.

Revenons maintenant à notre sujet : nous pouvons résumer ce qui a trait aux artères syphilitiques en disant que leur rôle, très-important au point de vue des symptômes, car le ramollissement cérébral est la conséquence de leur obstruction, n'est pas aussi bien démontré en ce qui touche l'origine même du mal. Le plus souvent, en effet, il s'agit de petites gommès siégeant d'abord autour des artères. Cependant on a vu des nodules gommeux débu-

ter dans leur paroi externe. Plusieurs auteurs admettent même que le néoplasme peut débiter par les cellules de leur tunique interne. De ce nombre est le Dr Celso Pellizari qui a publié une observation qui peut nous servir de type à la variété de gomes que nous décrirons (1). Il s'agissait d'un sujet mort avec des phénomènes cérébraux multiples et qui présentait à l'autopsie, avec une hépatite syphilitique, des lésions de la dure-mère, des adhérences du cerveau à la lame criblée de l'éthmoïde, un ramollissement au début de l'hémisphère droit, un rétrécissement de l'artère sylvienne et de la basilaire avec des thrombus organisés et des nodules gommeux de la grosseur d'une tête d'épingle à un haricot le long de l'artère sylvienne. Dans l'examen de cette artère. M. Vincenzo Brigidi a trouvé, avec une endartérite végétante, une dégénérescence amyloïde de la paroi. Les gomes et l'endartérite avec thrombose étaient la cause du ramollissement.

Les altérations syphilitiques des méninges rachidiennes et de la moelle sont analogues à celles du cerveau ; mais les faits connus qu'on peut mettre sur le compte de la syphilis sont très-rares. Les lésions des méninges sont presque toujours consécutives à celles des vertèbres.

Pour ce qui est de la moelle, nous n'avons à citer chez l'adulte qu'un tout petit nombre d'observations incontestables. Dans le fait rapporté par MM. Charcot et Gombault la malade présentait, à la région supérieure de la moelle dorsale, à gauche, au niveau de la 3^e paire dorsale, une

(1) Celso Pellizari. Dellà sifilide cerebrale e in partico lare delle lesioni arteriose da sifilide nel cervello.

tuméfaction dure, un renflement occupant environ un centimètre et dans lequel on trouvait des faisceaux de fibres avec des cellules étoilées et des cellules rondes disposées le long des vaisseaux. La substance nerveuse était remplacée là par un néoplasme gommeux. Les racines du nerf rachidien correspondant étaient altérées à ce niveau et la pie-mère et l'arachnoïde étaient épaissies. A propos de ce fait, M. Charcot examinant les cas publiés de lésion syphilitiques de la moelle, n'en trouve que trois qui soient à l'abri de toute critique ; deux rapportés par M. Lancereaux et un dû à M. Moxon.

Lorsqu'une tumeur syphilitique siège dans une partie de la moelle, on trouve une dégénérescence secondaire : ainsi dans le cas de MM. Charcot et Gombault, le cordon antérieur gauche était altéré au-dessous du renflement gommeux et le cordon postérieur droit était dégénéré au-dessus.

Dans la syphilis héréditaire des enfants nouveau-nés, MM. Lancereaux et Potain ont publié des faits d'induration diffuse de la moelle dans toute sa longueur.

SYMPTOMES DE LA SYPHILIS CÉRÉBRALE. — Les symptômes dépendant des diverses altérations des méninges, du cerveau et des vaisseaux que nous venons de passer en revue, sont, cela va s'en dire, différents suivant le siège des lésions et suivant la région du cerveau qui en est affectée. Mais il s'en faut qu'on puisse faire habituellement par l'analyse des symptômes le diagnostic du siège du mal. On arrivera, nous en avons la certitude, à pouvoir préciser ces localisations ; mais cela est impossible aujourd'hui avec les faits de syphilis cérébrale qui sont publiés. Il faut bien se rappeler aussi que les lésions de la dure-mère, de la pie-mère

et souvent celles des os du crâne coïncident avec des gommés du cerveau ou des ramollissements plus ou moins étendus, en sorte que l'on a le plus souvent affaire à des manifestations multiples. Malgré ces difficultés, la marche de ces encéphalopathies, un certain nombre de caractères qui leur appartiennent en propre, et, dans les cas douteux, les antécédents des malades et l'épreuve du traitement ioduré peuvent faire connaître le plus ordinairement leur nature.

Le phénomène initial le plus commun, mais non constant, c'est la céphalalgie qui, frontale, occipitale ou pariétale, très-intense, gravative, térébrante dans beaucoup de cas, s'exaspère souvent le soir et s'accompagne souvent de vertiges et d'étourdissements. Cette douleur est parfois intolérable, si bien qu'on a vu des malades en devenir comme fous; ou au contraire être plongés dans un abattement voisin du coma.

La céphalalgie peut durer longtemps avec plus ou moins d'intensité avant que tout autre symptôme n'apparaisse. Si l'on soupçonne la syphilis d'après les antécédents du malade, et qu'après avoir donné l'iodure de potassium on diminue et on enlève la douleur, le diagnostic sera assuré.

En même temps que la céphalalgie, les malades éprouvent souvent une diminution de leurs facultés intellectuelles, une paresse inusitée, l'impossibilité du travail et des calculs les plus simples, l'oubli de certains mots ou de leurs actes de la veille, une diminution de la mémoire inquiétante.

Bientôt surviennent des paralysies. Celles-ci commencent presque constamment, dans la syphilis, par être très-limitées; elles se traduisent par la perte du mouvement

ou du sentiment ce sont le plus souvent les nerfs de la base du crâne qui sont atteints de paralysie.

La paralysie des muscles animés par le moteur oculaire commun produira par exemple un strabisme externe, de la diplopie, l'impossibilité d'élever le globe de l'œil, un relâchement du releveur de la paupière supérieure et une blépharoptose et de la mydriase par relâchement du muscle ciliaire avec dilatation moyenne et immobilité de la pupille. La paralysie portant sur le grand oblique de l'œil, seul muscle qui soit sous la dépendance du nerf pathétique, amènera une diplopie.

La diminution du sens du goût et même son abolition complète, l'abolition de l'olfaction, la diminution ou la perte de l'ouïe ont été parfois notées en coïncidence avec des lésions des os, des méninges, du cerveau et des nerfs spéciaux sensoriels.

Les troubles de la vue sont extrêmement variables, ce qui est en rapport avec le siège de la lésion, suivant qu'elle se localise dans les bandelettes optiques, avant leur entrecroisement, au niveau du chiasma, ou sur les nerfs optiques dans leur trajet intra-osseux. On observe des sensations subjectives telles que mouches volantes, cercles de feu, etc., la vision d'une partie seulement des objets, une perte incomplète ou complète de la vue. Ces phénomènes sont amendés à leur début et souvent même guéris par l'iodure de potassium.

Les paralysies partielles portent quelquefois d'abord sur un membre, sur l'extrémité inférieure d'un côté par exemple et après un certain temps, après des améliorations passagères ou durables, tant que l'iodure de potassium employé à temps a produit son action curative, si la lésion, loin d'être enrayée, continue sa marche, il peut

survenir une hémiplégie. Celle-ci est généralement progressive, à début lent, avec une aphasie incomplète surtout si la paralysie siège à droite. Ces hémiplégies ne sont pas accompagnées, comme celles des hémorragies abondantes ou du ramollissement apoplectiforme, par une perte absolue de la connaissance. Les malades conservent, au contraire, en grande partie, leur connaissance, comme cela a lieu dans certaines formes de ramollissement cérébral et la paralysie porte uniquement sur la motilité.

L'ensemble des phénomènes paralytiques que nous venons de décrire ou quelques-uns d'entre eux, précédés par la céphalalgie, terminés par des convulsions, ou par un état comateux et par la mort, constituent une forme assez commune d'encéphalopathie syphilitique (forme paralytique de Lancereaux).

Mais dans d'autres observations, c'est l'hébétude et la démence paralytiques qui s'observent seules pendant toute la durée de la maladie. Dans d'autres cas, c'est l'aphasie qui domine la scène, l'impossibilité de trouver d'autres expressions qu'un ou plusieurs mots, avec une certaine intelligence relative, quelquefois même avec la possibilité d'écrire, aphasie parfois intermittente, revenant par crises avec un affaiblissement de la motilité du côté droit (Mauriac), s'établissant lentement ou d'une façon subite. Cette aphasie est liée à des gommés occupant, comme dans le cas de MM. Bourceret et Cossy, la partie postérieure des 3^e et 2^e circonvolutions frontales, ou à des ramollissements limités consécutifs à des gommés et à des thromboses des artères sylviennes.

Enfin, avec divers autres phénomènes du côté de l'intelligence ou de la motilité, on peut voir prédominer des accidents convulsifs, de véritables attaques d'épilepsie

caractérisées par les grimaces de la face, la torsion du cou, les convulsions cloniques et la morsure de la langue. Ces attaques épileptiformes toutefois, qui surviennent à la suite de la syphilis et dont le malade n'avait jamais été atteint pendant son enfance, ne se conduisent pas absolument comme l'épilepsie idiopathique. Le cri initial est rare, les convulsions sont souvent limitées. La perte de connaissance n'est pas toujours absolue; l'intelligence se perd graduellement et les attaques laissent après elles des engourdissements, des paralysies incomplètes qui finissent par amener des paralysies absolues. Au lieu d'attaques convulsives, on a noté quelquefois simplement un tremblement.

Il existe aussi des observations de syphilis cérébrale dans lesquelles les symptômes ont été très-voisins de la paralysie générale.

Vous voyez, messieurs, d'après l'examen rapide des encéphalopathies syphilitiques, qu'il ne s'agit nullement d'une maladie à forme constante et régulière, mais de symptômes dont aucun n'est constant et qui sont très-variés. Dans telle observation, on les rencontrera presque tous réunis comme dans l'observation de MM. Coÿne et Lépine que nous donnons à la page 393; d'autres fois, on ne note aucun autre symptôme que la céphalalgie, comme dans l'observation de MM. Peltier et Coÿne (voyez page 401) où la mort arrive subitement sans aucun autre phénomène que la douleur. Cependant il y avait, dans cette dernière, une gomme grosse comme une petite noix dans le cervelet.

Je dois vous dire un mot, Messieurs, des symptômes qui correspondent aux lésions syphilitiques de la moelle. Si nous nous en tenions aux observations qui sont seules

probantes, et dans lesquelles l'autopsie a confirmé la nature du mal, je n'aurais presque rien à vous en dire. Mais il existe dans la science un certain nombre de paraplégies qui ont été amendées par l'iode de potassium, guéries même, et où la confirmation anatomique manque.

Les phénomènes observés dans les lésions médullaires sont, en premier lieu, une douleur d'une intensité plus ou moins grande, une rachialgie limitée à la partie malade de la moelle ou étendue en ceinture, et une paralysie des extrémités inférieures, de la vessie ou des extrémités supérieures en rapport avec le siège de la lésion.

M. Fournier a signalé récemment le fait du grand nombre des syphilitiques atteints d'ataxie locomotrice et il a décrit l'ataxie locomotrice syphilitique. Il nous paraît bien difficile d'admettre le rôle de la syphilis dans l'ataxie locomotrice. La syphilis se retrouve, suivant M. Fournier, dans les deux tiers des cas des ataxies. Mais il s'agit là de l'ataxie locomotrice commune. Par conséquent, la syphilis n'a modifié, ni les symptômes, ni les lésions de la maladie en question. Elle ne pourrait, tout au plus, être considérée que comme une cause prédisposante, éloignée de l'ataxie. Le désordre du mouvement ne serait pas une maladie syphilitique, car lorsqu'on a affaire à des maladies directement causées par la syphilis, celle-ci leur imprime toujours son cachet anatomique, et il n'en est rien dans l'ataxie : là, en effet, on ne trouve, ni inflammation productive spéciale, ni gomme ; l'ataxie, avec antécédents syphilitiques, est la même, anatomiquement, que celle qui attaque les sujets vierges de syphilis. Nous ne pouvons, par conséquent pas admettre là l'action directe du virus.

Le *diagnostic* de la syphilis cérébrale se base moins

sur les symptômes pris isolément ou même groupés, que sur la marche de l'affection et sur l'action thérapeutique de l'iodure de potassium. Une céphalalgie intense qui dure longtemps, qui guérit ou qui est soulagée par l'iodure, mais qui récidive, qui s'accompagne de troubles de l'intelligence, de perte de la mémoire, d'hébétude, de paralysies très-partielles, limitées aux muscles de la face, aux muscles moteurs de l'œil, puis de paralysie très-lente à s'établir et aboutissant à une hémiplégie, l'aphasie, les convulsions épileptiformes, tels sont les accidents variés sur lesquels s'établira le diagnostic. Ces accidents sont très-lents à survenir ; ils s'aggravent graduellement. A leur début, ils sont amendés ou guéris par l'iodure de potassium. Chacun d'eux présente quelques caractères spéciaux à la syphilis, en sorte que le diagnostic de la cause, sans être très-facile, pourra se faire dans la grande majorité des cas.

Le diagnostic avec l'apoplexie et avec le ramollissement est généralement facile. Le début brusque d'une attaque avec perte absolue de connaissance et hémiplégie complète exclut l'idée de syphilis, car, dans ce cas, le début de la paralysie est lent, progressif, et la perte complète de connaissance est rare. Le ramollissement chronique serait plus facile à confondre ; mais nous avons dans la syphilis la violence de la céphalalgie, la possibilité de l'amender par l'iodure de potassium, les convulsions épileptiformes et surtout la constatation de lésions syphilitiques anciennes ou concomitantes.

Les tumeurs cérébrales sont faciles à confondre avec la syphilis. Cependant l'âge où on les observe permettra de mettre de côté les tubercules cérébraux qui sont un apanage de l'enfance. Le sarcome pourra être confondu avec les

gommès ; cependant il est unique, et les accidents qu'il détermine sont progressivement croissants, sans qu'il soit possible de les amender par le traitement iodé.

Le *pronostic* est extrêmement grave. D'après la statistique de Lagneau, qui en a réuni 147 cas, la terminaison fatale a eu lieu dans les deux cinquièmes des cas, c'est-à-dire 57 fois. Il est vrai que sept de ces malades avaient succombé à une maladie intercurrente, ce qui réduit à 1/3 le nombre des décès.

SYPHILIS HÉPATIQUE. — De tous les organes internes, c'est le foie qui est le plus souvent atteint par la syphilis ; dans la période secondaire, dans la période tertiaire, dans la syphilis infantile, les troubles plus ou moins caractérisés du foie ont été signalés depuis longtemps par les auteurs, qu'il s'agisse de congestions du foie ou d'hépatites interstitielles simples ou de gommès.

A.—M. le professeur Gubler a décrit, en 1853, les phénomènes symptomatiques qu'on observe quelquefois du côté de la glande hépatique dans la période secondaire de la syphilis, en les appuyant sur cinq observations. Depuis cette époque, des observations ont été recueillies par MM. Luton et Foville, Martel, Laucereaux, Fournier et par M. Lacombe.

Dans les premiers mois qui suivent le chancre et les accidents secondaires du début, les malades souffrent quelquefois d'une pesanteur au niveau de la région hépatique ; la palpation permet de percevoir une douleur lorsqu'on presse l'organe ; la percussion décèle une augmentation de

volume tel qu'il déborde de un ou deux travers de doigt le rebord des fausses côtes. En même temps il peut y avoir un ictère qui n'est pas constant et qui se comporte comme un ictère catarrhal léger. L'ictère est bien caractérisé, avec dépôt de la matière colorante dans les conjonctives, dans les urines, à la surface de la peau; il s'accompagne habituellement de la diminution de l'appétit, d'embarras gastrique, quelquefois d'un mouvement fébrile. et presque toujours de malaise, de courbature et de céphalalgie. Sa durée est courte et ne dépasse pas une vingtaine de jours. Il reconnaît pour cause une congestion du foie ou une compression des canaux biliaires par les ganglions lymphatiques prévertébraux et hépatiques.

On doit se demander tout d'abord si cet ictère est bien réellement sous l'influence de la syphilis. A son sujet, il est permis d'être incrédule car on n'en possède pas d'autopsie; on ne sait pas si le foie présente des lésions ni quelles sont ces lésions; comme le dit très-bien M. Alfred Fournier, l'ictère syphilitique a eu la rare fortune d'être accepté par presque tout le monde bien qu'il ne possède pas de lésion anatomique bien constatée.

Cet ictère, survenant en même temps que les accidents secondaires, est, en réalité, assez rare, car on n'en trouverait pas plus d'une vingtaine de cas cités dans les traités sur la syphilis et dans les divers recueils médicaux, si l'on réfléchit à la fréquence de l'ictère simple d'une part, et au grand nombre des syphilitiques, d'autre part. M. le professeur Hardy, dont la pratique est très-étendue et qui a fait un long séjour à l'hôpital Saint-Louis, n'en a pas rencontré un seul fait bien probant. De mon côté, j'ai vu dans cet hôpital deux cas d'ictère chez des syphilitiques, mais je me garderais bien de les attribuer à la syphilis.

Vous pouvez voir en ce moment une de nos syphilitiques de la salle Saint-Clément qui a un ictère; mais elle est enceinte de cinq mois et vous savez que, dans la grossesse, on observe assez souvent l'ictère dû aux modifications du foie dans cet état, à sa congestion ou à la présence de calculs : de plus cette jeune fille est employée dans une brasserie du quartier latin, ce qui ne prouve pas qu'elle soit un modèle de sobriété, et vous n'ignorez pas qu'un grand nombre des ictères qu'on appelle ictère simple ou catarrhal, reconnaissent pour cause des excès de boisson suivies d'indigestions.

Ainsi faut-il être très-réservé et n'admettre qu'un ictère est dû à la syphilis que lorsqu'on est bien sûr qu'il n'est pas sous l'influence d'une cause toute différente. Je vous ferai remarquer en passant que deux des observations d'ictère syphilitique publiées jusqu'ici, se rapportent à des femmes enceintes et que d'un autre côté notre clientèle ne se prive pas plus d'excès de boisson que d'excès vénériens.

L'ictère observé chez les syphilitiques, à la période secondaire, guérit spontanément et assez vite; cependant, M. Fournier a perdu une de ses malades sans pouvoir en pratiquer l'autopsie. Plusieurs autopsies de femmes mortes avec un ictère dans les mêmes conditions ont été faites, l'une d'elles par M. Charcot : deux autres autopsies citées dans la thèse de M. Lacombe, ont été communiquées à la Société pathologique de Londres par le docteur Hilton Fagge et par le docteur Andrew. Ces trois malades avaient succombé à un ictère grave, aux lésions bien constatées au microscope de l'atrophie jaune aiguë du foie, lésions qui, je puis l'affirmer, n'ont aucune relation avec la syphilis. Les altérations qui appartiennent en propre à la syphilis consistent, en effet, dans une formation nouvelle de cellules

lymphatiques dans les points malades, dans une inflammation qui porte surtout sur le tissu conjonctif et qui l'infiltré de petites cellules rondes ou dans de véritables néoplasmes gommeux. Dans l'atrophie jaune aiguë du foie, il s'agit, au contraire, d'une atrophie et d'une destruction des cellules hépatiques, sans qu'il y ait d'inflammation bien constatée du tissu conjonctif.

B. — Les lésions du foie, dans la période des accidents tertiaires chez l'adulte, sont assez nombreux pour que, chaque année, on en porte plusieurs spécimens à la Société anatomique. Elles affectent trois formes spéciales qui peuvent exister isolément ou être réunies, ce qui est plus rare, et qui sont :

1° L'hépatite interstitielle chronique ou cirrhose ; 2° les gommages ; 3° la dégénérescence amyloïde.

De ces maladies du foie, les deux premières appartiennent à la syphilis elle-même ; mais la troisième ne peut pas être regardée comme une lésion simplement syphilitique. Elle est plutôt la conséquence d'une cachexie due à des suppurations prolongées qui tiennent bien, il est vrai, dans certains cas, à des manifestations syphilitiques, mais la dégénérescence amyloïde ne peut pas être considérée elle-même comme faisant partie des néoplasmes de la syphilis. Dans le foie, comme dans les autres organes, les gommages seuls sont absolument caractéristiques, et si l'hépatite interstitielle présente, dans sa disposition, dans la forme de l'organe qui en résulte, dans ses cicatrices, une apparence qui permet ordinairement de l'attribuer à la syphilis, cependant cette distinction ne peut pas toujours être faite

d'une façon absolue, car il ne s'agit après tout que d'une inflammation interstitielle.

Ces affections, l'hépatite interstitielle et gommeuse, ne sont bien connues que depuis les travaux de Dietrich et de Virchow ; bien que M. Lancereaux se soit attaché depuis à mettre en évidence, par de nombreuses autopsies, les caractères de ces maladies du foie, elles passaient encore bien souvent inaperçues pendant mon internat. Ainsi je me rappelle l'un des faits anatomiques les plus remarquables de gommages syphilitiques du foie : on avait fait l'autopsie et les pièces étaient restées sur la table de l'amphithéâtre. Le chef de service les avait examinées et avait regardé les tumeurs hépatiques comme des noyaux de squirrhe. Cela se passait en 1864. Aujourd'hui, on reconnaîtrait mieux des gommages hépatiques, mais cependant combien d'autopsies ne sont ni faites ni bien faites dans les hôpitaux et combien de matériaux sont perdus !

1° *L'hépatite interstitielle syphilitique*, ou cirrhose, est tantôt généralisée, ce qui est rare, tantôt partielle. Lorsqu'elle est généralisée et récente, elle ne peut pas être diagnostiquée d'avec la cirrhose vulgaire ou cirrhose alcoolique. Elle est constituée à son début par une formation nouvelle de tissu conjonctif embryonnaire qui entoure les îlots hépatiques d'une façon plus ou moins régulière, et qui deviendra plus tard du tissu fibreux calleux. Mais, dans les cas les plus habituels, la production du tissu fibreux est très-localisée : la capsule de Glisson est épaissie par places, surtout au niveau de l'insertion des ligaments ; il s'établit entre le foie et les parties voisines, le diaphragme, le rein, le colon transverse, des adhérences qui deviennent fibreuses, et qui forment des brides. Le tissu conjonctif de nouvelle formation

qui accompagne les vaisseaux et la capsule de Glisson, au lieu de former une enveloppe à chaque lobule, comme dans la cirrhose alcoolique, est localisé autour de grandes masses du foie, de telle sorte que l'organe est lobulé, divisé en lobules arrondis ou irréguliers saillants isolés les uns des autres dans une grande partie de leur surface. Le foie est ainsi lobulé comme le rein des jeunes animaux. Ces lobules sont séparés par des dépressions au fond desquelles la capsule de Glisson est épaissie. Le foie, considéré dans son ensemble, est alors complètement déformé. Le lobe gauche est généralement rapproché du lobe droit, et il est devenu globuleux au lieu de s'étendre horizontalement.

Quelquefois le lobe gauche est complètement séparé du lobe droit par une dépression profonde ; le bord inférieur du foie, au lieu d'être constitué par une ligne régulière, est partagé par des rainures verticales profondes et il est bosselé.

Dans d'autres faits, on trouve seulement quelques cic-

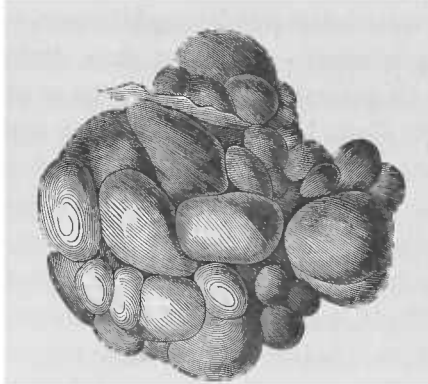


Fig. 6. Foie déformé et lobulé par des cicatrices syphilitiques (d'après Frérichs).

trices déprimées de la surface du foie et un épaississement fibreux de la capsule à leur niveau.

Les observations où l'on a trouvé de ces cicatrices de la capsule avec état lobulé, marronné, avec des déformations considérables du foie chez des syphilitiques, sont très-nombreuses. Les traités spéciaux sur les maladies du foie de Frérichs, de Budd, de Murchisson en relatent un grand nombre. M. Lancereaux, qui en a observé beaucoup pour sa part, leur donne une très-grande valeur dans le diagnostic anatomique de la syphilis.

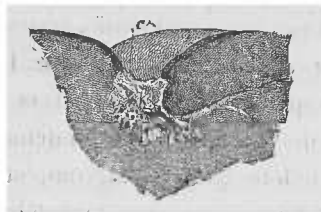


Fig. 7. Section du foie au niveau d'une cicatrice (d'après Frérichs).

Le foie peut présenter des cicatrices et des dépressions dans d'autres cas que dans la syphilis, à la suite par exemple de kystes hydatiques flétris, mais on retrouve toujours des débris de ces hydatides ou des kystes contenant des produits spéciaux. Il est une autre variété de dépressions et de cicatrices qu'on ne confondra pas avec l'hépatite syphilitique, ce sont celles qui résultent de l'usage du corset ou de la compression du foie par les côtes dans la déformation sénile du thorax. Les épaisissements et les dépressions cicatricielles dues au corset se remarquent seulement sur la surface antérieure du foie qui est partagé par une ligne horizontale blanche, déprimée due à un épaisissement fibreux de la capsule, avec des froncements verticaux.

Les cirrhoses partielles déformantes de cause syphilitique se reconnaissent assez facilement par la palpation pendant la vie. On sent en effet des bosselures, des saillies

et des dépressions assez profondes qui les séparent, au niveau du bord inférieur du foie. Le foie déborde assez souvent d'une façon très-notable le rebord des côtes, ce qui rend cette palpation plus facile. Le lobe gauche du foie est souvent, en pareil cas, séparé du lobe gauche par un sillon très-profond, ce qui fait qu'on le sent facilement et il paraît hypertrophié et globuleux.

Ces symptômes joints aux commémoratifs, aux cicatrices cutanées, aux syphilides, et aux manifestations concomitantes du côté des os et d'autres organes permettront d'affirmer une hépatite syphilitique.

On ne confondra pas les mamelons et bosselures du foie syphilitique avec le cancer ni avec d'autres tumeurs, car ces mamelons sont indolents et stationnaires, tandis qu'on connaît la rapidité de la marche des tumeurs cancéreuses.

Les signes de la cirrhose syphilitique généralisée se confondent avec ceux de la cirrhose vulgaire ; ce sont la perte de l'appétit, l'amaigrissement, l'ascite, etc.

2° Les *gommes syphilitiques* du foie ont une certaine ressemblance de siège avec les cicatrices déprimées dont je viens de vous entretenir. On les trouve, en effet, au fond de dépressions de la surface du foie, au niveau d'une bride qui unit le foie avec le diaphragme, par exemple, ou au niveau de l'insertion du ligament suspenseur, ou dans une dépression qui sépare le lobe droit d'avec le lobe gauche. Une pareille dépression montre à la surface du foie un épaissement calleux de la capsule de Glisson. Si on incise profondément le foie à ce niveau, on voit une ou plusieurs petites tumeurs gommeuses dont la section montre à la périphérie une zone transparente fibreuse très-dense et, à son centre, une partie opaque, jaunâtre,

caséuse, homogène, possédant une résistance fibreuse et élastique et une dureté caractéristique telle, que l'ongle ne peut l'entamer. Ces tumeurs sont irrégulières à leurs bords, leur surface de section est limitée par une ligne anguleuse et non régulièrement circulaire. Parfois elles sont groupées au nombre de 4, 5, ou plus, et le foie en présente un nombre variable, soit une seule pour tout l'organe, soit 1, 2 ou 3 îlots ou un très-grand nombre, chacun des îlots renfermant plusieurs gommès. Leur volume n'est généralement pas considérable ; il varie depuis celui d'un pois jusqu'à celui d'une noisette, volume qu'elles ne dépassent qu'exceptionnellement.

Le siège de ces gommès au fond d'une dépression cicatricielle, derrière une callosité fibreuse de la capsule de Glisson, pourrait faire supposer que lorsqu'on observe une dépression cicatricielle sans qu'il y ait de gomme, celle-ci a dû exister et a été résorbée. Cela peut être en effet : il n'y a rien d'improbable à ce qu'une gomme du foie soit complètement résorbée et qu'elle laisse à sa suite une cicatrice fibreuse. Ce que nous connaissons des gommès du testicule, des gommès de la peau, etc., peut nous faire supposer qu'il en est ainsi. Mais si nous voyons dans le foie les diverses phases qui amènent la dégénérescence caséuse, et cette dégénérescence elle-même, on n'a pas encore assisté sûrement à l'atrophie et à la disparition de la portion caséuse et l'on ne peut que la soupçonner.

Le foie qui contient des gommès est généralement déformé et lobulé, avec des cicatrices à sa surface et des brides qui le font adhérer au diaphragme.

Je vais vous donner, Messieurs, la description complète de ces gommès, description qui ne fera pas double emploi avec celle des gommès de la peau et du cerveau, car les détails de

structure varient suivant l'organe qui est atteint, bien que les phénomènes essentiels soient les mêmes. Vous comprendrez mieux, après cette description, ce qu'il y a de général dans le processus et de spécial à chaque tissu.

Voici quelle est la structure de ces gommés :

Lorsqu'on examine à l'œil nu une gomme isolée, on distingue, soit au-dessous de la capsule de Glisson épaissie à ce niveau, soit dans la profondeur du foie, trois zones distinctes, qui sont : la partie centrale de la tumeur qui est jaune ou gris-jaunâtre, opaque et caséuse, la coque fibreuse semi-transparente qui l'entoure, et une zone formée par le tissu ocreux ou rouge du foie. Cette dernière est traversée irrégulièrement par les prolongements fibreux qui, de la zone précédente, pénètrent le tissu hépatique, entourent les lobules voisins et se continuent avec le tissu conjonctif qui accompagne les vaisseaux péri-lobulaires.

Si l'on examine à un faible grossissement une section mince d'une gomme, de manière à voir ces différentes zones, la partie caséuse centrale se montre composée par un tissu homogène, finement grenu, disposé parfois sous forme de petits îlots placés les uns à côté des autres. Cette partie, qui occupe tout le centre jaune et opaque à l'œil nu, est limitée à sa périphérie par une bande opaque, noire à la lumière directe et à un faible grossissement, parce qu'elle contient une grande quantité de granulations grasses. Cette disposition en îlots de la gomme caséuse et sa bordure fibreuse sont représentées dans la figure 8. Lorsqu'on emploie un fort grossissement, on voit que la partie centrale est formée par de petites cellules rondes, grenues, atrophiques, disposées en petits îlots au milieu d'une substance fondamentale fibrillaire, les cellules du centre de chaque îlot étant

plus atrophiées, plus grenues que les cellules périphériques. La bordure extérieure et circulaire, opaque à un faible grossissement, montre des espaces limités par des fibres de tissu conjonctif, espaces plasmatiques ou lymphatiques; qui sont remplis par des cellules rondes contenant des gra-

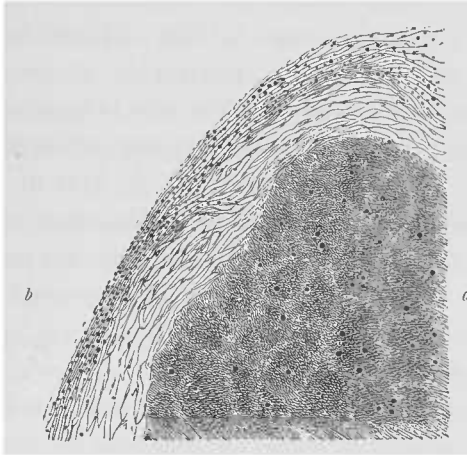


Fig. 8. Partie d'une gomme du foie vue à un très-faible grossissement; *a*, partie centrale de la gomme qui montre la disposition en petits îlots; *b*, tissu conjonctif qui forme la coque fibreuse de la gomme.

lations graisseuses, ou simplement par de grosses granulations graisseuses. C'est dans cette zone entourant la portion caséuse de la gomme, que s'accumulent ou que passent les produits de résorption des éléments caséux de toute la masse centrale, avant qu'ils ne pénètrent dans les vaisseaux lymphatiques qui les transporteront dans la circulation générale (1).

Autour de la masse caséuse, le tissu fibreux semi-transparent qui lui forme comme une coque, est composé par

(1) Cette disposition est représentée dans les figures 316 et 317 de notre Manuel d'histologie pathologique, pages 938 et 939.

du tissu conjonctif à différents états suivant que la gomme est récente ou en accroissement, et suivant qu'elle est ancienne et en voie d'atrophie cicatricielle. Dans le premier cas, en effet, les fibres de tissu conjonctif sont plus minces, moins denses et séparées par une grande quantité de petites cellules rondes ou cellules embryonnaires. Lorsqu'elle est plus ancienne, le tissu conjonctif domine et les cellules sont plus rares : au lieu d'être rondes, celles-ci deviennent allongées en fuseau et elles présentent finalement l'aspect des cellules plates du tissu conjonctif interposées aux faisceaux de fibres. Ainsi, dans un cas de gomme ancienne que j'ai examinée, les faisceaux de fibres *f, f* (figure 5 de la planche VIII), sont disposés parallèlement entre eux et à la surface de la partie caséuse, et ils sont séparés par des cellules plates *a, d, n*, qui sont vues tantôt de face, tantôt de profil.

La zone extérieure à la gomme est formée par les prolongements du tissu précédent qui pénètrent entre les lobules hépatiques voisins. Les bandes de tissu qui entourent ainsi les îlots hépatiques dans une étendue restreinte, sont formées soit par du tissu embryonnaire, soit par du tissu fibreux dense, et contiennent plus ou moins de cellules qui sont tantôt des cellules rondes, tantôt des cellules aplaties, suivant que le processus est plus ou moins intense, suivant qu'il est en voie d'accroissement ou qu'il est terminé. Ce sont absolument les mêmes lésions qu'on observe dans les diverses formes de la cirrhose. Il s'agit seulement ici d'une cirrhose très-localisée et de voisinage.

Tels sont les faits dans ce qu'ils ont de plus général ; mais ils présentent des variations suivant les cas particuliers, et il est bon d'entrer dans les détails pour bien les comprendre.

J'ai eu l'occasion d'examiner souvent des gommés hépatiques, je vous montrerai des préparations provenant de quatre autopsies : les unes m'appartiennent, d'autres sont relatives à une autopsie et à un examen que j'ai faits avec M. Coÿne ; une de ces préparations provient d'une autopsie du service de M. Vidal et m'a été donnée par M. Dejerine. Dans cette dernière, il n'y avait, dans tout le foie, qu'un seul nodule gommeux en voie d'atrophie de la grosseur d'un petit pois. M. Malassez m'a montré aussi des préparations provenant d'une autopsie de M. Chambard.

Je n'ai jamais rencontré de gomme du foie bien caractérisée à son début, mais j'en ai étudié une provenant du service de M. Empis, à la Charité, qui était à sa période d'état et au commencement du passage de son centre à l'état caséeux. Dans ce cas, le nodule gommeux était unique et assez gros. Sa masse centrale était formée de tissu embryonnaire, avec des cellules très-nombreuses au contact les unes des autres, et disposées en petits îlots dont les cellules centrales étaient plus atrophiées que les cellules périphériques. La plupart des vaisseaux de cette partie en voie de dégénérescence caséuse étaient encore perméables au sang. Quelques-uns d'entre eux, cependant, étaient remplis complètement de cellules lymphatiques agglutinées par de la fibrine. Mais dans la zone périphérique, qui là, était plus embryonnaire que fibreuse, les vaisseaux sanguins étaient presque tous oblitérés. Sur les préparations colorées au micro-carmin et examinées à un faible grossissement, ils se présentaient comme des sections circulaires ou comme des figures allongées colorées d'une façon plus intense que le tissu voisin, et de la couleur rouge orangé du micro-carmin. Ces coagula étaient formés par de la fibrine, par des

cellules lymphatiques et par des cellules endothéliales tuméfiées.

J'avais déjà vu les oblitérations vasculaires des gommés hépatiques dans une observation de gommés du foie très-nombreuses et très-grosses, en plein développement, que M. Lancereaux a recueillie à l'Hôtel-Dieu, en 1863, dans le service de M. Guéneau de Mussy, (la *Syphilis*, 2^e édition, page 205, et planche III, fig. 3.) Dans l'examen histologique que j'ai fait de ces gommés, les vaisseaux de la partie caséuse se montraient oblitérés par des cellules lymphatiques.

Ces coagulations et ces oblitérations vasculaires incomplètes, car elles respectent, dans les gommés, un certain nombre de vaisseaux, paraissent dues à l'intensité de l'inflammation, à l'extrême abondance des petites cellules rondes, et il est évident qu'elles entrent à leur tour pour une grande part dans la dégénérescence caséuse et dans l'atrophie du centre de la gomme.

Nous pouvons les rapprocher à bon droit de celles qui existaient dans la gomme du tissu cellulaire de la peau dans le fait de M. Chambard, dont je vous ai parlé dernièrement. Si nous comparons, en effet, ce qui se passe dans la peau avec ce qui a lieu dans le foie, nous pouvons faire entre ces deux lésions une assimilation complète en réservant toutefois les détails qui sont en rapport avec la structure propre de ces deux organes. La partie centrale, bourrée de cellules rondes, s'élimine dans la peau, parce que la surface cutanée enflammée et détruite en un point, lui ouvre un passage, tandis que la gomme hépatique reste confinée dans sa coque fibreuse, sans pouvoir en sortir, et ses éléments cessant de vivre, s'atrophient et deviennent caséux. Dans la gomme de la peau, les cellules de nouvelle formation s'interposent entre les faisceaux et fibres préexis-

tants du tissu conjonctif. Dans le foie, la disposition en acini, la régularité du tissu conjonctif et des vaisseaux qui forment des îlots sphériques composés de mailles régulières, déterminent la disposition des cellules en petites agglomérations sphériques. Cette disposition n'est du reste pas constante; on ne la trouve point dans les gommesciaciennes et atrophiques.

Dans les gommesciaciennes plus anciennes, le tissu fibreux s'accroît davantage, et les fibres l'emportent en abondance sur les cellules, non-seulement dans la zone périphérique, mais aussi dans le centre caséeux. C'est ce qui vous rend compte, Messieurs, de ce fait caractéristique que le centre est très-dur, très-fibreux, nullement ramolli, dans les gommesciaciennes, tandis que le contraire a lieu pour les tubercules. De plus, dans les gommesciaciennes, la circulation du sang se rétablit, non-seulement dans la partie périphérique, mais aussi dans le centre de la gomme. Cette circulation est loin d'être active, mais les vaisseaux peu nombreux qu'on trouve au centre de la gomme sont perméables au sang.

J'ai représenté la section d'une gommesciacienne ancienne à un faible grossissement (12 diamètres) dans la figure 3 de la planche VIII. La masse centrale *a*, était unie par un prolongement *p*, avec une autre partie également caséuse de la même tumeur. Il n'y a pas trace de la disposition en petits îlots qu'on trouve dans d'autres cas. Le tissu du centre de la gomme montre même à ce faible grossissement une structure particulière : les faisceaux de fibres de tissu conjonctif dont elle est formée se continuent très-manifestement, en *b*, en *d*, avec les fibres *t'* de la zone fibreuse périphérique *t*. On voit de petits vaisseaux *v'*, *v'* dans la zone

centrale. Les vaisseaux *v* de la zone périphérique sont plus volumineux. Entre la zone centrale et le tissu qui l'entoure, il existe en certains points comme en *l*, une fente claire et partout une différence de coloration, comme aussi de structure. La zone périphérique *t*, *t*, est très-large, beaucoup mieux vascularisée que la partie centrale. Son tissu conjonctif se continue par des bandes irrégulières *m*, *m*, qui pénètrent au milieu du parenchyme hépatique *e*, *e*. Dans cette partie de la préparation, le tissu népatique péri-gommeux ne présente pas la disposition en îlots les lobules préexistants ont été comprimés, modifiés dans leur forme qui est méconnaissable.

La figure 4 de la planche VIII, dessinée à un plus fort grossissement (150 diamètres), destinée à montrer comment se fait le passage des faisceaux de fibres de la zone fibreuse dans la zone caséuse, est la reproduction du point *b* de la figure précédente. La partie supérieure du dessin *a*, *a*, appartient au tissu central caséux de la gomme; elle est formée là de fibres minces parallèles présentant entre elles des cellules rondes granuleuses, pâles, atrophiques, mal colorées par le carmin.

Toute cette partie caséuse est un peu opaque, parce qu'elle contient beaucoup de très-fines granulations grasses. Elle se distingue bien de la partie périphérique plus claire qui est formée par des fibres de tissu conjonctif *d*, montrant entre elles des cellules rondes ou fusiformes ou plates *b* très-bien colorées par le carmin.

Il est facile de voir sur cette figure la continuité des fibres de la couche fibreuse périphérique avec celles de la partie caséuse. Les premières, dont les faisceaux ont une direction concentrique à la gomme, s'infléchissent à la limite de la partie caséuse, et y pénètrent soit obliquement soit à

angle droit. A leur entrée dans la partie caséuse, leurs fibrilles sont dissociées et il y a des granulations très-fines entre elles, ce qui les fait paraître opaques et foncées.

Dans les gommés anciennes, à la limite interne de la coque fibreuse, entre elle et la partie dégénérée, il existe toujours des espaces clairs plus ou moins réguliers, vides ou contenant des granulations ou gouttelettes graisseuses ou des cristaux de graisse (voyez *e*, *f*, figure 4, planche VII). Dans cette même zone on trouve, entre les fibres, de petites boules cristallines ou de petits corps sphériques (voyez *h*, *k*, fig. 4), transparents, réfringents qui ne se colorent pas par le carmin, et qui, suivant une remarque de M. Malassez, sont colorés en rouge par la purpurine.

Les vaisseaux sanguins de la partie caséuse des gommés anciennes se présentent tantôt sous forme de fentes vides (*m*, fig. 4), tantôt ils sont remplis de globules rouges. Ils sont petits et leurs parois sont minces. Au contraire, les vaisseaux de la coque fibreuse périphérique, sont très-larges et la circulation y est active (voyez *v*, *v*, fig. 4). Quelquefois ces derniers vaisseaux présentent, comme dans la cirrhose hépatique, un épaissement inflammatoire chronique très-manifeste de leurs parois. Cependant il est certain qu'au début du néoplasme syphilitique, les vaisseaux de la région hépatique envahie avaient une structure semblable. Dans le néoplasme, à son début, ils étaient aussi modifiés de la même façon par l'inflammation, c'est-à-dire que leurs parois épaissies présentaient une certaine quantité de cellules de nouvelle formation. A un moment donné, il y a eu par suite de cette inflammation de la paroi elle-même et du tissu périphérique, des oblitérations vasculaires par-

tielles, suivies d'un état caséux des parties centrales de la gomme. Quelques-uns des vaisseaux oblitérés sont redevenus perméables ou bien il s'est fait plus tard une circulation collatérale incomplète par de petites branches vasculaires qui n'avaient pas été primitivement oblitérées. Dans la partie périphérique de la gomme qui n'avait pas été le siège d'oblitérations, au contraire, les vaisseaux se sont développés en raison de l'abondance du tissu conjonctif nouveau et organisé qui leur emprunte ses éléments nutritifs et ils sont volumineux. Telle est la raison de la différence que présentent les vaisseaux dans la partie centrale et dans la zone périphérique de la gomme.

Nous allons maintenant étudier, Messieurs, ce que deviennent les éléments propres du foie, les cellules hépatiques et les canaux biliaires englobés dans le tissu fibreux périphérique de la gomme.

Souvent on voit, ainsi que nous l'avons montré, M. Ranvier et moi, dans notre Manuel d'histologie pathologique (page 193 et figure 93), les cellules d'un îlot hépatique ou d'une partie d'un îlot, complètement dissociées par du tissu conjonctif embryonnaire ou adulte. Les cellules hépatiques sont alors séparées les unes des autres par du tissu conjonctif possédant des cellules rondes ou plates et formant des bandes plus ou moins épaisses.

Dans les gommages peu anciennes, les îlots ou lobules hépatiques qui se trouvent compris dans l'inflammation périphérique à la gomme, sont uniformément entourés et quelquefois dissociés par du tissu embryonnaire, comme cela se passe dans la cirrhose récente. Les lésions des vaisseaux sanguins et des vaisseaux biliaires sont alors les mêmes que dans la cirrhose : les vaisseaux sanguins

ont tout d'abord des parois embryonnaires ; ils peuvent se dilater sous l'influence de la pression sanguine ; plus tard leurs parois s'épaississent et deviennent très-denses. Dans plusieurs cas de gommés syphilitiques (dans trois des faits que j'ai examinés récemment à ce point de vue sur cinq), j'ai trouvé une formation nouvelle de canaux biliaires fins, plus ou moins nombreux, dans le tissu conjonctif embryonnaire ou adulte qui forme la zone extérieure de la gomme et qui entoure les ilots hépatiques. Ces formations nouvelles de canaux biliaires sont ici absolument les mêmes que celles que j'ai décrites dans les cirrhoses. Vous savez, en effet, quelle est l'abondance extrême de ces canaux dans la cirrhose hypertrophique.

Au pourtour des gommés syphilitiques, l'origine et la disposition de ces canaux sont, comme dans la cirrhose, en rapport direct avec l'inflammation du tissu conjonctif et avec son abondance. Leur genèse est évidemment la même que dans la cirrhose ; mais le néoplasme syphilitique n'est certainement pas un bon terrain pour l'étudier et je renvoie à notre manuel (pages 920 et suivantes) ceux d'entre vous qui veulent étudier complètement ce processus qui n'a pas, dans les syphilomes, une grande importance.

Dans le tissu fibreux périphérique des gommés anciennes, la forme des ilots hépatiques est plus ou moins méconnaissable. Ainsi, dans la figure 3 de la planche VIII, le tissu hépatique *e* constitué par des cellules hépatiques, est tout simplement parcouru par des bandes épaisses de tissu conjonctif *m, m*, qui accompagnent les branches de la veine porte. Dans d'autres parties périphériques de la même gomme ces bandes sont disposées régulièrement autour des lobules.

Dans la coque fibreuse qui est en rapport avec la portion caséuse, on trouve assez souvent de gros vaisseaux bi-

liaires remplis de cellules cylindriques et de bile. Il peut y avoir eu par hasard un gros vaisseau biliaire passant dans cette région antérieurement à la naissance du syphilome. Mais en présence du nombre assez considérable de gros vaisseaux biliaires qu'on trouve habituellement dans cette zone de tissu de nouvelle formation, il est permis de supposer et de donner comme certain que des canaux biliaires préexistants se sont enflammés et sont restés dilatés à la suite de la formation du néoplasme. Dans la figure 3 de la planche VIII, les lettres *f, f*, indiquent de gros canaux biliaires remplis de cellules cylindriques. Le grossissement est trop faible dans cette figure pour qu'on puisse y voir les cellules de ces canaux ni les canaux biliaires capillaires.

Quelle est la terminaison ultime de ces tumeurs? D'après les faits qu'on observe journellement, les gommés hépatiques, après une période d'augment et d'état, deviennent caséuses à leur centre. Alors les vaisseaux lymphatiques et le tissu conjonctif périphérique reprennent les liquides et les particules graisseuses qui proviennent de la mortification et de la dégénérescence graisseuse de la gomme. Cette partie caséuse s'atrophie évidemment et elle est resserrée par le tissu conjonctif qui lui forme une coque. Cette atrophie et cette rétraction de toute la néoplasie se continuent ainsi pendant des années et il se forme une petite masse dans laquelle le tissu fibreux domine. Arrivée à ce degré, la gomme peut-elle se transformer complètement en un tissu fibreux cicatriciel, sans qu'il reste de vestige des diverses couches qui la constituaient, et sans qu'il y ait trace d'une tumeur préexistante? C'est là une question qui ne me paraît pas résolue; mais on trouve des gommés fibreuses atrophiques

assez petites et, en raisonnant par analogie, comme les gommés qui ont la même structure que celles du foie et qui siègent dans d'autres parties accessibles à la vue, guérissent à la longue en laissant simplement une cicatrice fibreuse, j'ai beaucoup de tendance à admettre la guérison et la disparition définitive des gommés du foie au bout d'un nombre d'années indéterminé. Dans cette hypothèse, l'hépatite syphilitique déformante et partielle dont nous avons parlé, serait la terminaison des néoplasmes gommeux.

Le diagnostic anatomique des gommés du foie est très-facile. Les tubercules du foie qui s'en rapprocheraient le plus au point de vue histologique sont généralement miliaires, à peine visibles à l'œil nu et très-nombreux ; il est très-rare que les tubercules hépatiques atteignent un volume comparable à celui des gommés. Alors la partie centrale du tubercule est caséuse et molle, puriforme ou crayeuse, analogue à du mastic. De plus, la zone fibreuse périphérique n'est jamais, dans le tubercule, aussi dense, aussi étendue que dans la tumeur spécifique. Aussi une gomme est-elle toujours reconnue sûrement par sa dureté, son élasticité fibreuse au centre et à sa périphérie. C'est par l'examen à l'œil nu que ce diagnostic anatomique se fait, car si vous examinez au microscope telle petite partie du centre ou même de la circonférence d'un tubercule, comparativement à une partie choisie d'une gomme sur des préparations bien faites et à un fort grossissement, vous ne pourriez généralement pas vous prononcer. La plupart des lésions anatomiques, en effet, qu'elles siègent à la peau qu'elles soient apparentes ou qu'elles soient cachées dans la profondeur des organes internes, sont caractérisées

surtout par leur forme et leur disposition générale plus que par les phénomènes histologiques qui se passent dans les tissus.

Les autres tumeurs qui se montrent dans le foie, telles que le cancer, le sarcome, l'épithéliome à cellules cylindriques, etc., n'ont aucune espèce d'analogie de structure avec les syphilomes.

Les *symptômes* des gommès hépatiques sont très-variables. Lorsqu'il en existe un petit nombre ou même une seule comme nous l'avons vu plusieurs fois, et qu'elles ne s'accompagnent pas d'une hépatite interstitielle étendue, les symptômes sont nuls ou contribuent simplement pour leur part à la cachexie syphilitique en rapport avec d'autres lésions disséminées.

Si les gommès sont nombreuses, formant des tumeurs composées de plusieurs d'entre elles, disséminées dans plusieurs points du foie, si elles s'accompagnent d'irrégularités de la surface de l'organe, et d'une hépatite interstitielle généralisée à la plus grande partie de la glande, on aura alors des signes multiples et très-graves. Entre ces deux extrêmes les faits réalisent tous les intermédiaires.

Dans les cas les plus graves, le foie est augmenté de volume au début et quelquefois il y a de l'ictère. La palpation du foie le montre débordant des fausses côtes et bosselé. Dans les très-rares observations où l'on a pu suivre l'évolution de la maladie depuis son début, le foie diminue de volume, l'ictère disparaît ; mais, au bout d'un temps variable, on se trouve en face d'une hépatite interstitielle chronique avec de l'ascite, de l'inappétence, des vomissements, avec la tuméfaction de la rate, la diarrhée, les hémorrhagies, en un mot avec tous les symptômes de

la cirrhose. La palpation du foie permet de reconnaître des bosselures, des dépressions, des irrégularités considérables de la surface antérieure et du bord libre du foie, la tuméfaction de son lobe droit, etc. M. Brouardel a rapporté dans ses leçons cliniques de 1874, faites à la Charité, en remplacement de M. Bouillaud, un exemple très-remarquable de syphilis hépatique qu'il avait suivi pendant plusieurs années. Le malade, après avoir eu des gommes des os, de la laryngite syphilitique, présenta un ictère passager avec une tuméfaction assez considérable du foie. Il mourait trois ans après avec de l'ascite et tous les signes d'une cirrhose syphilitique avec diminution du volume du foie. (*Journal des Connaissances médicales*, 1874, p. 83). Il est rare qu'il y ait de la douleur dans la région hépatique.

Tels sont les principaux symptômes des gommes qui, par leur abondance et leur volume produisent une compression des branches de la veine porte, une irritation ou une compression des canaux biliaires et qui, s'accompagnant ou non d'une hépatite interstitielle généralisée, produisent les mêmes accidents que la cirrhose simple.

Mais les faits les plus habituels de syphilis hépatique se traduisent simplement par les symptômes de l'hépatite interstitielle syphilitique déformante et partielle dont nous vous avons déjà entretenu.

Très-souvent il sera impossible de trouver un seul signe physique ou fonctionnel, lorsque le néoplasme est petit, lorsqu'il n'y a qu'un ou deux îlots gommeux dans tout le foie.

Le diagnostic, lorsqu'on se trouvera en présence d'une ascite avec irrégularités de la surface et du bord libre du foie et avec les symptômes d'une cirrhose, se basera surtout sur la connaissance des antécédents syphilitiques et sur la

coïncidence d'accidents tertiaires tardifs (exostoses, syphilitides ulcéreuses, cutanées ou muqueuses). M. Lancereaux cite aussi, de même que MM. Hérard et Leudet, des faits de syphilis hépatique avec albuminurie et maladie de Bright. Il est probable que ces albuminuries tiennent habituellement à une dégénérescence amyloïde des reins. Les individus atteints de cirrhose alcoolique présenteront habituellement des symptômes d'alcoolisme. La péritonite chronique tuberculeuse pourrait aussi être prise pour une hépatite syphilitique.

Le *pronostic* est très-variable. Il est certain qu'on peut, sans éprouver le moindre accident, vivre avec une gomme unique de la grosseur de celle dont M. Dejerine m'a donné une préparation, tandis qu'au contraire le foie farci de gommés et atteint en même temps d'hépatite interstitielle étendue causera fatalement la mort.

Cependant, dans un cas même très-grave, lorsqu'on a affaire à des lésions syphilitiques, il ne faudrait pas désespérer de sauver les malades. M. Lancereaux rapporte, en effet, plusieurs exemples d'ascite accompagnée de cachexie survenant chez des individus ayant eu la syphilis tertiaire et qui ont guéri complètement par le traitement ioduré, la ponction et les applications de pommade mercurielle sur le ventre.

Je ne dirai qu'un mot des hépatites interstitielles d'origine syphilitique qui se compliquent d'une dégénérescence amyloïde des vaisseaux et des cellules du foie. Cette lésion qui est extrêmement rare, se conduit, au point de vue des symptômes, comme une cirrhose simple ; la dégénérescence amyloïde qui succède en pareil cas à des suppurations prolongées

de cause syphilitique, est elle-même une cause de cachexie, car la fonction glycogénique du foie est annihilée par suite de la dégénérescence des cellules.

Je terminerai cette leçon, messieurs, en vous disant un mot de la *syphilis congénitale du foie*.

M. Gubler a donné, en 1852, une très-bonne description à l'œil nu de l'état anatomique du foie des enfants nouveau-nés syphilitiques. Le foie est habituellement plus gros qu'à l'état normal. Sa surface présente souvent des épaissements de la capsule de Glisson ; le tissu hépatique est plus dur, plus élastique qu'à l'état normal ; il rebondit quand on en laisse tomber un fragment sur la table de l'amphithéâtre. Il présente la couleur jaune et la semi-transparence de la pierre à fusil. De plus, M. Gubler a décrit de petits grains blanchâtres qu'il a comparés à des grains de semoule et qui sont répandus dans le parenchyme. L'examen histologique a montré que ces petits grains sont constitués par une accumulation de cellules embryonnaires dans les espaces qui séparent les lobules hépatiques.

Nous avons eu plusieurs fois l'occasion d'examiner de ces faits de syphilis hépatique, M. Ranvier et moi, dans notre laboratoire de la rue Christine, il y a une douzaine d'années. Les îlots hépatiques, à l'état normal, sont au contact partout excepté dans les espaces prismatiques qu'ils laissent entre eux, espaces dans lesquels la capsule de Glisson forme une enveloppe aux vaisseaux portes afférents du lobule. C'est précisément là que se forment et s'amassent des cellules lymphatiques rondes qui constituent une petite nodosité représentant une gomme microscopique. Les cellules du centre de la néoformation sont quelquefois granuleuses. Cette néoplasie siège tout autour des ramus-

cules de la veine porte qui, par suite, présentent aussi, dans leur tunique externe, des cellules de nouvelle formation et dont la paroi est épaissie.

Les petits grains dont il est question ne sont pas toujours visibles à l'œil nu, et à leur place on voit seulement autour des ramuscules périlobulaires de la veine porte, un nombre de cellules embryonnaires plus considérables qu'à l'état normal. C'est ce que j'ai vu plusieurs fois chez des enfants nouveau-nés morts dans cet hôpital ou chez des fœtus mort-nés avant terme. Mais, dans tous ces faits, il faut bien se garder de prendre pour un état pathologique un état normal du tissu conjonctif à l'âge de l'embryon qu'on examine. Le tissu conjonctif est, en effet, embryonnaire et possède de petites cellules rondes chez le fœtus et chez l'enfant à sa naissance. Il faudrait avoir, dans ces examens, pour terme de comparaison, la série de préparations de chaque organe suivant l'âge du fœtus ou de l'enfant nouveau-né.

Indépendamment de ces lésions propres au foie des enfants nouveau-nés syphilitiques, on peut rencontrer, chez les enfants en très-bas âge atteints de syphilis héréditaire, de véritables gommès du foie semblables à celles de l'adulte par leur volume, leur forme et leur structure (Prévost, Lancereaux, etc.).

Les symptômes de la syphilis hépatique des enfants nouveau-nés sont nuls ou ils se confondent avec les troubles locaux et généraux qu'on observe souvent chez les enfants qui ont une nourriture mauvaise ou insuffisante (athrespie de Parrot). Le seul signe physique qui appartient en propre à la syphilis hépatique, est l'augmentation de volume du foie lorsqu'elle existe.

OBSERVATION XI.

Syphilis cérébrale. — *Phénomènes apoplectiformes*; fait observé et recueilli par M. le D^r LÉPINE et par M. le D^r COÏNE.
(Planche IX, figures 1 et 2.)

OBSERVATION. — Le nommé S..., Charles, âgé de 42 ans, entre le 2 décembre 1873 à la Charité, salle Saint-Charles, n° 22, dans le service de M. le professeur G. Sée.

Cet homme est apporté dans le service à cause de phénomènes cérébraux récents et très-graves, qui rendent son examen clinique difficile et incomplet à plusieurs points de vue.

Antécédents. — Il est de grande taille et bien constitué. Il a été militaire dans sa jeunesse et est, depuis longtemps, employé au ministère de l'intérieur pour le service des prisons. Dans cette dernière position, ses fonctions étaient très-pénibles, et il ne dormait qu'une partie restreinte de la nuit. Il a toujours été très-sobre et ne faisait pas abus de boissons alcooliques. Sa femme et son beau-frère ignorent s'il a eu la syphilis; mais ils savent qu'il a pris longtemps de l'iodure de potassium, et que, séparé de sa femme par le fait de la guerre, il a eu à cette époque un écoulement urétral.

En 1871, après une corvée très-pénible, dans le cours de laquelle il était resté toute une nuit mouillé par la pluie, il fut pris, quatre jours après, de violentes douleurs dans le bas des reins, accompagnées d'une sensation de froid dans les membres inférieurs. Huit à dix jours après l'apparition de ces douleurs, les jambes commencèrent à fléchir et à trembler. La marche était encore possible, mais difficilement, car le malade chancelait à chaque instant et les genoux ployaient sous lui.

Un médecin, qui le vit à ce moment, lui fit appliquer un vésicatoire à la région lombaire et chercha à provoquer des sueurs abondantes. Le lendemain du jour où avait été appliqué le vésicatoire, le malade fut pris de rétention d'urine. Il entra pour cette complication à l'hôpital Necker, dans le service de M. le D^r Guyon. En arrivant à l'hôpital, ses jambes qui, malgré leur faiblesse, lui avaient permis de descendre les deux étages de son

domicile, lui refusèrent tout service et on fut obligé de le monter dans les salles. Au moment de la production de cette crise et pendant toute sa durée, le malade ne ressentit aucune faiblesse dans les bras, son intelligence ne fut pas troublée un seul instant et la vue resta intacte, ou du moins aucun phénomène notable n'appela l'attention du malade et du médecin de ce côté. Sa femme croit se rappeler que la bouche était un peu déviée ; mais les renseignements qu'elle donne à cet égard sont peu précis.

Le malade resta deux mois à Necker, dans le service de M. Guyon, qui constata l'existence d'un rétrécissement et lui fit prendre de l'iode de potassium et des pitules dont le nom n'a pu être retrouvé. Pendant toute la durée de son séjour à l'hôpital, la faiblesse des jambes persista avec une certaine intensité, puisque le malade ne pouvait se tenir debout. Au moment de sa sortie de l'hôpital, le malade commençait à pouvoir marcher, et au bout de deux mois l'amélioration était telle, qu'il pouvait reprendre son service. Mais il ne reprit jamais ses forces comme avant et il se fatiguait très-facilement.

Depuis cette époque jusqu'à il y a un mois, la santé ne fut pas mauvaise ; cependant le malade se plaignait de fatigues, de courbatures dans les muscles, et surtout de violents maux de tête qui le faisaient souffrir plus particulièrement le soir et la nuit.

Il y a un mois il commença à souffrir de son genou gauche, il avait de la peine à le fléchir. Quinze jours après il revenait à Paris, après un voyage très-pénible, et il éprouvait une sensation de froid continue dans la région lombaire et dans la jambe gauche. Ce malaise continuant, un médecin ordonna des douches froides et des frictions excitantes.

La première douche parut amener une certaine réaction. Mais le lendemain en sortant de l'hôpital, où il venait de prendre la seconde douche, il éprouve des phénomènes singuliers. La vue se trouble, il éprouve du vertige, il marche comme un homme ivre, puis sa jambe gauche devient subitement froide et roide ; le bras du même côté lui fait éprouver les mêmes sensations. Il finit par tomber. Il est rapporté chez lui et on constate qu'il a le bras et la jambe gauche paralysés et que la langue est embarrassée.

Dans le courant de la journée, le bras gauche, bien que faible, cesse d'être complètement paralysé, le malade peut le remuer. Un phénomène identique se reproduit dans la soirée pour le membre inférieur gauche. Le lendemain, les phénomènes s'étaient suffisamment amendés pour que le malade pût marcher en s'aidant d'une canne.

Dans la nuit du dimanche au lundi il est agité, il se plaint de souffrir horriblement de la tête. La parole était encore facile.

A six heures du matin il a perdu la parole et il est complètement paralysé du côté droit. Il reste dans cet état toute la journée et est amené le lendemain matin, 2 décembre, à l'hôpital.

Etat actuel. — Le côté droit est complètement paralysé; la peau du bras de ce côté est chaude; le malade ne peut serrer la main; la paralysie du membre supérieur n'est pas flaccide; les doigts sont ramenés dans la paume.

La sensibilité, bien que très-diminuée, existe encore un peu. La cuisse et la jambe droite sont chaudes au toucher, elles sont dans la paralysie flaccide la plus complète; leur insensibilité est presque absolue.

Le bras et la main gauche ont une certaine force. Le malade remue ce membre assez facilement et serre avec assez de force. La sensibilité est conservée.

L'intelligence est relativement nette, le malade comprend ce qu'on lui demande et cherche à répondre; mais la parole n'est pas distincte et, par conséquent, compréhensible.

3 décembre. 9 janvier — Le malade reste dans cet état, sans aucune amélioration. Il se plaint de crises violentes de céphalalgie. Le côté droit paralysé présente une tendance à la contracture plus marquée dans le membre supérieur que dans l'inférieur. On constate également l'existence d'une hémipopie gauche, la partie inférieure de la rétine est paralysée mais il n'est pas fait d'examen du fond de l'œil.

Le malade s'affaiblit de plus en plus et succombe le 9 janvier.

Autopsie le 10 janvier 1874.

Les poumons sont emphysémateux au sommet et sur le bord antérieur, un peu congestionnés en arrière. La rate est plus volumineuse qu'à l'état normal et plus molle; les reins sont petits, mais normaux; le foie ne présente rien de particulier. En somme, tous les viscères ne présentent rien qui mérite d'attirer l'attention. Le crâne est normal extérieurement. Son épaisseur est celle que l'on trouve habituellement. La face interne de la calotte crânienne et la face interne de la base du crâne ne présentent rien d'anormal; on ne constate l'existence d'aucune exostose, d'aucun point de carie. La dure-mère, dans toute son étendue et sur tous ses replis, est normale.

La face convexe de l'encéphale n'offre rien de particulier, les vaisseaux sont congestionnés, mais il n'y a pas d'œdème sous-arachnoïdien, ni aucun changement dans la couleur, la consistance

et l'arrangement des parties visibles des circonvolutions de cette région.

La base de l'encéphale présente, au contraire, des lésions importantes siégeant à la face inférieure de la protubérance annulaire et dans la partie latérale gauche de la grande fente cérébrale de Bichat.

Protubérance. — Sur la face inférieure et antérieure de la protubérance annulaire dans sa moitié droite, on remarque deux plaques gris-rosé avec un centre plus opaque. Ces deux taches sont l'une antérieure (voir planche IX, *Fig. 1*, m-p), et près du bord antérieur de la protubérance, l'autre postérieure (voir même *Fig. n*). Elles sont l'une et l'autre déprimées à leur centre et représentent assez bien comme apparence extérieure celle de sclérose en plaque modifiée seulement dans leur région centrale par l'adjonction d'un caractère nouveau.

La plaque postérieure est plus petite ; elle est transversale et située à 6 mm. en avant du bord postérieur de la protubérance. Son grand axe transversal est de 2 cent. environ et son diamètre antéro-postérieur est de 5 mm. Son extrémité interne dépasse un peu le plan médian et est cachée par le tronc de l'artère basilaire. Elle est croisée dans la plus grande partie de son étendue par l'artère cérébelleuse antérieure et inférieure et par le tronc de la 6^e paire. Elle est déchiquetée à sa périphérie qui se prolonge entre les faisceaux de fibres sous forme de trainée gris-rosé. Sa limite extérieure ne s'arrête pas brusquement. Son centre est déprimé et à travers une couche assez mince de tissu gris-rosé on aperçoit, par transparence, une couche plus profonde formée par un tissu opaque qui est également irrégulier dans son contour extérieur.

La plaque antérieure occupe presque toute l'étendue de la moitié droite de la protubérance ; elle part de l'émergence de la 3^e paire pour se terminer dans le sillon qui loge l'artère basilaire. Cette plaque, beaucoup plus étendue dans tous les sens que la précédente, est plus déprimée dans sa partie centrale, on dirait qu'il y a, à ce niveau, une sorte de rétraction cicatricielle.

La couleur du tissu qui caractérise cette lésion est comme pour l'autre plaque gris-rosé avec une teinte brunâtre. A la périphérie (voir *Fig. 1*, p), elle offre une apparence humide et presque gélatineuse. Au centre, l'aspect est modifié par une teinte plus opaque, et le noyau (voir *Fig. 1*, m), qui amène la production de cet aspect, est bien mieux dessiné et plus facilement perceptible que pour la plaque postérieure.

L'hexagone artériel est sain, l'artère basilaire présente seulement à sa partie moyenne deux petites tumeurs grosses comme un grain de millet et pédiculisées. Cette artère est également épaissie dans ses couches externes et présente des traces manifestes de péri-artérite surtout dans le voisinage des plaques rosées que nous avons décrites.

La pie-mère et l'arachnoïde sont épaissies et opaques dans la moitié droite de la protubérance. Elles sont adhérentes aux parties superficielles des plaques que nous avons décrites et il est impossible de les détacher à ce niveau sans enlever une partie du tissu morbide avec lequel elles se confondent.

Les deux plaques que nous venons de décrire ne sont pas les seules. La bandelette optique gauche, le crochet de l'hippocampe et le pédoncule cérébral gauche dans le point où il est recouvert par la bandelette optique présentent des altérations de même nature.

En écartant le lobe sphénoïdal droit et la lèvre inférieure et externe de la grande fente cérébrale de Bichat au niveau du point où la bandelette optique croise le pédoncule cérébral, on trouve une petite plaque gris-rosé peu étendue et n'intéressant qu'une lamelle très-superficielle du pédoncule (voir *Fig. 1, l*).

À gauche et dans un point symétrique au précédent, il existe une plaque très-étendue intéressant la bandelette optique gauche, le pédoncule cérébral et empiétant même sur le crochet de l'hippocampe (voir *Fig. 1, d, f*). À ce niveau la bandelette optique est renflée, au moins doublée de volume. La plaque s'enfonce profondément dans le pédoncule cérébral.

La pie-mère est épaissie et adhérente. On retrouve à la périphérie (voir *Fig. 1, f*), la teinte gris-rosé et l'apparence gélatineuse. Le centre paraît plus opaque et correspondre à un noyau central (voir *Fig. 1, d*).

Plus en avant et dans le voisinage du chiasma des nerfs optiques, la même bandelette gauche présente, dans sa moitié externe, un renflement correspondant à une plaque grisâtre de forme ovoïde et à grand axe antéro-postérieur (*Fig. 1, c*). Les caractères visibles extérieurement de ces deux plaques correspondent manifestement à des productions situées dans leur partie centrale et sont les mêmes que celles que nous avons décrites pour les plaques de la protubérance.

Le nerf optique gauche est sain, l'artère centrale de la papille est normale. Aucun de ses branches ne semble atrophiée ou oblitérée. Le centre de la papille est un peu déprimé. Les limites

de la papille ne sont pas nettes en haut et en dehors. Elle présente à ce niveau une teinte gris-jaunâtre.

Sur des coupes transversales faites au niveau des plaques de la protubérance, on constate les faits suivants qui viennent à l'appui de ceux qu'on avait remarqués.

On voit que la plaque antérieure (voir *Fig. 2*), la plus volumineuse et la plus étendue, est constituée par deux zones bien différentes l'une de l'autre par leur couleur et leur consistance : l'une est centrale et l'autre périphérique.

Le centre forme un noyau à contours irréguliers et dentelés, le tissu qui le constitue est jaun- gris à la coupe, opaque et dense, il paraît comme sec bien qu'on y observe la cavité de vaisseaux sanguins (*Fig. 2, b*).

Le tissu enveloppant est gris-rosé plus mou, presque gélatineux, il est humide, brillant, traversé par un nombre considérable de vaisseaux sanguins (*Fig. 2, a*). Ce tissu aussi bien celui du noyau central que celui de la périphérie rappelle assez bien l'apparence que présentent sur la surface de section des gommés syphilitiques de certains organes.

La partie du tissu de la protubérance qui n'est pas envahie par l'altération que nous avons décrite ne présente aucune lésion apparente.

Une coupe antéro-postérieure et faite de bas en haut, de façon à passer en dehors de la bandelette optique gauche, permet d'étudier les rapports profonds de la grosse plaque que nous y avons signalée. On peut s'assurer ainsi qu'elle se prolonge dans l'expansion pédonculaire jusqu'au niveau des points qui correspondent à la jonction de la couche optique avec le corps strié. La face supérieure du noyau morbide dont l'étendue est si considérable est en rapport avec un foyer de ramollissement gros comme une amande et qui occupe la partie inférieure et postérieure du noyau lenticulaire du corps strié et la substance blanche qui est au-dessous. De telle sorte que ce foyer se trouve séparé de la corne sphénoïdale du ventricule latéral par une lamelle suffisamment épaisse de tissu nerveux en apparence sain.

Cette tumeur de la bandelette optique, ainsi que celle qui est en avant, présentent la même constitution que celles de la protubérance, elles ont un noyau central opaque et une partie périphérique rappelant le tissu des plaques de sclérose.

La moelle épinière et le canal rachidien ne présentent aucune lésion apparente. Des coupes transversales sont faites en différents points de la moelle pour étudier les cordons et la substance

grise. Dans ces différentes parties anatomiques on ne voit rien de spécial au point de vue pathologique.

Examen microscopique. — Après quelques jours de durcissement dans une solution chromique au deux-millième, on peut, par dissociation, étudier les éléments qui constituent les diverses régions de chacune des plaques. Nous devons dire tout de suite que, dans toutes, nous avons trouvé une identité absolue dans les résultats de l'examen. Après ce commencement de durcissement, la surface de section rafraîchie avec un bon rasoir rend bien plus manifeste la séparation de chacune des plaques en deux zones, l'une centrale et l'autre périphérique.

Dans la zone externe on obtient par dissociation des éléments de différentes natures.

En premier lieu on voit des cellules qui, étudiées dans certaines directions sont fusiformes, mais qui, vues bien isolées, apparaissent comme des éléments ovoïdes, pourvues d'un gros noyau, et sont garnies surtout à leurs deux extrémités de prolongements rameaux, rigides et très-réfringents, à peine teintés en rose par le carmin tandis que le noyau et le corps de la cellule se colorent vivement. Ces cellules rappellent beaucoup celles qui ont été décrites par Golgi sous le nom de cellules araignées; elles ont seulement le corps plus volumineux et leurs prolongements plus gros et moins effilés. Ces éléments sont très-abondants dans la partie externe de la zone d'enveloppe. A côté de ces cellules on en trouve d'autres ovoïdes à gros noyau granuleux remplies de granulations ce qui fait qu'elles se colorent mal; elles ressemblent beaucoup aux précédentes si ce n'est qu'on ne leur trouve plus de prolongements.

Enfin on rencontre dans la préparation des noyaux petits, vivement colorés par le carmin et très-abondants.

Dans la partie centrale de la plaque on ne retrouve plus de cellules araignées ou à prolongements; elles sont remplacées par de nombreuses cellules ovoïdes et granuleuses et par des noyaux plus abondants. Mais ces deux variétés d'éléments sont plus ratatinés que dans la zone externe, plus granuleux et se colorent très-mal par le carmin.

Après durcissement complet, des coupes fines sont faites et colorées par le carmin; les unes sont mises dans la glycérine neutre, les autres éclaircies et fixées dans le baume de Canada.

Sur toutes les coupes on constate l'existence de deux zones bien distinctes, elles ne diffèrent que par quelques détails insignifiants.

Tout à fait à la périphérie entre les tubes nerveux dont les cylindres-axes sont colorés, on constate l'existence de nombreuses cellules araignées qui, à ce niveau, sont beaucoup plus abondantes et plus volumineuses que dans les parties de la coupe intéressant des portions saines de la protubérance. Cette augmentation de nombre et de volume de ces cellules se prolonge assez loin en dehors de la zone périphérique et dans les parties externes de cette zone périphérique et se caractérise par la présence de véritables nids de ces cellules. A côté des cellules araignées et dans les points où, par leur accumulation, elles ont donné naissance à des nodules rougeâtres à cause de l'intensité de la coloration carminée, il existe des cellules ovoïdes sans prolongements et granuleuses, et enfin un nombre considérable de noyaux embryonnaires arrondis et très-pressés les uns contre les autres. Au fur et à mesure que l'on va de la périphérie vers la partie interne de la première zone, on voit qu'il s'établit un rapport inverse dans l'abondance de ces divers éléments. Au dehors ce sont les cellules araignées, dans la moitié interne ce sont les noyaux et les cellules ovoïdes.

Les noyaux sont très-abondants autour des vaisseaux sanguins où ils forment de véritables manchons. Mais nous devons remarquer que, quelle que soit leur abondance, ils ne rétrécissent ou n'altèrent en rien le calibre des vaisseaux ; d'autre part ils ne revêtent pas d'une façon tout à fait spéciale l'apparence nodulaire autour des vaisseaux avec désintégration des parties les plus centrales des nodules. Ceux qui sont au centre des amas, lorsqu'il y en a, sont aussi colorés par le carmin et aussi bien formés que ceux de la périphérie.

D'autre part on trouve un grand nombre de traînées de ces noyaux entre les rangées de cellules ovoïdes.

Dans le nodule central, à un faible grossissement on voit immédiatement que la coloration a été très-irrégulière dans sa distribution. A un plus fort grossissement, on s'assure que toute cette zone, si peu colorée par le carmin, est formée par quelques cellules ovoïdes, et surtout par de vastes territoires remplis de noyaux petits qui sont ratatinés, comprimés les uns contre les autres et traversés dans tous les sens par des vaisseaux sanguins autour desquels on ne retrouve plus la gaine lymphatique et qui sont un peu comprimés par suite du tassement de ces éléments nucléaires. Mais les parois de ces vaisseaux ne sont pas altérées ; ils ne sont pas oblitérés soit par formation de caillots, soit par endartérite.

Les éléments embryonnaires dont nous avons parlé forment sur la coupe une surface uniforme ; il n'est aucune partie qui soit plus altérée, plus ratatinée que l'autre ; les éléments situés à distance des vaisseaux sont aussi peu colorés et aussi ratatinés que ceux qui sont contigus aux parois de ces mêmes vaisseaux. C'est à la périphérie de cette zone centrale que l'on voit s'accroître la prédominance des éléments embryonnaires et des noyaux dont nous venons de parler sur les deux autres variétés que l'on rencontrait dans la zone externe.

Cette description, faite sur les plaques de la protubérance, s'applique exactement à celles que nous avons décrites sur la bandelette optique. Seulement celles de la partie postérieure de la bandelette optique avaient un noyau central plus volumineux et plus étendu ; mais les éléments et les vaisseaux s'y présentaient avec les mêmes caractères anatomiques.

Les coupes de la moelle et du bulbe ne font reconnaître rien de particulier. Il n'y avait pas encore de sclérose systématique et rien qui indiquât qu'il dût s'en produire dans un avenir prochain.

OBSERVATION XII

Tumeur syphilitique cérébelleuse. — Mort subite, par G. PELTIER et P. COYNE. (Bulletin de la Société anat. 1874, p. 366.)

La nommée X..., âgée de 37 ans, a été prise il y a dix-huit mois de violentes douleurs dans la tête, du côté gauche et en arrière. Ces douleurs lui arrachaient des cris, surtout le soir. Elle fut traitée à l'hôpital Necker par l'iode de potassium. Elle guérit au bout de deux mois. Il y a huit mois, même accident, même traitement et même guérison. Elle rentre à la Pitié au mois d'octobre pour des accidents analogues : on ne retrouve pas de trace manifeste de syphilis. On recommença le traitement, lorsque le 18 octobre, vers six heures du soir, la malade fut prise d'un accès subit de douleur. Elle se leva toute droite sur son lit en poussant un cri, et elle retomba morte.

AUTOPSIE. — Les viscères ne présentent rien de particulier

qui puisse expliquer la mort et servir au point de vue des antécédents morbides.

En examinant l'encéphale, on trouve une tumeur du volume d'une petite noix oblongue, à grand axe transversal, située dans la partie postérieure et interne de la grande circonférence de l'hémisphère gauche du cervelet. Cette tumeur s'étend, par une de ses extrémités, jusque dans le lobe médian et le vermis inférieur. Elle est complètement recouverte par l'écorce du cervelet et ne se reconnaît qu'à un changement des tissus qui ont pris une teinte gris-rosé et rosée, et à l'induration qu'elle produit. Autour de la tumeur se trouve une couche très-mince où le tissu nerveux est mou, presque gélatineux.

Par sa face inférieure, elle fait saillie, ainsi que le vermis inférieur, dans le quatrième ventricule et comprime le corps restiforme gauche, qui est déformé par suite de cette compression.

Une coupe verticale, faite suivant le grand axe, permet de reconnaître deux parties : 1° Une zone extérieure ou enveloppante, ayant une teinte rosée; 2° Une zone centrale, qui représente le noyau, est séparée de la couche corticale par une zone jaunâtre lardacée, tandis qu'au centre la teinte est uniformément jaune; mais le tissu y est sec, friable et sans points de ramollissement. Dans le centre de la coupe, on trouve deux ou trois vaisseaux de moyen calibre.

Examen microscopique. — A l'état frais, par le raclage, on trouve de petits noyaux arrondis, clairs et transparents, tous de même volume, ayant environ 6 millièmes de millimètre de diamètre.

Sur des coupes après durcissement convenable de la pièce, les noyaux dont nous venons de parler se retrouvent surtout dans les coupes faites à la périphérie de la tumeur. Ils sont accumulés suivant une zone qui enveloppe la masse centrale et qui a 3 ou 4 millimètres d'épaisseur. Ces noyaux sont fortement et rapidement colorés par le carmin. Dans les points où ces noyaux sont accumulés, on trouve un grand nombre de vaisseaux jeunes, à parois minces, et dont le calibre est relativement volumineux. Sur quelques-uns de ces vaisseaux, on retrouve des accumulations de noyaux remplissant les gaines lymphatiques. Aucun de ces vaisseaux n'est oblitéré.

Dans la partie centrale, la tumeur change un peu. On retrouve des produits de désintégration granulo-graisseuse. Les noyaux qui y existent sont moins nettement colorés, ils commencent à se

déformer et, par conséquent, sont moins apparents. Les vaisseaux contenus dans cette partie des coupes ont leurs parois épaissies ; leurs gaines lymphatiques sont distendues par de nombreux noyaux. Les parois des vaisseaux présentent des éléments fusiformes en plus grande abondance qu'à l'état normal, et pour quelques-unes, leur lumière est rétrécie par suite du développement d'une endartérite proliférante peu intense, il est vrai ; mais il n'y a pas de coagulations intérieures ni d'oblitérations vasculaires complètes.

ONZIÈME LEÇON.

LÉSIONS SYPHILITIKES DU TUBE DIGESTIF, DE L'APPAREIL RESPIRATOIRE, DE LA RATE, DES CAPSULES SURRÉNALES, DES GANGLIONS ET DES ORGANES GÉNITO-URINAIRES.

SOMMAIRE. — Œsophage. — Gommès, ulcérations et rétrécissements. Gommès et ulcères de l'estomac. Ulcérations et rétrécissements syphilitiques de l'anus et du rectum. Lésions syphilitiques du larynx, de la trachée et des bronches. Syphilis du poumon. — Gommès. — Lésions du poumon dans la syphilis congénitale. Lésions de la rate et des capsules surrénales dans la syphilis héréditaire. Lésions tertiaires des ganglions lymphatiques. Nodules gommeux de l'épididyme dans la période secondaire. Orchite interstitielle de l'adulte. — Orchite interstitielle des nouveau-nés syphilitiques. — Gommès du testicule. Lésions ovariennes. Néphrite albumineuse dans la période secondaire. — Néphrite interstitielle et néphrite gommeuse. — Dégénérescence amyloïde.

Messieurs,

Nous terminerons aujourd'hui la pathologie de la syphilis en étudiant successivement les lésions tertiaires qu'elle détermine du côté du tube digestif, de l'appareil respiratoire et de l'appareil génito-urinaire.

Les généralités dans lesquelles nous sommes entrés et les descriptions détaillées que je vous ai exposées précédem-

ment me permettront de passer plus rapidement en revue les organes qu'il nous reste à étudier. J'aurai surtout à vous indiquer à propos de chacun de ces organes ce qui me semble devoir être rapporté sûrement à la syphilis, en faisant toutes les restrictions nécessaires à propos des lésions dont la nature paraît encore douteuse.

SYPHILIS DU TUBE DIGESTIF — Je vous ai déjà parlé des syphilides tertiaires et des gommés des différentes parties de la bouche et du pharynx; je n'y reviendrai pas. L'œsophage, l'intestin et le rectum peuvent être atteints par la syphilis tertiaire.

L'œsophage en est très-rarement le siège. L'œsophage est un lieu de passage rapide pour les aliments et sa pathologie est très-bornée. On cite cependant des observations qui se rapportent indubitablement à la syphilis. Tel est le malade de Follin qui souffrait de dysphagie par rétrécissement de l'œsophage et qui guérit sous la seule influence du traitement interne antisiphilitique. Telle est une autopsie de Virchow, dans laquelle il a constaté, à côté d'un ulcère en voie de rétraction, des tumeurs gommeuses jaunes en métamorphose graisseuse et ayant donné naissance à l'ulcération (1). Tel est le cas de West qui observa à l'autopsie d'une femme syphilitique, une dilatation de la partie supérieure de l'œsophage au dessous de laquelle ce conduit était très-rétréci et ses parois indurées.

Les gommés de l'œsophage ne peuvent donc être coin-

(1) Nous ne connaissons de gomme de l'œsophage que ce fait relaté par Virchow sans aucun détail histologique.

parées, eu égard à leur fréquence, à celles du pharynx ou du foie. Lorsqu'on trouve tout simplement des cicatrices plus ou moins évidentes ou un ulcère plat, comme dans un autre fait de Virchow, ou un rétrécissement consécutif à des brides fibreuses cicatricielles, rétrécissement surmonté d'une dilatation ampulaire, il faut être bien sûr que ce rétrécissement n'est pas dû à toute autre cause inflammatoire ou artificielle, et il faut avoir affaire à un individu manifestement syphilitique pour le rapporter à la syphilis.

Les lésions de l'estomac, rapportées à la syphilis, sont également très-rares et doivent être rigoureusement critiquées avant d'être mises sur le compte de cette maladie.

Pendant il y a quatre ans, j'ai fait à la Charité, dans le service de M. Woillez, l'autopsie d'une femme qui présentait, en même temps qu'une gomme du foie, des gommages de l'estomac(1). La muqueuse stomacale montrait, le long de la petite courbure et au voisinage du pylore, le relief de tumeurs aplaties, marronnées, l'une ayant cinq centimètres de diamètre, l'autre trois et la dernière deux centimètres; la muqueuse était conservée, mais amincie et adhérente à leur niveau. Sur une section perpendiculaire à leur surface, le tissu sous-muqueux épaissi et induré offrait une épaisseur de 8 à 12 millimètres : ce relief du tissu conjonctif sous-muqueux se distinguait parfaitement de la couche musculuse située au-dessous. Le pylore était rétréci; des ganglions hypertrophiés et indurés entouraient la petite courbure stomacale; il existait, en outre, une cica-

(1) Voyez les comptes-rendus des séances de la société médicale des hôpitaux, séance du 22 mai 1874 et planche II, et manuel d'histologie pathologique de Cornil et Ranvier p. 797, figures 287 et 288.

trice blanche, dure et rayonnée à la surface péritonéale de l'estomac. A l'examen microscopique, la couche glandulaire de l'estomac, au niveau de ces petites, tumeurs se montra hérissée de petites saillies villieuses ou papillaires dues au bourgeonnement hypertrophique du tissu conjonctif qui entourait les glandes. Celles-ci étaient séparées par du tissu conjonctif épaissi et fibreux. Leur canal excréteur était rétréci, oblitéré parfois par le tissu conjonctif, bien que les culs-de-sac profonds des glandes fussent à peu près normaux. Ceux-ci se présentaient en effet, à 1 millimètre ou 1 millimètre et demi de la surface de la muqueuse, sous la forme d'agglomérations de sections circulaires ayant le diamètre normal des culs-de-sac terminaux des glandes. Ces glandes contenaient quelques cellules d'épithélium cubique et petit ne formant pas un revêtement complet si ce n'est dans les dilatations terminales qui étaient complètement tapissées par des cellules cylindriques à grosse extrémité tournée vers la paroi, à extrémité plus étroite tournée du côté de la lumière de la glande qui contenait un liquide muqueux.

Le tissu conjonctif sous-muqueux, qui constituait tout le relief de la néoformation, était serré, dense, feutré, parcouru par des vaisseaux sanguins perméables au sang. Il était formé de faisceaux de tissu conjonctif entre lesquels il y avait de nombreuses cellules embryonnaires rondes et petites, ou un peu allongées. Ces cellules étaient parfois disposées en petits îlots.

Les couches musculuses très-épaissies de l'estomac étaient composées de faisceaux de fibres lisses séparés par des bandes de tissu fibreux contenant beaucoup de cellules embryonnaires. Le tissu conjonctif sous-péritonéal présentait une néoformation de cellules analogue.

Il s'agissait donc bien, dans ce cas, de gomme de l'estomac, aplaties, marronnées, situées sous la couche glandulaire de la muqueuse, et dont la nature était affirmée encore par la présence d'une gomme hépatique.

Dans cette observation, la malade avait éprouvé des troubles gastriques, des difficultés dans la digestion, des douleurs stomacales, puis l'impossibilité de digérer. Elle était morte de complications pulmonaires, avec des vomissements, une tuméfaction des ganglions bronchiques et de la lymphangite. Nous reviendrons bientôt sur l'état de ses ganglions.

Il est extrêmement rare que, dans le tube digestif, depuis l'œsophage jusqu'au rectum, les lésions de la syphilis tertiaire se montrent sous la forme de véritables tumeurs gommeuses, comme des néoplasmes saillants et non ulcérés. En outre du fait que j'ai observé, je ne connais que celui de Klebs où il s'agissait de *gommés de l'intestin*, les unes saillantes et au niveau desquelles la muqueuse était conservée, les autres ulcérées. Le fait suivant, que Virchow cite en note à la page 460 du tome II de la pathologie des tumeurs, est très-démonstratif au point de vue de l'existence des ulcérations syphilitiques : il s'agissait d'une femme traitée souvent depuis dix ans à l'hôpital de la Charité de Berlin pour des manifestations cutanées et osseuses de la syphilis tertiaire ; les os du nez manquaient, l'autopsie démontra des gommés des tibias, du frontal et des pariétaux. Il existait des cicatrices étendues du voile du palais et du pharynx et une pachiméningite hémorragique interne avec hyperostose des os du crâne. Le rectum était le siège d'ulcérations, les unes avec diphthérie récente, les autres avec cicatrices ; dans le jéjunum, trois grandes cicatrices correspondaient à la sèreuse --

parsemée de petites tumeurs blanchâtres ; dans l'iléon se remarquaient deux petits ulcères sans produits caséeux. Les poumons et les plèvres présentaient des lésions sur lesquelles nous reviendrons bientôt.

Le plus souvent, on ne trouve, en effet, comme lésion syphilitique de l'estomac et de l'intestin, que des ulcères ou des cicatrices fibreuses. Les ulcères de l'estomac ont été souvent signalés et rapportés à la syphilis dans ces dernières années par Engel, Fioupe, Lancereaux, Kapposi, etc. Mais lorsqu'il s'agit seulement d'une ulcération ou de la cicatrice qui la suit, même s'il existe des antécédents syphilitiques indubitables, il est difficile de se prononcer sur leur nature. Un ulcère simple de l'estomac lié à toute autre cause, à une alimentation vicieuse ou même à l'ingestion de liquides corrosifs, les cicatrices qui leur succèdent ne se laisseraient pas distinguer de pareilles lésions développées sous l'influence de la syphilis. Les ulcères simples de l'estomac ont bien, il est vrai, dans certains cas, une apparence caractéristique qui tient à ce que la perte de substance présente un bord nettement coupé et qu'elle est taillée en talus ou en gradins, répondant à la section des diverses couches de l'estomac ; mais cette disposition n'est pas absolument constante, et ces ulcères présentent de nombreuses variétés d'aspect. Aussi l'anatomie pathologique qui permet de distinguer sûrement les ulcères dus à des tumeurs, à l'épithéliome, au carcinome, au lymphadénome, etc., ne fournit-elle pas des données certaines en ce qui touche le diagnostic anatomique de l'ulcère simple et de l'ulcère syphilitique, alors que le néoplasme gommeux a disparu par le progrès de l'ulcération.

Ce diagnostic anatomique est encore plus difficile sur la muqueuse de l'intestin grêle et du gros intestin, parce

qu'il doit être fait là avec les ulcères tuberculeux, avec les cicatrices de la fièvre typhoïde, avec les ulcérations de la dyssenterie, en outre de toutes les tumeurs qui peuvent s'ulcérer dans l'intestin telles par exemple que les néoplasies leucémiques, cancéreuses, etc.

On doit de plus ne pas perdre de vue ce fait que la phthisie pulmonaire et la tuberculose de l'intestin coïncident souvent avec la syphilis, et que des ulcérations liées à un état amyloïde des vaisseaux intestinaux peuvent être la suite de suppurations syphilitiques prolongées.

Il faut, dans chaque cas particulier, faire avec soin le diagnostic anatomique différentiel, et encore la syphilis ne pourra-t-elle pas être affirmée sûrement s'il n'y a pas de néoplasmes gommeux.

Il est inutile d'ajouter que les ulcérations stomacales et intestinales ne présentent aucun symptôme spécial qui permette d'affirmer leur nature pendant la vie.

Le traitement anti-syphilitique paraît avoir réussi dans quelques observations de troubles gastriques et intestinaux qu'on avait rapportés à la syphilis (Gendrin, cité par Lancereaux, Dujardin-Beaumetz).

Ce que nous venons de dire concernant la difficulté de rapporter à la syphilis telle ulcération donnée de l'estomac ou de l'intestin s'applique de tout point aux ulcérations de la partie inférieure du rectum ; celles-ci s'accompagnent constamment de rétrécissement et sont généralement désignées sous le nom de *rétrécissements syphilitiques du rectum*.

Cependant on est loin d'être d'accord sur la nature de ces ulcérations. M. Gosselin, qui en a donné une excellente description, les attribue à une inflammation du rec-

tum provoquée par la présence de chancres dans l'anüs; elles ne sont pas pour lui de nature syphilitique. Lancereaux, Leudet les considèrent comme n'ayant pas de rapports directs avec la vérole et comme succédant à toutes les lésions vénériennes de la vulve et de l'anüs (vulvite, plaques muqueuses, érosions, etc.). Pour Desprès, ils sont la conséquence de chancres phagédéniques et de plaques muqueuses de la région. Le fait qu'on les observe presque exclusivement chez la femme et que le traitement anti-syphilitique est sans action contre ces ulcérations et ces rétrécissements, témoigne contre leur nature syphilitique. D'après Virchow, il est impossible, par l'examen d'une pièce de ces ulcérations et rétrécissements du rectum, de se prononcer sur la question de savoir s'il s'agit de la syphilis ou de la dyssenterie chronique; la considération du siège peut seule fournir une donnée positive, car les ulcérations syphilitiques s'observent à l'anüs, ou près de l'anüs ou dans l'ampoule rectale, tandis que les ulcères dyssentériques existent suivant toute la longueur du gros intestin. Nous pouvons ajouter que si les ulcères vénériens du rectum s'accompagnent toujours de rétrécissement, il n'en est pas de même de ceux de la dyssenterie, qui peut même donner lieu à une dilatation du rectum avec épaissement rigide de ses parois. Cependant, dans la discussion qui eut lieu à la Société de chirurgie, MM. Alph. Guérin, Verneuil, Panas les regardèrent comme de nature syphilitique. A l'exemple de M. A. Fournier, qui n'hésite pas à rapporter à la syphilis ces ulcérations et ces rétrécissements et qui les décrit sous le nom de syphilome ano-rectal, MM. D. Mollière et Jullien les regardent aussi comme étant syphilitiques.

Quoiqu'il soit très-difficile, sinon impossible, de se prononcer sur la question de savoir si le point de départ de ces ulcères est un accident primitif simplement vénérien ou un accident syphilitique de la période secondaire ou une gomme, il est cependant hors de doute qu'ils s'observent chez des femmes syphilitiques.

L'ulcération accompagnée de rétrécissement siège dans la moitié inférieure du rectum, qu'elle entoure dans une hauteur de 5 à 6 centimètres environ; rarement (cinq fois sur 58 cas, Perret) elle remonte à 9 centimètres et au-delà. Elle déborde quelquefois sur la peau de la fesse autour de l'anus. L'ulcération montre une surface rouge, habituellement couverte d'un muco-pus épais, au niveau de laquelle les parties constituantes de la muqueuse, les glandes et le revêtement épithélial ont disparu et sont remplacés par un tissu embryonnaire plus ou moins végétant. D'après M. Malassez, qui a communiqué à ce sujet une note à M. Delens, rédacteur de l'article *rectum* du *Dictionnaire encyclopédique*, la portion la plus rétrécie et la moins dilatable présente, non pas comme on le dit ordinairement, un tissu cicatriciel, mais un tissu complètement analogue à celui des bourgeons charnus. Celui-ci est formé d'éléments jeunes et il est peu résistant. D'après M. Malassez, les parties inférieures et plus anciennes présenteraient des faisceaux fibreux de nouvelle formation, entourés de cellules embryonnaires comme dans les cicatrices. Les faisceaux de la couche musculaire seraient séparés par ces cellules infiltrées entre eux, et même il y aurait là des îlots de cellules rondes et libres constituant de petits abcès miliaires qui seraient le point de départ des fistules.

Le rétrécissement peut s'étendre à une assez grande

hauteur dans les cas exceptionnels et s'accompagner de fistules.

Il est peu de maladies dont les accidents soient aussi pénibles, aussi longs et parfois aussi graves que ceux de cette lésion. Je n'ai pas l'intention de les décrire, ce serait sortir de mon sujet, et ils ne diffèrent pas des symptômes des rétrécissements du rectum en général. Je n'en ai observé, dans mon service, que deux en trois ans. Il s'agissait dans ces deux cas de femmes ayant eu autrefois la série des manifestations syphilitiques. L'un de ces rétrécissements était porté à un degré tel qu'il y avait rétention à peu près complète des matières, et il pouvait à peine laisser passer une sonde urétrale. La malade restait sans pouvoir aller à la garde-robe quinze jours et davantage : elle avait la région anale criblée de fistules. Je la fis passer dans le service de M. Th. Anger. Mais, dans le plus grand nombre de ces lésions, la chirurgie est aussi impuissante que la médecine, et les malades succombent, lorsque le rétrécissement atteint ce degré, à une péritonite ou à des accidents de rétention stercorale.

Le traitement mercuriel et iodique est absolument sans effet contre ces rétrécissements.

SYPHILIS DE L'APPAREIL RESPIRATOIRE. — De tout l'arbre aérien c'est le *larynx* qui est incontestablement le plus souvent atteint par la syphilis, et surtout par la syphilis tertiaire.

L'épiglotte en est le siège le plus commun. On a pu suivre, par l'examen laryngoscopique, l'évolution de gommès de l'épiglotte, qui, débutant par une ou plusieurs petites tumeurs sous la muqueuse, s'ouvrent, présentent des bords épais et taillés à pic, pendant que l'ulcération

gagne en profondeur en s'accompagnant de périchondrite. Ces gommès ne sont généralement pas dures et fibreuses, mais plutôt, suivant Virchow, constituées par un tissu mou blanchâtre, médullaire, très-riche en cellules embryonnaires. Les cordes vocales et l'intérieur du larynx sont souvent aussi ulcérées, la muqueuse qui les tapisse est détruite et son tissu conjonctif est infiltré de cellules embryonnaires.

Les conséquences anatomiques de pareilles ulcérations et inflammations profondes sont les mêmes que celles qui s'observent dans les ulcérations laryngées tuberculeuses, c'est-à-dire l'œdème de la glotte, la périchondrite, la nécrose partielle des cartilages, les abcès et la suppuration du cou, les fistules cutanées, etc. Lorsque la lésion est moins profonde et qu'elle se borne à des ulcérations sur lesquelles bourgeonne le tissu conjonctif enflammé de la muqueuse, il se produit des végétations papillaires, de petits polypes irréguliers.

Lorsque la lésion guérit sous l'influence d'un traitement approprié, on est exposé à des accidents dus à la rétraction cicatricielle de la muqueuse laryngienne, à une déviation de l'épiglotte, à un rétrécissement laryngien.

La syphilis se traduit alors symptomatiquement par les signes des laryngites chroniques, la raucité de la voix, l'aphonie, les quintes de toux, les accès de suffocation. Ceux-ci sont tellement intenses et parfois si subits et si graves qu'on est obligé de recourir à la trachéotomie.

Le traitement qu'on oppose souvent avec un succès complet aux accidents laryngiens, est le traitement iodique qui réussit surtout lorsque la maladie est prise à son début. Les cautérisations avec le nitrate d'argent, avec

l'acide chromique (Isambert), aident à la guérison. La trachéotomie, ressource ultime contre les accès de suffocation qui menacent la vie, réussit plus souvent peut-être que dans les autres affections où elle est indiquée. Je l'ai vue réussir chez un malade auprès duquel j'assistais M. Trélat dans cette opération. M. Trélat a donné une statistique des faits publiés d'après laquelle la trachéotomie a réussi 76 fois sur 100. Malheureusement l'opération ne met à l'abri ni d'une récurrence, ni des accidents de sténose, et M. Thomson (cité par M. Jullien) a dû faire la trachéotomie chez un homme âgé qui fut opéré quatre fois avec succès dans l'espace de quatre ans.

La trachée et les *grosses bronches* présentent, mais bien plus rarement, des lésions analogues qui siègent de préférence à l'extrémité supérieure et à l'extrémité inférieure de la trachée. Comme pour le larynx, les néoformations sont formées d'élevures de la muqueuse, analogues aux grosses papilles linguales; elles s'ulcèrent et, à la suite de la réparation, des brides fibreuses cicatricielles s'organisent et rétrécissent le conduit trachéal dans son diamètre transversal ou le diminuent dans son étendue longitudinale.

Les faits de ce genre les plus authentiques sont ceux de Worthington, Moissenet, Virchow, Wilks, Lance-reaux.

Les lésions de la trachée sont assurément très-voisines des ulcérations tuberculeuses au point de vue anatomique; mais elles en diffèrent par leur début, par la nature du néoplasme initial et aussi par la formation du tissu cicatriciel et la tendance à la sténose du conduit trachéal.

Les symptômes de la trachéite syphilitique sont ceux de la trachéite chronique auxquels s'ajoutent, s'il y a rétrécissement inflammatoire ou cicatriciel, la dyspnée, la suffocation, la respiration sifflante, bruyante et même le cornage.

L'histoire de la *syphilis du poumon* est encore loin d'être bien connue, quoiqu'elle soit signalée dans les anciens auteurs longtemps avant les découvertes anatomiques et cliniques de Laennec. Mais lorsqu'on trouve décrites dans Morton, Sauvage, etc., les phthisies vénériennes, blennorrhagiques, syphilitiques, cela veut dire simplement que les maladies vénériennes, la blennorrhagie et la syphilis étaient entrées pour leur part dans les causes plus ou moins éloignées qui avaient amené la phthisie. Nous sommes aujourd'hui plus difficiles et il ne suffit pas que la syphilis puisse entrer en ligne de compte d'une des maladies chroniques les plus communes, la phthisie pulmonaire, comme une cause prédisposante ou déterminante, pour que la phthisie soit dite syphilitique. Il ne suffit pas non plus que des tubercules pulmonaires ou l'une des nombreuses formes anatomiques de la tuberculose du poumon soient rencontrés à l'autopsie d'un sujet ayant eu autrefois ou présentant encore des manifestations syphilitiques pour attribuer la lésion pulmonaire à la syphilis. En effet, nous voyons souvent ici des femmes qui avaient des manifestations tuberculeuses avant d'avoir eu les accidents du début de la vérole : syphilis et tuberculose marchent ensemble, sans se gêner, tant s'en faut, de même qu'une syphilis antérieure n'empêche pas la phthisie de se développer plus tard. Pour que les lésions syphilitiques du poumon fussent en concordance

avec ce que nous savons des mêmes altérations des autres viscères, il faudrait donc y rencontrer soit une inflammation de caractère spécial, portant en particulier sur le tissu conjonctif, de nature chronique et scléreuse, soit des néoplasmes gommeux. L'anatomie à l'œil nu et au microscope devrait être bien faite et donner des résultats comparatifs, et la marche, le siège et la dissémination des productions morbides devraient se traduire à l'observation clinique par des symptômes spéciaux.

Si nous faisons le bilan des observations de syphilis pulmonaire, il faut d'abord laisser de côté pour le moment celles qui ne sont pas suivies d'autopsie, car on peut avoir eu affaire à des broncho-pneumonies plus ou moins longues ou à une manifestation de tubercules très-peu confluent terminée pour un certain temps par la guérison ou à tout autre accident du côté des bronches et du poumon.

La syphilis infantile du poumon est bien connue et ne soulève aujourd'hui aucune contestation depuis les travaux de Depaul, Lorain et Robin, Virchow, etc. J'ai eu autrefois l'occasion d'en examiner, avec M. Ranvier, un cas typique dont nous avons donné la description dans notre manuel. Mais on est loin d'avoir, pour le poumon de l'adulte, des renseignements aussi précis.

Virchow, dans son livre sur la syphilis constitutionnelle, reste dans le doute, mais il est plus explicite, bien qu'en formulant plus d'une réserve, dans son traité des tumeurs. Il ne voudrait pas révoquer en doute toutes les observations qui ont été données comme des gomme du poumon. Mais nous devons avouer qu'il est bien difficile de faire le diagnostic anatomique de la gomme du pou-

mon avec les formes variées des lésions tuberculeuses, si l'on s'en tient aux observations publiées jusqu'ici. En novembre 1861 j'ai montré à la Société anatomique des poumons qui présentaient deux petites tumeurs dures, constituées à la surface du poumon par un épaississement calleux de la plèvre, par une enveloppe de tissu pulmonaire induré et dont le centre offrait à considérer des nodules fibreux très-denses l'une d'elles était un peu ramollie. Le malade syphilitique qui faisait le sujet de cette observation avait une laryngite ulcéreuse et des gommés du testicule. Je considérai cette lésion pulmonaire comme syphilitique; mais il faut avouer qu'en s'en tenant aux caractères anatomiques, cela était douteux, car on rencontre souvent, au sommet des poumons, de petites masses fibreuses analogues, ramollies souvent à leur centre et qui n'ont rien à faire avec la syphilis: aussi ne serai-je pas aussi affirmatif aujourd'hui qu'il y a dix-sept ans. Virchow cite (1) l'autopsie d'une femme syphilitique dont la plèvre et les poumons présentaient des tumeurs de volume variable, les plus grosses du volume d'un pois jusqu'à celui d'une noix, homogènes, de couleur jaune, et plus denses, plus résistantes que ne le sont les nodules de tubercules et de pneumonie caséuse: mais encore peut-il se trouver des lésions analogues dans la tuberculose. L'examen microscopique, dans le fait de Virchow qui remonte à 1862, n'a pas été fait non plus avec le soin qu'on y mettrait aujourd'hui.

Dans un fait de M. Maunoir (Société anatomique et *Progress médical*, 1873, p. 581) où il s'agissait d'un cas très-

(1) Traité des tumeurs, trad. fr., t. II, p. 460.

manifeste de syphilis, les productions pulmonaires regardées comme gommeuses ont été examinées par M. Malassez qui a trouvé, dans les parties centrales, du tissu fibreux et de petites cellules en dégénérescence. En dehors du tissu fibreux disposé en couches concentriques, il existait, dans le tissu périphérique, une zone de prolifération avec des cellules connectives intactes et pressées. Les vaisseaux présentaient presque tous des oblitérations ou des soi-disant *riesenzellen*. Cette observation est assez convaincante, bien qu'on puisse trouver de gros tubercules fibreux dans le poumon, et bien que le grand nombre des oblitérations vasculaires soit plutôt en rapport avec la tuberculose qu'avec la syphilis. Dans une autre observation due à M. Maunoury (Société anatomique et *Progrès médical*, 1876, p. 420) les antécédents manquent, la malade qui était albuminurique, avait dans le foie, dans la plèvre et dans le poumon des tumeurs qui ont été regardées comme des gommès, mais il n'est pas question de l'examen microscopique qui, vraisemblablement, n'a pas été pratiqué.

Dans un autre fait présenté à la Société anatomique par M. Cüffer, un homme traité pour une gomme supprimée de la cuisse dans le service de M. Gosselin, avait succombé à une lésion pulmonaire caractérisée par de la pleurésie et par des nodules ou masses assez volumineuses siégeant à la base des lobes supérieur et inférieur du poumon gauche et dans les lobes moyen et inférieur du poumon droit. Ces ilots rappelaient tantôt la disposition des lobules du poumon, et ressemblaient à des lobules de pneumonie à surface de section grisâtre, tantôt elles affectaient une forme arrondie et elles étaient plus blanches et plus dures. A l'examen microscopique que nous fîmes, M. Coÿne et moi, nous trouvâmes que les premières parties étaient

constituées par de la pneumonie catarrhale et purulente, mais qu'il y avait des portions altérées où l'on trouvait des quantités de petites cellules nucléaires agglomérées comme dans les gommès syphilitiques. Chez ce même malade il y avait une gomme récente très-caractéristique du rein.

Les exemples qui précèdent sont ceux qui nous ont paru les meilleurs à citer en ce qui touche les gommès du poumon. Assurément il serait difficile de constituer avec eux l'histoire anatomique des gommès de cet organe. Aussi malgré l'opinion contraire de nos savants collègues MM. Lancereaux et Landrieux, je crois que l'étude des gommès du poumon est bien peu avancée surtout au point de vue anatomique et histologique auquel il faut de toute nécessité se placer d'abord pour affirmer la réalité de leur existence.

Dans les recherches nouvelles qui restent à faire sur ce sujet, il ne faudra pas oublier que le poumon se comporte vis-à-vis des tumeurs autrement que la plupart des autres tissus et organes. Qu'une inflammation ou une tumeur, sarcome, carcinome, etc., se développe dans le poumon, les cavités alvéolaires de cet organe seront remplies, bourrées par les cellules de nouvelle formation. Dans un carcinome du poumon, les cellules de la néoplasie siègent uniquement d'abord dans l'intérieur des alvéoles. Il en est de même pour la pneumonie aiguë dans laquelle le tissu fibro-élastique des cloisons n'est pas modifié, tandis que les cavités alvéolaires sont pleines de cellules. On sait aussi que lorsque les granulations tuberculeuses se développent dans le lobule pulmonaire, les petites cellules de la néoplasie remplissent d'abord les alvéoles. Les cavités alvéolaires se comportent donc comme le feraient les

espaces inter-fasciculaires du tissu conjonctif. Tout porte à penser qu'il en est de même dans la syphilis, que les alvéoles pulmonaires sont remplis primitivement de petites cellules et que la formation nouvelle de tissu conjonctif venant épaissir la charpente fibreuse pulmonaire de la région envahie et constituer une coque épaisse à la gomme, se forme plus tard. Mais ce sont là des hypothèses sur lesquelles je ne veux pas m'arrêter plus longtemps.

Les cicatrices de la surface des poumons ont-elles, chez l'adulte, une valeur absolue caractérisant la syphilis? Je ne le crois pas, car on les observe souvent chez les personnes âgées, et il est probable que des tubercules guéris et crétacés, entourés de tissu fibreux ou de pneumonie interstitielle localisée, en sont souvent l'origine.

S'il reste encore un certain doute sur les altérations syphilitiques du poumon de l'adulte, sur les pneumonies spécifiques et sur les gommés du poumon, il n'en est pas de même des lésions du même ordre chez le fœtus. Tous les auteurs, en effet, rapportent ces pneumonies spéciales à la syphilis héréditaire.

Chez les fœtus nés avant terme, chez les morts-nés et chez les enfants qui ont vécu quelques jours, on trouve alors, à l'autopsie, des nodosités ou petites tumeurs habituellement superficielles, quelquefois profondes, assez dures, isolées ou groupées, de couleur rosée ou grise, ou rouge, parsemées de petits points blanchâtres ou jaunâtres. Leur volume est variable depuis celui d'une lentille ou d'un pois jusqu'à une petite noix. Sur une section, on voit que leur forme est sphérique ou lobulaire, et que dans toute

leur étendue ils montrent ces mêmes petits points blanchâtres. Ces nodosités sont à peine saillantes et elles représentent simplement une partie du poumon plus ou moins considérable en état d'hépatisation lobulaire spéciale. D'autres fois, au lieu d'ilots sphériques, on a affaire à l'envahissement d'une étendue plus considérable d'un lobe, de la partie inférieure et des bords du lobe supérieur ou de tout le lobe inférieur par exemple ; le plus souvent cette partie altérée, dense, plongeant au fond de l'eau sans hésitation, est décolorée, grise ou blanche à la surface comme sur une section. La section est planiforme et lisse, la plèvre est toujours en pareil cas troublée, épaissie, enflammée.

M. Virchow a donné à cet état le nom de *pneumonia alba*, hépatisation blanche. M. Depaul avait décrit à l'œil nu cette lésion du poumon et l'avait rapportée à sa véritable nature. Virchow, Forster, Robin et Lorain en ont donné la description histologique.

Les nodules isolés, comme les parties plus étendues en hépatisation blanche, présentent la même structure. Les parois des alvéoles, le tissu qui entoure les bronches et les vaisseaux sont épaissis et montrent des cellules embryonnaires rondes ou fusiformes. Le contenu des alvéoles est formé par des couches de cellules pavimenteuses ou cubiques disposées les unes sur les autres, quelquefois en forme de globes épidermiques d'où le nom d'épithéliome que MM. Robin et Lorain avaient donné à la lésion. Au milieu des alvéoles, on trouve des cellules rondes plus ou moins volumineuses, plus ou moins remplies de granulations graisseuses. Les bronches, qui sont tapissées par leur épithélium cylindrique à cils vibratils, et dont la paroi est également épaissie, montrent dans leur intérieur une accu-

mulation de cellules cylindriques et de cellules rondes. La partie centrale de ces nodules, où la circulation est gênée par l'abondance des cellules, peut subir une dégénérescence caséuse sèche ou se ramollir et donner lieu à une petite quantité d'un liquide puriforme.

Les parties atteintes d'une hépatisation plus étendue sont constituées de la même façon, mais il n'y a pas toujours un épaissement très-notable ni régulier des cloisons. Fœrster qui a bien vu cet épaissement de la trame fibreuse pulmonaire, se demande s'il doit être considéré comme caractéristique de la syphilis, car il l'a rencontré dans d'autres circonstances. M. Parrot (*Progrès médical*, 24 août 1878), pense que tous les cas de pneumonie infantile où Forster a rencontré cette lésion, doivent être rapportés à la syphilis. Il est très-probable, en effet, qu'il en est ainsi.

J'ai examiné plusieurs cas de cette pneumonie spéciale syphilitique ; nous avons donné le dessin de l'un deux, dans notre manuel. Avec des variations d'aspect faciles à comprendre, tenant à la dissémination ou à la généralisation des lésions, à l'état de la vascularisation au moment de la mort, c'est au fond toujours le même ensemble de modifications pathologiques qu'on observe. Dans tel cas donné, il y a de la tendance dans certaines parties à une formation exubérante de cellules rondes, et l'hépatisation est riche en suc ; ailleurs il existe beaucoup de cellules épithéliales, souvent en dégénérescence granuleuse, dans les bronches et les alvéoles, et alors l'hépatisation est opaque, avec de nombreux points ou îlots blancs, et elle est sèche. Virchow a vu de véritables gommés dans de pareils poumons.

Il est impossible de confondre cette pneumonie syphiliti-

que avec la tuberculose ; on sait d'ailleurs que les granulations tuberculeuses ne sont jamais congénitales. Notons cependant, à titre d'exception rarissime, que Virchow en a vu un cas.

J'ai assisté ces jours-ci à l'autopsie faite par M. Th. Anger, d'un enfant de deux ans, dont je vous ai parlé dans ma 9^e leçon, à propos des exostoses du crâne, et qui présentait du côté des poumons une lésion syphilitique dont je dois vous dire un mot.

Ce petit malade avait presque constamment toussé et souffert de bronchites depuis sa naissance. A l'autopsie, nous avons trouvé en différents points du poumon, à la base des lobes, aux bords tranchants des lobes supérieurs notamment, avec une pleurésie légère, sans épanchement, des lobules indurés, hépatisés, tranchant par leur coloration gris-rosé sur le reste du poumon qui était très-congestionné. Ces lobes étaient un peu saillants comme cela a toujours lieu dans la pneumonie lobulaire. A la surface de quelques-uns et sur leur section, on voyait de petits points et des lignes opaques et blanchâtres. Leur surface de section était planiforme, assez résistante, donnait peu de liquide au raclage et ils plongeaient au fond de l'eau.

L'examen des parties hépatisées a montré les lésions d'une pneumonie lobulaire chronique. Dans les îlots de pneumonie les plus anciens, les alvéoles étaient complètement remplis par des éléments cellulaires qui étaient différents suivant les parties de l'alvéole examinées. Immédiatement en contact avec la paroi fibro-vasculaire, on trouvait une ou deux couches de cellules pavimenteuses appliquées contre la paroi et tuméfiées bien que conservant la forme d'un pavé, d'un polyèdre à angles mousses dont les deux faces opposées, la base juxtaposée à la

paroi et la face tournée vers la lumière de l'alvéole étaient des cellules plus larges que les faces latérales ; les diamètres transversaux étaient plus grands que les diamètres verticaux. Dans l'intérieur de l'alvéole il y avait des cellules arrondies granulo-graisseuses et de grandes cellules rondes pourvues de plusieurs noyaux et également granuleuses. Les cloisons alvéolaires étaient épaissies, mais contenaient très-peu de cellules fusiformes et pas du tout de cellules embryonnaires. Le réseau vasculaire très-riche qui cheminait à la surface et dans l'épaisseur des cloisons renfermait peu de sang dans ces portions du poumon.

Les parties qui m'ont paru altérées depuis moins longtemps montraient dans leurs cloisons des vaisseaux capillaires très-nombréux remplis de sang. Les parois des cloisons alvéolaires étaient tapissées aussi de cellules pavimentéuses, mais au lieu de trouver uniquement des cellules rondes dans leur intérieur, on voyait des amas de cellules prismatiques contiguës situées au centre des alvéoles, et ces cellules se continuaient avec l'agglomération de cellules analogues qui remplissaient les petites bronches. Celles-ci en effet étaient distendues par des cellules prismatiques ou cylindriques tuméfiées, pressées les unes contre les autres. La surface des petites bronches et des bronches plus volumineuses était tapissée par des cellules cylindriques à cils vibratils disposées en plusieurs couches et dont les plus anciennes remplissaient le calibre de ces conduits. Autour des bronchioles et des vaisseaux, il existait une assez grande quantité de faisceaux de tissu conjonctif séparés par des cellules plates.

Les parties grises miliaires situées au milieu du tissu rosé hépatisé dont je viens de parler étaient décolorées à l'œil nu, ce qui était dû à une moins grande quantité de

sang contenu dans les vaisseaux des parois alvéolaires. C'était évidemment les portions de ce tissu les plus anciennement altérées.

Autour des lobules ainsi modifiés, le tissu pulmonaire était fortement congestionné et les vaisseaux des cloisons étaient distendus par le sang.

Voilà des lésions qui, assurément, doivent être rapportées à la syphilis. L'enfant était manifestement syphilitique. Depuis sa naissance il avait eu des éruptions successives de syphilides cutanées et de plaques muqueuses et il avait toussé; les os du crâne étaient couverts d'exostoses; il était mort de cachexie syphilitique avec une lésion pulmonaire qui n'avait aucun rapport avec la tuberculose et qu'on ne peut pas rapporter non plus à une broncho-pneumonie simple. Le tissu conjonctif du poumon ne présentait pas, il est vrai, un épaissement inflammatoire partout manifeste; malgré cela je n'hésite pas à considérer ce fait comme un cas de pneumonie syphilitique.

Ne croyez pas cependant, messieurs, que nous soyons encore complètement édifiés sur l'anatomie pathologique de ces pneumonies dues à la syphilis héréditaire. Nous voudrions voir déterminer exactement l'état des cloisons du poumon et la structure du tissu fibreux qui les compose à toutes les époques de la vie intra-utérine et dans les premières années de la naissance afin d'avoir un terme de comparaison positif avec les altérations pathologiques qui portent sur la trame pulmonaire.

J'ai trouvé dans le fait de syphilis héréditaire de M. Bouchard rapporté précédemment (voyez page 330) et dans lequel il existait une broncho-pneumonie toute spéciale, une lésion très-curieuse des fibres élastiques.

Elles se cassaient et se fragmentaient en petits morceaux

comme des filaments de verre. J'ai cherché depuis cette même lésion dans les broncho-pneumonies vulgaires, et, dans les quelques faits que j'ai pu observer se rapportant à des pneumopathies liées à la syphilis sans la rencontrer de nouveau.

Les symptômes de ces pneumonies syphilitiques sont très variables : les enfants nouveau-nés, atteints de la forme décrite par Depaul meurent asphyxiés dans les premiers jours qui suivent leur naissance. Ceux qui, après avoir respiré, sont atteints de broncho-pneumonie, présentent les signes de la broncho-pneumonie vulgaire.

Les lésions du thymus qu'on décrit habituellement avec la syphilis infantile des organes respiratoires n'ont pas, d'après les plus récents travaux sur la question, la valeur que leur avait attribuée autrefois Paul Dubois.

SYPHILIS DE LA RATE, DES CAPSULES SURRÉNALES ET DES GANGLIONS.

— La *rate* est constamment hypertrophiée dans la syphilis héréditaire : la capsule est épaissie et enflammée en même temps que le tissu de la rate est plus dur qu'à l'état normal. Les observations de Baerensprung, S. Gée, etc. ont mis ce fait hors de doute. On ne connaît pas encore bien quelles sont les modifications du parenchyme qui répondent à cet état.

Il est probable que la rate est aussi plus ou moins hypertrophiée dans la syphilis secondaire de l'adulte, mais la constance de ce signe n'est pas aussi bien établie.

Quant aux productions gommeuses de la rate, elles doivent être extrêmement rares et je n'en ai jamais observé. Il faudrait se garder de prendre pour des gommés des infarctus spléniques ou les noyaux d'induration qui succèdent aux infarctus. Il est probable que certains épaississements

de la capsule reconnaissent pour cause la syphilis. Mais ces épaisissements de la capsule sont si communs chez les personnes avancées en âge qu'on ne peut les regarder en rien comme caractéristiques de la syphilis.

Les *capsules surrénales* ont été vues en dégénérescence graisseuse (Virchow) dans quelques cas de syphilis tertiaire, mais c'est là une lésion qui est loin de pouvoir entrer en ligne de compte de la syphilis.

Chez les nouveau-nés syphilitiques on observe, par contre, une altération spéciale qui doit être rapportée à la vérole héréditaire. Elle porte à la fois sur la capsule et sur le parenchyme (Ollivier et Ranvier, Parrot). La capsule est enflammée, épaissie et, sur une section examinée au microscope, on trouve une formation nouvelle d'éléments embryonnaires disposés en couches ou en amas ronds entre ses faisceaux fibreux.

De plus on observe dans le parenchyme de petites taches ou des noyaux semi-transparents, qui sont constitués par des îlots de cellules embryonnaires, de la même façon que les petits grains du foie chez les mêmes sujets.

Les *ganglions lymphatiques* que nous avons étudiés déjà à propos du chancre et des premières manifestations cutanées (voyez page 98) sont relativement beaucoup moins influencés par la syphilis tertiaire. La pléiade ganglionnaire de la première époque de la vérole s'efface peu à peu : les ganglions restent pendant une ou plusieurs années plus volumineux qu'à l'état normal et durs, mais ils finissent par revenir à leur volume ordinaire et, lorsque surviennent des accidents profonds tels que les syphilides tuberculeuses ou gommeuses de la peau et des muqueuses,

ces ganglions sont très-rarement hypertrophiés de nouveau ou enflammés dans la région voisine des ulcérations.

Il n'en est pas toujours de même dans la syphilis viscérale portant sur le foie, sur les organes du tube digestif et sur les poumons. Ainsi, dans une observation dont j'ai dit un mot à propos des gommés de l'estomac, il y avait, en même temps que des gommés de l'estomac et une gomme du foie, une adénite étendue aux ganglions situés au devant du trépied cœliaque, au bord supérieur du pancréas, au voisinage du pylore, et autour des bronches. Ces ganglions étaient blancs, tuméfiés et durs ; sur leur surface de section on faisait suinter des gouttelettes de liquide puriforme. Ce liquide, de même que le liquide renfermé dans les ganglions lymphatiques du poumon, examiné à l'état frais, contenait, avec des cellules lymphatiques rondes, plus ou moins granuleuses, de grandes cellules endothéliales gonflées et en quantité considérable, munies d'un noyau ovoïde ou de plusieurs noyaux.

Ces ganglions, durcis par le séjour successif dans le liquide de Muller, la gomme et l'alcool, et examinés sur des sections minces, ont montré que tous les vaisseaux lymphatiques périganglionnaires et capsulaires, les voies lymphatiques, les sinus périfolliculaires et tout le tissu caverneux des ganglions, étaient remplis et distendus à un haut degré par de grandes cellules globuleuses, d'aspect épithélioïde, provenant des cellules lymphatiques et des cellules tuméfiées de l'endothélium qui revêt les cavités et voies lymphatiques. Au centre des ganglions notamment, quand on avait débarrassé par le pinceau les éléments cellulaires libres de la coupe, on voyait de grandes cavités alvéolaires représentant les sections des canaux lymphatiques.

tiques afférents. Le tissu réticulé de la substance caverneuse montrait aussi des mailles extrêmement agrandies et remplies de ces cellules. Les canaux lymphatiques du centre du ganglion, après l'action du pinceau qui les débarrasses des cellules libres qui les remplissaient, étaient extrêmement élargis ; les sinus lymphatiques avec leurs cloisons et les mailles du tissu caverneux lymphatique paraissaient vides ou plus ou moins remplis de cellules.

Partout où l'on trouvait sur une coupe un îlot de tissu réticulé fin, il y avait autour de lui des mailles énormes de tissu caverneux, et les sinus et voies lymphatiques étaient distendus démesurément. Ces cavités, plus ou moins débarrassées de leur contenu, montraient en place les grandes cellules endothéliales gonflées, granuleuses, possédant un ou plusieurs noyaux ovoïdes, en même temps que des cellules lymphatiques normales. Le protoplasma grenu des grandes cellules était tantôt globuleux, tantôt allongé, un peu aplati parfois, et souvent il envoyait des prolongements anguleux. Souvent aussi ces cellules étaient irrégulièrement pavimenteuses, à bords mousses, forme qu'elles devaient à leur aplatissement réciproque par compression.

Il y avait donc là une inflammation catarrhale de toutes les voies lymphatiques contenues dans le ganglion, inflammation consécutive à la même lésion des vaisseaux lymphatiques afférents, et ayant pour origine les lésions syphilitiques du foie et de l'estomac. Il est certain qu'il s'agissait bien là d'une inflammation du revêtement interne des voies lymphatiques, et que les grandes cellules gonflées qui les remplissaient n'avaient pas été simplement transportées, mais qu'elles s'étaient réellement formées sur place dans le ganglion, soit aux dépens des cel-

lules endothéliales, soit aux dépens des cellules lymphatiques.

C'est là une forme d'adénite médullaire syphilitique, dans laquelle les voies lymphatiques et les sinus, c'est-à-dire toute la substance caverneuse, sont le siège d'une inflammation chronique qu'on peut appeler catarrhale, par opposition aux formes scléreuses ou cirrhotiques, caractérisées par l'épaississement du tissu conjonctif des cloisons. Cette adénite est le pendant et la conséquence de l'inflammation chronique des vaisseaux lymphatiques.

Dans l'autopsie de l'enfant syphilitique mort dans le service de M. Th. Anger, dont je vous ai déjà entretenu (page 310 et page 423), les bronches étaient entourées de gros ganglions lymphatiques très-vascularisés et durs. Il n'y avait pas de dégénérescence caséuse des ganglions, ni de points opaques visibles à l'œil nu, ce qui les distinguait des ganglions strumeux ou tuberculeux.

A l'examen histologique de ces ganglions fait après le durcissement dans l'alcool et dans l'acide picrique, j'ai trouvé une grande quantité de faisceaux de tissu fibreux transparents, facilement colorés par le picro-carmin, semblables à ceux que j'ai rencontrés dans divers cas d'adénite chronique et en particulier dans la tuberculose. Ces faisceaux épais de tissu fibreux étaient surtout disposés, comme cela a lieu constamment (1), autour des vaisseaux sanguins. Il s'agissait là, par conséquent, d'une inflammation chronique des ganglions, causée par une inflammation spécifique du poumon, et ayant donné lieu à un épaississement fibreux de la trame du ganglion.

(1) Voyez mon travail sur les lésions des ganglions lymphatiques, in *Journal de l'Anatomie* de Robin, 1878.

Dans une autre série de faits, assez peu communs du reste, on trouve des gommés des ganglions lymphatiques. Tel est en particulier le cas de gommés des ganglions de la région inguinale, rapporté par M. Verneuil et dans lequel le malade mourut brusquement d'hémorrhagie par une ulcération de la veine fémorale. M. Gonnet (1) a réuni dans sa thèse les observations qui se rapportent aux gommés des ganglions superficiels et profonds.

SYPHILIS DES TESTICULES. — Les lésions syphilitiques du testicule consistent dans des nodules gommeux de l'épididyme qui surviennent à la fin de la période des accidents secondaires, et dans des orchites plus tardives qui sont interstitielles ou gommeuses. A propos des orchites interstitielles, je vous entretiendrai de l'orchite syphilitique des enfants nouveau-nés.

NODULES GOMMEUX DE L'ÉPIDIDYME. — Vers la fin des accidents secondaires de la syphilis, à une époque variable, quatre mois, un an ou plus après le début du chancre, il se produit quelquefois une induration limitée sur l'épididyme, presque toujours au niveau de sa tête. La petite tumeur ayant le volume d'un haricot ou davantage, est fixée au testicule, elle est dure, indolente, et elle passe facilement inaperçue. Plus rarement elle siège sur le trajet de l'épididyme et on a vu aussi le cordon tuméfié au-dessus d'elle. Elle est simple ou bilatérale. Elle ne s'accompagne d'aucun autre désordre ni du côté de la vaginale, ni du côté de la peau.

(1) Gonnet, *Essai clinique sur l'adénopathie tertiaire*. Voyez aussi Humbert, *Thèse d'agrégation sur les néoplasmes des ganglions*, 1878.

Elle guérit très-rapidement par le traitement mixte avec le mercure et l'iodure de potassium.

Sa nature est parfaitement démontrée, non-seulement par les antécédents des malades, mais aussi par ce fait qu'elle ne succède pas à une blennorrhagie et qu'elle cède promptement au traitement mercuriel. Les observations de M. Dron et celles de M. Fournier ont mis hors de doute son affiliation à la syphilis.

Cependant nous devons dire qu'il n'en existe pas jusqu'ici d'examen anatomique. On est réduit à des hypothèses sur le siège et sur la structure de ces petites tumeurs. On suppose qu'elles sont constituées par une formation gommeuse, par une infiltration du tissu cellulaire par de petites cellules rondes ; et comme d'un autre côté, leur présence n'empêche pas la sécrétion du sperme ni l'éjaculation de ce liquide normal contenant des spermatozoïdes, on en conclut qu'elles siègent dans le tissu conjonctif périphérique aux conduits de l'épididyme et non dans ces canaux eux-mêmes.

ORCHITE INTERSTITIELLE. — L'orchite interstitielle de l'adulte, dans la syphilis acquise, appartient, comme l'orchite gommeuse, à la période des accidents tertiaires tardifs. Il est rare qu'elle débute avant la troisième année. C'est de trois ans à dix ans après le début qu'elle peut survenir. Elle est simple ou bilatérale. Le testicule, y compris la tunique albuginée, est le siège d'un épaissement inflammatoire de tout le tissu conjonctif qui le compose, d'une inflammation chronique interstitielle. L'épididyme est bien plus rarement atteint, et c'est surtout alors la tête de l'épididyme qui est altérée.

Au début de l'orchite interstitielle, la glande est plus

volumineuse qu'à l'état normal, sa forme ovoïde est assez régulièrement conservée, et l'augmentation de volume n'est pas très considérable. Si la maladie est abandonnée à son évolution naturelle, il s'atrophie peu à peu, se ratatine en même temps qu'il s'indure. Très-souvent, il existe un épanchement notable dans la tunique vaginale qui est enflammée.

Lorsqu'un testicule syphilitique a été enlevé par un chirurgien, ou lorsqu'on a l'occasion de faire un examen de ce genre après la mort, on observe d'abord l'inflammation de la tunique vaginale qui recouvre le testicule, et des épaissements, des plaques dures, des aspérités ou de petites saillies indurées qui appartiennent à la tunique albuginée.

Si l'on coupe le testicule en deux moitiés suivant son grand axe, on voit que les cloisons fibreuses qui partent du corps d'Highmore sont épaissies et denses. Tout l'organe est plus dur qu'à l'état normal. On ne peut plus étirer avec une pince, dans une certaine longueur, un tube séminifère, comme cela se fait facilement sur une glande saine. Cette opération est devenue impossible parce que les tubes sont soudés à la glande par le tissu conjonctif de nouvelle formation. La surface de section est grise ou rosée au début, plus blanche et d'aspect fibreux, lorsque le testicule est atrophié.

La section de la tunique albuginée montre que cette membrane est plus ou moins irrégulièrement épaissie. Son tissu très-dense se continue dans les plaques et dans les granulations saillantes à la surface qu'on avait constatées tout d'abord. Son épaisseur atteint par places de 1 à 5 millimètres et partout où elle est épaissie, les cloisons fibreuses du testicule qui se continuent dans la glande ont subi la même altération.

La répartition de l'inflammation interstitielle dans le parenchyme testiculaire n'est pas uniforme; il existe des îlots plus ou moins réguliers de tissu fibreux dans les parties où cette inflammation est plus intense.

Si l'on examine au microscope une coupe obtenue après durcissement, et colorée au picro-carmin, on observe, avec un faible grossissement, que les tubes séminifères sont séparés par de larges bandes de tissu conjonctif infiltré de cellules rondes. Lorsqu'on a affaire à un testicule atteint depuis peu de temps et dans la période d'augment ou d'état de la lésion, le tissu conjonctif épaissi présente les caractères du tissu embryonnaire. La paroi propre des tubes séminifères est plus épaisse qu'à l'état normal. Au lieu de posséder, entre les lames qui la composent, des cellules plates du tissu conjonctif, elle montre des cellules tuméfiées ou des cellules rondes. Autour de la paroi propre des tubes, le tissu connectif lâche, formé de faisceaux de fibres qui se déplacent les uns par rapport aux autres, présente une grande quantité de cellules rondes interposées entre ses faisceaux, une véritable transformation embryonnaire qui atteint aussi les parois vasculaires.

En même temps, les cellules épithéliales des tubes séminifères deviennent granulo-graisseuses, rondes, et elles remplissent la lumière des canaux.

A mesure que l'épaississement du tissu conjonctif devenu embryonnaire s'accroît, les tubes comprimés s'atrophient.

Lorsque la lésion arrive à un stade plus avancé, le tissu conjonctif, tout en restant relativement très-épais, devient un tissu fibreux, dense, les tubes testiculaires se rétrécissent, et la glande s'atrophie progressivement.

Si l'on examine au microscope une coupe d'une orchite

interstitielle atrophique, on voit des tubes séminifères minces, isolés et comme perdus au milieu d'un tissu fibreux compacte, possédant plus ou moins de cellules petites, rondes ou ovoïdes. Les tubes eux-mêmes contiennent plus ou moins de petites cellules granulo-graisseuses, leur membrane propre est très-amincie, mais elle n'en conserve pas moins ses caractères.

Les symptômes de l'orchite interstitielle sont insidieux ; les malades ne s'en aperçoivent pas toujours dès le début, car il n'y a pas de souffrance locale, mais seulement et non toujours des douleurs gravatives de la région lombaire. Elle débute tantôt par l'un des testicules, tantôt par les deux à la fois. La lésion, après avoir commencé par l'un deux, peut envahir le second.

La peau du scrotum est normale, l'un des testicules ou tous les deux présentent une augmentation de volume, une tumeur dans laquelle on reconnaît souvent un épanchement léger de la tunique vaginale, en même temps qu'une hypertrophie de la glande. Il est rare que l'épididyme soit tuméfié. M. Ricord croyait même autrefois que l'épididyme et le cordon n'étaient jamais atteints. Mais depuis, de nombreuses observations ont démontré que ces deux segments des voies spermatiques pouvaient montrer des nodosités et des bosselures ovalaires parfois même assez considérables.

La palpation du testicule fournit d'excellents éléments de diagnostic. Lorsqu'elle est pratiquée avec soin et méthode, elle permet, en effet, d'observer une résistance élastique de la membrane albuginée, des épaissements, des plaques, des irrégularités, de petites granulations dures à la surface, toutes particularités qui fournissent d'excellents indices pour le diagnostic.

A ces signes physiques qui varient suivant l'âge de la lésion en même temps que la glande s'hypertrophie, succède au bout de quelques années une atrophie fibreuse incurable. Nous avons peu de signes fonctionnels à ajouter. Le plus important, c'est l'abolition de la fonction du testicule, c'est l'absence de formation de sperme et d'animalcules spermatiques, d'où résulte l'impuissance virile. Cependant, d'après l'expérience de M. Alfred Fournier, il ne faudrait pas croire qu'il en résultât toujours l'impuissance, qu'il est nécessaire de distinguer de la stérilité. M. Fournier professe que des malades, dont les testicules étaient indurés et atrophiés complètement par une orchite interstitielle, pouvaient encore se livrer au coït. Peut-être se vantaient-ils un peu. Nous enregistrons néanmoins ce fait qui est en désaccord avec l'observation générale en vertu de laquelle l'orchite syphilitique abolit l'érection.

Le diagnostic de l'orchite syphilitique doit se faire avec les tubercules du testicule. Ces derniers sont plus fréquemment observés le long du cordon et ils se terminent par suppuration fistuleuse, ce qui n'a pas lieu dans l'orchite syphilitique. Le sarcocèle, le carcinome, le sarcome, la tumeur kystique du testicule sont toujours unilatéraux et de plus leur volume est énorme relativement à celui du testicule syphilitique, leur mode d'évolution rapidement progressive est aussi tout différent.

Livrée à elle-même, la syphilis testiculaire évolue lentement; mais elle arrive fatalement à l'atrophie et à la perte fonctionnelle de l'organe. Au contraire, sous l'influence combinée de l'iodure de potassium à la dose de 1 à 4 gr. par jour et des frictions mercurielles sur le scrotum, on arrive presque constamment à arrêter le mal et à le guérir en restituant au testicule l'intégrité de sa fonction. Mais il

faut agir à temps, dès les premières périodes de la maladie.

ORCHITE INTERSTITIELLE DES ENFANTS NOUVEAU-NÉS. — Il y a quatre ans, nous avons eu l'occasion d'examiner, M. Coÿne et moi, les testicules d'un enfant de trois ans atteint de syphilis héréditaire. Ces testicules m'avaient été envoyés par M. Obdenaro, médecin d'un hôpital d'enfants à Bucharest. Dans ces testicules, dont je puis vous montrer des préparations, les tubes séminifères étaient séparés par des cellules rondes ou fusiformes très-abondantes (1). C'est, je le crois, le premier examen histologique qui ait été fait de cette lésion chez l'enfant, car si North, Thomas Bryant, Hennig, Taylor ont cité des faits de ce genre, ils n'en avaient pas décrit l'anatomie.

MM. Parrot et Hutinel ont étudié spécialement la syphilis testiculaire chez les enfants nouveau-nés. Le travail de M. Hutinel est basé sur dix observations. Les testicules sont un peu plus gros et plus durs qu'à l'état normal, le scrotum est pendant ; lorsqu'on examine, après son ablation, un de ces organes, on reconnaît que l'épididyme est normal et que les lésions de l'albuginée se bornent à très-peu de chose : la tunique vaginale présente quelquefois un très-léger exsudat, quelques cellules lymphatiques retenues dans un lacis de fibrine.

Les deux testicules sont altérés à un même degré et dans toute leur étendue, beaucoup plus régulièrement que chez l'adulte, où l'orchite interstitielle peut-être unilatérale et très-irrégulièrement distribuée dans la même glande.

La lésion consiste soit en petits grains ou amas de cel-

(1) *Manuel d'histologie pathol.* de Cornil et Ranvier, tome II, p. 1099.

lules embryonnaires rondes, semblables aux cellules lymphatiques, disposées dans le tissu conjonctif autour des artérioles qui viennent de l'albuginée. On a alors des îlots de tissu embryonnaire qui affectent la même disposition que les grains que l'on trouve dans le foie des enfants nouveau-nés syphilitiques et qu'on peut décrire comme de petites gommés. Cette lésion s'accompagne d'une orchite interstitielle diffuse plus ou moins marquée. D'autres fois, l'épaississement par néo-formation de petites cellules rondes du tissu conjonctif testiculaire se montre seul. Tous les canalicules séminifères en sont entourés et la glande subit une très-notable hypertrophie. Les cellules contenues dans les canalicules deviennent granulo-graisseuses et s'atrophient comme le canal qui les contient. Ces altérations se rapprochent beaucoup de ce qu'on connaît touchant la syphilis du testicule des adultes. Je dois toutefois vous prévenir contre une erreur facile : le testicule des enfants nouveau-nés renferme, à l'état normal, un tissu embryonnaire et non du tissu conjonctif fasciculé. Aussi la coupe de la glande a-t-elle normalement une apparence homogène fasciculée, montrant des rayons qui partent du corps d'Highmore ; sur cette section, il est impossible d'étirer les canaux spermatiques, si bien que ce tissu qui est normal chez l'enfant qui vient de naître dénoterait chez l'adulte une orchite interstitielle. Pour étudier le testicule syphilitique des nouveau-nés, comme toutes les autres lésions de la syphilis héréditaire, il faut avant tout tenir compte de l'état normal de ces organes suivant les différents âges des enfants.

Les symptômes de ces orchites consistent dans l'hypertrophie, la pesanteur, l'induration générale ou nodulaire des testicules. Les enfants qui en sont atteints meurent généralement parce que d'autres organes plus importants

sont compromis en même temps. On ne sait ce que deviennent ou plutôt ce que deviendraient les glandes altérées par la syphilis si les enfants arrivaient à un âge plus avancé.

ORCHITE GOMMEUSE. — L'orchite gommeuse n'est qu'un degré plus avancé de l'orchite interstitielle. Les cellules de nouvelle formation se localisent sous forme de petites tumeurs qui siègent surtout à la surface de la glande, dans le voisinage de l'albuginée qui est souvent aussi compromise, et dans le corps d'Highmore. Elles occupent rarement le tissu conjonctif qui entoure l'épididyme et le cordon. Elles s'accompagnent toujours d'une orchite interstitielle et d'une périorchite dans laquelle la tunique vaginale enflammée est le siège d'un épanchement ou de brides qui unissent ses feuilletts viscéraux et pariétaux. Leur nombre, leur volume, leur groupement sont variables. Comme dans toutes les gommés, leur dureté fibreuse, leur dégénérescence caséuse centrale les caractérisent suffisamment à l'œil nu et leur examen microscopique ne diffère pas de ce que nous connaissons déjà.

Les symptômes et le diagnostic de l'orchite gommeuse sont les mêmes que ceux de l'orchite interstitielle dont je vous ai déjà entretenu. Seulement les nodosités et les irrégularités de la surface de la tunique albuginée sont plus apparentes.

Comme l'orchite interstitielle, les gommés du testicule n'ont pas de tendance à suppurer, ce qui les distingue des tubercules. Cependant, M. Rollet a vu des gommés se compliquer d'une inflammation ulcéralive de la peau du scrotum et d'une hernie, d'un fungus de la substance du testicule.

Les deux testicules sont très-habituellement altérés, ainsi que je vous l'ai dit déjà, dans la syphilis, tandis qu'un seul de ces organes est atteint par les tumeurs (cancer, sarcome, sarcome kystique.)

Le pronostic est le même que celui de l'orchite interstitielle, et leur traitement n'en diffère pas. Aujourd'hui, on a reconnu l'inutilité de la castration dans ces lésions.

SYPHILIS DE L'OVAIRE ET DES TROMPES. — MM. Lécorché et Lancereaux ont signalé, dans trois cas seulement, des épaisissements fibreux de l'ovaire. Mais je vous avouerai franchement, Messieurs, que ces faits me paraissent encore bien douteux. Il faut se défier des épaisissements fibreux de l'ovaire ou même de petites tumeurs fibreuses quand on a l'occasion de les examiner après la mort et encore plus des tumeurs qu'on ne peut sentir que par le palper abdominal ou vaginal. Vous n'ignorez pas, en effet, que les ovaires se ratatinent et deviennent très-durs, avec des bosselures fibreuses, dernière transformation des corps jaunes, chez les femmes âgées, et qu'il peut y avoir aussi des myomes souvent calcifiés.

MM. Bouchard et Lépine ont publié une observation de salpingite avec développement de tumeurs molles et rougeâtres, avec des grains grisâtres dans la trompe.

SYPHILIS DES REINS. — Nous terminerons cette rapide revue des lésions syphilitiques des organes par l'étude des reins. Ces glandes peuvent être altérées dans la période des accidents secondaires et dans celle des accidents tertiaires.

Dans les premiers mois qui suivent l'infection, on a observé plusieurs cas d'albuminurie aiguë, intense et pas-

sagère. M. Perroud, professeur à la faculté de Lyon, a observé deux de ces faits, le premier chez un vieillard où l'albuminurie a probablement été favorisée par une altération sénile des artérioles rénales, le second chez une jeune fille qui, auparavant, s'était exposée à un refroidissement qui peut bien être entré pour une part dans son albuminurie.

M. Lancereaux cite trois cas d'albuminurie survenue dans la période secondaire (1), dont deux observés chez des confrères qui s'étaient soumis à un traitement mercuriel prolongé. Ils rendaient une petite quantité d'urine qui se prenait pour ainsi dire en masse par la chaleur et par l'acide nitrique. Il est possible que le mercure ait une plus grande part que la syphilis dans ces accidents.

Les lésions rénales de la syphilis tertiaire consistent dans des productions gommeuses et dans la dégénérescence amyloïde des vaisseaux.

Les cas de gommés syphilitiques du rein sont très-peu communs. J'ai observé, en 1864, un rein qui en présentait une vingtaine situées dans la substance corticale, et les préparations que je vous montrerai proviennent de cette autopsie. Il s'agissait d'une femme âgée morte à Lariboisière dans le service de M. Moissenet, et qui avait présenté pendant sa vie de l'albuminurie et de l'anasarque (2). Le foie était criblé de néoplasmes gommeux caractéristiques. Les reins montraient une dégénérescence amyloïde des vaisseaux et une néphrite parenchymateuse. Les gommés ne différaient pas de ce qu'elles sont partout ; on pouvait

(1) La *Syphilis*, 2^e édition, page 153.

(2) Cornil, thèse de doctorat sur les lésions anatomiques du rein dans l'albuminurie, page 50, 1864.

y considérer trois zones : 1° une première zone périphérique inflammatoire dans laquelle le tissu conjonctif infiltré de petites cellules séparait les tubes, les glomérules et les vaisseaux du rein ; 2° une zone moyenne dans laquelle le tissu conjonctif prédominait, mais où l'on voyait encore les glomérules et quelques tubes écartés les uns des autres et étouffés par le néoplasme ; 3° enfin, au centre du tissu fibreux, contenant de petites cellules atrophiées et granuleuses. Là encore, on reconnaissait, de distance en distance des glomérules atrophiés et fibreux. A l'œil nu, le centre des gomme était jaunâtre, tandis que la périphérie était grise, plus ou moins congestionnée au contact du parenchyme rénal.

J'ai eu l'occasion d'examiner avec M. Coÿne un autre fait du même ordre, que M. Cüffer (1) a présenté à la Société anatomique et dans lequel il n'y avait qu'une gomme assez volumineuse et homogène, grise, dans toute son étendue.

Tüngel, Lancereaux, Lailler, Axel Key, etc., ont publié des observations analogues.

La néphrite interstitielle simple, sans production gommeuse, et les cicatrices de la surface du rein ont été observées par M. Lancereaux et rapportées par lui à la syphilis.

Les symptômes qui se rapportent à ces lésions sont la cachexie et l'albuminurie plus ou moins abondante avec son cortège habituel d'accidents.

Mais alors même que l'albuminurie pourrait être mise en toute certitude sur le compte de la syphilis, on ne

(1) Bulletins de la Société anatomique, 1873.

pourrait pas dire s'il s'agit de l'une ou de l'autre des lésions rénales dont nous venons de parler, dégénérescence amyloïde, néphrite interstitielle, néphrite parenchymateuse ou gommès.

Il est inutile d'ajouter que l'albuminurie dans la syphilis tertiaire amène rapidement une cachexie incurable.

BIBLIOGRAPHIE

- ŒSOPHAGE.** — Follin. Des rétrécissements de l'œsophage. Paris 1853, James West. Dublin quarterly, 1860, fév. p. 86; août, p. 29.
Virchow. Pathologie des tumeurs, t. II, p. 408.
- ESTOMAC, INTESTIN ET RECTUM.** — Cullerier. De l'entérite syphilitique. *Union méd.* 1834.
— Ern. Müller. Ueber das Auftreten der constitutionellen Syphilis im Darmkanale. Inauguraldissertation. Erlangen, 1858.
— Gosselin. *Archives de médecine*, 1854.
— Delens. Article rectum du *Dict. encyclop. des sciences médicales*.
— Leudet. Mémoire sur les lésions de la syphilis viscérale (*Moniteur des sciences*, 1860).
— Desprès. Chancres phagédéniques du rectum (*Archives de médecine*, 1868).
— A. Fournier. Lésions tertiaires de l'anus et du rectum. Leçon recueillie par Porak, 1875.
- LARYNX.** — Worthington. Syphilitic trachetis (medico-chirurgie. transactions, London, 1842).
— Moissenet. Rétrécissement cicatriciel de la trachée (*Union médicale*, p. 510, 1878.)
- POUMON.** — Lagneau. Maladies pulmonaires causées ou influencées par la syphilis.
— Pihan-Dufeillay. — Rapport à la Société anat. sur des présentations de M. V. Cornil, nov. 1861.
— Landrieux. Thèse de Paris, 1872.
— Fournier. De la phthisie syphilitique, *Gazette hebdomadaire*, 1875.
— Maunoir et Malassez. (Soc. anat. et *Progrès médical*, 1875.)
— Maunoury. Soc. anat. (*Progrès médical*, 1876, p. 420.)

- POUMON. — Cüffer. Soc. anat., 1874, p. 844 et suivantes.
 — Depaul. Société anatomique, 1837, et Académie de médecine, 1873.
 — Parrot. Syphilis héréditaire. *Progrès médical*, 24 août 1878.
- TESTICULE. — Dron. De l'épididymite syphilitique. *Archives générales de médecine*, 1863, t. II, p. 513 et 724.
 — Fournier. Du sarcocèle syphilitique et de l'épididymite secondaire. (*Mouvement médical*, 1874.)
 — Curling. Maladies du testicule, trad. fr. de Peter.
 — Vidal. Testicule vénérien. (*Annales des maladies de la peau*, de Cazenave, t. II, 1845.)
 — Virchow. La syphilis constitutionnelle, tr. fr., 1860.
 — Fournier. Du sarcocèle syphilitique (*Annales de dermatologie et de syph.* 1875.)
 — North. *Med. Times and Gazette*, 1862, t. I, p. 403.
 — Thomas Bryant. *Med. Times and Gazette*, 1863, t. II, p. 614.
 — Hennig. Jahrbuch für Kinderkrankheiten, 1872.
 — Lewin. Berlin. Klin. Wochenschrift, 13^e année, 1876.
 — Hutinel. Lésions syphilitiques du testicule. *Revue mensuelle de méd. et de chirurg.*, 1878, p. 107.
- REINS. — Frerichs. Die Brightsche Nierenkrankheiten und deren Behandlung. — Braunschweig, 1871.
 — Cornil. Mémoire sur les lésions du rein dans l'albuminurie, 1864, p. 50.
 — Tüngel. Klinische Mittheilungen von der medicinischen Abtheilung des allg. Krankenhauses. Hamburg, 1861.
 — Raymond. Mal de Bright chez un syphilitique. *Progrès méd.*, 1864, p. 248.
 — Axel Key. Altérations des reins dans la syphilis. *France médicale*, janvier 1878.

DOUZIÈME LEÇON.

TRAITEMENT DE LA SYPHILIS.

SOMMAIRE. — Médication mercurielle. — Les anti-mercurialistes. — Absorption et élimination du mercure. — Son mode d'administration et ses différentes préparations dans le traitement de la syphilis. Iodure de potassium. — Mode d'administration et doses.

Messieurs,

Nous avons indiqué déjà sommairement dans le cours de ces leçons, à propos de chacune des principales manifestations de la syphilis, le traitement qui leur convient. Nous avons posé ces indications thérapeutiques à propos du chancre infectant, à propos des plaques muqueuses, des syphilides cutanées superficielles et profondes et des accidents tertiaires. Nous n'avons donc plus qu'à rappeler aujourd'hui ce que vous savez déjà en vous indiquant d'une façon générale quelle est la thérapeutique la plus rationnelle.

Vous le savez par tout ce qui précède, les deux pre-

nières périodes de la syphilis sont justiciables du mercure, la troisième de l'iodure de potassium. Et si des médecins prescrivent l'iodure dès le début de l'infection, si l'on donne souvent le traitement mixte, s'il est nécessaire aussi de tenir compte du régime, de la médication tonique, etc., ce sont toujours le mercure et l'iode qui sont la base de cette thérapeutique spéciale. Aussi aurons-nous surtout à envisager ici ces deux médicaments.

A. — MÉDICATION MERCURIELLE.

Le mercure a été employé contre la vérole à la fin du XV^e siècle et au commencement du XVI^e au moment où cette maladie s'établissait en Europe avec une violence qu'heureusement nous ne connaissons plus. On administrait alors le mercure sous forme d'onguents, d'emplâtres ou de fumigations. Mais, la thérapeutique, souvent livrée à des charlatans, devenait parfois pire que le mal. Les doses trop considérables du mercure administrées en frictions, les étuves et les sudations auxquelles on soumettait les malades amenaient la salivation, les ulcères de la bouche, l'ébranlement et la chute des dents, la cachexie, les tremblements. Aussi l'avènement du gaiac, des sudorifiques, qu'on donna d'abord comme souverains dans la cure de la vérole, fut-il salué comme une délivrance. Dès cette époque, les médecins se partagent en mercurialistes (Vigo, Fracastor, Massa, Botal, Rondelet) et antimercu-rialistes (Torella, Fernel, Fallope, etc.). Bientôt on emploie le mercure à l'intérieur, soit sous forme d'oxyde rouge, de deutoxyde de mercure, soit sous forme de mercure cru dans des pilules, dont se servit, dit-on, François I^{er}. On poussait presque toujours l'usage du mercure jusqu'à la salivation.

Cependant, au commencement du XVIII^e siècle, Chicoyneau et Pécole de Montpellier substituent à la salivation, regardée comme inutile, des doses plus modérées et plus longtemps continuées du médicament, la méthode dite par extinction.

Dans notre siècle, Broussais et ses disciples, Desruelles, Devergie aîné, considérant la syphilis comme un ensemble de lésions inflammatoires non spécifiques, la traitent par les émissions sanguines et par la diète. Fergusson, Thomson, etc., traitèrent aussi leurs malades sans mercure en Angleterre. Il faut compter aussi parmi les adversaires du mercure, les partisans de la syphilisation, Auzias-Turenne, Spérino, qui, cherchant une sorte de vaccination pour la vérole, ont cru la guérir et mettre à l'abri de cette maladie en inoculant le pus du chancre simple. La dualité bien établie du virus chancreux et de la syphilis a complètement ruiné cette tentative de préservation. Murphi (1839), en Angleterre, Joseph Hermann (1855) et Lorimer, à Vienne, prétendent démontrer que le mercure est l'unique cause des accidents secondaires et tertiaires de la syphilis. Kletzinsky ayant constaté que l'iodure de potassium favorise l'élimination du mercure, Melsens en déduit que l'iodure de potassium n'agit dans les accidents tertiaires que parce qu'il chasse le mercure, cause de tout le mal. Kussmaul (1866), R. Virchow, n'ont pas eu de peine à prouver par l'étude bien faite du mercurialisme, par la description histologique de la syphilis constitutionnelle, qu'il n'y avait aucune analogie entre les accidents causés par le mercure et ceux qui appartiennent à la syphilis. De nos jours, le nombre des antimercurealistes est très-restreint : notre excellent collègue M. Desprès est, croyons-nous, le seul représentant en France de cette doctrine. M. Desprès regarde les productions

tertiaires, les gommes en particulier, comme des traces d'inflammations chroniques comparables à une infection purulente et il leur dénie toute spécificité. Pour lui, la syphilis ne doit, pas plus qu'une fièvre éruptive, être troublée dans sa marche, et il se borne à donner des toniques pour soutenir les forces des malades.

Si les antimercurialistes purs ont presque totalement disparu, beaucoup de syphiliographes, MM. Diday, Lancereaux, Jullien, etc., éclairés par la marche normale de la syphilis, sont loin de donner le mercure dans tous les cas et ils peuvent être classés dans les mercurialistes modérés, en comparaison de M. A. Fournier qui donne le mercure dans tous les cas et qui le continue longtemps, alors que tout accident a disparu. Nous reviendrons bientôt sur la pratique de nos savants confrères en exposant le mode d'administration du médicament.

Étudions d'abord le mode d'action physiologique et thérapeutique du mercure.

ABSORPTION ET ÉLIMINATION. — Les voies d'entrée les plus habituelles du mercure sont la peau, les voies respiratoires, le tube digestif, le tissu cellulaire sous-cutané, suivant qu'on emploie les frictions avec la pommade mercurielle, les bains de sublimé, les fumigations, les préparations solubles comme la liqueur de Van Swieten ou les pilules au protoiodure, au biiodure, etc., ou les injections sous-cutanées.

Par les frictions cutanées ou par les fumigations, le mercure pénètre à travers la peau où on le trouve à l'état de granulations métalliques très-fines dans l'épiderme. Gübler, Neumann, admettent que le mercure pénètre dans les glandes sudoripares et dans les follicules pileux. Cepen-

dant Rindfleisch, et plus récemment Fleischer n'en ont trouvé ni dans le corps muqueux ni dans les glandes. Il est certain que les frictions font pénétrer du mercure dans le sang indépendamment des vapeurs qui sont absorbées alors par le poumon. Pénètre-t-il à travers la peau à l'état de chlorure sous l'influence de la sueur (Müller) ou bien simplement à l'état de vapeur comme l'affirme M. Rabuteau ? Les expériences de M. V. Regnaud et de M. Merget sur la volatilisation du mercure à toutes les températures, sur la vitesse du dégagement de ses molécules, viennent à l'appui de cette dernière manière de voir. Il est certain que le mercure se volatilise et se dégage lorsqu'il est incorporé aux graisses dans les pomades et onguents.

Le mercure ingéré dans l'estomac se transformerait toujours, suivant M. Mialhe, en bichlorure de mercure, en présence de l'acide chlorhydrique du suc gastrique, et il serait absorbé, sous cette forme, en combinaison avec les matières albuminoïdes du plasma. Pour M. Rabuteau, au contraire, les sels de mercure seraient réduits dans l'estomac ou dans le sang en donnant du mercure métallique. Le bichlorure, par exemple, se décomposerait en chlorure de sodium et mercure réduit. Le protoiodure se transformerait en mercure d'abord et en biiodure. Celui-ci se réduirait en donnant un iodure (de sodium ?) qu'on retrouve dans l'urine.

Tout en faisant des réserves sur le mode d'absorption du mercure par la peau et par la muqueuse digestive, on doit reconnaître que l'entrée du mercure dans le sang est très-rapide et très-facile ; par la respiration et par les injections sous-cutanées, l'absorption se fait encore plus sûrement et plus rapidement.

S'il existe bien des doutes relativement au mode

d'absorption, on est encore bien moins fixé sur la façon dont le mercure se fixe dans les organes et sur ses combinaisons avec les éléments cellulaires et avec les liquides. On sait toutefois que les glandes, le foie, le rein, les organes tels que le cerveau l'emmagasinent en partie, en même temps qu'il se fait une *élimination* par les sécrétions urinaire, salivaire, cutanée, mammaire, etc. L'élimination par le lait, qui en contient une quantité appréciable, a été mise à profit pour le traitement des enfants atteints de syphilis héréditaire, à la nourrice desquels on administrait le mercure. La principale porte de sortie du mercure ingéré est le rein. Les iodures, les bromures, les chlorates alcalins favorisent cette élimination en donnant lieu à des sels doubles. L'iodure de potassium, par exemple, s'élimine sous la forme d'iodure double de mercure et de potassium. Il en est de même du chlorate de potasse, qui est, comme vous le savez, un médicament précieux lorsqu'il s'agit de combattre l'intoxication mercurielle thérapeutique, et qui s'élimine sous la forme d'un chlorure double de mercure et de potassium.

Le mercure séjourne un certain temps dans l'organisme lorsqu'on en fait un usage prolongé. On en a retrouvé dans les organes plusieurs mois et même une année après la cessation du traitement.

MODE D'ACTION PHYSIOLOGIQUE. — Le mode d'action du mercure sur les organismes sains est variable suivant les doses employées et suivant le mode d'administration.

Lorsqu'on emploie le mercure à la dose thérapeutique, c'est-à-dire à la dose de 5 à 10 centigrammes de protoio-

dure, en pilules, suivant la formule du codex (1) ou de 1 à 2 centigrammes de biiodure (2) dans le sirop de biiodure ioduré, ou sous la forme de liqueur de Van Swieten à la dose de 1 à 2 centigrammes de bichlorure de mercure (3), ou sous la forme de pilules de Sédillot (4), les personnes soumises à ce traitement n'éprouvent généralement aucun accident d'intoxication, même si le médicament est donné pendant trois semaines au moins. Quelquefois, cependant, le bichlorure de mercure est mal supporté par l'estomac : il peut provoquer des nausées, des vomissements ; c'est pour cela qu'on le donne généralement dans du lait ou de l'eau sucrée. Les pilules de protoiodure donnent quelquefois des maux d'estomac ou de la diarrhée, et pour combattre ces accidents on incorpore de l'opium aux pilules.

Qu'arrive-t-il sous l'influence de ce traitement ?

(1) Pilules de protoiodure de mercure :

Protoiodure.....	5 gr.
Extrait d'opium.....	2
Consève de roses.....	10
Poudre de réglisse.....	q. s.

F. s. a., 400 pilules.

Chaque pilule contient 5 centigr.

Dose : 1 à 2 par jour.

(2) Sirop de biiodure de mercure ioduré :

Biiodure.....	1 gr.
Iodure de potassium.....	50
Dissolvez dans eau.....	50

Et ajoutez 2,400 gr. de sirop de sucre.

Une cuillerée à bouche contient 1 centigr. de biiodure.

(3) Liqueur de Van Swieten :

Sublimé.....	1 gr.
Alcool.....	100
Eau.....	900

On prescrit de 1 à 2 cuillerées à bouche dans du lait ou dans de l'eau sucrée.

(4) Onguent mercuriel.....	3 gr.
Savon médicinal.....	8
Poudre de réglisse.....	1

Faites des pilules de 20 centigr.

Dose : de 1 à 4 par jour.

D'après M. Rabuteau, le mercure agirait à ces faibles doses de la même façon que l'arsenic, comme modérateur des combustions et de la nutrition, comme un médicament d'épargne. M. Rabuteau, expérimentant sur lui-même, a constaté une diminution très-notable de l'urée excrétée dans les vingt-quatre heures. Mais ces expériences ont besoin, croyons-nous, d'être répétées.

L'examen du sang a donné des résultats très-variables et même opposés. Ainsi, tandis que Bretonneau, Trousseau, etc., parlent d'une diffluence remarquable du sang et de l'absence de sa coagulation, MM. Lemaire et Gélis concluent, d'expériences faites sous les yeux de M. Bouillaud, que le traitement mercuriel augmente la plasticité du sang.

Nous avons déjà dit (page 165) que le traitement mercuriel, administré aux syphilitiques, modère la décroissance du nombre des globules rouges, causée par la syphilis, et l'arrête même d'abord ; mais au bout d'un certain temps, malgré l'administration du mercure ou à cause de lui, le nombre des globules rouges diminue. Ces expériences, faites par M. Wilbouchewitch à l'hôpital du Midi, ont été répétées par M. Keyes en Amérique. Cet auteur conclut que le mercure donné à petites doses, même longtemps continué, augmente le nombre des globules, et qu'il agit comme tonique, en augmentant le poids du corps, même chez les sujets vierges de syphilis. Au contraire, donné en excès, il diminue le nombre des globules.

Lorsque le mercure est administré à forte dose, on sait, d'après les recherches de Gübler, confirmées par M. Wilbouchewitch, que le nombre des globules diminue très-rapidement.

Suivant M. Hallopeau, qui a publié récemment une mo-

nographie très-complète sur l'action physiologique et thérapeutique du mercure (Thèse d'agrégation, 1878), les phlogoses, hypercrinies et troubles nutritifs qu'on observe dans l'intoxication mercurielle, seraient probablement dus à deux causes : 1° à la présence dans le plasma sanguin d'un oxyde de mercure en combinaison soluble avec l'albumine et le chlorure de sodium ; 2° à la destruction rapide des globules.

Lorsque le mercure est donné à une dose plus considérable ou lorsqu'on emploie des méthodes d'administration qui rendent son absorption très-rapide, les frictions mercurielles, les fumigations, le calomel à doses réfractées et l'attouchement des muqueuses ou des plaies par le nitrate acide de mercure, il survient très-rapidement de la stomatite et de la salivation.

C'est un accident que nous ne recherchons pas, à l'inverse de ce que faisaient les anciens : nous croyons que ses inconvénients, sa gravité dans certains cas, car il peut amener rapidement la mort, sont tout à fait en disproportion avec ses avantages. Mais nous en voyons ici de temps en temps des exemples atténués : c'est une rougeur et un gonflement des gencives, un enduit épais de la langue, un peu de salivation. A un degré plus avancé, les gencives sont turgides ; on observe des plaques blanchâtres dues à l'imbibition et à la desquamation des couches superficielles de l'épithélium, et des ulcérations plus ou moins profondes des gencives ou de la face interne des joues, avec salivation abondante, ébranlement des dents, gonflement et enduit épais de la langue, glossite, fétidité de l'haleine. Nous avons vu se développer une stomatite assez intense ces jours-ci, chez une femme enceinte que nous traitons par les frictions mercurielles.

La grossesse y prédispose en effet. C'est un accident extrêmement rare dans notre service, et quelquefois il offre une certaine gravité.

Sans remonter aux ravages du mercure pendant le XV^e et le XVI^e siècles, dont Jean de Vigo, Ulrich de Hutten, etc., nous ont laissé la description, j'ai assisté moi-même, un jour, pendant mon internat, à l'hôpital Saint-Louis, à la cautérisation d'une série de lupus par le nitrate acide de mercure. Le lendemain, tous les malheureux qui avaient été touchés avaient une stomatite : deux d'entre eux moururent en quelques jours de cet empoisonnement !

Le contre-poison assez actif, mais qui cependant doit être employé avant que la stomatite ne soit intense, c'est le chlorate de potasse, qui est administré à la dose de 4 à 10 grammes par jour en solution.

Nous ne parlons ici que pour mémoire de l'intoxication chronique par le mercure pris à assez hautes doses, comme on l'observait autrefois chez les ouvriers employés à l'étamage des glaces, à la fabrication des chapeaux, comme on la rencontre encore chez les mineurs d'Almaden. La cachexie, les tremblements, les convulsions, les troubles nerveux, l'albuminurie, l'anurie même (Bouchard) qui s'observent dans ces conditions, ne se présentent jamais chez les syphilitiques soumis à un traitement.

En outre de l'action générale du mercure que nous venons d'étudier sur la composition du sang et sur les excréments, nous devons dire un mot de son action locale et parasiticide. En contact avec la peau, il produit souvent une éruption artificielle vésiculeuse et même son absorption peut être la cause de cette éruption. Il tue très-rapidement les pediculi et leurs œufs : il agit de même à

l'égard des œufs de tous les insectes et organismes inférieurs et contre les parasites végétaux cutanés.

Enfin, l'action locale du mercure comme caustique est excellente dans beaucoup de plaies et d'inflammations qu'elles soient ou non syphilitiques.

Maintenant que je vous ai exposé brièvement ce qu'on sait du mode d'action général du mercure, nous devons nous demander comment il agit dans la syphilis. Il est d'abord hors de doute qu'il agit efficacement, qu'il fait pâlir et disparaître des syphilides cutanées qui mettraient un temps très-long à se résorber si elles étaient abandonnées à elles-mêmes, qu'il éloigne le retour des éruptions ; qu'il éloigne indéfiniment l'apparition des accidents tertiaires dans nombre de cas.

Eh bien ! son action générale est-elle débilitante ou dénutritive ? Agit-il, par exemple, comme le feraient les saignées, comme le traitement par la faim ? Les expériences, il est vrai, récentes, que nous avons citées, établissent qu'à la dose thérapeutique le mercure n'est pas dénutritif. Doit-il donc être considéré comme un tonique, comme un médicament d'épargne ? Faut-il dire que le mercure diminue l'intensité de la circulation et de la nutrition des néoplasmes syphilitiques ?

Admettons-nous avec M. Jullien, qu'il favorise les résorptions en stimulant l'action des lymphatiques ? En réalité, Messieurs, nous ne possédons pas les éléments suffisants et nécessaires pour nous prononcer. Énoncer que le mercure est l'antidote de la syphilis, c'est exprimer un fait sans l'expliquer ; on n'explique rien de plus en le donnant comme le spécifique de la syphilis. Si on le regarde avec M. Hallopeau, comme agissant en tant que parasiticide dans la syphilis, il faut admettre que cette

maladie est due à des microbes parasitaires, ce qui est probable, mais non démontré. Il est sage de s'en tenir, pour le moment, au résultat empirique de l'observation.

Dans cet hôpital, on a très-rarement affaire à la période initiale du chancre infectant. Je vous ai déjà dit que l'utilité du mercure n'était pas démontrée au début du chancre, que même, suivant la statistique de M. Diday, il serait nuisible. L'action la plus indiscutable des préparations mercurielles est celle qui s'exerce contre les accidents de la période secondaire et surtout contre les syphilides papuleuses lenticulaires très-généralisées, contre les syphilides ulcéro-croûteuses ou syphilides graves précoces. Nous le donnons à plus ou moins haute dose, suivant l'étendue, la gravité de l'éruption. Dans les syphilides cutanées profondes qui marquent le passage entre la période secondaire et tertiaire, nous l'associons à l'iodure de potassium.

Les préparations que nous employons le plus volontiers sont les pilules de protoiodure, à la dose de 5 à 10 centigrammes, et la liqueur de Van Swieten, à la dose d'une ou deux cuillerées par jour. Contre les syphilides tenaces, nous employons les frictions avec l'onguent napolitain (1), à la dose de 4 à 10 grammes par jour. L'absorption en est très-rapide, surtout si on frotte les parties de la peau où elle est la plus fine, et où la chaleur est la plus grande, les aisselles, les aînes, le creux poplité. On fait une friction tous les deux jours, en alternant avec un grand bain sim-

(1) Onguent napolitain ou pommade mercurielle double.

Mercur. } — a, a. — Parties égales.
Axonge. }

Pommade mercurielle simple.

Pommade double..... 1 gr.

Axonge 3 —

Cette pommade est employée contre les pédiculi.

ple ou sulfureux. Les malades doivent alors être surveillés attentivement, car on peut voir se développer rapidement une stomatite. Les bains de sublimé (1), les fumigations (2) constituent aussi des moyens d'une grande activité. Les frictions et les bains de sublimé seraient utiles lorsque l'estomac se refuse à l'ingestion du mercure. On peut les employer aussi chez les jeunes enfants atteints de syphilis héréditaire, surtout lorsque les fonctions digestives sont compromises, et pour ne pas troubler les digestions. Chez les enfants que nous avons dans la salle Sainte-Thérèse, enfants atteints soit de syphilis acquise, soit de syphilis héréditaire, et dont l'âge varie de 2 à 15 ans, nous donnons le plus souvent la liqueur de Van Swieten dans du lait, à la dose d'une cuillerée à café jusqu'à une cuillerée à bouche, suivant l'âge des petites filles.

Nous avons très-fréquemment dans nos salles des femmes enceintes et syphilitiques. Lorsque la vérole a débuté un peu avant la conception ou en même temps, ou dans les deux ou trois premiers mois de la grossesse, vous savez que ces femmes sont presque toujours vouées à un avortement si leur maladie est livrée à sa marche naturelle; au contraire, si le traitement mercuriel est donné avec méthode, à dose modérée, mais continuée assez longtemps, les malades portent le plus ordinaire-

(1) Bain de Sublimé.

Sublimé.....	}	— a, a. — 20 gr.
Chlorhydrate d'ammoniaque.		

Faites dissoudre dans 500 grammes d'eau, et ajoutez à l'eau d'un bain ordinaire contenu dans une baignoire en bois.

(2) *Fumigations*. — On place le malade sur une chaise feronce; la tête étant hors de l'enveloppe au-dessous de laquelle se dégagent les vapeurs mercurielles. On projette du cinabre (*bisulfure de mercure*), sur une plaque chauffée au rouge ou sur des charbons ardents placés dans un réchaud.

ment leur enfant jusqu'au terme de la grossesse et l'enfant lui-même est le plus souvent bien portant et préservé de la syphilis. Nous avons traité et suivi ainsi dans la salle Saint-Clément, pendant la plus grande partie de leur grossesse, des femmes syphilitiques qui ont accouché heureusement et dont les enfants, nourris par elles dans la salle Sainte-Marie, sont bien portants.

Depuis une vingtaine d'années, on a ajouté aux divers modes d'administration du mercure qui précèdent, la méthode des injections sous-cutanées (1). Hébra, Hunter Scarenzio de Pavie, Lewin, à Pétranger ; MM. Aimé Martin et Liégeois à Paris, Dron, Diday à Lyon, l'ont employée avec succès.

De toutes les méthodes d'administration du mercure, c'est assurément celle qui fait pénétrer le mieux une dose déterminée du médicament dans l'organisme, et qui amène les modifications les plus immédiates des syphilitides. Aussi

(1) Les injections sous-cutanées sont faites avec l'un des liquides suivants :

— Injection de Liégeois.

Eau distillée.....	90 gr.
Sublimé corrosif.....	20 centigr.
Chlorhydrate de morphine.....	40 —

On donne 2 milligrammes de sublimé en injectant 1 gramme de la solution.

— Injection de Staub.

Bichlorure de mercure.....	4 gr. 25
Chlorure d'ammonium.....	4 — 25
Chlorure de sodium.....	4 — 15

Faites ensuite une autre solution ainsi composée :

Blanc d'œuf.	
Eau distillée.....	q. s.

Pour faire 125 grammes de solution, mêler les deux liqueurs et filtrer. Un gramme de cette solution contient 5 milligrammes de sublimé.

— Injection de Ragazzoni.

Biodure de mercure.....	3 centigr. 5
Iodure de potassium..	9 —

Pour dissoudre le biodure,

Eau distillée.....	2 gr.
--------------------	-------

est-elle employée universellement dans les grands hôpitaux spéciaux, à Milan, à Vienne, à Stockolm.

Les injections étaient faites par Liégeois deux fois par jour et avec une solution très-peu concentrée ; il n'introduisait qu'un ou deux milligrammes de sublimé à chaque piqûre. Les injections plus concentrées, telles que les employait Lewin, étaient données seulement tous les deux jours.

Les injections doivent être faites dans les régions riches en tissu conjonctif et pauvres en vaisseaux et nerfs, comme le dos, la fesse, la région de l'omoplate, la région externe du bras, etc. L'inconvénient des injections est, en effet, de causer une douleur assez vive et de déterminer la formation de petits abcès sous-cutanés ; tous les sels de mercure, surtout le biiodure, sont irritants, et ils déterminent souvent une inflammation et un petit abcès au niveau du point piqué.

Pour éviter ces accidents, il faut avoir la précaution d'introduire assez profondément la canule dans le tissu conjonctif sous-cutané, et de ne pas piquer la même partie de la peau ni des points trop voisins. De plus, il est nécessaire de faire un massage méthodique de la boule d'injection aussitôt après qu'on l'a produite. M. Bergh, de Stockolm (communication orale), n'a jamais de ces accidents, ni d'abcès à la suite d'injections sous-cutanées parce qu'il y joint le massage de la boule d'injection.

Nous donnons ici le mercure à petites doses, de manière à éviter la salivation, et nous le donnons pendant toute la durée des accidents dont ce médicament diminue l'intensité et abrège la durée. Nous ne le conseillons pas lorsque les syphilides ont disparu. Nous nous rangeons, par conséquent, parmi les mercurialistes modérés, à l'exemple de MM. Diday, Lancereaux, etc.

Je dois toutefois vous exposer la méthode de traitement des spécialistes, qui regardant le mercure comme l'antidote de la syphilis, le donnent toujours dès le début du chancre et d'une façon systématique pendant plusieurs années, quelle que soit la bénignité des accidents ultérieurs, et même en leur absence pour éloigner et empêcher les manifestations tardives. M. Fournier procède par traitements successifs : il donne le mercure d'abord pendant deux mois, puis il cesse pendant un mois environ ; passé ce terme, il reprend le traitement mercuriel, quoi qu'il soit advenu, pendant six semaines à deux mois. Après quoi, on laisse trois mois de répit au malade et on reprend six semaines à deux mois le traitement, et ainsi de suite, en ayant soin de faire succéder à chaque stade de traitement actif un stade intercalaire de repos ou de désaccoutumance.

B. — IODURE DE POTASSIUM.

L'emploi de l'iodure de potassium dans la période tertiaire de la syphilis est une des grandes découvertes thérapeutiques de notre siècle. Bielt administrait l'iodure de mercure aux syphilitiques de son service de l'hôpital Saint-Louis, mais les bons résultats pouvaient être mis aussi bien sur le compte du mercure que de l'iode. Wallace, en 1834, expérimenta à Dublin l'iodure de potassium à l'hôpital de Gervis-Street, et la publication des résultats obtenus par lui, la pratique de Ricord, de Trousseau et de la plupart des syphiliographes, en vulgarisèrent rapidement l'usage.

L'iodure de potassium est administré à l'intérieur en solution ; il est douteux qu'il soit absorbé par la peau lors-

qu'on l'applique sous forme de pommades ; en tout cas, il en est absorbé une très-petite dose, tandis que, de l'estomac, il passe immédiatement dans tous les liquides de l'économie. Il est éliminé par les urines, par la salive, par le mucus nasal, par le lait, par les larmes et par la sueur. La durée de l'élimination varie suivant la dose ingérée ; ainsi une dose de 1 gramme sera éliminée en trois jours, et une dose de 10 grammes en 10 jours (Rabuteau). Mais l'iodure de potassium ne reste jamais longtemps dans l'économie après qu'on a cessé son injection, comme le fait le mercure.

Wallace donnait l'iodure de potassium à la dose de 2 grammes. A la dose de 1 à 2 grammes que nous donnons habituellement dans les lésions de la troisième période, dans les périostites et dans les lésions des organes, l'iodure donne presque toujours un peu de coryza et de larmoiement, parce qu'il s'élimine par la salive et par les larmes. Si l'on en continue l'usage, il y a accoutumance. Il excite aussi l'appétit. Quant aux accidents de l'iodisme, ils doivent être très-rares, car je ne les ai jamais observés. M. Rabuteau pense que ces derniers accidents sont dus surtout à l'impureté d'iodures qui contiennent des iodates. L'acide gastrique, en effet, met alors de l'iode métallique en liberté, et il en résulte une irritation de l'estomac et des vomissements.

La majorité des auteurs pense que l'iodure est un fondant, un résolutif, qu'il agit en provoquant un mouvement de désassimilation, qu'il amaigrit, et qu'il diminue le volume des glandes, de la mamelle, du corps thyroïde, des testicules. Au contraire, il résulte des expériences de M. Rabuteau, que la quantité d'urée excrétée pendant qu'il se soumettait lui-même au traitement ioduré diminuait

dans une grande proportion. Ce serait un médicament d'épargne modérateur de la nutrition et de la circulation. Il existe, en effet, bien des observations qui démontrent que des individus ont engraisé en prenant jusqu'à 3 kilogrammes d'iodure de potassium dans l'espace de six ans.

Quoi qu'il en soit de ces opinions contradictoires, et quelque mal renseignés que nous soyons sur son mode d'action, son efficacité n'en est pas moins admirable quand il s'agit de combattre les syphilides profondes de la peau et des muqueuses, les gommés, les ostéo-périostites et les lésions tertiaires des organes.

Le mode d'administration de l'iodure de potassium est très-simple. Comme il est bien toléré, on peut le prendre à n'importe quel moment de la journée. On fait une solution contenant un gramme d'iodure par cuillerée à bouche (1), et on l'ingère dans un demi-verre d'eau, ou bien on mêle l'iodure au sirop d'écorces d'oranges amères, qui en masque le goût salé (2).

On administre le plus souvent de 1 à 2 grammes par jour, mais on peut sans inconvénient donner 4 et 5 grammes et même jusqu'à 8 et 10 grammes, lorsqu'il s'agit d'accidents graves à conjurer.

Comme l'iodure s'élimine rapidement, on est obligé d'en donner tous les jours la même dose jusqu'à ce que son effet curatif soit produit.

(1) Solution d'iodure de potassium.

Eau	750 gr.
Iodure de potassium.....	30 —

Une cuillerée renferme 1 gramme d'iodure; on la boit dans un demi-verre d'eau.

(2) Sirop d'écorces d'oranges ioduré.

Iodure de potassium.....	40 gr.
Sirop d'écorces d'oranges amères.....	500 —

Chaque cuillerée renferme 40 centigrammes d'iodure.

PLANCHES

PLANCHE I.

CHANCRE INDURÉ DE LA GRANDE LÈVRE (FIG. 1, 2, 3, 6 ET 7). — PLAQUES MUQUEUSES DE L'AMYGDALE (FIG. 4) ET DE LA VULVE (FIG. 5).

Fig. 1. — Section d'un chancre induré de la grande lèvre dessinée à un grossissement de 13 diamètres. *e*, épiderme corné qui s'amincit à mesure qu'on s'approche du bord jusqu'au centre du chancre où l'épiderme *n* est aminci. *m*, corps muqueux de Malpighi; *m'*, corps muqueux épaissi sur le chancre; *p*, *d*, papilles hypertrophiées au niveau des bords du chancre; *a*, coupe d'une artère sclérosée; *a'*, tissu conjonctif épaissi autour des artérioles. *t*, poil émergeant au niveau du chancre; *b*, coupe d'une gaine pileuse; *s*, glande sudoripare.

Fig. 2. — Éléments isolés de la surface du chancre : grossissement de 300 diamètres. *a*, globules de pus et matière amorphe granuleuse située autour d'eux; *b*, *c*, cellule épidermique en voie d'atrophie; *d*, cellules du corps muqueux de Malpighi; *f*, cellule cornée.

Fig. 3. — Section de la surface d'un chancre induré montrant la suppuration dans l'épiderme. *a*, couche de globules de pus interposée entre la lame cornée superficielle *c* et une lame de cellules cornées profonde *d*. En *e'*, on voit des cellules cornées dont le noyau est atrophie. *b*, corpuscules de pus isolés; *m*, cellules du corps muqueux. Grossissement de 150 diamètres.

Fig. 4. — Plaque muqueuse de l'amygdale dessinée à un grossissement de 12 diamètres. *a*, couche épithéliale épaissie au niveau du renflement de la plaque muqueuse; *a'*, couche épithéliale normale; *b*, cavité pleine de pus, creusée dans la couche superficielle de l'épithélium et ouverte à sa surface libre; *c*, cavité contenant aussi du pus dans la couche épidermique. *p*, papilles hypertrophiées au niveau de la plaque muqueuse; *p'*, papilles normales; *n*, tissu conjonctif épaissi de la plaque muqueuse; *v*, vaisseaux qui se rendent aux papilles; *d*, follicule clos; *m'*, tissu conjonctif profond avec ses vaisseaux *v'*.

Fig. 5. — Portion d'une plaque muqueuse vulvaire hypertrophique dessinée à un grossissement de 100 diamètres. *e*, épiderme corné; *c*, couche granuleuse; *m*, corps muqueux; *n*, couche des cellules cylindriques du corps muqueux; *p*, papilles allongées et hypertrophiées dont le tissu est infiltré de cellules lymphatiques; *p'*, papilles

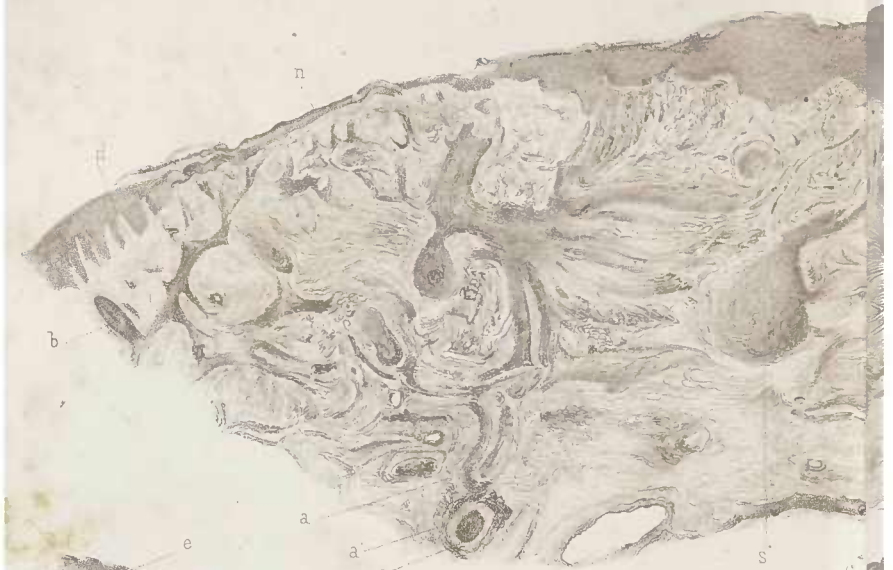

Fig. 5.

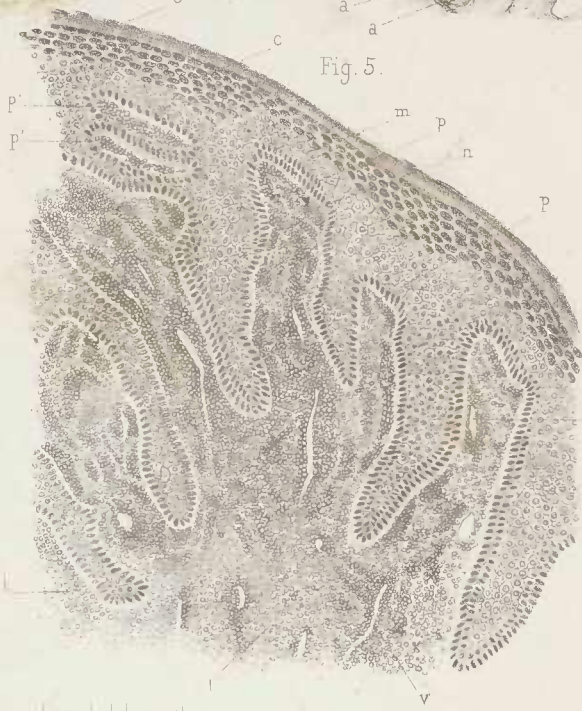

Fig. 3.



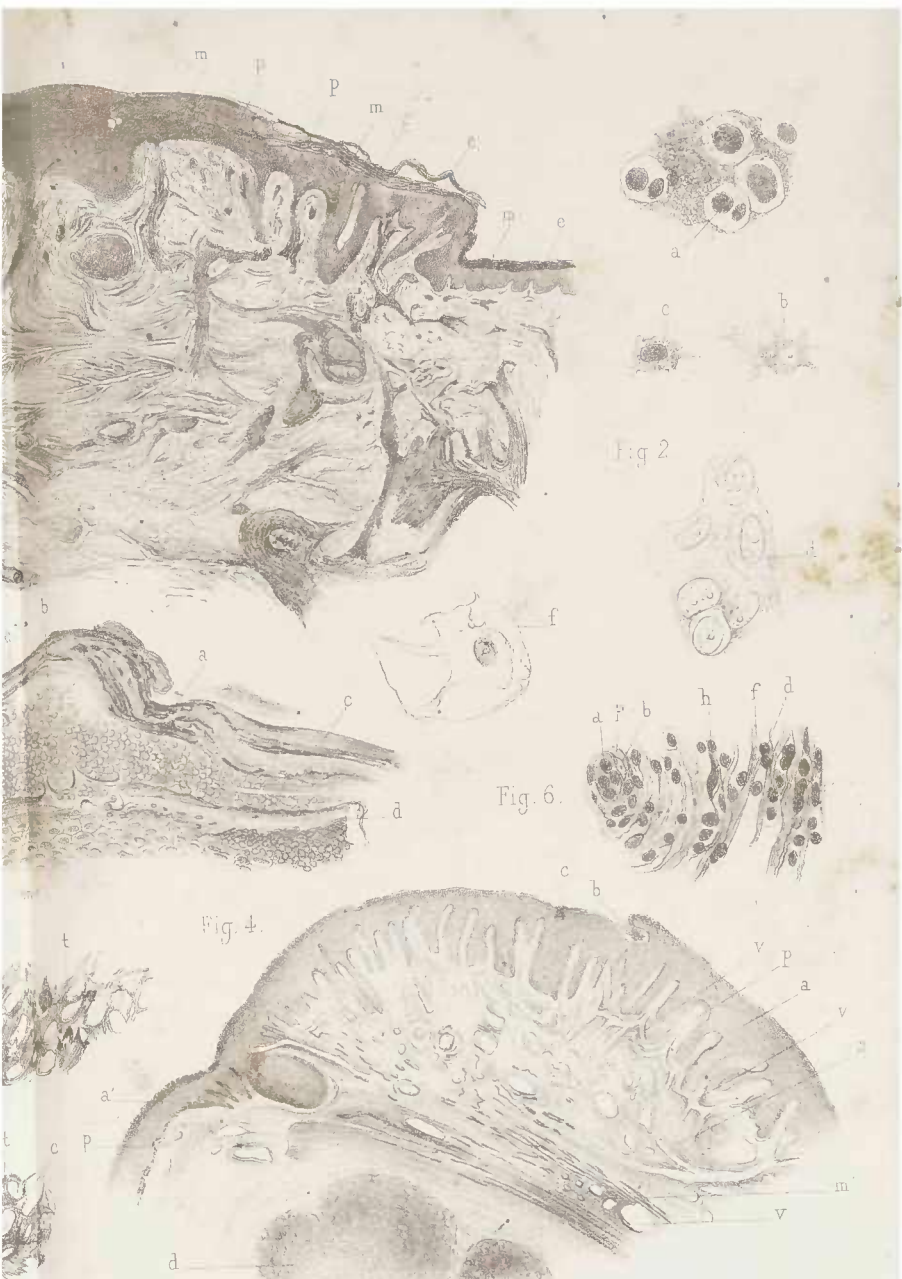

Fig. 7.



Capit. Delvaux

Tom II.

Chancere indurée de la grande levre (Figures 1, 2, 3, 5, 6 et 7) - P



in Béquet, Paris

Louis 375

Plaques muqueuses de l'amygdale (fig. 4.) et de la vulve (fig. 5.)

coupées en travers; *v, v*, vaisseaux des papilles; *t, t*, tissu conjonctif dermo-papillaire également enflammé.

Fig. 6. — Tissu conjonctif du chancre induré dessiné à un grossissement de 200 diamètres : *a*, vaisseau capillaire avec sa paroi *p*, et une cellule endothéliale *b*; *f*, fibres du tissu conjonctif séparées par des cellules aplaties du tissu conjonctif *h*, et par des cellules rondes ou lymphatiques *d*.

Fig. 7. — Fragments de la fausse membrane du chancre obtenus par dissociation. *t*, travées qui limitent par leur intrication des espaces *c*, et qui se terminent par des filaments arborisés et par des prolongements courts en forme de bois de cerf; *a*, cellule épithéliale à prolongements multiples qui a conservé son noyau ovoïde. Grossissement de 200 diamètres.

PLANCHE II.

CHANCRE INDURÉ (FIG. 4). — CHANCRE MOU (FIG. 1). — PLAQUES MUQUEUSES DE L'AMYGDALE (FIG. 2 ET 3).

Fig. 1. — Section d'un chancre mou dessinée à un grossissement de 20 diamètres. L'épiderme *a*, et le corps muqueux *b*, s'arrêtent brusquement au bord d'une anfractuosité *m* qui constitue la perte de substance du chancre. *n*, bourgeons charnus se continuant avec le tissu papillaire. *v*, vaisseaux.

Fig. 2. — Plaque muqueuse de l'amygdale.

a, épiderme superficiel; *m, m*, cavités qui y sont creusées et qui sont remplies de globules de pus; *n*, grande cavité de même nature qui est située près de la surface de la plaque; *c*, couche de cellules du corps muqueux dont un grand nombre présente des cavités entre le noyau et la substance de la cellule; *d*, une de ces cellules cavitaires; *p*, papilles. (Grossissement de 150 diamètres.)

Fig. 3. — Coupe de la couche la plus superficielle de l'amygdale au niveau de la même plaque muqueuse.

a, cellule épithéliale creuse; *b*, une cellule également creuse possédant un noyau libre dans sa cavité; *c*, cellule creuse contenant plusieurs globules de pus; *e*, cavité plus grande avec un éperon; *d*, saillies de même nature résultant de la destruction de la paroi de cellules qui sont transformées en une cavité unique. Grossissement de 300 diamètres.

Fig. 4. — Coupe des couches superficielles épidermiques au niveau d'un follicule pileux à la surface d'un chancre induré. Grossissement de 150 diamètres. *b*, couche cornée de l'épiderme; *a*, cellules isolées qui se détachent de la surface; *c*, cavités creusées dans une cellule; *d*, cavités plus grandes pleines de globules de pus; *v*, cellule de la couche granuleuse *m* creusée d'une cavité dans laquelle existe le noyau.

Dans la couche muqueuse de Malpighi il existe aussi des cellules cavitaires et de petites cavités *n* pleines de globules de pus.

A la surface du chancre on voit en *s* des cellules épidermiques atrophiées et granuleuses semblables à celle qui est représentée à un plus fort grossissement en *b*, dans la figure 2 de la planche I.

Fig 1

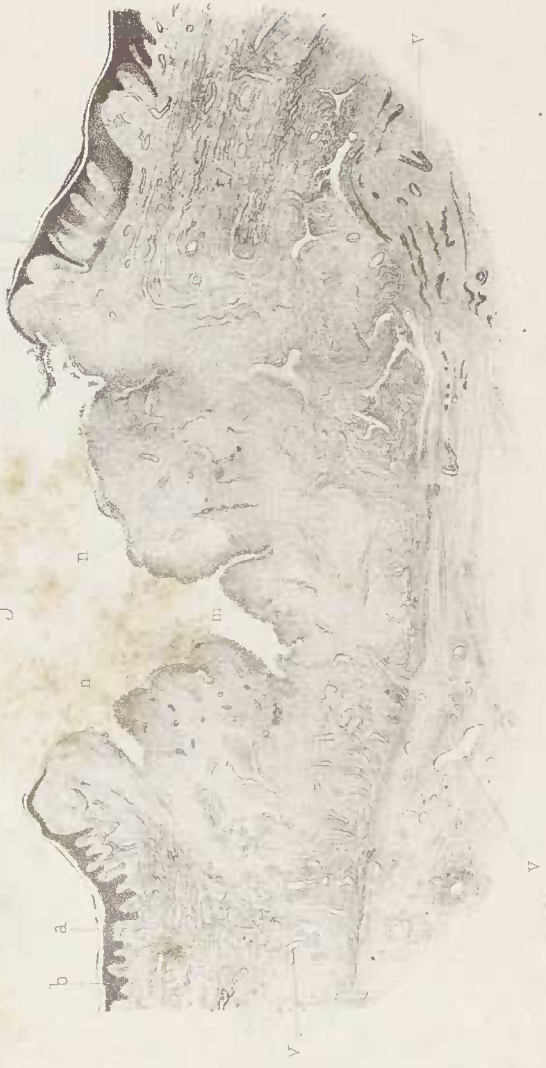
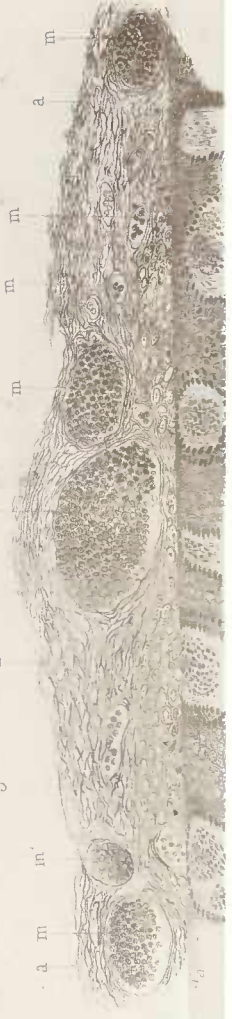
Fig 2.

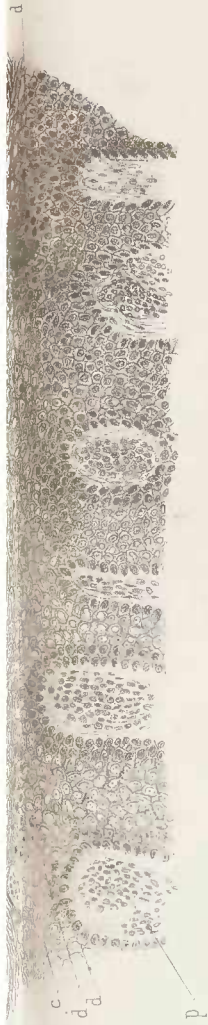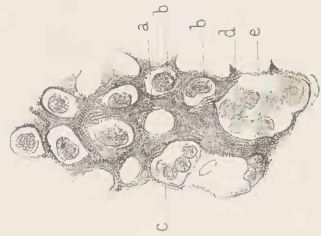




Fig. 4

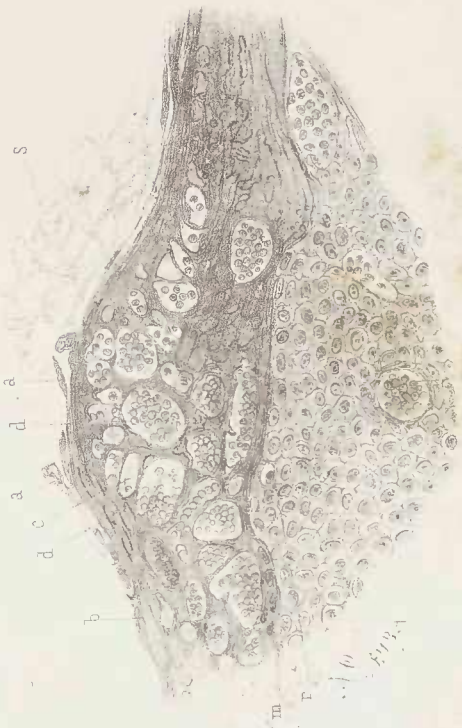

Fig. 3



Leuba lith

Cornil delinea vit

Imp. Bequet. Paris.

Chancre induré (fig 4) - Chancre mou (fig. 1) - Plaques muqueuses de l'amygdale (fig. 2 et 3.)

PLANCHE III.

CHANCRE INDURÉ DU PRÉPUCE (FIG. 1, 2 ET 3). — CHANCRE INDURÉ DE LA PETITE LÈVRE (FIG. 6). — ARTÈRES ET VEINES DU CHANCRE INDURÉ (FIG. 7 ET 8). — PLAQUES MUQUEUSES DE L'AMYGDALÉ (FIG. 4 ET 5).

Fig. 1. — Section d'un chancre induré et ulcéré du prépuce — Grossissement de 8 diamètres. *a*, épiderme corné. *b*, corps de Malpighi qui s'arrête au niveau de l'ulcération du chancre; à ce niveau on voit en *c*, du pus ou une fausse membrane. Les papilles *d*, présentent des vaisseaux *n*; *t*, tissu conjonctif induré, *m*, tissu induré sous-papillaire du chancre; *v*, vaisseau et tissu induré profond du derme.

Fig. 2. — Cicatrice d'une portion du même chancre (8 diamètres) *a* épiderme corné, *b* corps muqueux, *p* papilles. *t*, tissu conjonctif cicatriciel et très-dur, *v v* vaisseaux à parois extrêmement épaissies.

Fig 3. — Portion cicatrisée du même chancre, *a*, épiderme corné, *b*, corps muqueux, *a'*, épiderme et *b'*, corps muqueux de la partie cicatrisée; *p*, papilles; *t*, tissu conjonctif induré. Grossissement de 8 diamètres.

Fig. 4. — Coupe de plaque muqueuse de l'amygdale. *a* épiderme superficiel, *b* épiderme superficiel en partie soulevé, *c* corps muqueux dont les cellules cylindriques, *d* couvrent des papilles très-hypertrophiées *e*, *e'*; l'épiderme muqueux est très-épais dans toute la région de la plaque muqueuse étendue de *m* à *n*. *e'* une papille coupée en travers et montrant ses vaisseaux; *t* tissu conjonctif embryonnaire; *v*, ses vaisseaux (60 diamètres).

Fig. 5. — Coupe passant à travers une plaque muqueuse érosive de l'amygdale. (60 diamètres) *m*, fausse membrane composée de pus et de fibrine à la surface de la plaque; *d*, un petit abcès limité par les cellules épidermiques superficielles *c*; *f* un petit abcès dont les cellules de pus sont grenues, *n*, *n'* abcès du même genre limités partout par des couches de cellules épidermiques. *a b n*, corps muqueux; *p*, couche épidermique superficielle soulevée; *t* tissu conjonctif en hyperplasie; *v*, vaisseaux.

Fig. 6. — Coupe d'un chancre induré de la petite lèvre. (Grossissement de 6 diamètres). *n*, épiderme normal aux bords du chancre, *e*, corps muqueux; *a*, partie ulcérée: l'épiderme fait défaut de *m* à *n*; *g*, glande sébacée normale, *g'* glande sébacée dans laquelle il existe encore des

Fig. 1

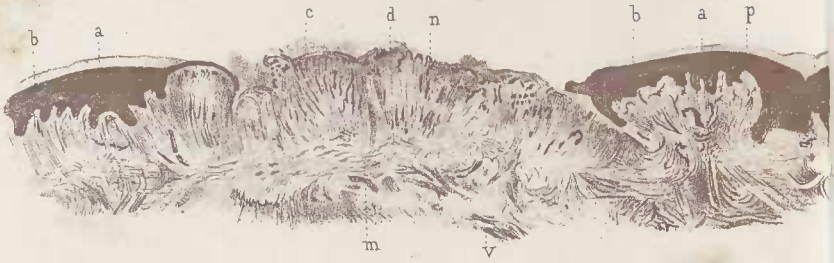


Fig. 2.

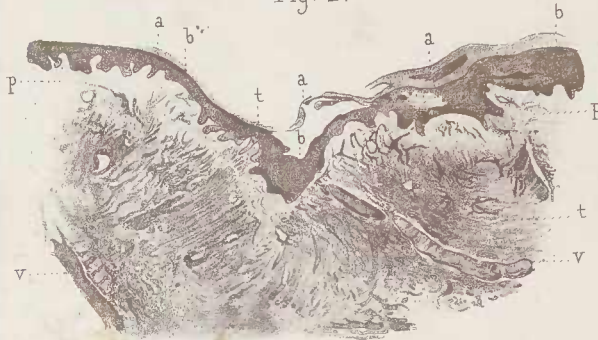

Fig. 7.

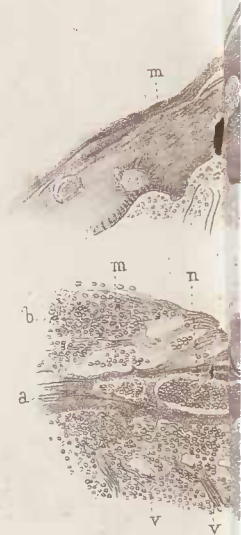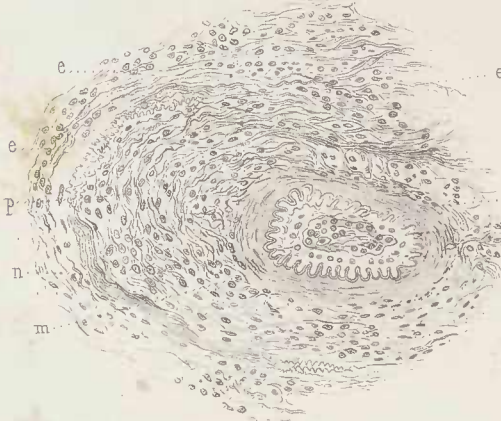

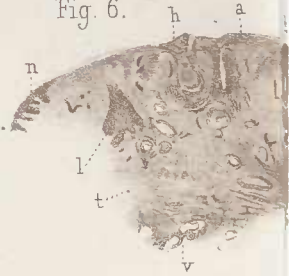
Fig. 6.



V. Cornil del.

Imp. Bequet, &

Chancre induré du prépuce (fig. 1, 2 et 3.)— Chancre
veines du chancre induré (fig. 7 et 8.)— Plaque

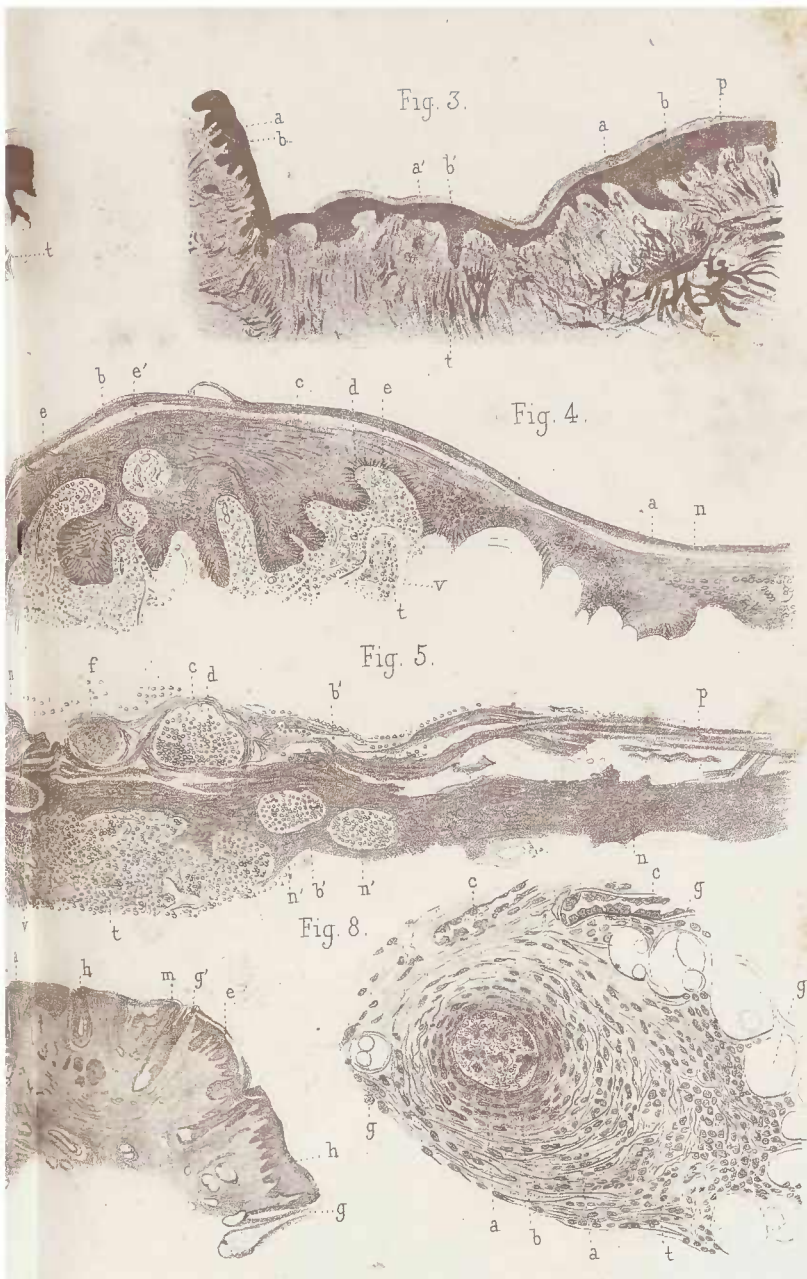


Fig. 3.

Fig. 4.

Fig. 5.

Fig. 8.

uet, Paris.

G. Nicolet lith.

cre induré de la petite levre (fig. 6). — Arteres et
 ques muqueuses de l'amygdale (fig. 4 et 5.)

cellules sébacées, *h*, *h*, glandes sébacées situées dans la partie ulcérée du chancre et qui ne contiennent plus de cellules sébacées ; *l*, cul de sac d'une glande sébacée enflammée ; *t*, tissu conjonctif induré ; *v*, vaisseaux.

Fig. 7. — Coupe d'une artériole sclérosée de la base d'un chancre induré enlevé par M. Horteloup, à l'hôpital du Midi. *i*, limite interne de la membrane interne de l'artère ; la lumière de l'artère est remplie de cellules endothéliales et de cellules lymphatiques. La membrane interne étendue de *i* à *l* présente des cellules rondes ; *l*, lame élastique interne de la tunique moyenne, *m* couche musculieuse, *p* tissu conjonctif très-épaissi de la tunique moyenne ; *n* fibres élastiques ; *e*, *e*, tissu conjonctif épaissi de l'adventice. (Grossissement de 400 diamètres).

Fig. 8. — Coupe d'une veine enflammée comprise dans l'induration (grossissement de 120 diamètres.) *a*, lumière centrale de la veine remplie de cellules lymphatiques et de fibrine ; *b*, membrane moyenne *t*, tissu conjonctif de l'adventice ; *c*, vaisseaux capillaires ; *g*, *g*, vésicules adipeuses

PLANCHE IV.

FAUSSE MEMBRANE DIPHTHÉRITIQUE (FIG. 1). — PAPULES (FIG. 2, 3, 4, 5, 6).
— PEMPHIGUS (FIG. 7 ET 8). — PUSTULE D'ECTHYMA PROFOND (FIG. 9
ET 10).

Fig. 1. — Cellules épithéliales modifiées de la fausse membrane de la plaque muqueuse représentée dans les *fig. 4* et *5* de la planche III. *a*, cellule à prolongements multiples et ramifiés avec une cavité vide; *b*, et une cavité contenant plusieurs globules de pus, *c*.

d, une cavité creusée dans une cellule et contenant un globule de pus; *p*, cellules de pus situées entre les cellules; *m*, une cellule à prolongements rameux; *n*, une très-grande cellule allongée et rameuse. (Grossissement de 250 diamètres.)

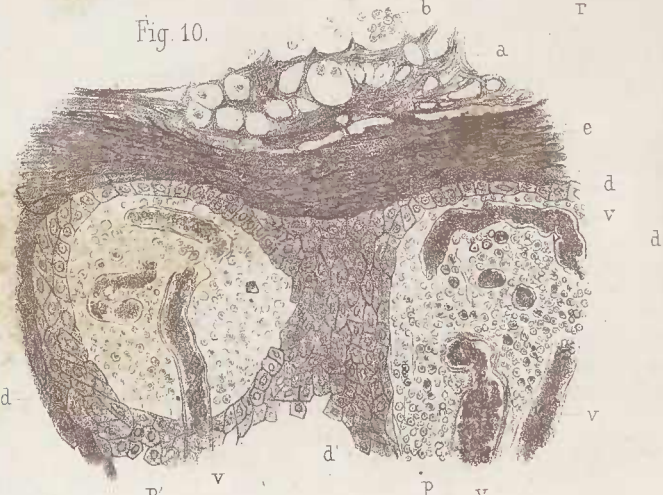
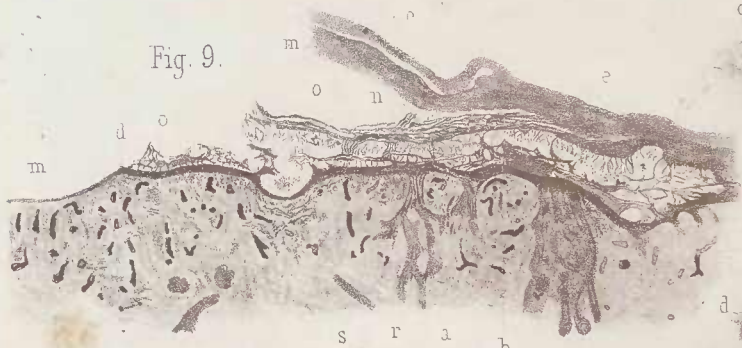
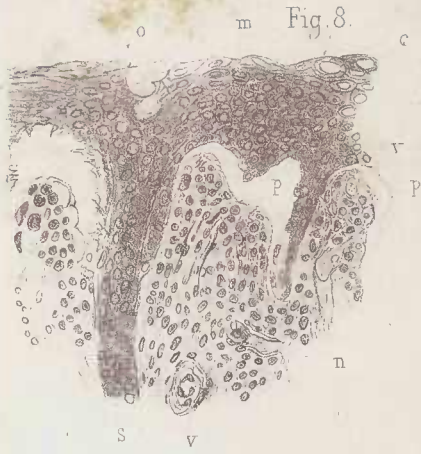Fig. 2. — Une papule syphilitique de la première période des accidents secondaires; *e*, épiderme superficiel; *m*, corps musqueux; *b*, vaisseaux des papilles; *v*, vaisseaux d'une glande sudoripare; *s*, *a*, espaces pleins de pus autour des vaisseaux; *f*, fente lymphatique; *g*, faisceaux de fibres du tissu conjonctif séparés par les cellules normales. (Grossissement de 80 diamètres.)

Fig. 3. — Une moitié d'une papule lenticulaire squameuse syphilitique. *a*, épaissement considérable des couches superficielles de l'épiderme corné au niveau de la papule; *a'*, la même couche normale dans la partie de peau voisine. *c*, couche muqueuse de Malpighi; *c'*, *c''*, la même couche se continuant sur la peau normale. *b*, *b'*, poils, leurs gaines et leurs glandes sébacées; *g*, lobules de graisse modifiés par l'inflammation; *v*, artère; *f*, petite veine remplie de sang. (Grossissement de 20 diamètres.)

Fig. 4. — Papule squameuse hémorrhagique; *e*, épiderme corne formant des squames épaisses; *m*, *m'*, corps muqueux envoyant des prolongements épithéliaux entre les papilles; *o*, espaces pleins de sang situés entre les papilles et le corps muqueux; *v*, vaisseaux dilatés du sommet des papilles; *v'*, *v'*, vaisseaux sanguins très-dilatés et remplis de sang à la base des papilles. (Grossissement de 40 diamètres.)

Fig. 5. — Section passant à travers une papule lenticulaire dont les squames formées par l'épiderme superficiel sont tombées. *a*, cellules épidermiques cornées; *f*, cellules cavitaires de la couche muqueuse de Malpighi; *b*; *m*, prolongement de la couche muqueuse entre les papilles; *d*; en *c* on voit une papille qui est détachée du corps muqueux et qui présente un vaisseau dilaté; *v*; *n*, faisceaux des muscles lisses cutanés. (Grossissement de 100 diamètres.)


Fig. 6. — Couche muqueuse de Malpighi dont les cellules sont cavi-



V. Corail del.

Imp. Becq

Fausse membrane diphtérique (fig. 1.)—Papules (fig. 2, 3, 4, 5, 6.)—



Bequet, Paris.

G. Nicolet lith.

1.-Pemphigus (fig. 7 et 8). - Pustule d'ecthyma profond (fig. 9 et 10.)

taires et en prolifération au niveau d'une papule syphilitique. *a*, cellule cavitaire dont le noyau est aplati contre la paroi de sa cavité; *b*, cellule cavitaire contenant deux noyaux; *h*, cellule cavitaire contenant un gros noyau rond; *c*, cellule contenant des granulations grasses autour de son noyau; *d*, cellule dont le noyau en voie de division est à cheval sur le bord de la cavité. Les bords crénelés de séparation des cellules sont bien visibles. (Grossissement de 250 diamètres.)

Fig. 7. — Bulle de pemphigus d'un nouveau-né syphilitique. La couche superficielle de l'épiderme *e* est soulevée par le liquide épanché entre elle et la couche muqueuse de Malpighi. La couche muqueuse de Malpighi, *c*, est soulevée elle-même partiellement, de telle sorte qu'il existe un espace rempli de liquide entre elle et les papilles *p*. Les prolongements épithéliaux et les conduits des glandes sudoripares, *m*, interposés entre les papilles et qui s'enfoncent entre elles dans le derme, sont brisés et appendus à la couche de Malpighi; *d*, derme; *a*, couche fibreuse et musculaire; *t*, tendons et tissus fibreux; *o*, cartilage d'ossification des os de la première phalange; *v*, vaisseaux. (Grossissement de 8 diamètres.)

Fig. 8. — Coupe de la couche muqueuse et des papilles dans ce même cas de pemphigus. *o*, orifice d'une glande sudoripare *s*; *m*, cellules du corps muqueux dont quelques-unes, *c*, sont cavitaires; *p*, papilles; *v*, leurs vaisseaux; *n*, prolongement du corps muqueux entre les papilles. (Grossissement de 200 diamètres.)

Fig. 9. — La moitié environ d'une pustule d'ecthyma profond dessinée à un grossissement de 20 diamètres. *e*, *e*, épiderme superficiel répondant à la croûte de la pustule. Cette couche est tombée à partir du point *m*; elle se continue en *t* avec l'épiderme normal; *n*, partie de l'épiderme corné infiltré de pus; *o*, cavités pleines de pus; *d*, corps muqueux de Malpighi; *a*, *b*, papilles représentées à un fort grossissement en *p* et *p'*, dans la *fig. 10*; *p*, papilles formant l'intermédiaire entre les papilles altérées et les papilles normales; *r*, *r*, prolongements du corps muqueux appartenant à des follicules pileux et à des glandes sébacées; *m*, partie ulcérée formant une surface plane, recouverte d'une mince couche de cellules plates; *v*, *v*, vaisseaux dilatés; *s*, faisceaux de fibres musculaires lisses.

Fig. 10. — Section passant à travers le corps muqueux de Malpighi et les papilles dans la pustule d'ecthyma profond représentée dans la *fig. 9*. (Grossissement de 120 diamètres.)

Les deux papilles *p*, *p'*, sont celles qui sont ligurées en *a* et *b* dans la *fig. 9*, *a*, cavités formées dans l'épiderme corné et remplies de pus; *e*, cellules épidermiques aplaties; *d*, cellules du corps muqueux de Malpighi qui forment une couche mince à la surface des papilles *p* et *p'*, et qui pénètrent entre elles en *d'*; *r*, *v*, vaisseaux dilatés des papilles pleines de sang; le tissu conjonctif de ces papilles est transformé en de véritables petits abcès contenant une substance semi-liquide granuleuse, des corpuscules rouges et des corpuscules blancs.

PLANCHE V

CHANCRE INDURÉ (FIG. 1 2, 10 ET 11). — ECTHYMA PROFOND (FIG. 3 ET 4.)
GOMME CUTANÉE (FIG. 5, 6, 7, 8 ET 9).

Fig. 1. — Section d'un chancre fortement induré du prépuce à sa période d'état et de plein développement, ulcéré, et siégeant dans le fond d'un pli cutané. (Chancre enlevé par M. Mauriac.) *a*, épithélium superficiel qui est très-épais et qui se sépare en *a'* du corps muqueux de Malpighi *b*. Les couches épithéliales s'arrêtent en *g* à l'orifice de l'infundibulum *o*. La dépression *o* est l'analogue de la dépression *f* qui, elle, est tapissée de ses couches épithéliales normales tandis que de *g* en *p*, la perte de substance de la surface du chancre est limitée par un tissu infiltré de cellules. Dans tout le tissu induré représenté dans cette figure, les parois des vaisseaux sont extrêmement épaissies et enflammées : tels sont les vaisseaux *v*, *v'*, *m*, *d*; *s* fente ou fendillement de la partie caséuse centrale. (Grossissement de 15 diamètres.)

Fig. 2. — Partie d'un faisceau primitif de nerf compris dans ce même chancre; *g*, gaine lamellaire dissociée dont les lames, *m*, *l*, sont séparées par des cellules rondes ou allongées; *a*, *b*, *b'*, coupe de tubes nerveux. (Grossissement de 200 diamètres.)

Fig. 3. — Section des couches épidermiques au bord d'une pustule d'ecthyma ulcéré. — Reproduction à un fort grossissement d'une partie de la *fig. 2*, de la planche IV.

a, surface de l'épithélium corné dont les cellules forment un réticulum limitant des cavités *c* pleines de globules de pus; *d*, cavité plus grande; *e*, *e'*, couches de cellules cornées avec des cavités plus petites; *f*, *f*, *f*, grandes cavités qui ont été vidées des globules qui y étaient contenues; *f'*, une de ces grandes cavités contenant des globules de pus; *h*, cellule libre; *g*, *g*, cellules libres creusées d'une cavité; *g'*, une de ces cellules cavitaire et crénelée; *i*, une cellule libre contenant deux noyaux; *i'*, une cellule libre contenant des globules sanguins; *m*, cellule cavitaire formant partie de la cloison d'une grande cavité; *n*, piquants et saillies nés d'une cellule de la paroi; *t*, couches de cellules cornées plus ou moins creusées de cavités; *b*, couche de cellules avec des crénelures. Le corps muqueux s'étend de *b* en *r*; *o*, cellule de la couche granuleuse; *p*, une de ces cellules creusée d'une cavité ovoïde et dont le noyau a disparu; beaucoup des cellules de la couche de Malpighi, la cellule *r*, par exemple, sont creusées de cavités à la place de leur noyau. (Grossissement de 250 diamètres.)

Fig. 4. — Section de la même pustule dans un point ulcéré : *m*,

Fig. 4.

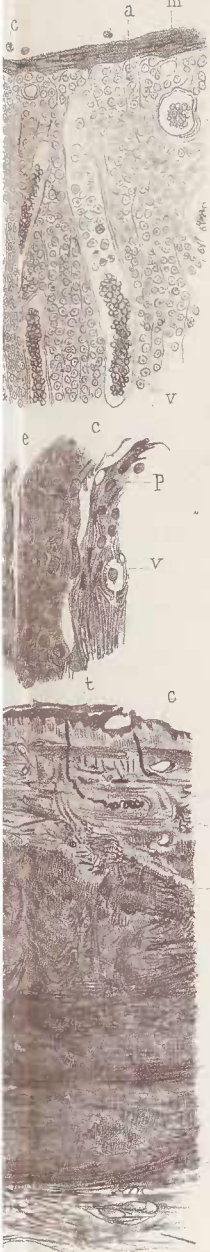



Fig. 5.



Fig. 7.

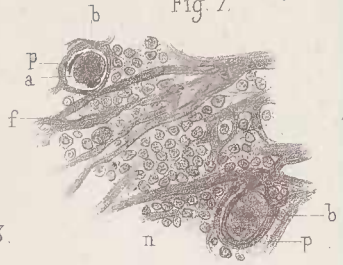

Fig. 3.



Guédel, Paris.

Nicolet lith.

profond (fig. 3 et 4) — Gomme cutanée (fig. 5, 6, 7, 8 et 9.)

ALLIÈRE & FILS, PARIS.

couche superficielle et mince formée par des cellules épidermiques aplaties ; *c*, quelques globules de pus libres à la surface ; le tissu conjonctif est bourré de cellules lymphatiques ; *v*, *v*, vaisseaux contenant des globules rouges et des cellules lymphatiques. Ces vaisseaux capillaires sont très-dilatés. (Grossissement de 120 diamètres.)

Fig. 5. — Coupe de la peau comprenant la moitié d'une gomme à l'état de crudité dessiné à simple vue ; *b*, surface de la peau ; *c*, *d*, tissu nouveau de la gomme. D'après une préparation de M. Chambard.

Fig. 6. — Portion de la section précédente comprise entre les deux lignes *c* et *d*. *b*, couches épidermiques ; *c*, papilles ; *d*, tissu conjonctif ; *t*, ouverture et conduit d'une glande sudoripare dont le glomérule se voit en *s*. Toute cette portion superficielle de la peau est normale ou très-peu enflammée. Le tissu de la gomme qui n'est autre qu'une inflammation très-intense du tissu cellulo-adipeux et cellulaire sous-jacent existe de *m* en *n*.

Fig. 7. — Tissu conjonctif et capillaires de la gomme : *p*, *p*, parois de deux capillaires qui sont remplis de cellules endothéliales *a*, de globules de pus et de fibrine formant une coagulation *b*, *b*, *f*, faisceaux et fibres de tissu conjonctif qui sont dissociés et séparés par des cellules rondes, *n*. (Grossissement de 200 diamètres.—Cas de M. Chambard.)

Fig. 8. — Section longitudinale d'une petite veinule : la paroi *p*, *p*, du vaisseau est formée du tissu conjonctif dont les faisceaux sont séparés par des cellules rondes. A sa limite interne, la paroi est tapissée de cellules plates endothéliales *e* ; la lumière du vaisseau est remplie d'un coagulum fibrineux *c*, englobant des cellules lymphatiques. (Grossissement de 200 diamètres. — Cas de M. Chambard.)

Fig. 9. — Section oblique d'une veinule oblitérée comme dans le cas précédent : *p*, *p*, paroi du vaisseau. *e*, cellules endothéliales pariétales ; *e'*, cellule endothéliale située à la surface d'une coagulation fibrineuse qui englobe des cellules endothéliales et des globules de pus ; *f*, filaments libres de fibrine ; *g*, agglomération de cellules lymphatiques dans le vaisseau. Grossissement de 200 diamètres. — Cas de M. Chambard.)

Fig. 10. — Section de plusieurs vaisseaux dans le tissu induré du chancre représenté dans la *fig. 1*. *a*, lumière vasculaire remplie de cellules lymphatiques et d'épithélium et considérablement rétrécie eu égard à l'épaisseur des parois ; *c*, tissu conjonctif périphérique aux vaisseaux rempli de petites cellules rondes ; *e*, membrane externe des vaisseaux ; *t*, tunique musculaire ; *i*, membrane interne. (200 diamètres.)

Fig. 11. — Coupe d'un artériole dans le même chancre : *t*, un faisceau de fibres du tissu conjonctif à côté de l'artériole ; *e*, sa membrane externe ; *b*, sa membrane musculaire ; *f*, ses fibres élastiques ; *a*, lumière remplie de cellules lymphatiques ; *m*, une cellule endothéliale sur laquelle passe une fibre élastique ; *c*, cellules lymphatiques situées autour de la membrane externe. (Grossissement de 200 diamètres.)

PLANCHE VI.

GOMME DE LA PEAU (FIG. 1 ET 2). — OSTÉOPÉRIOSTITE GOMMEUSE (FIG. 6, 7 ET 8). — EXOSTOSE SAILLANTE DU CRANE (FIG. 3). — EXOSTOSE DU CRANE DANS LA SYPHILIS INFANTILE (FIG. 4 ET 5).

Fig. 1. — Section d'une moitié d'une gomme de la peau dessinée de grandeur naturelle. *a*, surface de la peau, *c* cavité vide occupée par la partie ramollie de la gomme qui a été éliminée. *e* tissu du derme, *d* partie profonde du derme et des tissus sous-cutanés qui forment la paroi de la caverne gommeuse.

Fig. 2. — Elle représente à un grossissement de 8 diamètres, la partie de la figure 1 comprise entre le point *b* et la ligne *i*. *a* corps muqueux très-épaissi à la surface de la peau voisine de l'ouverture cutanée de la gomme. La peau s'arrête en *b* à cette ouverture, *d* corps muqueux interposé entre les papilles très-allongées de la peau enflammée au-dessus de la gomme et au niveau de son ouverture cutanée.

Fig. 3. — Exostose saillante du crâne; *a*, cavité médullaire centrale de l'exostose. Les canaux médullaires *b* du tissu osseux nouveau qui partent de la cavité centrale sont petits et disposés perpendiculairement à la surface de cette cavité; *d*, canaux plus larges situés sous le périoste à la surface de l'exostose. (Grossissement de 12 diamètres d'après une préparation de M. Lcloir.)

Fig. 4. — Exostose syphilitique du crâne chez un enfant âgé de trois mois. (Grossissement de 12 diamètres.) Les deux lames osseuses interne *d* et externe *c* de l'os du crâne primitif sont surmontées de lames osseuses nouvelles *f, f*, qui sont situées immédiatement sous le périoste et qui s'écartent de la lame externe sous un angle très-aigu; *m, m* lames osseuses de direction variée qui unissent les lames superficielles de l'exostose avec la lame externe de l'os primitif; *n, n* tissu fibreux vascularisé qui comble les cavités médullaires.

Fig. 5. — Section à un très-faible grossissement (6 diamètres) de la partie la plus épaisse de l'exostose précédente. *a*, périoste, *b* lame externe de l'exostose; *e* dure-mère; *d* lame interne de l'os du crâne. Les lamelles *c*, disposées plus ou moins régulièrement, sont, ainsi que la lame *b*, de nouvelle formation.

Fig. 6. — Section représentant à un grossissement de 6 diamètres une pachyméningite gommeuse. La dure-mère présente une inflam-

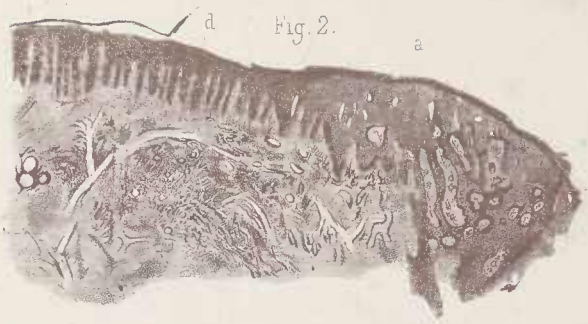

Fig. 2.



Fig. 8.

Fig. 5.

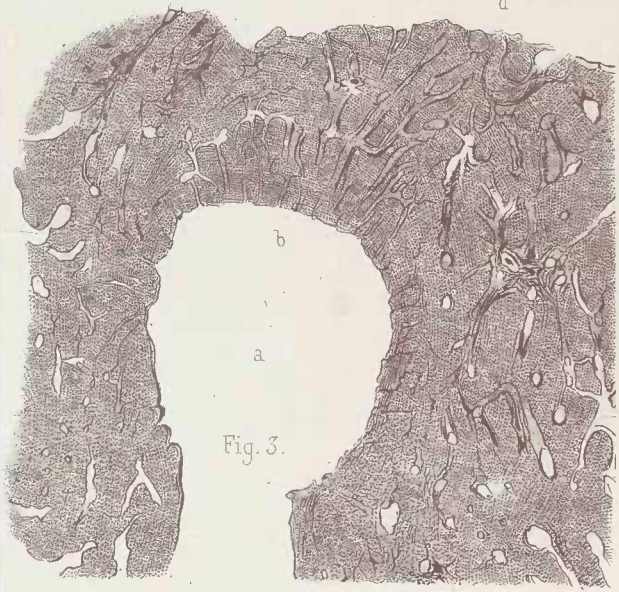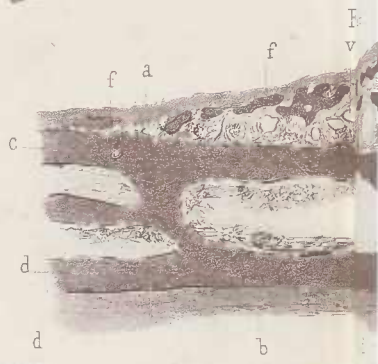


Fig. 3.

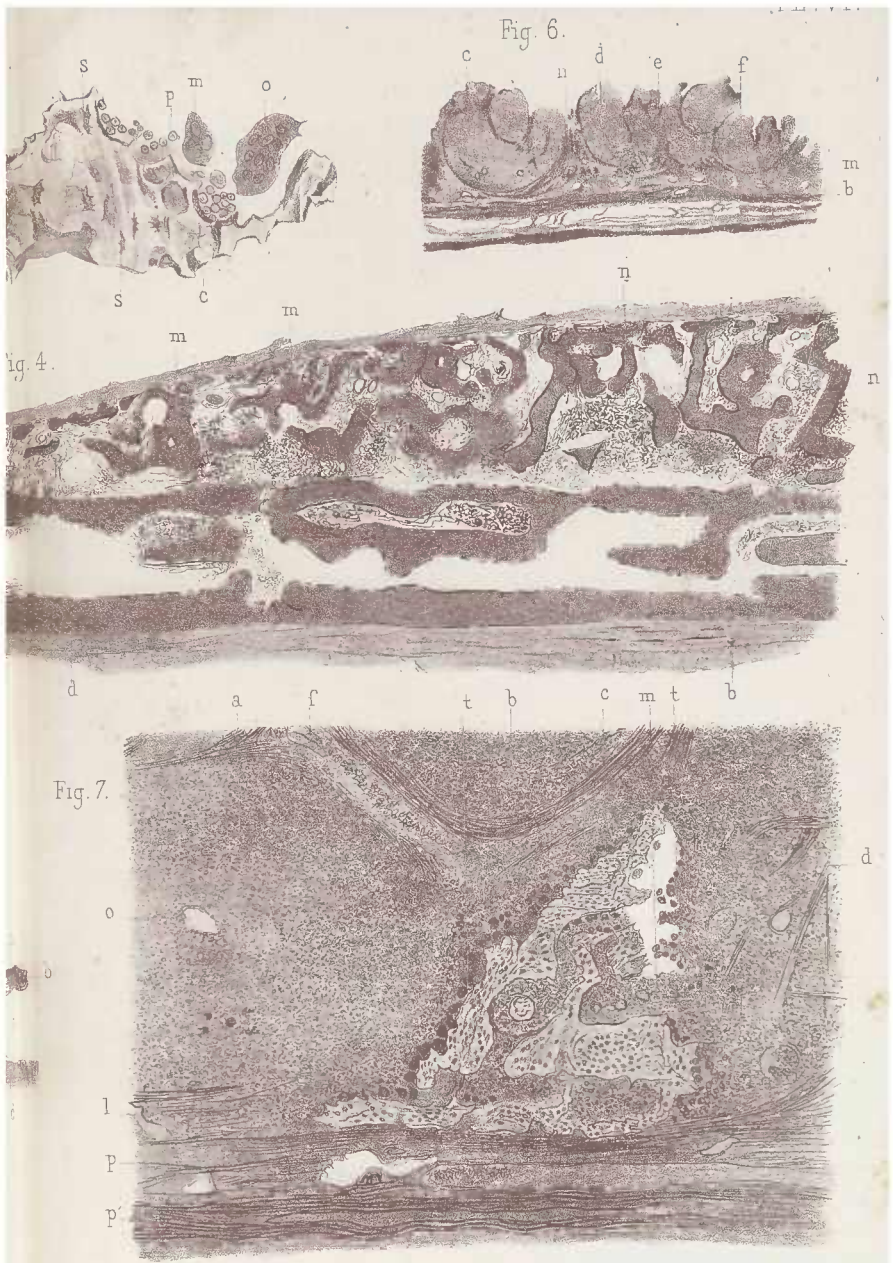


Fig. 1.

V. Cornil del

Imp. E.

Gomme de la peau (fig. 1 et 2) — Osteo-periostite gommeuse
Exostose du crâne dans le



Maquet, Paris.

Nicolet lith.

meuse (fig. 6, 7 et 8) - Exostose saillante du crâne (fig. 3.)
 la syphilis infantile (fig. 4 et 5.)

mation avec néoformation dans sa couche interne *b* qui se continue avec les bourgeons gommeux *c*, *d*, *e*, *f*. Ces derniers sont séparés par du tissu fibreux *n*. Ces bourgeons étaient logés dans des cavités creusées au milieu du tissu osseux résorbé en grande partie.

Fig. 7. — Cette figure représente une portion de la dure-mère dans l'observation à laquelle se rapporte la figure précédente. *p*, *p'* couches de tissu fibreux de la dure-mère d'où végètent des bourgeons gommeux. L'un d'eux, *a*, est séparé du bourgeon voisin par une zone de tissu fibreux au milieu de laquelle il reste des lamelles osseuses en voie de résorption. Ces lamelles osseuses *l* sont les unes horizontales, représentant ce qui reste de la table interne de l'os du crâne, les autres verticales ou obliques. Ces lamelles sont découpées et irrégulières à leur surface, et, autour d'elles on voit un tissu embryonnaire contenant une quantité considérable de grosses cellules (myéloplaxes) *t*, *t'*; *o*, centre du bourgeon gommeux où il existe de gros vaisseaux; *f*, *d*, faisceaux de tissu fibreux. (Grossissement de 40 diamètres.)

Fig. 8. — La figure 8 représente un fragment du tissu osseux en voie de résorption situé entre des bourgeons gommeux. *c*, encoches de la surface de la lamelle osseuse. Les anfractuosités et les encoches sont toutes comblées par des myéloplaxes énormes *o*, *n* ou par des myéloplaxes plus petits *m*, ou par des cellules rondes de la moelle *p* (médulloécèles); *s*, corpusculeux osseux.

PLANCHE VII.

PAPULES CUTANÉES LENTICULAIRES (FIG. 1 ET 2). — GLOSSITE SCLÉREUSE (FIG. 3). — EXOSTOSE DU CRÂNE CHEZ UN ADULTE (FIG. 4). — OSTÉOPHYTES DU TIBIA CHEZ UN ENFANT (FIG. 5 ET 6). — EXOSTOSE DU CRÂNE DANS LA SYPHILIS HÉRÉDITAIRE (FIG. 7 ET 8).

Fig. 1. — Section à travers une papule lenticulaire papulo-squammeuse de la peau (pièce enlevée sur vivant). *a*, cellule du corps muqueux de Malpighi; *b* cavité creusée autour d'un noyau qui a disparu dans une cellule du corps muqueux; *c*, cavité de même nature plus petite; *d*, cellule lymphatique; *e*, cellule plate du tissu conjonctif; *n*, cellule lymphatique aplatie le long d'une fibre; *o* cellule lymphatique ronde; *e'* cellule plate du tissu conjonctif; *h*, fibrille élastique; *m*, fibres élastiques; *f*, id.; *p*, faisceau de tissu conjonctif. (300 diamètres.)

Fig. 2. — Section à travers une papule lenticulaire papulo-squammeuse de la peau. *a*, cellules crénelées du corps muqueux de Malpighi; *b*, *d*, *c*, trous dont sont percées ces cellules ou qui les séparent; *m*, *h*, prolongements des cellules dans le tissu papillaire; *d'*, cellules lymphatiques situées entre les fibrilles fines et les faisceaux *f*; *n*, cellule lymphatique logée entre les prolongements des cellules de Malpighi. (250 diamètres.)

Fig. 3. — Section à travers une syphilide tertiaire en plaque de la langue, préparation de M. Déjérine. (Grossissement de 40 diamètres.)

a revêtement épithélial; *b* papilles linguales; *c* sillon profond; *e* tissu conjonctif épaissi; *v* vaisseau; *m*, *m*, faisceau de fibres musculaires de la langue.

Fig. 4. — Exostose du crâne chez un adulte. La surface sous-périostique de l'exostose est limitée par les lamelles osseuses de *a* en *a'*. La lame externe du diploé existe de *b* en *b'*; *c*, canal agrandi par l'inflammation à la surface du crâne. *h*, *h*, lame externe du diploé qui est facile à reconnaître par la direction de ses lamelles exactement parallèles et par ses ostéoplastes formant des séries régulières; *f*, *f*, grandes lacunes médullaires situées entre l'os ancien et l'exostose; *d*, *d*, *d*, ouverture des canaux de Havers de l'os nouveau par ou entrent les vaisseaux périostiques; *m*, section assez petite des canaux de Havers de l'exostose. (Grossissement de 40 diamètres.)

Fig. 5. — Ostéophytes ou tissu ostéoïde nouveau du tibia d'un enfant syphilitique. Les travées osseuses *t* contenant des ostéoplastes *b* lais-

Fig. 7.



Fig. 4.

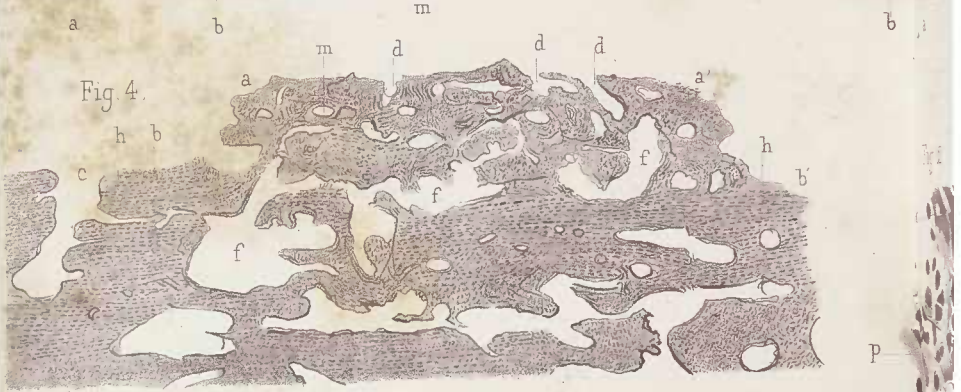


Fig. 3.

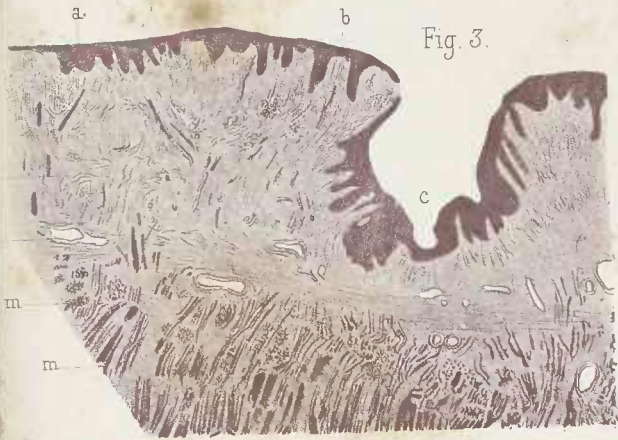
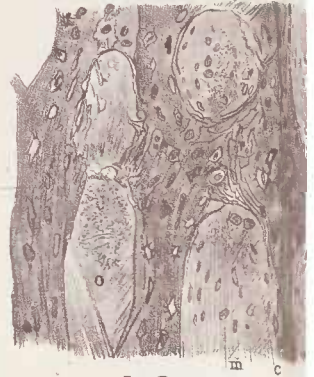

Fig. 5.



Cornil. del.

Imp. Becquet, Paris.

Papules syphilitiques (fig. 1 et 2.)_ Glossite scléreuse tertiaire (fig. 3 et 4.)_ Exostose du crâne dans la syphilis héréditaire (fig. 7 et 8.)_ Ossification anormale (fig. 9 et 10.)

Fig. 8.

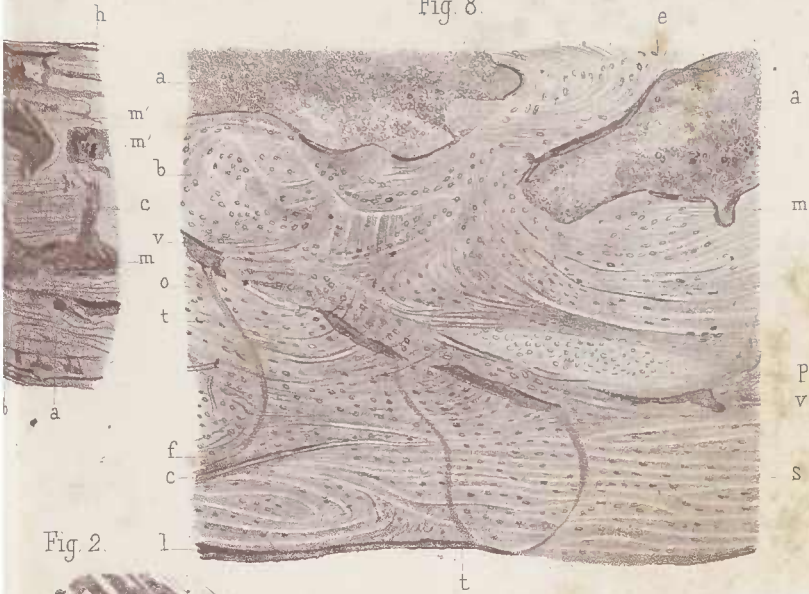


Fig. 2.

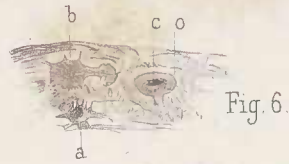
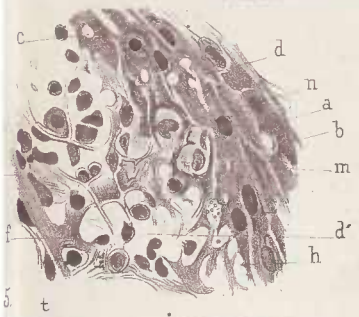
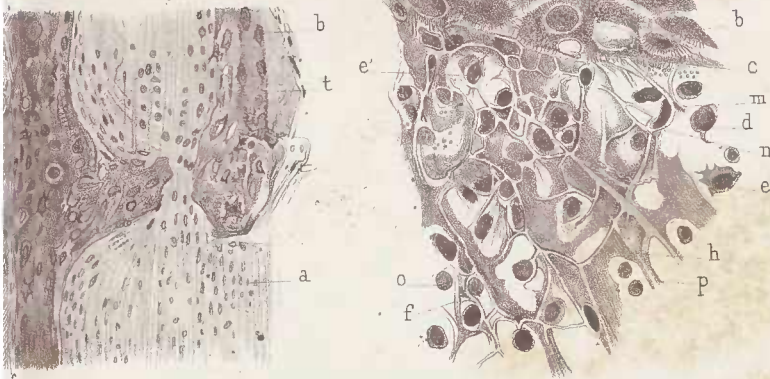


Fig. 6.

Fig. 1.



Nicolet lith.

re (fig. 3.) — Exostose du crâne chez un adulte (fig. 4.)
 anormale du tibia dans la syphilis héréditaire (fig. 5 et 6.)

sent entre elles des espaces *m* qui sont remplis par du tissu fibreux contenant des fibrilles, des cellules ovoïdes et petites *a*, des cellules rondes plus ou moins grosses, *c*, ou de fines granulations grasses *o* (Grossissement de 130 diamètres.)

Fig. 6. — Dessin à un grossissement de 250 diamètres d'une partie d'une travée osseuse dans la même préparation que la fig. 5. Les ostéoplastes *a*, *b*, *o*, sont très-irréguliers et variés de forme comme de dimension ; les ostéoplastes *o* et *a* montrent leurs cellules et leurs noyaux. (Grossissement de 250 diamètres.)

Fig. 7. — Section à travers un os du crâne d'un enfant de deux ans atteint de syphilis congénitale. La section passe à travers la périphérie de l'exostose. (Grossissement de 15 diamètres.) Les canaux du diploé *m*, *m*, sont très-larges ; *a*, lame interne, *c*, lame externe du diploé ; *b*, partie de la lame interne la plus rapprochée de la dure-mère.

m', *m'*, grands canaux médullaires interposés entre l'os ancien et l'exostose. L'exostose est située entre les lettres *h* et *m'*. Cette exostose est en quelque sorte feuilletée, divisée en lamelles parallèles à la surface de l'os séparées par des canaux de Havers horizontaux *l*, *l*, anastomosés entre eux et reliés aux vaisseaux du périoste par des canaux verticaux *r*, *r*, *r*. La direction des lamelles osseuses n'est régulière que dans la table externe *c*.

Fig. 8. — Section de la lame interne d'un os du crâne au niveau d'une exostose chez un enfant de 2 ans. *a*, *a*, grands canaux médullaires remplis de moelle fœtale. La lame interne s'étend de *b* en *l*. La travée osseuse *e* unit la lame interne avec le système des autres lames de l'os. Toute la lame interne est parcourue par des fibres de Sharpey dont la direction est plus ou moins irrégulière formant des tourbillons, des bandes parallèles et entrecroisées. Ces fibres sont assez grosses en *c* et en *s*, dans toute la portion de la lame interne la plus rapprochée de la dure-mère, de *f* en *l*. *v* vaisseaux qui parcourent cette lame fibre-osseuse et envoient des capillaires *t*, *t* à la dure-mère. Les ostéoplastes *o* sont vus tantôt suivant leur longueur, tantôt suivant une coupe transversale et leurs dimensions sont variables. Ils sont, par exemple, tous gros dans l'îlot représenté en *p*. En *m*, on voit une échancrure due à de l'ostéite raréfiante. (Grossissement de 70 diamètres.)

PLANCHE VIII.

EXOSTOSES DU CRANE DANS LA SYPHILIS HÉRÉDITAIRE (FIG. 1 ET 2). —
GOMMES ANCIENNES DU FOIE (FIG. 3, 4 ET 5).

Fig. 1.— Section de la partie épaisse d'une exostose du crâne chez un enfant de deux ans. *p*, périoste épicerânien; *d*, dure-mère; *i*, lame interne; *e*, lame externe; *l*, lame verticale; *a*, *c*, lames très-minces sous-périostiques; *o*, *o*, grands canaux médullaires verticaux. (Grossissement de 6 diamètres.)

Fig. 2.— Section à travers la surface d'une exostose près du périoste chez un enfant de deux ans. *a*, lame osseuse située sous le périoste; *o*, corpuscules osseux. *b*, *b'*, canaux médullaires comblés par un tissu fibreux très-dense parcouru par des fibres de Scharpey, *d* *d'*, *s* *s'*, *e*, *f*. Les fibres très-épaisses *s* se divisent en fibrilles et sont reliées aux fibrilles qui remplissent l'intervalle laissé libre entre les lamelles osseuses. Les fibres de Scharpey passent d'une lamelle à l'autre. *m*, corpuscules allongés et ratatinés de tissu conjonctif; *c*, petites fentes de la lamelle osseuse qui logent des fibrilles à la surface de la cavité médullaire. (Grossissement de 100 diamètres.)

Fig. 3. Section passant à travers une gomme ancienne du foie. (Grossissement de 12 diamètres). *a*, *a*, tissu central caséeux de la gomme; *v* *v'*, ses vaisseaux; *l*, limite entre la partie centrale et la zone fibreuse; cette démarcation est marquée par places par une fente. *t*, *t*, tissu conjonctif de la zone fibreuse qui entoure de toutes parts la partie centrale; *v*, *v*, petits vaisseaux de cette zone. *c*, un artériole de la zone fibreuse; *f*, *f*, vaisseaux biliaires assez volumineux compris dans cette zone fibreuse; *l'*, faisceaux de tissu conjonctif parallèles à la surface de la partie caséuse; en *b* et en *d*, les faisceaux de fibres de la zone fibreuse pénètrent dans la partie centrale caséuse; *e*, *e*, tissu de cellules hépatiques interrompu par des bandes fibreuses *m*, *m*.

Fig. 4. — Section d'une gomme ancienne du foie comprenant une partie caséuse et une partie de la zone périphérique. *a*, tissu fibreux de la portion caséuse dont les fibrilles sont minces et parallèles, se continuant directement avec les fibrilles du tissu conjonctif périphérique *b*. Les cellules *c*, situées entre les fibrilles du tissu caséux, sont pâles et grenues, tandis que les cellules vivantes *d* contenues dans le tissu fibreux périphérique sont bien colorées par le carmin. *m*, vaisseau vide; *m'* fentes situées dans le tissu caséux *e*, *f*, espaces situés

Fig. 5.

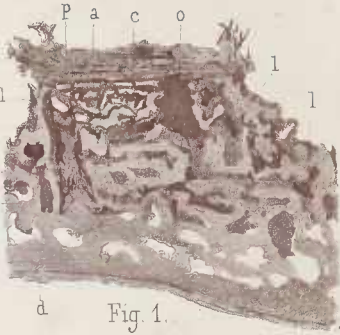
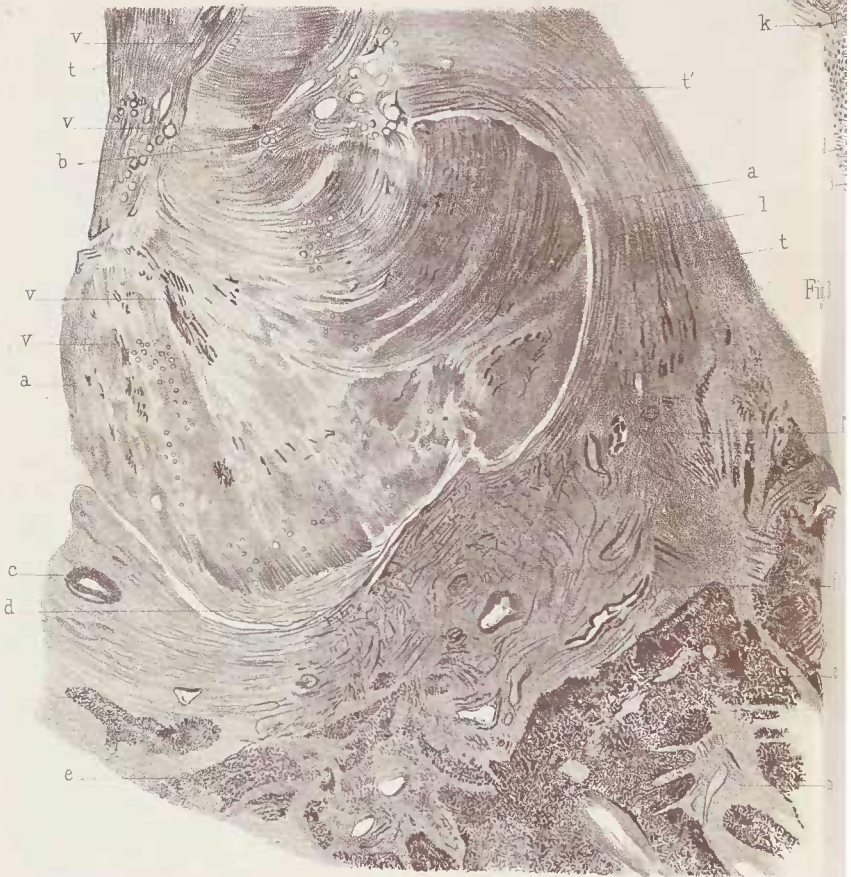


Fig. 1.



Cornil del.

imp. B. et C.

Fig. 4.

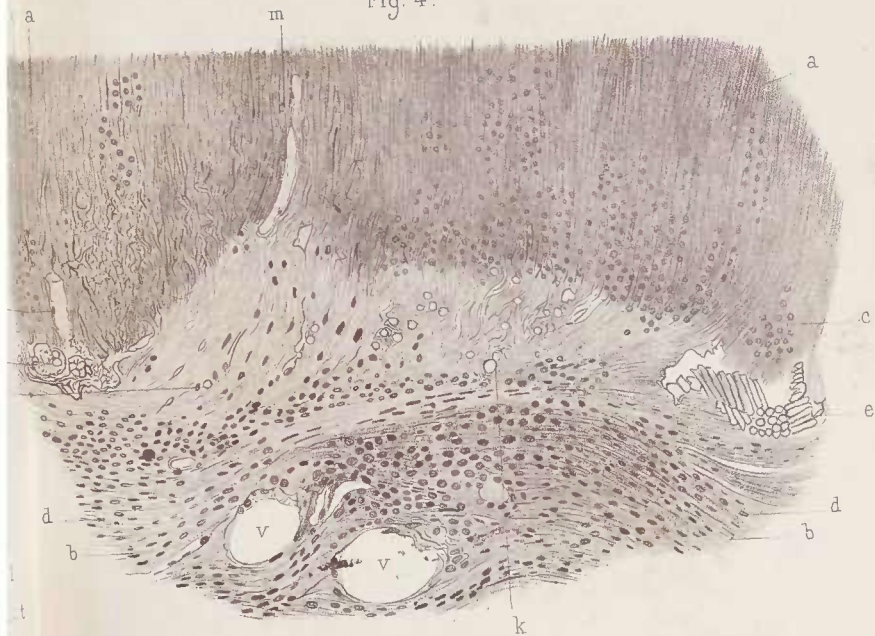


Fig. 3.


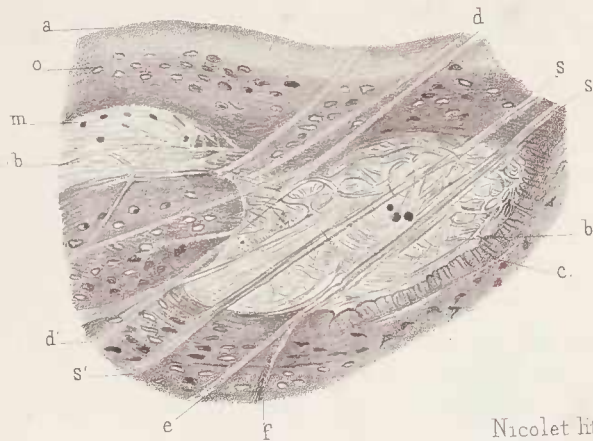


Fig. 2.



Nicolet lith.

imp. Becquet, Paris.

héréditaire (fig. 1 et 2.) — Gomme du foie (fig. 3, 4 et 5.)

à la limite de la partie caséuse et contenant des cristaux de graisse. *k*, petits corps arrondis et réfringents situés à la limite de la partie caséuse. *v, v*, vaisseaux sanguins. (Grossissement de 150 diamètres.)

Fig. 3. — Section du tissu fibreux périphérique à la portion caséuse d'une gomme ancienne du foie. *f, f*, faisceaux de tissu fibreux aplatis et parallèles à la circonférence de la partie caséuse de la gomme. *e* capillaire avec ses cellules endothéliales; *h*, faisceaux fibreux coupés obliquement, séparés par des cellules de tissu conjonctif; *m, a*, cellules de tissu conjonctif aplaties et vues les unes de face, les autres de profil; *d, n*, cellules aplaties du tissu conjonctif vues de profil. (Grossissement de 250 diamètres.)

PLANCHE IX.

GOMMES SYPHILITIQUES DE LA PROTUBÉRANCE (FIG. 1 ET 2).

Fig. 1. — *a*, nerf optique gauche; *c*, plaque antérieure de la bandelette optique gauche; *b*, bandelette optique gauche; *d*, plaque postérieure de la bandelette optique (zone interne); *f*, zone externe de la même plaque; *m*, *p*, plaque antérieure de la protubérance; *n*, plaque postérieure de la protubérance; *l*, plaque du pédoncule cérébral droit.

Fig. 2. — *a*, *b*, plaque antérieure de la protubérance vue sur une coupe transversale; *a*, zone externe gris-rosé; *b*, zone intérieure blanc-opaque.

Fig.1.

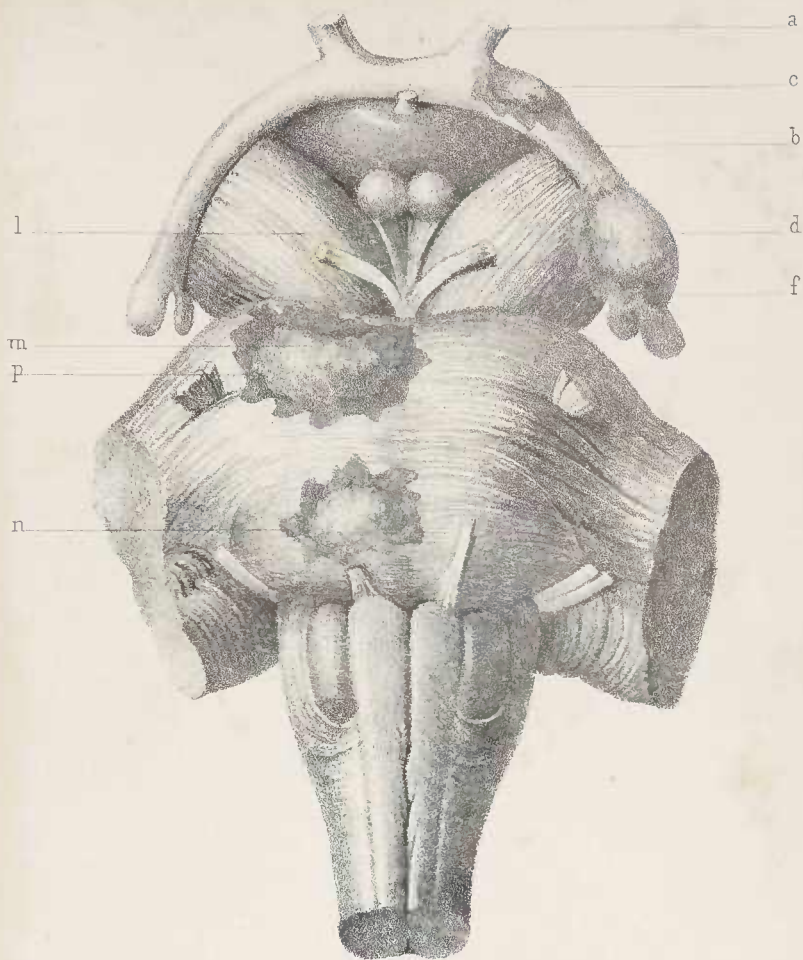


Fig.2.

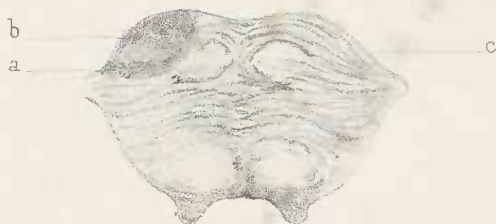

TABLE DES PLANCHES

Pl. I. — Chancre induré de la grande lèvre. — Plaques muqueuses de l'amygdale et de la vulve.	466
Pl. II. — Chancre induré. — Chancre mou. — Plaques muqueuses de l'amygdale.	468
Pl. III. — Chancre induré du prépuce. — Chancre induré de la petite lèvre. — Artères et veines du chancre induré. — Plaques muqueuses de l'amygdale.	470
Pl. IV. — Fausse membrane diphthéritique. — Papules. — Pemphigus. — Pustule d'ecthyma profond.	472
Pl. V. — Chancre induré. — Ecthyma profond. — Gomme cutanée.	474
Pl. VI. — Gomme de la peau. — Ostéo-périostite gommeuse. — Exostose saillante du crâne. — Exostose du crâne dans la syphilis infantile.	476
Pl. VII. — Papules cutanées lenticulaires. — Glossite scléreuse. — Exostose du crâne chez un adulte. — Ostéophytes du tibia chez un enfant. — Exostose du crâne dans la syphilis héréditaire.	478
Pl. VIII. — Exostoses du crâne dans la syphilis héréditaire. — Gommès anciennes du foie.	480
Pl. IX. — Gommès syphilitiques de la protubérance.	482

