

33 RUA DA URUGUAYANA 33
LIVRARIA ACADEMICA
DE
J. G. DE AZEVEDO

Encontra-se nesta casa toda a classe de livros necessarios para
Collegios e Academias por preços baratissimos e com a maior
qualidade. Gramma e todos os mais livros sobre diversos
conhecimentos humanos.

Rio de Janeiro

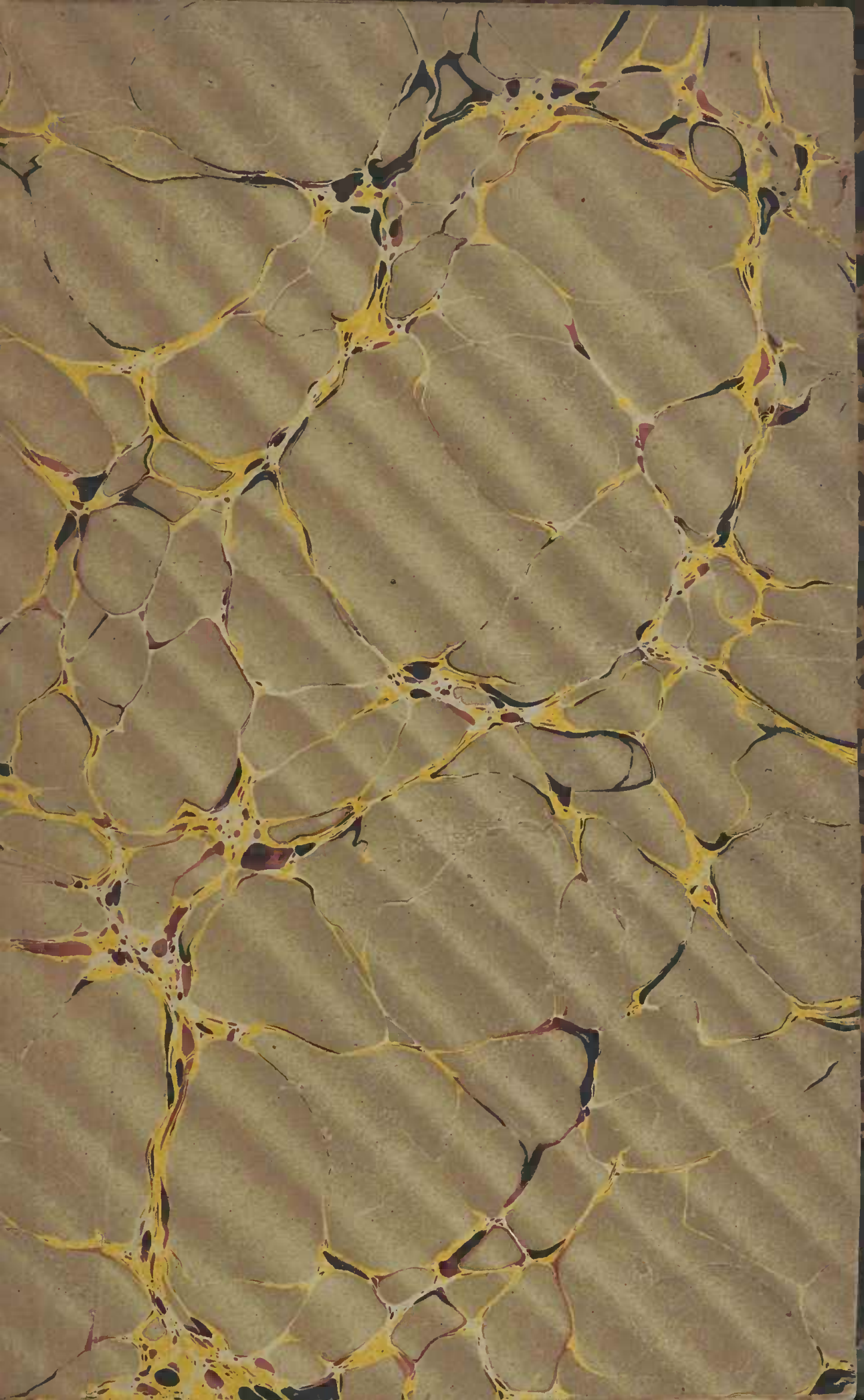

DEDALUS - Acervo - FM



10700059789

380451



BIBLIOTECA da FACULDADE de MEDICINA

DE SÃO PAULO

~~Sala~~ Proteletra A

~~Volume~~ 14 N. de ordem 71



A handwritten signature in cursive script, written in black ink. The signature is highly stylized and difficult to decipher, but it appears to consist of several interconnected loops and flourishes.

CASA DE COMMISSÕES


E

LIVRARIA PORTUGUEZA E BRAZILEIRA

DE

GUILLARD, AILLAUD

E C^{IA}



PARIS

47, RUA DE SAINT-ANDRÉ-DES-ARTS, 47

DICCIONARIOS

- Fonseca.** — Diccº francez portuguez com a pronun-
cia figurada, 1 vol. 8º..... 9 fr.
- Roquete** — Diccº portuguez francez, 1 vol. 8º. 8 25
- Fonseca Roquete.** — Diccº portuguez francez e fran-
cez portuguez, 2 vol. 8º..... 16 50
- Fonseca Roquete.** — Diccº da lingua portugueza,
1 vol. in-16º..... 3 75
- Fonseca Roquete.** — Diccº dos synonymos da lin-
gua portugueza, seguido d'um dictionario poetico e
de epithetos, 1 vol. in-16º..... 3 75
- Fonseca Roquete.** — Diccº da lingua portugueza,
2 vol. in-16º..... 7 50
- Dantas** — Diccº (Novo) portatil da lingua portugueza,
1 vol. in-18º... .. 3 »
- F. de Castro Freire.** — Novo diccº francez portu-
guez, com a pronuncia figurada, 2ª edição, 1 vol.
grande in-8º..... 15 »
- Vieyra.** — Diccº portatil das linguas portugueza in-
gleza e ingleza portugueza, 2 vol. in-16º..... 7 50
- Emm. José Ferreira.** — Magnum lexicon Latinum
et Lusitanum, 1 vol. in-4º 9 »
-

EDIÇÕES PROPRIAS

I. — OBRAS ESPIRITUAES E LITURGICAS

Munuaes de Missa, cartilhas, etc.

II. — LITTERATURA, HISTORIA

*Obras classicas, geographia, educação, poesia,
dictionarios, grammaticas, novellas, etc.*

III. — LIVROS LATINOS ADOPTADOS NAS
AULAS DE PORTUGAL E DO BRAZIL

IV. — ENCYCLOPEDIA POPULAR

OU

*Collecção de manuaes especiaes a cada ramo das artes e da
industria.*

V. — MEDICINA

Manual de pathologia interna, pelo doutor Dou-
RADO DE AZEVEDO, 2 vol. in-18°... .. 12 fr.

VI. — BIBLIOTHECA INFANTIL

*Collecção de diversos albums
muito bonitos, ornados com numerosas chromolithographias,
para uso das crianças.*

NOVO ATLAS

DE

GEOGRAPHIA UNIVERSAL

GRAVADO SOBRE AÇO

Nº 1, composto de 12 mappas. — Nº 2, composto de 20 mappas

- | | |
|---|--|
| 1. Mappa cosmographico. | 13. Brazil do Sul. |
| 2. Mappa comparativo dos rios e montanhas. | 14. Portugal e colonias. |
| 3. Mappa-mundi. | 15. Portugal geologico. |
| 4. Planispherio. | 16. Portugal e Hespanha. |
| 5. Europa. | 17. Europa central. |
| 6. Africa. | 18. Turquia — Grecia — Italia. |
| 7. Asia. | 19. Inglaterra — Estados Escandinavos — Dinamarca. |
| 8. America do Norte. | 20. Mundo Portuguez, xv°, xvi° seculo. |
| 9. America do Sul. | |
| 10. Oceania. | |
| 11. Brazil do Norte. | |
| 12. Brazil do Centro. | |

NOVA GEOGRAPHIA COROGRAPHICA

POR

ANTONIO LUIZ TEIXEIRA MACHADO

1 vol., ornado de mais de 70 gravuras e um mappa geologico.

NO PRELO

**NACIONALIDADE, LINGUA E LITTERATURA
DE PORTUGAL E BRAZIL**

Por **J. M. PEREIRA DA SILVA**

Do conselho de S. M. o Imperador do Brazil.

MANUAL

DE

HISTORIA UNIVERSAL

POR

Z. CONSIGLIERI PEDROSO

Leite de historia universal no curso superior de Letras de Lisboa.

Em preparação :

MAPPA PARIETAL DO BRAZIL

~~~~~

**A casa encarrega-se tambem de imprimir  
e encadernar.**

---

Typ. Guillard, Aillaud e Cia, 47, rua de Saint-André-des-Arts, — Paris.

A handwritten signature in a highly stylized cursive script, possibly reading 'R. B. R.', with a long horizontal flourish extending to the right.

MANUEL

DE

VIVISECTIONS



## PRINCIPAUX TRAVAUX DU MÊME AUTEUR

---

- Du traitement des polypes laryngiens. Paris, 1873.
- De la résistance vitale de la face aux grands traumatismes (Marseille médical, 1874).
- Du croton-chloral ou chloral crotonique. Paris, 1877.
- Note pour servir à l'action physiologique du Hoang-nàn (Société de biol., Juin 1877).
- Injections de bactéries dans le sang, sans intoxication. (Société de biol., Juillet 1877).
- Nouvelles recherches sur la fermentation ammoniacale de l'urine et la génération spontanée (C. R. Ac. des Sc., 1877. — Rev. mens. de méd. et de chir., Octobre 1877). En collaboration avec le D<sup>r</sup> P. Cazeneuve.
- Recherches expérimentales sur la fermentation ammoniacale de l'urine (Rev. mens. de méd. et de chir., Mars 1878). En collaboration avec le D<sup>r</sup> P. Cazeneuve.
- Nouvelles recherches sur la physiologie de l'épithélium vésical (C. R. Ac. des Sc., 1878). En collaboration avec le D<sup>r</sup> P. Cazeneuve.
- Recherches expérimentales sur l'absorption par la muqueuse vésicale (Rev. mens. de méd. et de chir., Janvier 1879). En collaboration avec le D<sup>r</sup> P. Cazeneuve.
- Diffusion de l'acide salicylique ; présence dans le liquide céphalo-rachidien (C. R. Ac. des Sc., 1878). En collaboration avec le D<sup>r</sup> J. Bernard.
- Recherches sur la localisation de l'arsenic dans le cerveau (C. R. Ac. des Sc., 1879). En collaboration avec le professeur Caillol de Poncy.
- De la contraction rythmique des muscles sous l'influence de l'acide salicylique (C. R. Ac. des Sc., 1879).
- Recherches sur l'action physiologique de l'acide salicylique sur la respiration (C. R. Ac. des Sc., 1880). Trib. méd., Mai 1880).
- Recherches sur la localisation de l'arsenic dans le cerveau (2<sup>m</sup><sup>o</sup> mémoire). En collaboration avec le professeur Caillol de Poncy. Présenté à la réunion des délégués des sociétés savantes à la Sorbonne, avril 1880.
- Recherches physiologiques sur l'action du salicylate de soude sur la contractilité musculaire (Ac. de méd., séance du 10 août 1880).
- Recherches sur la structure des organes digestifs des poulpes (3 planches) (Journal de l'anatomie et de la physiologie, mars-avril 1881).
- Quelques réflexions à propos des travaux de la commission chargée d'examiner les viandes de porc de provenance américaine (Marseille médical, septembre 1881).

# MANUEL

DE

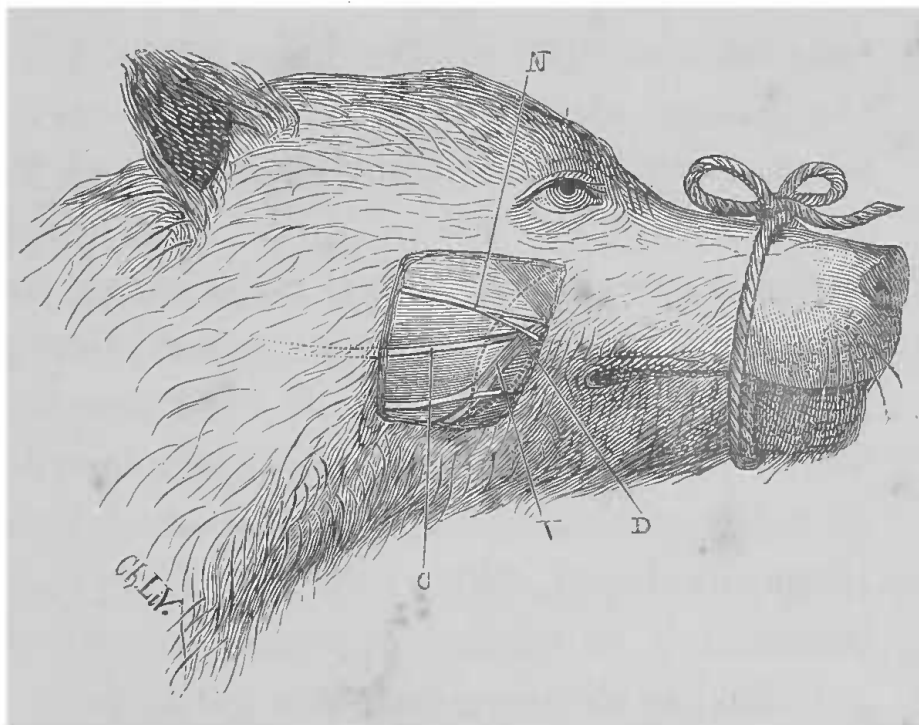
# VIVISECTIONS

PAR LE DOCTEUR

**CHARLES LIVON**

Professeur suppléant d'anatomie et de physiologie  
à l'École de plein exercice de médecine et de pharmacie de Marseille,  
Président de la Société nationale de médecine de Marseille.

AVEC FIGURES INTERCALÉES DANS LE TEXTE



PARIS

LIBRAIRIE J.-B. BAILLIÈRE ET FILS

49, rue Hautefeuille, près du boulevard Saint-Germain.

—  
1882

Tous droits réservés.





## PRÉFACE

---

Nous ne sommes plus à une époque où pour tout homme intelligent, il soit nécessaire de démontrer l'utilité de la physiologie expérimentale et partant des *vivisections*. L'expérimentation s'est imposée comme une nécessité à la marche toujours en avant des sciences biologiques.

Quelques esprits, il est vrai, trouvent cette tendance mauvaise, mais l'avenir montrera où est la vérité.

Chargé, depuis 1875, de la partie expérimentale du cours de physiologie, j'ai pu, aidé par M. Seux, le zélé directeur de l'École de médecine de Marseille, créer un laboratoire de physiologie bien outillé. Depuis lors aussi, j'ai inauguré les conférences pratiques de vivisections, pour initier nos élèves aux expériences de physiologie ; et c'est en vue de ces conférences pratiques de vivisections que j'ai recueilli un certain nombre de notes sur les procédés opératoires. Le motif qui me pousse aujourd'hui à mettre ces notes en ordre et à les publier sous la forme modeste d'un manuel, n'est autre que

l'absence d'ouvrage de ce genre en France, où la physiologie expérimentale pourtant a atteint un si haut degré. En Angleterre, en Allemagne, il existe déjà depuis assez longtemps des traités complets sur la matière, tels que ceux de Burdon-Sanderson, Cyon, Gscheidlen.

Le but de ce manuel n'est autre que de faciliter les premiers pas à ceux qui voudraient se livrer aux expériences de physiologie. Je ne crains pas de le dire, il a été écrit dans le laboratoire et pour le laboratoire.

J'ai tâché de recueillir dans ces pages les divers procédés opératoires les plus fréquemment employés et je ne les ai donnés qu'après vérification. Je ne cache pas que j'ai emprunté partout où il y avait à emprunter et que j'ai largement puisé dans l'œuvre de Claude Bernard (1).

Voici la division que j'ai adoptée :

Dans une *première partie*, je passe en revue les généralités, c'est-à-dire, tout ce que doit connaître celui qui veut entreprendre la moindre vivisection.

(1) *Leçons de physiologie expérimentale appliquée à la médecine*, faites au Collège de France. 1855-1856, 2 vol. in-8°.

*Leçons sur les effets des substances toxiques et médicamenteuses*. 1857, 1 vol. in-8°

*Leçons sur la physiologie et la pathologie du système nerveux*. 1858, 2 vol. in-8°.

*Leçons sur les propriétés physiologiques et sur les altérations pathologiques des liquides de l'organisme*. 1859, 2 vol. in-8°.

*Leçons de pathologie expérimentale*. 1880, 1 vol. in-8°.

*Leçons sur les anesthésiques et sur l'asphyxie*. 1871, 1 vol. in-8°.

*Leçons sur la chaleur animale, sur les effets de la chaleur et sur la fièvre*. 1876, 1 vol. in-8°.

*Leçons sur le diabète et la glycogénèse animale*. 1877, 1 vol. in-8.

*Leçons sur les phénomènes de la vie communs aux animaux et aux végétaux*. 1878-1879, 2 vol. in-8°.

*Leçons de physiologie opératoire*. Paris, 1879, 1 vol. in-8°.

Dans la *seconde*, je décris successivement les opérations qui se pratiquent sur les divers appareils et sur les différents systèmes.

Puisse, ce manuel, faire naître chez beaucoup, le goût des sciences expérimentales !

Si ce modeste but est rempli, je me considérerai comme très satisfait et je regarderai ce résultat comme un grand honneur pour l'École de Marseille, où je suis heureux et fier d'avoir fait, le premier, cultiver la physiologie expérimentale.

Je ne saurais terminer sans remercier MM. J. B. Baillièrè et fils, mes éditeurs, qui se sont rendus à tous mes désirs en multipliant le nombre des figures de façon à rendre le texte plus clair, et qui, d'après mes dessins, en ont fait exécuter vingt nouvelles.

D<sup>r</sup> CHARLES LIVON.

Marseille, novembre 1881.





# MANUEL DE VIVISECTIONS

---

## PREMIÈRE PARTIE

### GÉNÉRALITÉS

---

## CHAPITRE PREMIER

### INSTRUMENTS D'UN USAGE GÉNÉRAL DANS LES VIVISECTIONS

Pour pratiquer des vivisections, a-t-on besoin d'un arsenal spécial? D'une façon générale, non. Les instruments employés le plus habituellement, ne diffèrent pas de ceux dont on fait usage dans les amphithéâtres d'anatomie, comme on va le voir par l'aperçu rapide que nous allons en donner. Seulement, pour apporter plus de précision dans certaines expériences et en même temps pour en faciliter les différents temps, on a été amené à se servir d'instruments spéciaux qui ont un usage déterminé, comme l'instrument destiné à pratiquer la piqûre du plancher du quatrième ventricule, par exemple. La description de ces instruments, on le comprend, ne doit pas trouver place ici, elle serait hors d'à propos dans ce premier chapitre, et, placée si loin de l'exposé des opérations dans lesquelles ceux-ci sont utiles, elle enlève-

rait à notre Manuel le côté essentiellement pratique auquel nous nous sommes attaché. C'est pour cela que nous allons borner notre énumération aux instruments




FIG. 1. — Différentes formes de scalpels.

1, 2, 3, gros scalpels ou *couteaux à cartilages*. — 4 et 5, scalpels ordinaires.  
6, scalpel à deux tranchants.

qui servent à entamer les tissus, réservant même la description des seringues, d'un usage si général, pour les paragraphes où seront traitées les injections sous-cutanées et intra-veineuses.

Pour inciser les parties molles, on se sert de *bistouris* ou de *scalpels*. Les *bistouris* sont très peu employés, il est bien préférable de se servir des *scalpels* (fig. 1 et 2) qui offrent le double avantage d'être plus solides et de ne pas bouger, le manche et la lame étant fixés dans une

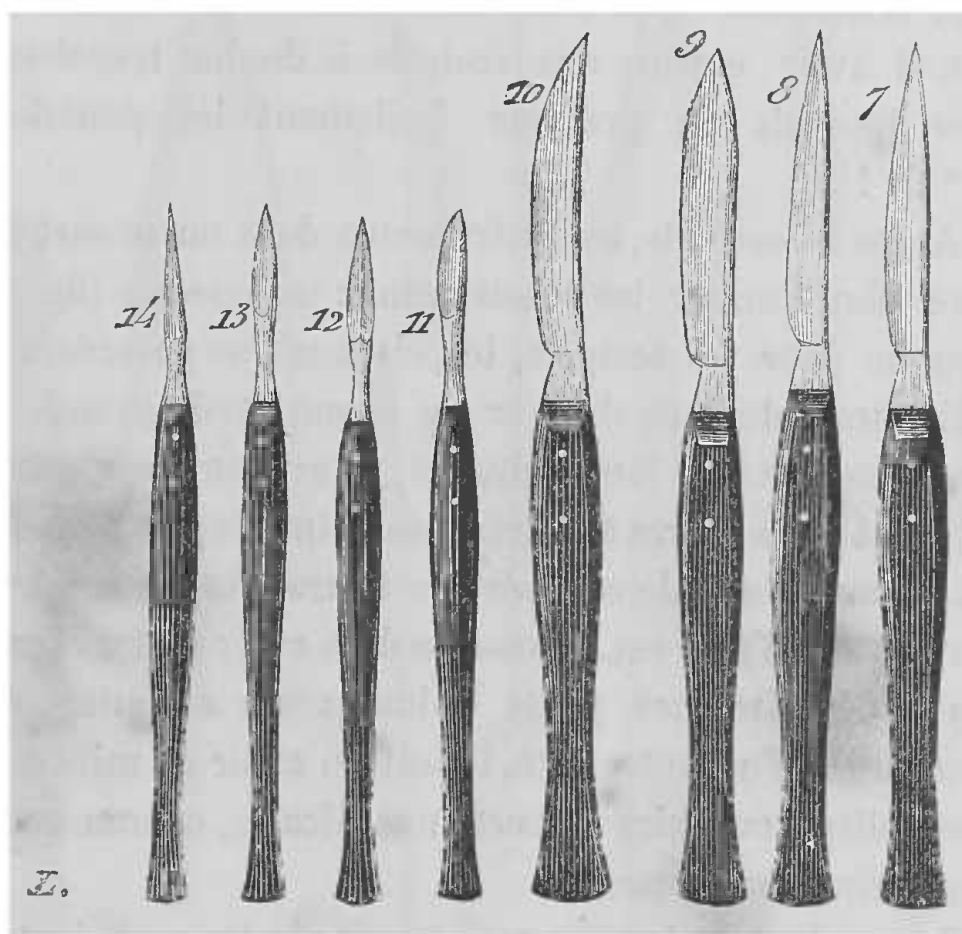


FIG. 2. — Différentes formes de scalpels.

7, 8, 9, 10, scalpels moyens de formes variées. — 11, 12, 13, 14, petits scalpels pour des sections délicates (Claude Bernard).

position invariable. On doit avoir des scalpels de différentes formes et de grandeurs variées; les uns seront droits, les autres concaves ou convexes. Parmi ces instruments, les uns seront gros et solides (n<sup>os</sup> 1, 2, 3, 4), ils sont nécessaires pour désarticuler les os et pour sectionner les cartilages et les parties résistantes. Pour les

dissections simples, on aura des scalpels ordinaires (n<sup>os</sup> 5, 7, 8, 9, 10); enfin pour les dissections minutieuses et délicates, on aura des scalpels plus petits, qui sont utiles pour les préparations auxquelles on tient à apporter plus de fini (n<sup>os</sup> 11, 12, 13, 14). Ces instruments ne sont tranchants que d'un seul côté en général, aussi faut-il avoir encore des scalpels à double tranchant, avec lesquels on pratique facilement les ponctions (n<sup>os</sup> 6, 12).

Après les scalpels, les instruments dont on se sert encore pour inciser les tissus, sont : les *ciseaux* (fig. 3). Comme pour les scalpels, les ciseaux que possédera le vivisecteur devront différer de forme et de grandeur. Les uns seront à lames droites, à extrémités mousses (n<sup>os</sup> 1, 4), les autres à extrémités pointues (n<sup>os</sup> 2, 3, 5); on en aura aussi de courbés sur le tranchant ou sur le plat (n<sup>os</sup> 1', 2'). Il est nécessaire d'en avoir de très forts, pour décapiter les petits animaux ou amputer des membres; d'un autre côté, il faut en avoir de minces et très déliés, pour faire les sections délicates, comme celles des racines nerveuses.

Les scalpels et les ciseaux ne sont pas les seuls instruments nécessaires pour pratiquer les incisions, il est encore indispensable d'avoir des *pincés*, des *crochets* et la *sonde cannelée*.

*Pincés* (fig. 3). — Ces instruments sont nécessaires pour soulever la peau, soit après sa section, soit avant; ils sont encore utiles pour saisir un organe et pour le fixer; aussi, suivant l'usage auquel elles sont destinées, les pincés présentent-elles des modifications. La pince la plus fréquemment employée est la *pince à dissection* ou



à *ligature* (n° 8), mais les unes seront droites et les autres auront leurs mors courbés (n° 7). De même

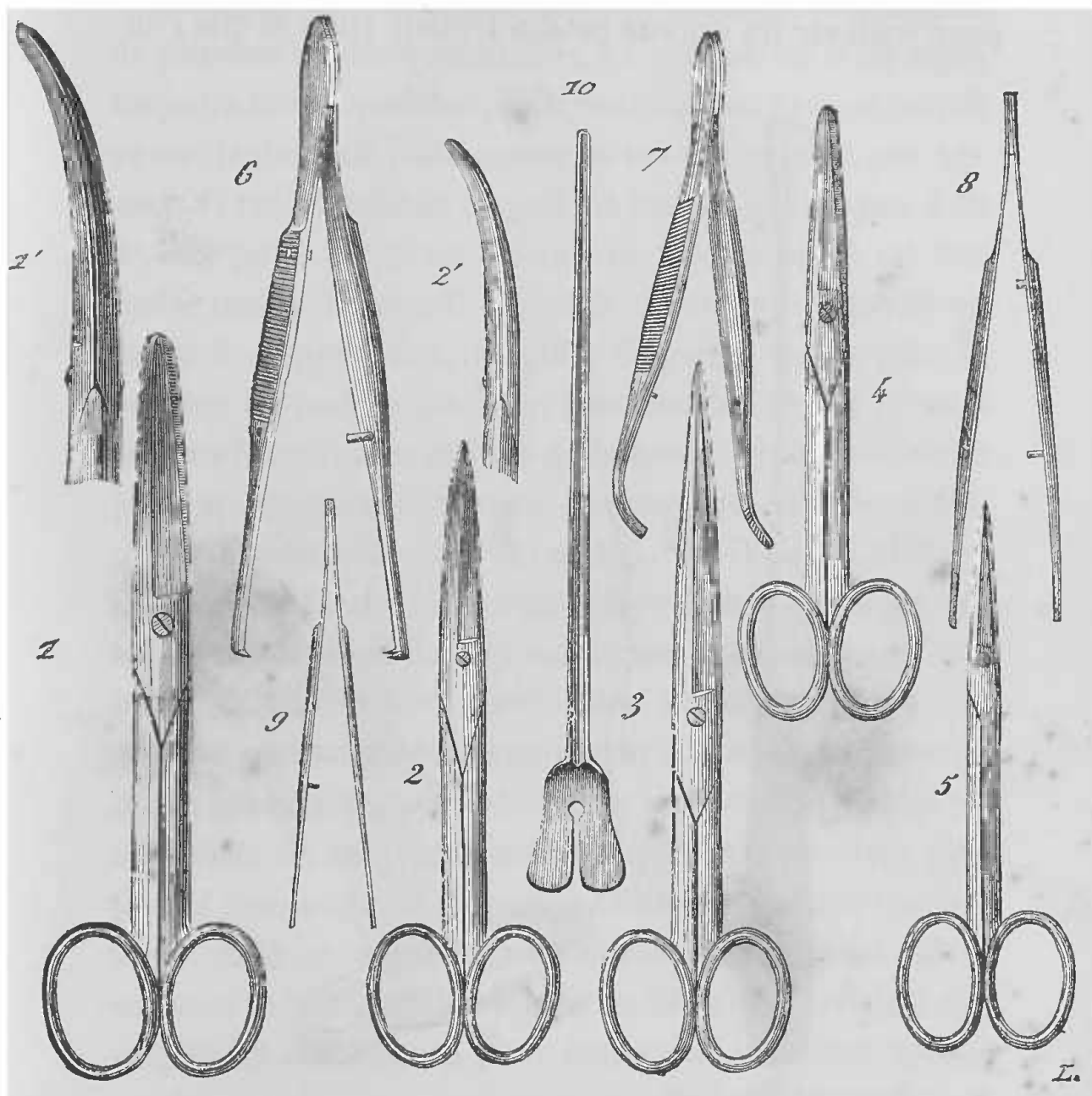


FIG. 3. — Pincés, ciseaux et sonde cannelée.

1, ciseaux ordinaires. — 1', ciseaux courbes sur le plat. — 2, 3, 4, 5, diverses formes et dimensions de ciseaux. — 6, pincés à griffes. — 7, pincés courbes. — 8, pincés ordinaires ou droites. — 9, petites pincés. — 10, sonde cannelée (Claude Bernard).

que, pour fixer solidement un organe saisi, d'autres auront leurs mors disposés en griffes ou en dents de rat (n° 6).

*Crochets.* — Les *crochets* ou *érignes* (fig. 4) sont de toute nécessité pour écarter les lèvres d'une plaie, comme pour soulever un organe profondément situé et que l'on




FIG. 4. — Crochets ou érignes.

1, crochet ou érigne à manche (avec double griffe). — 2, crochet avec fil et petit sac pesant.

veut isoler sur une anse de fil. Les érignes à chaîne sont moins employées dans les vivisections que celles à manches. Ces dernières sont simples ou doubles (n° 1), terminées par des griffes pointues, mais il faut avoir

aussi des crochets mousses avec lesquels on craint moins la lésion des vaisseaux.

L'emploi des érignes à manche nécessite la présence de plusieurs aides quelquefois, or comme on n'en a pas toujours à sa disposition, il est avantageux, dans ce cas, de se servir du petit instrument suivant, simple et peu gênant. C'est un crochet auquel est attaché, au moyen d'un fil, un petit sac plein de plomb (fig. 4, n° 2) ou une petite masse de plomb. L'usage de ce petit appareil est facile à comprendre, il suffit de saisir au moyen du crochet la partie que l'on veut écarter et, en laissant pendre le petit sac, la force de la pesanteur est suffisante pour maintenir l'écartement et remplacer ainsi les aides.

*Sonde cannelée* (fig. 3, n° 10). — Il serait difficile de faire la moindre vivisection sans cet instrument, toutes les fois qu'il s'agit d'isoler un organe ou d'éviter quelque lésion. On s'en sert pour isoler les organes que l'on craint d'atteindre avec la pointe du scalpel ou des ciseaux; on se sert aussi, pour disséquer dans certaines régions délicates, de sa pointe mousse qui divise le tissu conjonctif sans léser les vaisseaux. Elle est utile pour soulever et fixer au dehors les vaisseaux, les nerfs ou autres organes préalablement séparés du tissu conjonctif, et son emploi est surtout bon pour sectionner les lames aponévrotiques, ou les membranes au-dessous desquelles se trouve une partie à ménager.

Ce ne sont pas seulement des parties molles que l'on a à sectionner lorsque l'on pratique des vivisections, on doit souvent pénétrer à travers le tissu osseux, et il ne faut pas oublier que les autopsies physiologiques rentrent dans le domaine des vivisections, car, lorsque l'on a fait

une opération, il faut se rendre souvent compte de sa réussite.

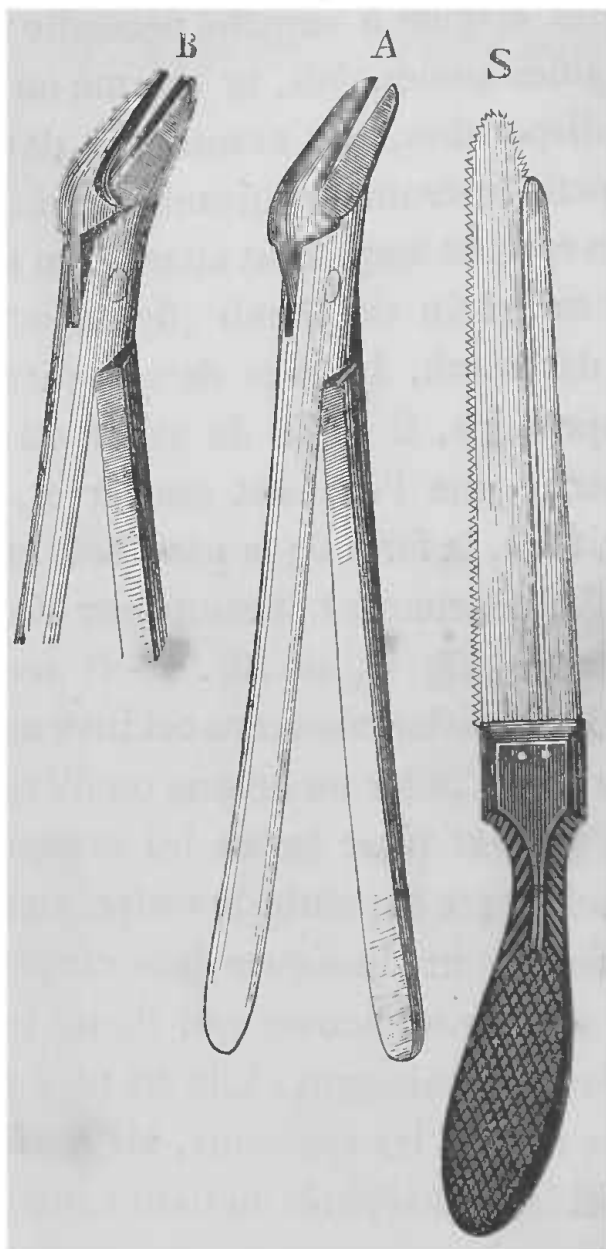


FIG 5 — Scie et cisailles.

S, petite scie en crête de coq à son extrémité, destinée à scier les lames vertébrales. — A, tenaille ou cisaille destinée à ouvrir ou à élargir l'ouverture du canal vertébral ; les deux mors de cette tenaille se rapprochent simplement. — B, dans cette tenaille, les parties tranchantes des mors se croisent comme des ciseaux ; elle est destinée à sectionner les os des vieux animaux (Claude Bernard).

Pour sectionner les os on se sert des *scies*, et des *tenailles incisives* (fig. 5).

*Scies.* — Elles sont de diverses formes. Celles que

l'on emploie habituellement sont : la scie ordinaire à lame mobile, montée sur un arc métallique : la scie à main (S) dont un montant mobile soutient le dos de la lame, et enfin, la tréphine et la scie en forme de couronne, connue plus communément sous le nom de couronne de trépan. Inutile d'ajouter que ces divers instruments devront présenter des grandeurs proportionnées à leur emploi.

*Tenailles incisives.* — Les *tenailles incisives* ou *pincés incisives* ou *ostéotomes* présentent encore des variétés suivant leur usage. Les unes sont droites, les autres courbes, et les mors doivent, par leur forme, pouvoir se prêter à faire les sections osseuses dans toutes les positions. C'est à cet effet que les unes coupent comme des ciseaux, c'est-à-dire que les lames se croisent (B); les autres ont leurs lames qui arrivent exactement au contact l'une de l'autre et qui coupent alors (A) par simple pression; elles sont préférables dans bien des cas, car elles ne font point d'éclats; d'autres enfin présentent la même disposition des lames tranchantes, seulement la direction de leurs lames est perpendiculaire à la direction générale de la pince, c'est-à-dire qu'elles présentent la même forme que les tenailles ordinaires avec cette différence que les mors sont tranchants.

Il faut ajouter que, pour pratiquer les autopsies physiologiques, on aura un petit marteau de Bichat et un costotome.

Notre énumération serait incomplète si, après avoir indiqué les instruments nécessaires pour faire les incisions, nous ne signalions les aiguilles propres à faire les sutures (fig. 6). On en aura de grosseurs différentes, de



droites et de recourbées (n° 3), sans manquer d'avoir sous la main des porte-aiguilles (nos 1, 2), car la peau de cer-

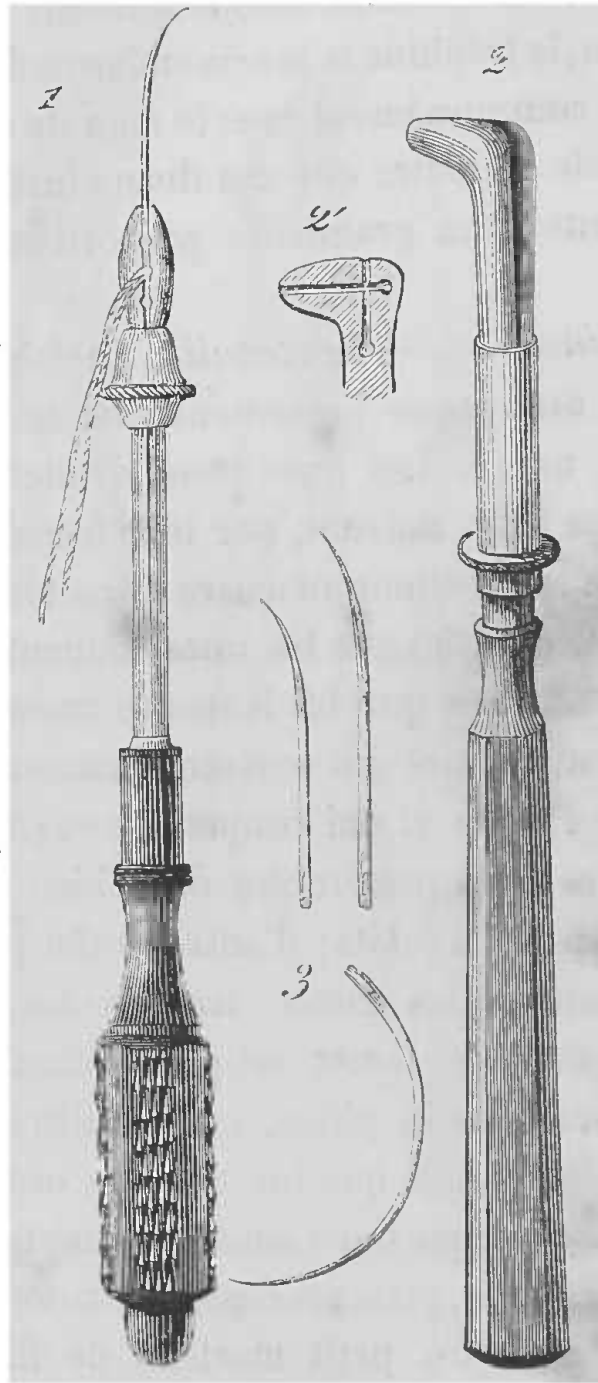


FIG. 6. — Aiguilles et porte-aiguilles.

1, porte-aiguille (ou pincés à manche) droit. — 2, porte-aiguille à bec. — 2', détails de la face interne des mors du porte-aiguille. — 3, aiguilles droites et courbées (Claude Bernard).

tains animaux est dure à traverser. On emploiera pour les ligatures des fils de lin ou de soie ou des fils métalliques.

## CHAPITRE II

### CHOIX DES ANIMAUX

Tous les animaux peuvent servir pour les vivisections, car, quoi qu'on en ait dit, les phénomènes vitaux sont les mêmes dans toute la série animale, les conditions biologiques seules changeant; mais tous les animaux ne sont pas propices pour telle ou telle expérience. Il faut donc, avant de faire une expérience, choisir l'animal le plus favorable, c'est-à-dire celui que l'on sait le mieux se prêter aux recherches que l'on veut faire, et par conséquent celui qui peut donner les meilleurs résultats. Ce choix souvent est basé sur des dispositions anatomiques particulières qui viennent faciliter le physiologiste.

Aussi l'expérimentateur doit-il se familiariser avec l'anatomie de certains animaux domestiques, et ce n'est pas d'emblée que l'on devient physiologiste expérimentateur : il faut une longue pratique du laboratoire.

Nous ne pouvons signaler ici tous les motifs qui font préférer tel animal à tel autre dans chaque vivisection, car nous sortirions alors du cadre d'un simple manuel, et nous ne pouvons mieux faire que renvoyer aux

ouvrages qui traitent de l'anatomie des animaux domestiques, que l'on emploie généralement. Mais comme nous tenons essentiellement au côté pratique, nous ne manquerons pas, à propos de chaque vivisection, d'indiquer quel est l'animal qui se prête le mieux à l'opération décrite.

Assurément si l'on pouvait, comme dans quelques somptueux établissements étrangers, avoir des animaux élevés dans les dépendances du laboratoire, on connaîtrait parfaitement toutes les conditions biologiques antérieures à l'expérience, et les résultats gagneraient en précision, surtout dans les expériences comparatives; mais l'on est obligé, la plupart du temps, de se servir des animaux que l'on a sous la main et les animaux domestiques tels que chiens, chats, lapins, chevaux, etc., suffisent amplement. L'animal qui se prête le mieux aux vivisections par sa constitution et par son abondance dans les grandes villes est, sans contredit, le chien dont on trouve à la fourrière la quantité suffisante (1). Aussi est-ce lui qui presque toujours sert de type dans la description de la plupart des vivisections. Mais, nous le répétons, à chaque opération nous signalerons l'animal sur lequel le choix doit porter.

---

(1) Je suis heureux de trouver l'occasion de remercier les municipalités marseillaises, qui, comprenant l'utilité et le but élevé des vivisections, m'ont toujours donné toutes les facilités pour me procurer à la fourrière les chiens nécessaires à mon laboratoire et à mes cours.

## CHAPITRE III

### PRÉHENSION DES ANIMAUX

L'animal étant choisi, il s'agit de s'en rendre maître, et cela, en évitant d'être blessé par les moyens naturels de défense dont il use. Certainement, lorsqu'il s'agit de petits animaux, rien n'est plus facile, mais lorsqu'il faut manier des animaux d'une certaine taille et qui usent de moyens de défense dangereux, il faut prendre certaines précautions, et nous ne saurions trop répéter ce passage de Cl. Bernard (1) : « La condition principale de sécurité c'est le sang-froid, qui permet de considérer toutes les précautions à prendre et fait qu'on n'en néglige aucune. Quand on reste calme et qu'on a tout calculé pour éviter le danger, on a le courage réfléchi fondé sur la confiance, et dans cet état d'esprit on peut aborder hardiment les opérations les plus périlleuses ; tandis que je tremble toutes les fois que je vois des expérimentateurs emportés par ce courage irréfléchi qui consiste à ne pas avoir peur de braver le danger, et qui, dans leur imprévoyance,

(1) Cl. Bernard, *Physiologie opératoire*, p. 104.

courent risque d'être blessés même dans les opérations les plus simples. »

Les animaux qui servent aux vivisections étant presque toujours les mêmes, nous allons passer en revue ici, d'une façon générale, les moyens employés pour s'en rendre maître, le premier talent du vivisecteur étant de savoir manier sans crainte d'être blessé les animaux qu'il doit employer.

*Chiens.* — Les chiens se laissent généralement prendre avec assez de facilité, mais pourtant il faut toujours se précautionner, attendu que l'on se trouve quelquefois en présence d'animaux méfiants ou effrayés, et qui ne manquent pas de chercher à mordre la main qui vient les saisir. Certaines races de bouledogues sont à craindre pour cela.

Quand on a affaire à des animaux dociles ou peu effrayés, il suffit de les caresser de la voix, pour qu'ils se laissent approcher. On les saisit alors solidement et sans hésitation par la peau du cou, car, de cette façon, on évite les morsures, qu'il serait difficile d'éviter en prenant l'animal par tout autre endroit.

Quand on rencontre des chiens farouches et méchants, pour s'en rendre maître, on doit se servir ou d'une pince à collier, qui n'est autre chose qu'une longue pince en fer dont les mors sont disposés en croissant et forment par leur rapprochement un anneau, qui permet de tenir fortement l'animal par le cou en serrant plus ou moins suivant sa grosseur, ou de deux longs bâtons portant chacun un nœud coulant, que l'on jette et que l'on serre autour du cou de l'animal. Deux aides tiennent à distance, entre eux deux, l'animal immobile, qu'il est alors



facile de museler. Enfin si l'on tombe sur un animal vigoureux et difficile à saisir par sa fureur, et que l'on veuille s'en servir quand même, l'on peut employer le procédé de la demi-strangulation, c'est-à-dire qu'un nœud coulant étant jeté autour du cou de l'animal, soit directement, soit au moyen d'un long bâton, on le serre en s'arc-boutant contre une table par exemple, ou bien l'on pend l'animal par un procédé quelconque. L'animal ne tarde pas à être à demi asphyxié et dans la résolution : c'est alors qu'il faut le museler et lui lier les pattes.

Il y a encore un procédé dont on pourrait se servir pour un animal qu'il serait dangereux d'approcher : c'est celui de la flèche empoisonnée, dans lequel on utilise les propriétés du curare, propriétés qui servent aux chasseurs des peuplades qui fabriquent cette substance. Il suffit d'avoir une flèche dont le dard est empreint de curare, et on la lance sur l'animal, qui ne tarde pas à éprouver les effets de la substance, c'est-à-dire, la paralysie musculaire, qui le met dans l'impossibilité de remuer et de se défendre. Il suffit alors de le lier et de procéder comme nous l'indiquerons à propos de la contention par le curare, c'est-à-dire de pratiquer la respiration artificielle.

*Musellement du chien.* — On ne doit jamais opérer une vivisection sur un chien, sans se mettre à l'abri de ses dents, par conséquent, sans le museler. A cet effet, l'on pourrait bien avoir des muselières ordinaires, mais il faudrait en avoir un assortiment complet, car l'on opère sur des animaux qui sont loin d'offrir toujours le même volume, les chiens que l'on a sous la main étant tantôt gros, tantôt petits.

Le procédé le plus simple, le plus facile et en même temps le meilleur, consiste à faire passer une petite corde solide dans la gueule de l'animal en arrière des canines, de faire un nœud simple un peu serré au-dessous du maxillaire inférieur, puis, de revenir avec la corde sur le museau, au-dessus duquel on lie fortement, par un nœud double, les deux chefs (fig. 37). On comprend facilement que la précaution que l'on a de

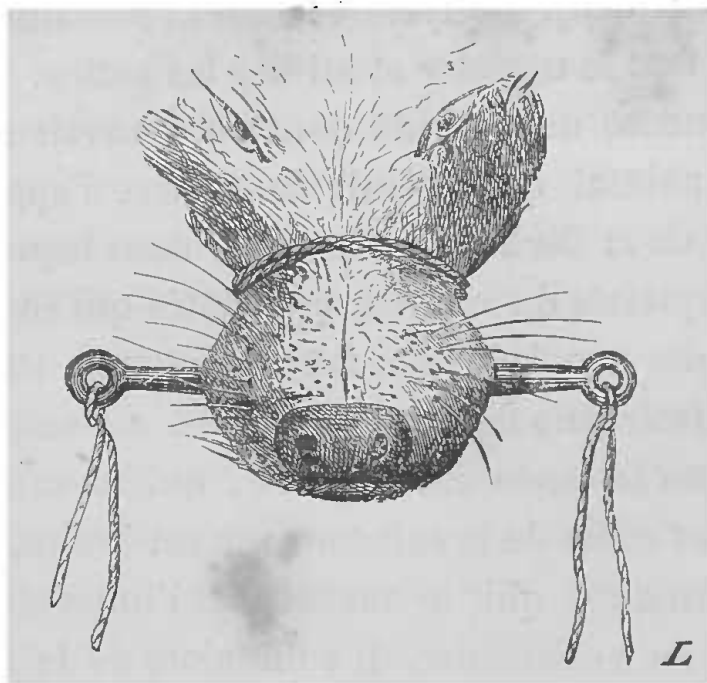


FIG. 7. — Musellement du chien avec une forte ficelle placée en arrière d'un mors de fer (Claude Bernard).

passer en arrière des canines, empêche la ligature de venir en avant et de se défaire, ce qui arriverait inévitablement, à cause de la forme conique du museau de l'animal. On peut pourtant se passer de cette précaution, en plaçant préalablement dans la gueule et en arrière des canines, qui, par la réunion des inférieures et des supérieures, forment un point d'arrêt solide, un morceau de bois ou de fer ; il suffit alors de placer une corde autour du museau en arrière du bâillon et de serrer fortement (fig. 7).

Un procédé bien simple et expéditif, consiste à faire sur le museau un ou deux tours avec une petite corde que l'on noue d'abord avec solidité sous la mâchoire inférieure, et dont on ramène les deux chefs en haut et en arrière sur la nuque, pour les lier derrière les oreilles (fig. 8). La ligature ainsi retenue ne peut glisser.



FIG. 8. — Musellement du chien à l'aide d'une simple corde rattachée sur la nuque (Claude Bernard).

*Chats.* — Pour certaines expériences, cet animal présente de grands avantages et on ne peut guère s'en passer, mais il faut s'en méfier, car il est plus terrible que le chien. Ses dents, ses griffes sont à craindre, et par son agilité et sa souplesse il est difficile de le saisir et de s'en rendre maître, sans qu'il se défende avec vigueur, et sans qu'il blesse cruellement. Aussi, le meilleur moyen pour manier cet animal sans danger, est-il de le prendre, en le caressant, par la peau de la nuque et de le lancer aussitôt dans l'appareil que nous décrirons à propos des moyens qui servent à anesthé-

sier (p. 38), et qui n'est autre chose qu'une boîte ou un bocal dans lequel on place une éponge imbibée de chloroforme ou d'éther. Dès que l'animal tombe anesthésié, il est facile de lui attacher les pattes et le museau.

*Musellement du chat.* — Il n'est pas très facile de museler solidement un chat, à cause de la disposition de sa tête. On pourrait, à l'exemple de Walter, coudre la bouche, mais le mieux est de placer un bâillon en arrière des canines, comme nous l'avons indiqué pour le chien, puis de lier le museau en arrière du bâillon (fig. 9).

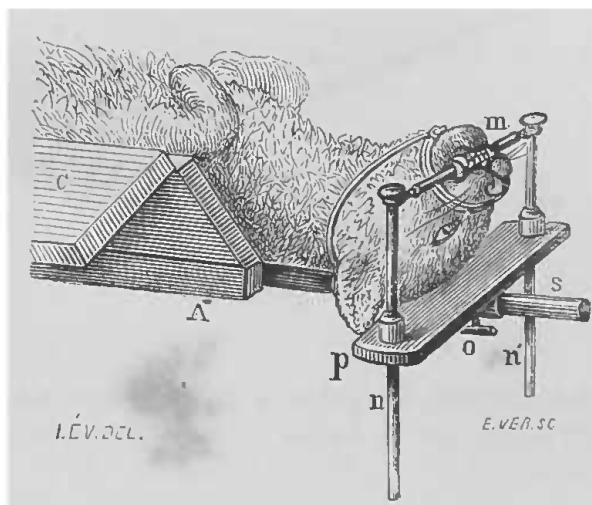


FIG. 9. — Chat muselé.

Le corps de l'animal est placé dans la gouttière (voy. plus loin, fig. 16) dont on n'aperçoit ici que l'extrémité; dans la bouche se trouve le mors en fer annexé à cette même gouttière, dont on trouvera plus loin la description (Claude Bernard).

*Lapin.* — Quoique facile à saisir et inoffensif par sa nature, il faut encore se méfier du lapin, qui peut mordre ou chercher à se défendre au moyen de ses griffes; aussi pour le saisir solidement, ce qui est nécessaire, car il fait quelquefois des mouvements brusques qui dérangent l'opérateur, il faut lui tenir solidement les pattes, et avoir soin de lui fixer la tête, en ayant la

main en dehors des atteintes de ses dents. Du reste, en parlant de la contention des lapins, nous indiquerons la façon de tenir l'animal solidement et sans danger.

*Cobayes.* — Mêmes observations que pour le lapin. Il suffit de les tenir par la peau du cou, pour être à l'abri de leurs dents et de leurs griffes.

*Marmottes.* — Elles sont difficiles à saisir et à maintenir, hors l'état d'hibernation, car elles mordent fortement et griffent de même ; aussi le mieux est de procéder comme pour les chats (voy. p. 17).

Nous ferons la même observation pour les *surmulots* non apprivoisés. Quant aux *rats* blancs apprivoisés, ils sont très maniables.

Le musellement de tous ces animaux se fait au moyen d'un mors, ainsi que nous l'avons décrit pour le chien et le chat.

Les vivisections peuvent porter quelquefois sur le *chevreau*, l'*agneau*, le *mouton*, ce sont des animaux dont il est facile de se rendre maître.

Quant au *singe*, assez rarement employé, ses dents et ses ongles sont à redouter quand il est en colère. Aussi faut-il prendre les précautions convenables, qui sont presque toujours les mêmes, se méfier et se garder des dents et des griffes, anesthésier l'animal, comme pour le chat, si l'on ne peut s'en rendre maître. Ce sont ces mêmes précautions qu'il faudra prendre lorsque l'on aura à expérimenter sur d'autres mammifères.

*Oiseaux.* — On expérimente assez souvent sur cette classe de vertébrés, mais ce sont généralement les oiseaux de basse-cour qui servent. Quelques-uns pour-

tant mordent assez énergiquement, il faut donc toujours se méfier en les saisissant. Les oiseaux de proie, tels que la chouette, l'épervier, etc., se défendent avec leur bec et leurs serres, il faut donc les éviter. Le mieux est de s'envelopper les mains, ou de leur couvrir la tête, afin de leur enlever toute perception lumineuse.

Telles sont les précautions générales à prendre pour saisir les animaux les plus usités dans les vivisections. Inutile d'ajouter que pour expérimenter sur d'autres animaux, que nous n'avons pas cités ici, il suffit de connaître un peu leurs mœurs, pour s'en rendre maître en évitant toute espèce de blessures.

---

## CHAPITRE IV

### CONTENTION DES ANIMAUX

Une fois maître de l'animal choisi pour l'expérience, il s'agit de le fixer solidement, afin de ne pas être dérangé par ses mouvements. Des aides peuvent suffire pour cela, mais on n'en a pas toujours le nombre suffisant sous la main, et ensuite il faut quelquefois maintenir pendant longtemps les animaux immobiles pour certaines expériences délicates, et on ne pourrait pas obtenir cette immobilité avec des aides, que l'on fatiguerait inévitablement. Aussi, bien des appareils ont été construits à cet effet pour les gros animaux. Quant aux petits animaux tels que les grenouilles, les oiseaux, on peut facilement les tenir dans la main, ou les fixer sur une plaque de liège au moyen d'épingles, ou par des moyens analogues.

Les moyens usités pour contenir les animaux sont ou *mécaniques* ou *physiologiques*.

#### MOYENS DE CONTENTION MÉCANIQUE

Quoique nombreux, les moyens mécaniques usités

peuvent se réduire à deux. Bien des appareils variés ont été construits, mais nous les passons volontairement sous silence, n'ayant pas à traiter ici le côté historique.

Les deux appareils qui nous occuperont plus spécialement, car ce sont réellement ceux qui sont utiles au vivisecteur, sont : la *table* et la *gouttière*.

Pour fixer les animaux dans toutes les positions possibles et désirables, une simple table solidement construite, percée de nombreux trous dans toute sa superficie, peut parfaitement suffire; seulement pour avoir toute l'immobilité nécessaire, de la tête surtout, faut-il que la table présente une disposition *ad hoc*.

Je vais donner ici la description de la table que j'ai fait construire pour mon laboratoire. Cette table, par sa simplicité, sa commodité et son faible prix de revient, il faut le dire, peut, je crois, être employée avec avantage. Du reste, depuis plusieurs années que moi et mes aides nous en servons, nous n'avons cessé de la trouver commode, et je dois ajouter que je l'ai souvent vue préférée à la gouttière.

*Table à vivisection.* — Pour rendre le maniement de cette table aussi facile que possible, je l'ai fait construire en deux parties indépendantes l'une de l'autre : la table proprement dite (fig. 10, T) et les pieds (fig. 10, P). On peut ainsi, une fois l'animal fixé, le déplacer en tous sens et même le transporter d'un lieu dans un autre, sans que l'on ait à le changer de sa première position. Du reste, rien de plus aisé que de transformer l'appareil en une table fixe, au moyen d'écrous ou de vis de pression. Mais il faut ajouter que la table démontée n'est nulle-



ment encombrante, et qu'il est extrêmement facile de la laver.

Cette table se compose donc : 1° de deux bancs (fig. 10, PP), solidement construits, qui peuvent être indépendants ou reliés entre eux, et qu'il est très facile de changer de place ; 2° de la table proprement dite (fig. 10, T), partie

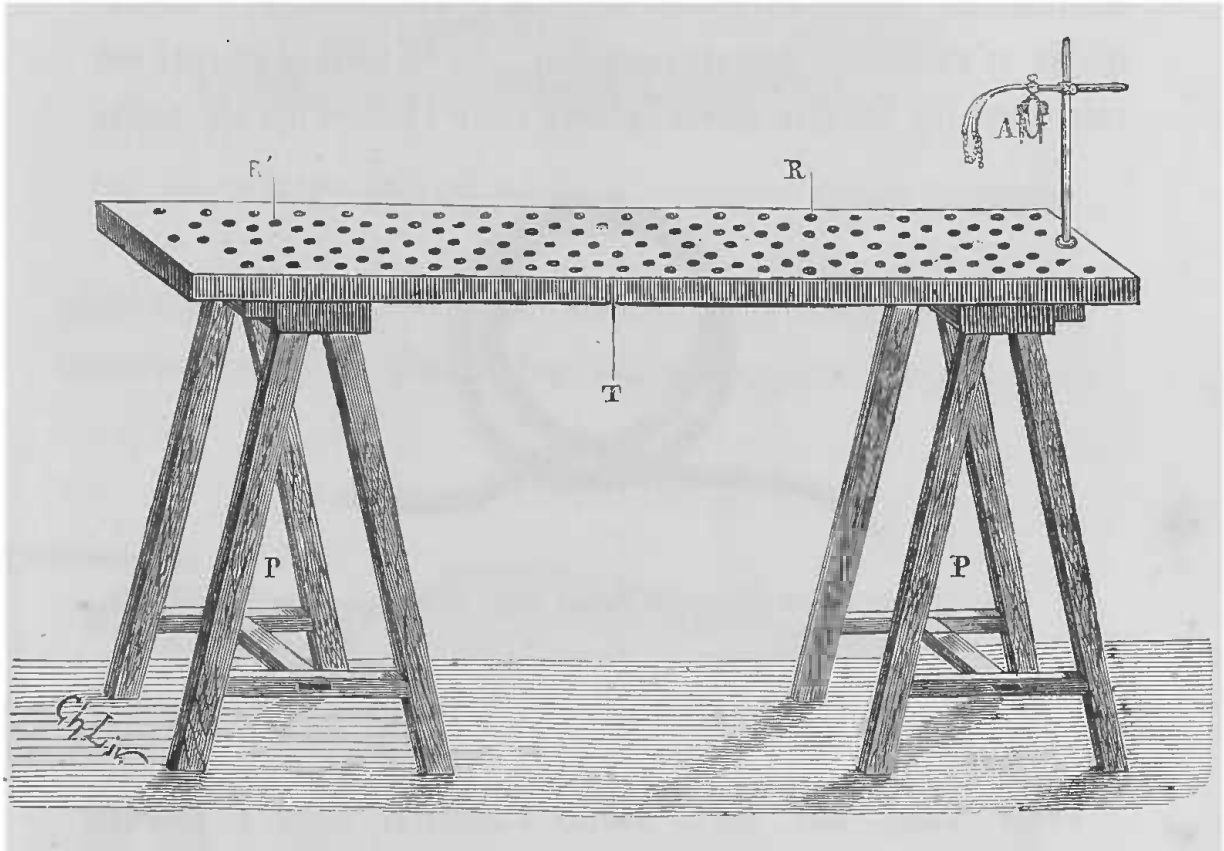


FIG. 10. — Table à vivisection.

T, dessus de la table. — P, bancs supportant la table. — R, R', trous dont la table est percée pour passer les cordes fixant les animaux. — A, appareil pour maintenir la tête.

essentielle, que nous allons décrire en détail, et disposée de façon à pouvoir maintenir solidement fixes la tête et les membres.

Les dimensions que j'ai adoptées pour cette table sont les suivantes, elles m'ont paru répondre à toutes les indications d'une façon générale. Sa longueur est de

1<sup>m</sup>,50; sa largeur de 0<sup>m</sup>,65; et la hauteur des bancs qui la supportent 0<sup>m</sup>,80; ce qui fait que la table elle-même est à peu près élevée à 0<sup>m</sup>,85. Elle doit être de préférence en chêne, d'une certaine épaisseur, et percée sur toute sa superficie de trous (fig. 10, R, R') qui permettent de fixer les animaux dans toutes les positions désirables. Si les animaux sont de grande taille, à moins qu'ils n'excèdent les dimensions de la table, ce qui est très rare, on les fixe dans la longueur; s'ils sont de taille

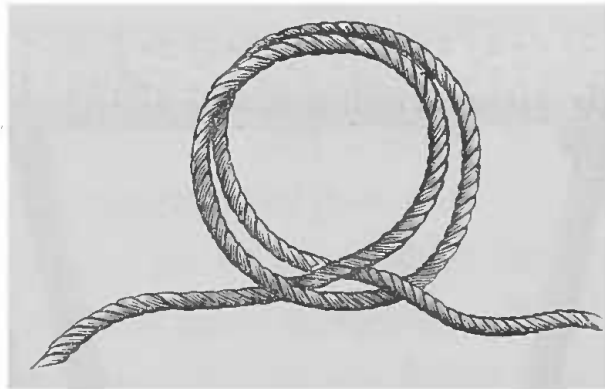


FIG. 11. — Disposition du nœud pour fixer les membres.

moindre, comme les cobayes, par exemple, on les place en travers.

Pour fixer sur cette table l'animal, après l'avoir saisi et muselé, on le lie par les pattes, en faisant glisser autour d'elles un nœud coulant ou mieux encore un nœud dit de charretier (fig. 11), qui a le grand avantage de serrer solidement et de ne pas se lâcher sous l'influence des mouvements de l'animal, et dont les deux chefs se nouent en les faisant passer dans les trous qui correspondent à la position convenable à l'opération. Pour les animaux tels que les pigeons, on fait passer les nœuds autour des ailes et autour des pattes (fig. 12). On peut arriver aussi à bien immobiliser le tronc, lorsque l'opéra-

tion le demande, en faisant passer sous la table, par deux des trous situés sur les parties latérales, une corde

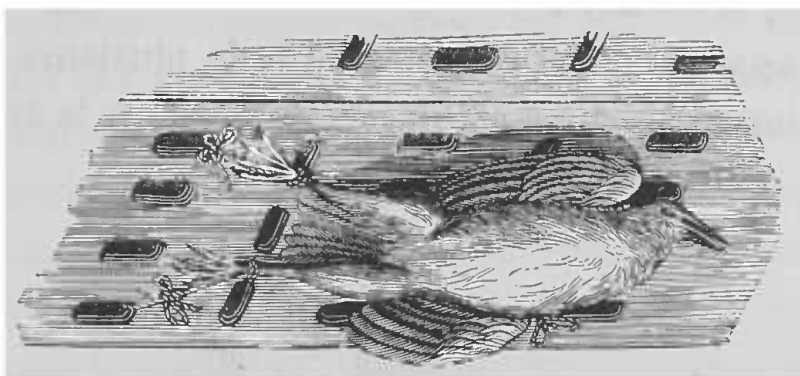


FIG. 12. — Pigeon fixé sur la table à vivisection (Claude Bernard).

que l'on noue au-dessus de l'animal, ou mieux une petite courroie que l'on boucle facilement comme le représente

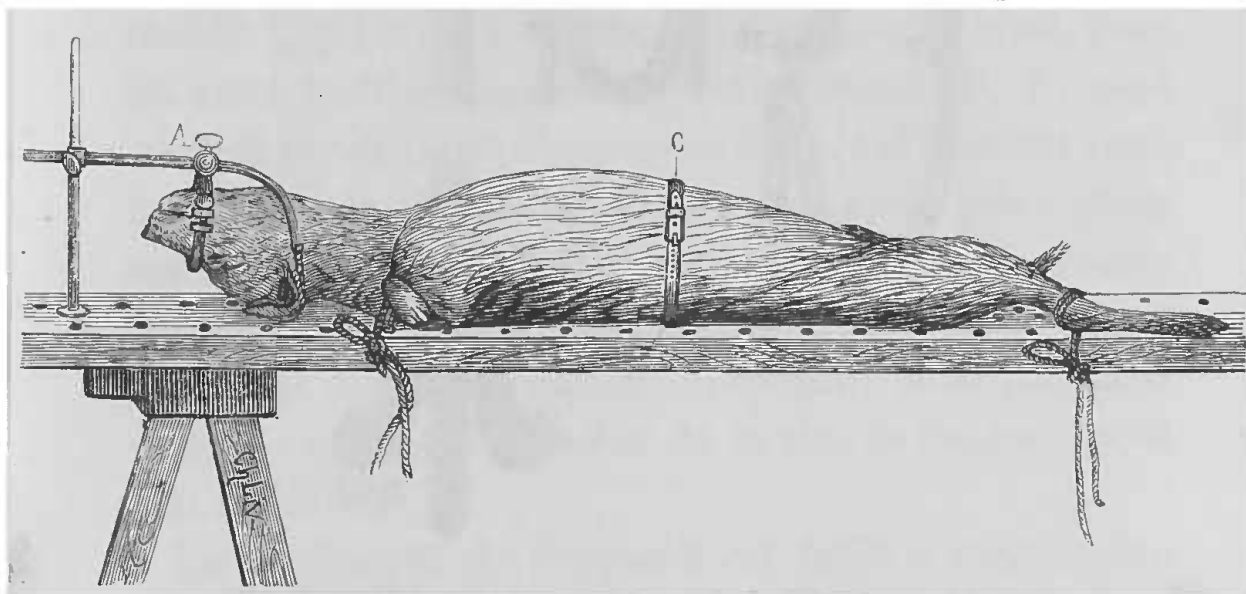


FIG. 13. — Animal (chien) fixé sur le dos sur la table à vivisection.

On voit l'animal dont la tête est immobilisée par l'appareil A et les pattes fixées par des liens passant dans les trous dont la table est percée. La partie médiane du corps de l'animal est ici maintenue pour plus d'immobilité par une courroie C

la figure 13, C. Le corps est ainsi fixé solidement, mais la tête est encore mobile et des cordes ne suffisent pas pour la maintenir dans une position déterminée. C'est

pourquoi j'ai ajouté à la table précédemment décrite l'appareil contentif suivant pour la tête de l'animal (fig. 10, A — fig. 14).

Cet appareil (fig. 14) se compose de plusieurs pièces. L'une immobile A est établie solidement sur la table, au

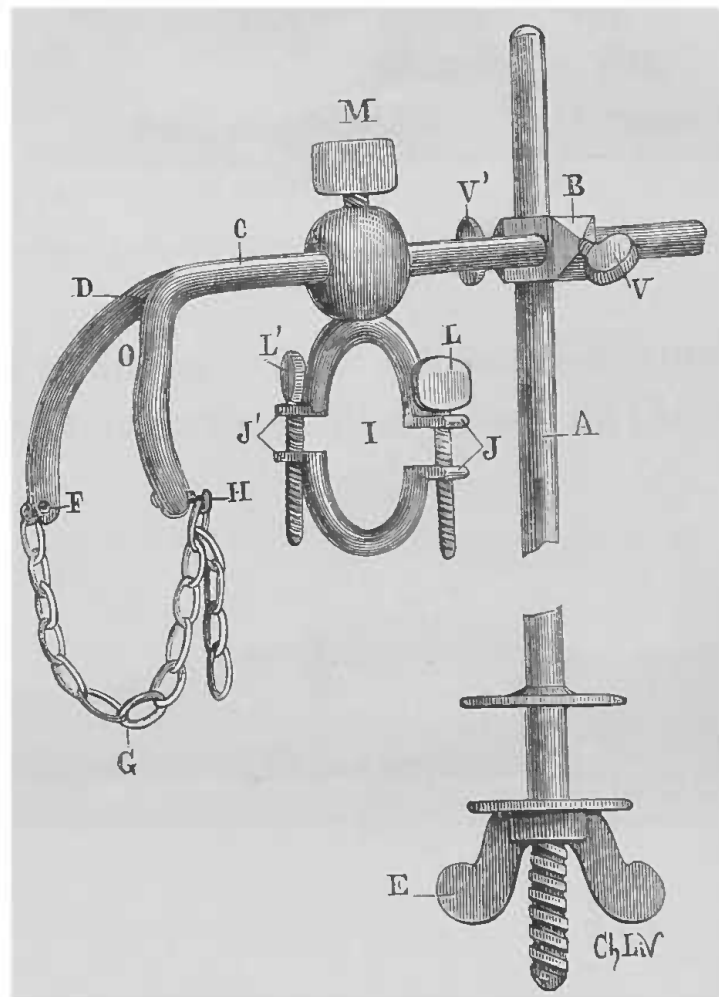


FIG. 14. — Détails de l'appareil pour immobiliser la tête.

moyen d'un écrou E qui la termine inférieurement et qui permet ainsi de la déplacer, suivant la position que l'on veut donner à l'animal sur la table; car les trous destinés à recevoir les cordes, fixant les pattes des animaux, sont disposés aussi de façon à pouvoir recevoir cette pièce, qui est une simple tige métallique verticale. Les

autres constituent les parties mobiles, et se composent des pièces métalliques suivantes : 1° une pièce B, perforée de deux trous perpendiculaires l'un à l'autre et munis chacun d'une vis de pression, V, V'; ils sont destinés à livrer passage, l'un à la tige verticale A, l'autre à la pièce horizontale C; 2° une pièce horizontale C dont l'extrémité D est bifurquée et recourbée, seulement les branches de bifurcation ne sont pas séparées à angle aigu, mais forment une concavité O destinée à mieux s'appliquer sur le cou ou la tête de l'animal. A l'une des branches F est fixée une petite chaîne G, dont chaque anneau peut venir s'accrocher au petit crochet H que porte l'autre branche; 3° enfin l'appareil comprend encore une dernière pièce mobile I, qui n'est autre chose qu'un anneau brisé, dont les deux moitiés munies d'ailettes latérales J, J', sont réunies par deux vis de pression L, L', qui peuvent ainsi les maintenir plus ou moins écartées. Cette pièce glisse sur la précédente et se fixe au moyen de la vis M. Toutes ces pièces mobiles glissent les unes sur les autres, et on peut ainsi donner à l'appareil la hauteur et la longueur voulues, suivant la grosseur de la tête de l'animal qu'il faut maintenir.

Le maniement de l'appareil est facile à comprendre par sa disposition. L'animal étant attaché sur la table, sur le ventre, par exemple, on desserre toutes les vis, on abaisse au-dessus de sa tête la pièce bifurquée C, de façon que les branches viennent sur les parties latérales du cou en arrière des oreilles. S'il est sur le dos, les branches doivent porter en arrière des angles du maxillaire inférieur. Cela fait, quelle que soit la position, on ramène au-dessous la chaîne G, que l'on accroche

aussi courte que possible en H ; puis, faisant glisser en avant la pièce I, on y place le museau de l'animal, que l'on fixe en serrant plus ou moins les deux vis L, L' suivant sa grosseur. On maintient l'anneau en place au moyen

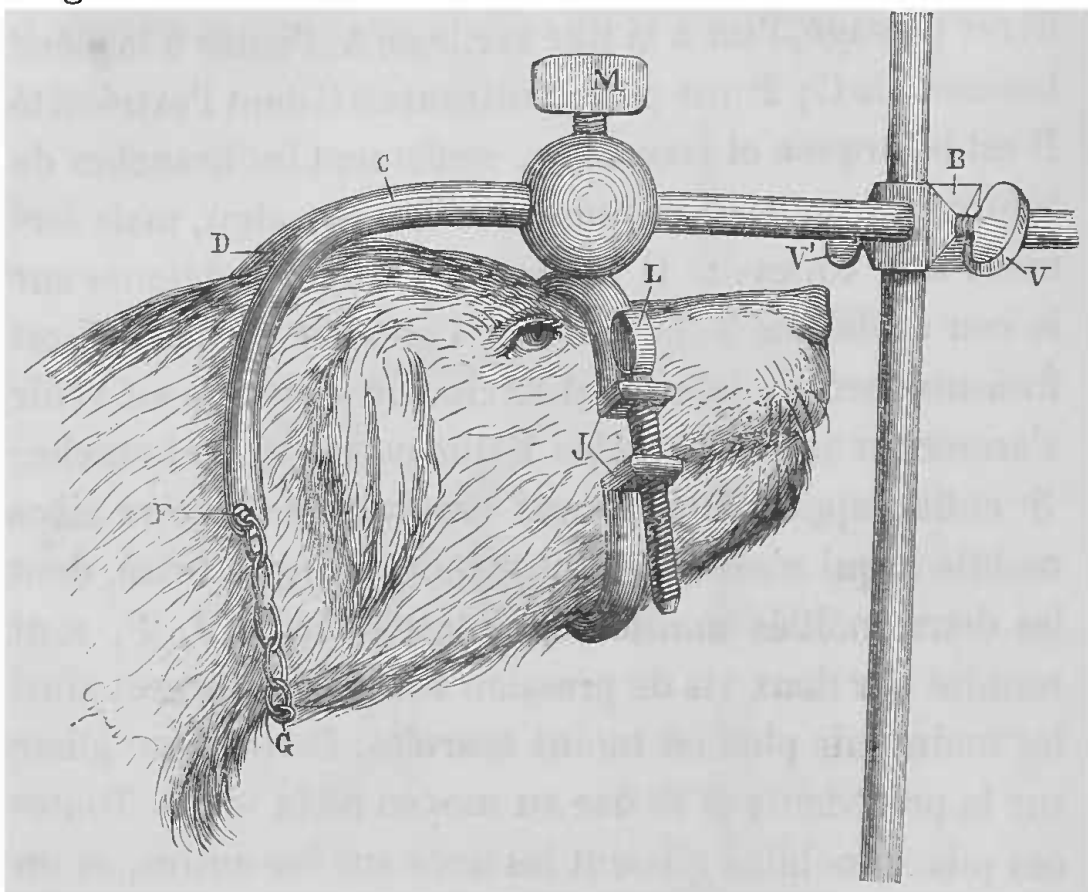


FIG. 15. — Tête de chien maintenue dans l'appareil.

La tête de l'animal est ici maintenue par-dessus, tandis que dans la figure 12 elle est maintenue par-dessous, les branches de l'appareil passant en arrière du maxillaire inférieur. Les lettres comme pour la figure 14.

de la vis M. Une fois la tête de l'animal ainsi saisie, on donne à l'appareil mobile la position voulue et l'on serre fortement les vis de pression de la pièce B.

La figure 15 représente une tête de chien saisie par l'appareil.

Lorsque l'on veut retourner complètement l'animal sur lui-même, il n'est nullement nécessaire de faire sortir la tête de l'appareil, il suffit de desserrer les vis de pression

V, V', et la partie mobile pouvant prendre toutes les

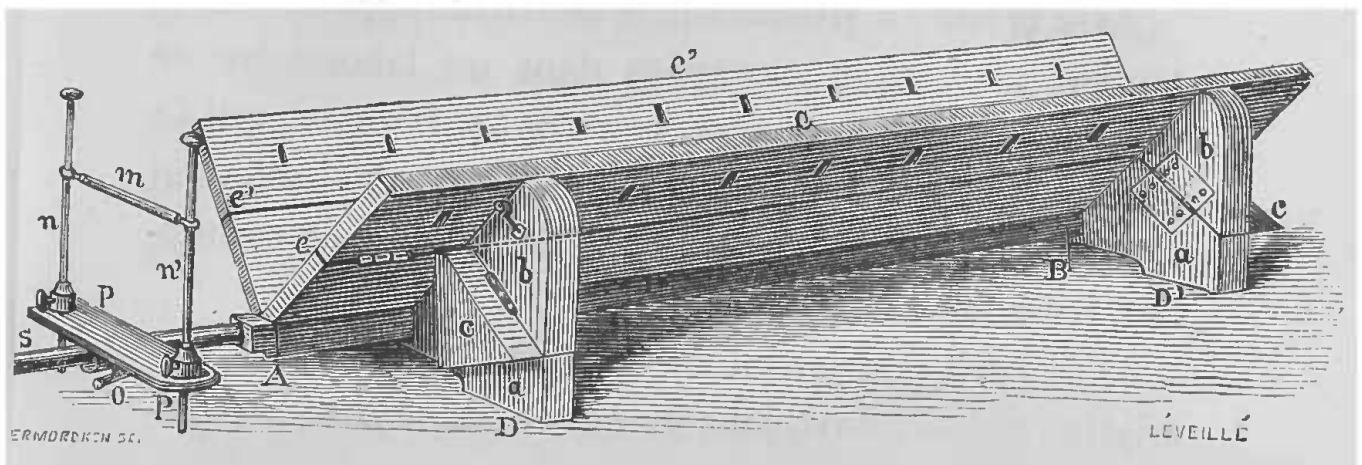


FIG. 16. — Gouttière brisée de Cl. Bernard.

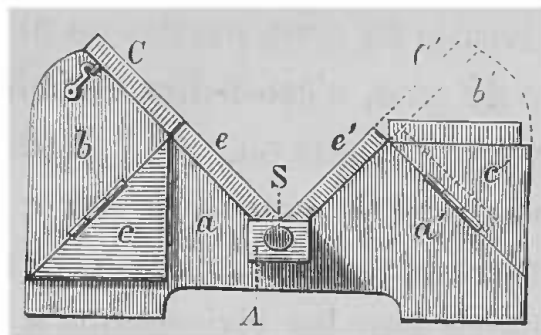


FIG. 17. — Coupe de la gouttière.

Fig. 16 et 17 (gouttière brisée). — 1° Fig. 16. — A, B, base de la gouttière; de cette base s'élèvent les deux ailes C, C' de la gouttière; ces deux ailes sont brisées, c'est-à-dire formées de deux moitiés, dont la supérieure est mobile sur l'inférieure par les charnières *e, e'*. Sur les côtés, un support D composé de plusieurs pièces (*a, b, c*), est formé de manière à pouvoir soutenir les ailes brisées dans les diverses positions latérales qu'elles doivent prendre. Ici les ailes sont relevées de façon à former une gouttière profonde, et le support se trouve constitué par les pièces *a* et *b*; nous verrons qu'il en est autrement pour les autres positions.

A l'extrémité A de la gouttière se trouve le mors; il se compose du mors proprement dit *m*, petite barre de fer qui se place dans la gueule de l'animal; par ses extrémités ce mors glisse dans deux montants verticaux *n, n'*, qui eux-mêmes peuvent glisser ou être fixés en bas dans les trous d'une forte plaque de fer horizontale P, P'. Cette plaque porte à sa partie supérieure (en O) un court cylindre de métal qui glisse dans une forte verge de fer S, laquelle relie cet appareil à la gouttière. Grâce à la disposition figurée en O, tout l'ensemble du mors peut s'incliner à gauche ou à droite, selon les positions latérales que l'on veut donner à la tête du chien.

2° Fig. 17. — Coupe de la gouttière. Les lettres comme dans l'explication précédente.

positions, pivote, en suivant le mouvement de l'animal.

Avec la table à vivisection, le deuxième appareil à contention mécanique nécessaire dans un laboratoire de physiologie est la *gouttière brisée* de Cl. Bernard, qui de toutes les gouttières employées est, à mon avis, celle qui remplit le mieux les conditions d'un appareil de contention pour les vivisections.

Je ne crois pouvoir mieux faire que de donner la description qui se trouve dans les *Leçons de physiologie opératoire* (1) :

« Cette gouttière est une gouttière simple, mais dont les ailes sont divisées en deux parties de manière à pouvoir se rabattre de côté, c'est-à-dire en dehors et à donner ainsi une gouttière plus ou moins profonde. C'est ce que nous avons appelé la *gouttière brisée* (fig. 16, 17). En laissant ouvertes et élevées les deux ailes, on a la gouttière ordinaire pour les vivisections à pratiquer sur un chien couché sur le dos. En rabattant seulement l'une des ailes, on a un appareil pour coucher l'animal sur le côté (fig. 18), position indispensable aux opérations qui doivent avoir pour siège les parties latérales du corps. Enfin en rabattant les deux ailes, on se trouve (fig. 19) en possession d'un appareil très commode pour maintenir des animaux placés sur le ventre, de manière à pouvoir agir sur leur région dorsale (fig. 19).

» Notre gouttière brisée est donc propre à maintenir l'animal dans toutes les positions possibles, pour toutes les opérations que l'on peut avoir à pratiquer. Cet appareil simple, peu coûteux, est d'un maniement facile. Ses

(1) C. Bernard, *Leçons de physiologie opératoire*, 1879, p. 132.



dimensions sont les suivantes : longueur 1<sup>m</sup>, 30; hauteur des panneaux 0<sup>m</sup>, 17, dont 0<sup>m</sup>, 08 pour chaque moitié.

» Cette gouttière sert aussi bien pour le lapin que pour le chien ; pour le lapin, on rabat les deux ailes latérales et l'on a une gouttière peu profonde, parfaitement apte à recevoir l'animal.

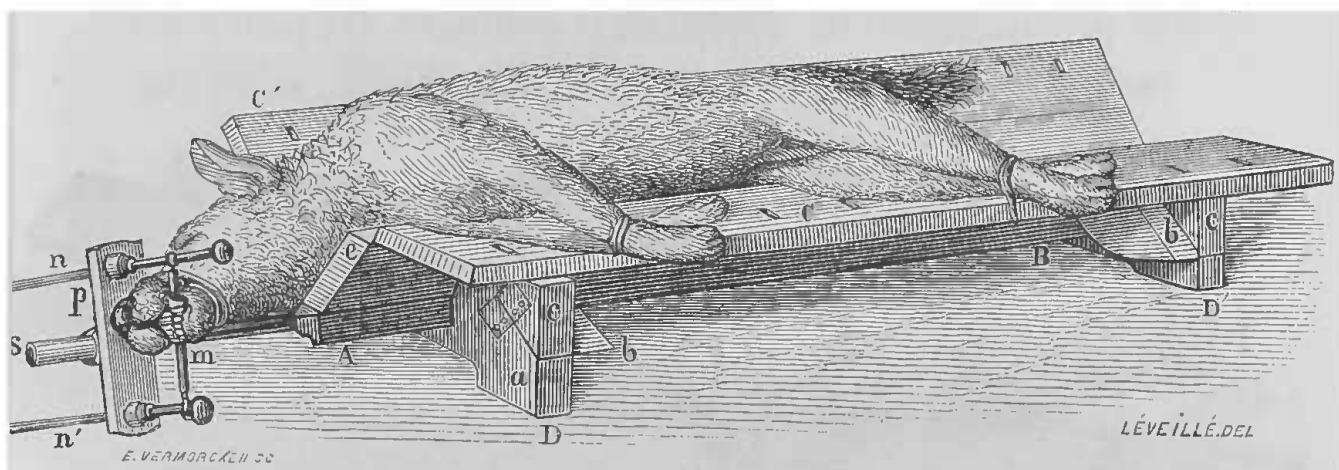


FIG. 18. — Gouttière brisée de façon à coucher sur le flanc droit l'animal que l'on veut opérer (les lettres comme précédemment).

On voit que, des deux ailes de la gouttière, l'aile C' est restée tout entière relevée, tandis que la portion supérieure de l'aile C a été rabattue, soutenue par les portions a et c des supports (la partie b étant renversée); cette demi-aile, ainsi rabattue, forme un plan horizontal sur lequel sont fixés les quatre membres de l'animal, tandis que son corps repose dans le fond de la gouttière, le dos appuyé contre l'aile entièrement dressée.

On voit, de plus, que l'appareil qui sert de frein a pu subir autour de l'axe S un mouvement de rotation d'un quart de cercle, de telle sorte que le frein proprement dit m est devenu vertical et a pu suivre le changement de position opéré dans la direction de l'ouverture de la gueule (Claude Bernard).

» Nous savons que, lorsqu'il s'agit d'opérer sur le cou d'un animal, il ne suffit pas de le museler, il faut encore fixer solidement la tête. A cet effet nous avons adapté à notre gouttière brisée un mors en fer, formé d'une branche horizontale (voy. fig. 16) de 17 centimètres de longueur, soutenue par deux branches verticales le long desquelles la première peut se mouvoir de façon à être élevée ou abaissée. On fait pénétrer ce mors dans la

gueule de l'animal jusque derrière les canines, puis on entoure le museau d'une ficelle que l'on arrête sur le mors, comme nous l'avons indiqué précédemment. De plus, les branches verticales du mors passent dans une pièce métallique (P, fig. 16) qui peut pivoter à droite ou à gauche sur un axe longitudinal (S, fig. 16) placé sur le prolongement de l'arête de la gouttière. On peut ainsi incliner la tête de l'animal à droite ou à gauche, selon que

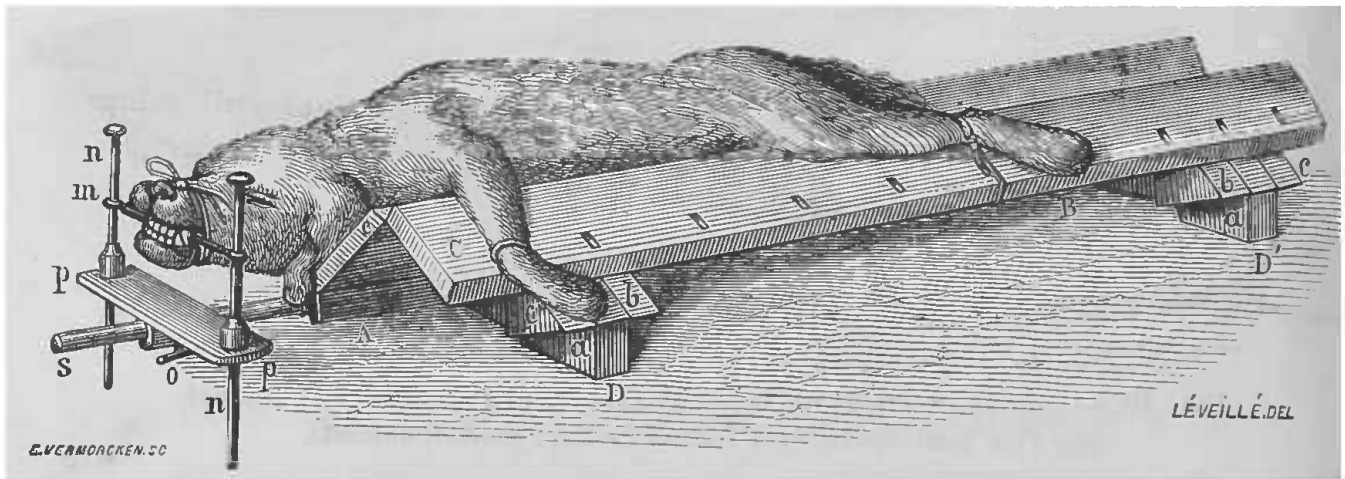


FIG. 19. — Gouttière disposée de façon à coucher l'animal sur le ventre.

(Mêmes lettres que dans les figures 16 et 17). Même disposition du mors, mais on voit que la moitié supérieure des deux ailes est rabattue de côté et en dehors; à cet effet, les deux pièces *b* et *c* des supports latéraux sont rabattues, et ces supports ne sont plus formés que par leur portion fixe *a* (Claude Bernard).

l'on veut agir sur les parties latérales du cou ou de la face.

» Pour les vivisections qui doivent porter dans l'intérieur de la gueule de l'animal (section du nerf lingual, fistules salivaires, etc.) nous employons un mors qui diffère du précédent seulement en ce que sa branche horizontale est double, c'est-à-dire formée de deux barres (A et B, fig. 20) qui peuvent être placées à des écartements variables, maintenant l'une la mâchoire supérieure, l'autre la mâchoire inférieure, comme le montre la figure 20.

» La fixation des pattes se fait simplement au moyen d'une ganse ou nœud coulant, que l'on vient attacher ensuite sur les ouvertures que présente la gouttière.

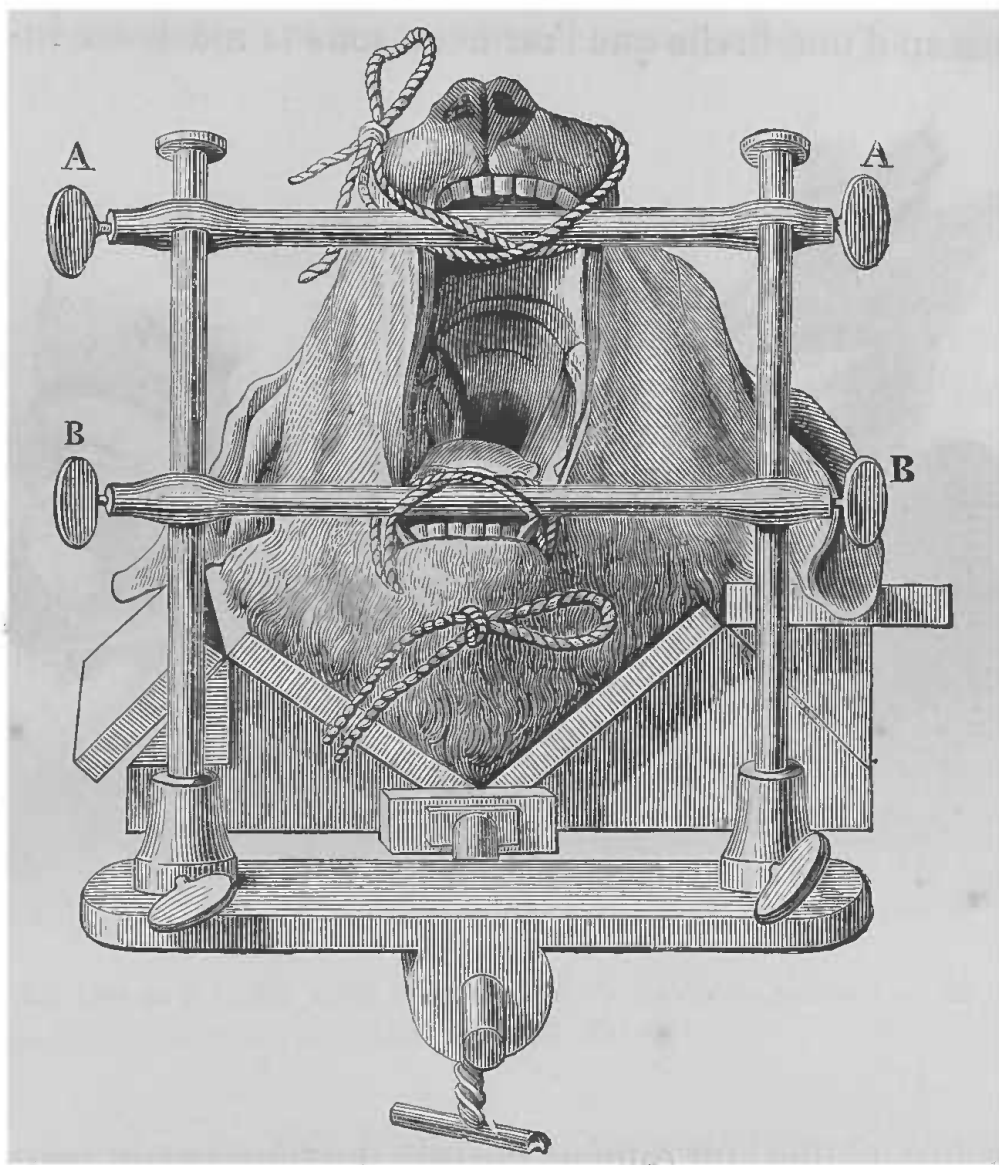


FIG. 20. — Disposition du mors à double branche transversale (A, A, B, B), permettant de maintenir ouverte la gueule de l'animal installé sur la gouttière brisée, comme dans la figure 19 (Cl. Bernard).

» Le chat se fixe sur cet appareil absolument comme le chien; seulement on rabat la partie supérieure des deux ailes, de façon à obtenir, comme pour le lapin, une gouttière peu profonde. Le mors est appliqué comme

pour le chien. Il va sans dire que l'on muselle aussi l'animal tandis qu'il est sous l'influence du chloroforme ; rien n'est alors plus facile que de placer le mors (voy. fig. 9, *m*, indiquée page 18) derrière les dents, et d'entourer le museau d'une ficelle que l'on noue sous la mâchoire in-




FIG. 21. — Contention simple du lapin par les deux mains d'un seul aide  
(Cl. Bernard).

férieure, et que l'on ramène ensuite derrière le cou pour l'y nouer de nouveau. On évite ainsi que le lien ne glisse sur le museau, accident qui arriverait facilement sans cette précaution, vu la brièveté du museau chez le chat. »

*Contention du cobaye et du lapin.* — Les deux appareils que nous venons de décrire, peuvent servir pour tous les animaux employés généralement dans les laboratoires de vivisections ; pourtant, pour les animaux tels

que le cobaye ou le lapin, un seul aide peut suffire en tenant l'animal comme l'indique la figure 21.

Mais pour un laboratoire bien monté, il sera beaucoup plus commode de se servir de l'appareil contentif de Czermak, construit spécialement pour le lapin (fig. 22).

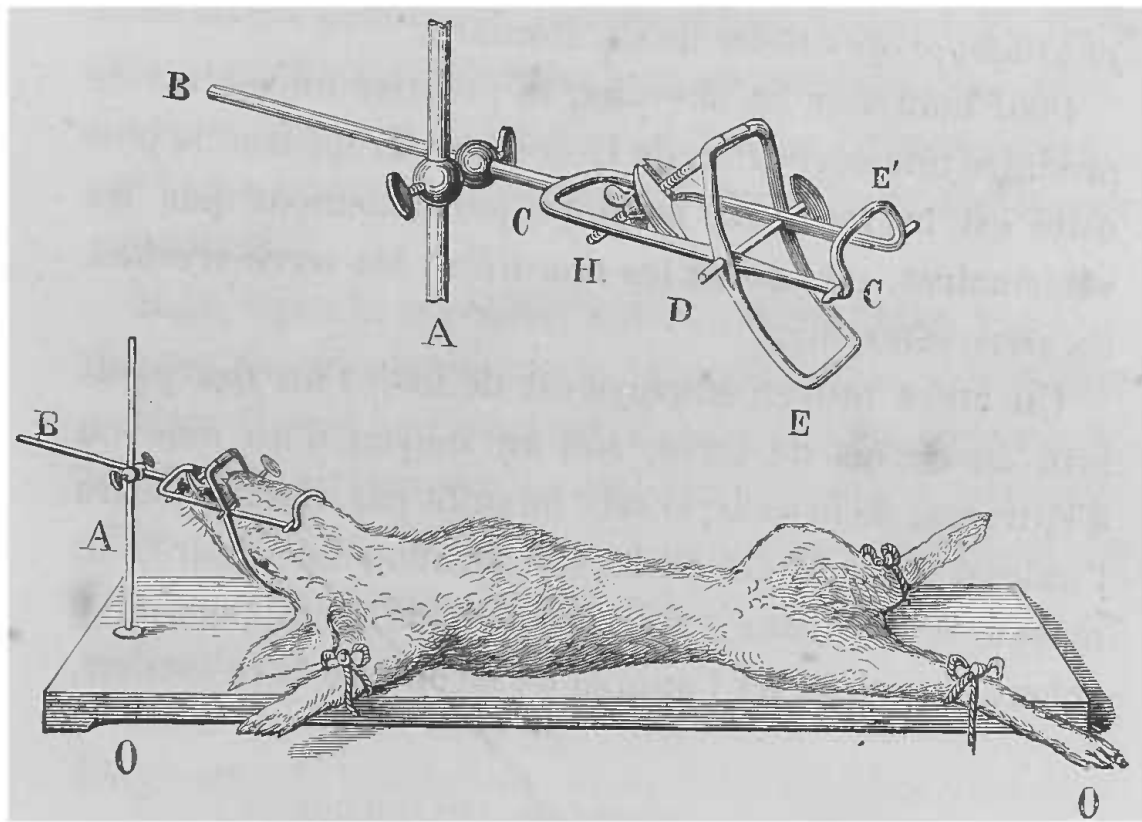


FIG. 22. — Appareil de Czermak.

La figure inférieure représente un lapin dont les membres sont liés sur la planche O, O, et la tête fixée par l'appareil (A, B) de Czermak. La figure supérieure donne les détails de cet appareil : A, tige verticale ; B, tige horizontale mobile, supportant à son extrémité C un mors en fer en forme de fourchette, avec une pièce mobile (sorte de mâchoire E) articulée en D, mue et fixée par la vis H.

*Petits animaux.* — Quant aux petits animaux employés, tels que grenouilles, petits oiseaux, etc., les moyens usités sont simples, faciles, ils sont tirés des instincts des animaux et des conditions nécessaires à l'expérience.

*Grands animaux.* — Nous venons de parler des ani-

maux communément employés, mais en physiologie on a à opérer quelquefois sur de gros animaux, pour lesquels alors les appareils précédemment décrits ne peuvent servir.

Nous ne dirons ici que quelques mots se rapportant au cheval, renvoyant pour plus de détails aux *Leçons de physiologie opératoire* de Cl. Bernard.

Pour maîtriser les chevaux, le premier moyen est de produire une dérivation de la douleur. L'appareil le plus usité est le *tord-nez*, employé journellement par les vétérinaires, ou encore les *morailles*, les *serre-oreilles*, les *serre-côtes*, etc.

Un autre moyen employé est de fixer l'un des pieds levé au-dessus de terre, soit au moyen d'un aide ou d'entraves, de bricole; si cela ne suffit pas, il faut abattre l'animal, pour le mettre dans la position nécessaire, au moyen d'*entravons*; appareil destiné à rapprocher à volonté les pieds de l'animal de façon à le faire tomber.

#### MOYENS DE CONTENTION PHYSIOLOGIQUE

On donne ce nom aux substances stupéfiantes ou anesthésiques, dont la physiologie a su tirer profit pour éteindre la sensibilité chez les animaux soumis aux vivisections.

Ces substances forment trois groupes principaux :

1° L'*opium*; 2° l'*éther*, le *chloroforme*, le *chloral* ou le *croton-chloral*; 3° le *curare*.

1° *Opium et ses alcaloïdes*. — L'*opium* est peu employé, mais on se sert plutôt de ses alcaloïdes, et celui qui est le plus usité, est la morphine sous forme de sel, le

chlorhydrate, par exemple. La solution dont on se sert est de 1 gramme de chlorhydrate de morphine pour 20 centimètres cubes d'eau distillée. On injecte de 1 à 5 centimètres cubes de cette solution, suivant la taille et l'âge de l'animal, dans le tissu cellulaire sous-cutané de préférence. On peut aussi, comme le faisait Magendie, faire l'injection dans la plèvre ou bien encore dans le poumon. Ce n'est pas le cas de faire les injections intra-veineuses, car l'on a alors une période d'excitation et un effet moins persistant.

Mais, nous le répétons, surtout maintenant que l'on dispose de substances moins chères et bien préférables, c'est un moyen peu employé, car d'abord les animaux et les chiens surtout s'habituent très facilement à la morphine, ensuite, la morphine arrête les sécrétions, et l'animal reste encore très excitable, ce qui gêne dans les opérations.

2° *Éther, chloroforme.* — Ce sont deux substances très fréquemment employées, mais le chloroforme est plus actif que l'éther, aussi ne faut-il pas employer indifféremment ces substances. L'éther est préférable pour les petits et jeunes animaux, tels que : oiseaux, lapins, rats, souris, etc., le chloroforme convient pour les chiens, chats, chevaux, etc.

Ces agents anesthésiques peuvent s'employer de différentes manières. Ou bien l'on fait respirer à l'animal de l'air chargé de vapeurs de chloroforme ou d'éther, ou bien l'on injecte sous la peau une solution de chloroforme ou d'éther; ou bien encore, pour les animaux aquatiques, il suffit de les plonger dans de l'eau contenant du chloroforme ou de l'éther en dissolution.

Pour les inhalations on se sert d'un bocal ou d'un récipient quelconque, au fond duquel on place une éponge imbibée de l'anesthésique, et le museau étant placé à l'orifice du bocal, l'animal respire l'air chargé de vapeurs. Mais ce procédé n'est pas toujours applicable. Pour certains animaux, tels que le chat par exemple, il faut procéder différemment. Aussitôt l'animal saisi, ainsi que nous l'avons dit page 17, il faut le jeter dans l'appareil représenté figure 23, qui n'est autre qu'un grand bo-




FIG. 23. — Bocal pour anesthésier le lapin ou le chat.

A, A, couvercle en bois, percé à son centre d'un orifice que ferme la cheville B, à laquelle est suspendue une éponge C (c'est sur cette éponge qu'on verse l'éther ou le chloroforme par l'orifice du couvercle).

cal fermé par un couvercle auquel est attachée une éponge imbibée de chloroforme ou mieux d'éther. On peut se servir de ce même appareil pour le lapin et les autres petits animaux, comme les oiseaux, mais il faut agir avec précaution dans ce cas, car ils sont très vite pris.

Pour anesthésier le chien, plus spécialement, on se sert d'une muselière en forme de cône tronqué (fig. 24, 25)



dont l'extrémité est formée par une petite boîte grillée *a*, mobile, dans laquelle se place l'éponge imbibée de chloroforme. On comprend qu'il est alors très facile de commencer et d'arrêter l'anesthésie, en plaçant ou en enlevant cette boîte grillée. Une précaution à observer est de ne pas donner tout à coup au début une dose trop brusque de chloroforme, car les animaux, jeunes surtout, et les chiennes, par exemple, sont quelquefois très

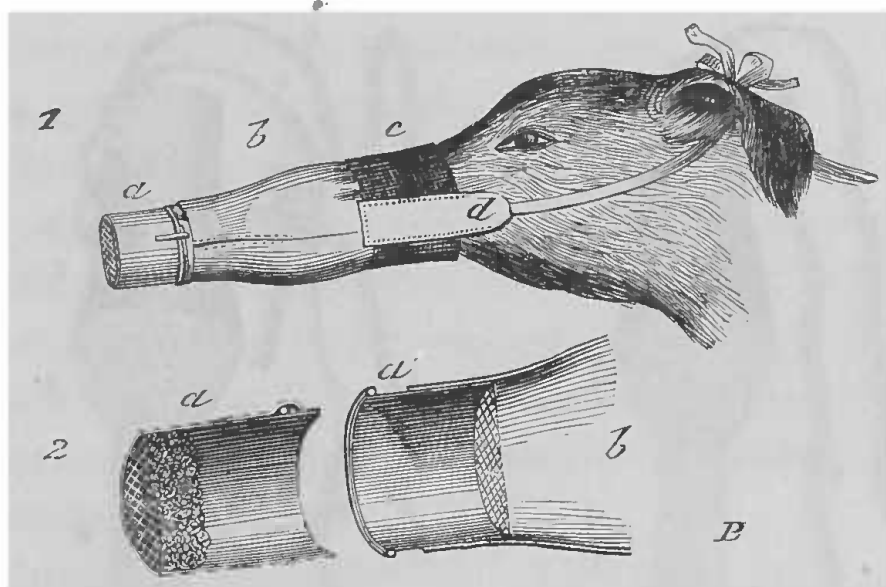


FIG. 24. — Muselière pour l'anesthésie du chien : n° 1, la muselière est appliquée à l'animal; n° 2, son extrémité est vue en coupe.

*b*, corps de la muselière; *d*, prolongement portant le lien qui sert à la fixer; *a*, boîte destinée à recevoir l'éponge imbibée de chloroforme; le détail de cette partie, figurée à part, montre que cette boîte se compose de deux parties : l'une (*a'*) qui fait corps avec la muselière, l'autre (*a*) mobile et qui peut être enlevée à volonté.

promptement tués. Il faut alors pratiquer immédiatement la respiration artificielle ou la galvanisation du pneumogastrique, ou bien encore injecter violemment de l'eau dans les narines de l'animal, pour tâcher de le faire revenir.

Il faut savoir que les différents animaux employés présentent une sensibilité variée au chloroforme.

Le chien, sous l'influence des inhalations de chloroforme, est généralement anesthésié au bout de huit à quinze minutes.

Le chat et le lapin surtout sont beaucoup plus sensibles que le chien ; aussi ne faut-il pas les laisser longtemps dans le bocal où on les place pour les anesthésier. Dès que l'on voit l'animal tomber, il faut le retirer, et l'anesthésie est généralement suffisante pour persister un

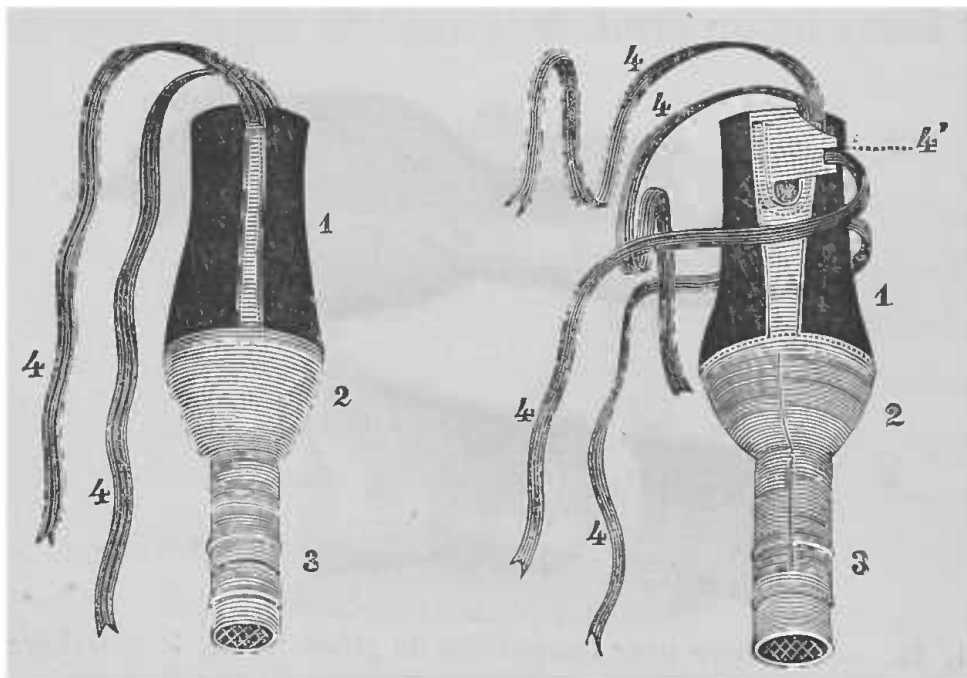


FIG. 25. — Autres formes de muselières pour l'anesthésie du chien. 1, parties en cuir ou drap épais embrassant exactement la forme du museau ; 2 et 3, parties métalliques avec boîte (3) comme dans la figure 24.

moment. Au besoin on continue de temps en temps à faire respirer un peu de chloroforme à l'animal.

Le rat est encore plus sensible que le lapin à l'action du chloroforme. On emploie pour l'anesthésier le même moyen.

Les oiseaux enfin, sont d'une sensibilité exceptionnelle, et l'anesthésie arrive si vite, qu'il faut agir avec beaucoup de précaution pour ne pas dépasser le point et tuer l'ani-

mal. Mais aussi cette anesthésie se dissipe vite et il faut recommencer. C'est du reste ce qui arrive presque toujours; plus un animal est sensible au chloroforme, plus il est prompt à se réveiller.

Pour le lapin, un moyen employé avantageusement, car l'anesthésie dure plusieurs heures et l'animal revient bien après, c'est d'injecter sous la peau du dos 4 à 5 centimètres cubes d'éther.

Nous avons parlé séparément de la morphine et du chloroforme comme moyens anesthésiques, mais ces deux agents combinés donnent de très bons résultats. On a ainsi des animaux chez lesquels l'anesthésie dure longtemps et qui sont très aptes à subir les opérations les plus délicates. On commence par administrer la morphine et, après cela, on fait respirer à l'animal, à petite dose et d'une façon réitérée, des vapeurs de chloroforme qui, donné de cette manière, prolonge le sommeil de l'animal pendant longtemps.

*Chloral* et *croton-chloral*. — Voilà deux substances précieuses en vivisection et qui certainement comme anesthésiques sont appelées à remplacer le chloroforme et l'éther.

Ces deux substances peuvent s'employer, soit par la voie stomacale, soit en injections sous-cutanées, soit en injections intra-veineuses. La dose varie suivant l'animal et suivant la méthode. Quelques centigrammes de substance suffisent en injections sous-cutanées pour les grenouilles, les cobayes et même les lapins; il faut arriver à 1 ou 2 grammes pour les chiens. Par la voie stomacale, la moins employée à cause de sa lenteur, il faut des doses assez fortes : 3 à 4 grammes.

De tous les procédés le meilleur est sans contredit celui qu'a indiqué M. Oré, de Bordeaux, pour l'administration du chloral, c'est la voie intra-veineuse, soit pour le chloral, soit pour le croton-chloral, comme je l'ai employée avec avantage dans un précédent travail (1). Voici du reste comment s'exprimait M. Vulpian : « Je ne connais pas de procédé plus précieux pour la physiologie expérimentale; grâce à ces injections, un animal peut rester engourdi deux ou trois heures, anesthésié à un point tel que l'on peut se livrer à l'expérimentation la plus délicate et la plus laborieuse, telle que l'arrachement du ganglion cervical supérieur et du ganglion thoracique. Il a sur le chloroforme et l'éther une supériorité réelle, car avec l'un ou l'autre de ces agents on ne peut obtenir qu'une anesthésie de courte durée; et si l'on fait une opération longue, on est obligé de renouveler deux ou trois fois au moins les inhalations.

» Autre avantage de cette méthode, c'est de pouvoir donner à volonté à l'animal le degré de sensibilité qu'on désire; il n'y a pour cela qu'à faire varier la dose injectée (2). »

Pour faire ces injections intra-veineuses, par le procédé que nous indiquerons bientôt, je me sers pour le chloral d'une solution au dixième dans de l'eau distillée; pour le croton-chloral le titre de la solution est le même, seulement au lieu d'eau c'est la glycérine qui doit servir de véhicule. La dose que j'emploie est généralement de 10 centimètres cubes de solution, c'est-à-dire 1 gramme de chloral par 8 kilogrammes d'animal.

(1) Livon, *Du croton-chloral ou chloral crotonique*. Paris, 1877.

(2) Vulpian, *Progrès médical*, 1874, p. 198.

L'anesthésie est produite presque immédiatement, mais au début de l'anesthésie par le chloral, l'animal passe souvent par une période d'excitation que l'on peut éviter en se servant du croton-chloral, qui ne produit pas cet effet-là, en amenant une résolution et une anesthésie aussi complètes. Comme avec le chloral, les vivisections les plus délicates et les plus difficiles, surtout sur la tête, par exemple, peuvent se faire sans que l'animal manifeste aucune sensation, sans qu'il y ait aucun mouvement réflexe venant troubler l'opérateur.

*Curare.* — Cette substance si bien étudiée par Cl. Bernard sert à immobiliser les animaux grâce à son action sur les nerfs moteurs. Seulement par le fait de cette propriété, pour ne pas voir l'animal s'asphyxier, il faut pratiquer la respiration artificielle comme nous l'indiquerons dans le chapitre suivant, lorsque la dose de substance administrée est un peu élevée. On peut ne pas aller jusqu'à la paralysie des muscles inspireurs et expirateurs, en donnant 2 milligrammes de *bon curare* par kilogramme de l'animal.

On emploie généralement une solution titrée renfermant 1 centigramme de curare pour 1 centimètre cube d'eau, avec laquelle on pratique des injections sous-cutanées, le seul mode d'administration de cette substance ; car de cette façon elle est absorbée assez vite pour ne pas être éliminée au fur et à mesure par les reins, ce qui arrive lorsqu'elle est portée dans le tube digestif. Seulement il y a un point sur lequel nous devons appeler l'attention, c'est que la dose signalée plus haut s'applique aux *bons curares*. Or, comme c'est un produit peu connu dans sa composition, chaque fois que l'on en-

tamera un nouvel échantillon de curare, il faudra, pour savoir à quoi s'en tenir, l'essayer à l'avance, car non seulement le commerce a de l'intérêt à frauder ce produit rare, mais les peuplades de l'Amérique du Sud chez lesquelles on se le procure, ne sont que trop portées à y introduire toutes sortes de substances (1).

*Compression du cerveau.* — On peut encore user d'un moyen physiologique qui présente un avantage en ce qu'il n'introduit aucune substance étrangère dans l'organisme, c'est la compression du cerveau. Pour cela on applique sur la voûte du crâne de l'animal en expérience, en évitant le sinus longitudinal, une couronne de trépan, en respectant les méninges. Par cette ouverture on introduit une éponge, un bouchon en caoutchouc ou un corps élastique quelconque, que l'on maintient avec un bandage, en faisant une compression suffisante, et l'animal tombe dans un état comateux complet, seulement il faut qu'il soit à jeun pour éviter les vomissements qui arriveraient inévitablement.

1. Pour l'étude complète du curare, son historique, ses effets physiologiques, voy. Cl. Bernard, *Leçons sur les effets des substances toxiques et médicamenteuses*. Paris, 1857. — Vulpian, *Leçons sur l'action physiologique des substances toxiques et médicamenteuses*. Paris, 1881.

---

## CHAPITRE V

### OPÉRATIONS D'UN USAGE GÉNÉRAL

Avant d'entreprendre l'étude détaillée des vivisections, nous devons nous arrêter un moment sur les opérations qui sont d'un usage général et qui sont employées, quel que soit le système que l'on étudie. Nous espérons par là rendre plus pratique le travail que nous nous sommes imposé dans la rédaction de ce manuel.

*Injections.* — Nous avons vu dans le chapitre précédent que pour obtenir la contention physiologique il fallait, pour certaines substances, les injecter. Nous devons donc, avant d'aller plus avant, parler de ces injections. Elles sont ou sous-cutanées ou intra-veineuses. Magendie les pratiquait dans la plèvre, mais il est difficile par ce moyen d'éviter la blessure du poumon, aussi ce procédé est-il rejeté.

L'instrument dont on se sert pour pratiquer les injections est la seringue, instrument que tout le monde connaît et qu'il est inutile de décrire; seulement, les seringues dont on se sert en physiologie expérimentale sont semblables à celles connues sous le nom de seringues de Pravaz, c'est-à-dire qu'elles sont construites de façon à pouvoir mesurer exactement la quantité de liquide injecté, par le nombre de tours que

l'on imprime au piston à vis. La graduation de ces instruments peut être différente. Les uns sont gradués sur la tige du piston, les autres, sur le corps de pompe qui est en cristal, car au moyen d'une disposition spéciale d'une petite pièce intermédiaire, que l'on visse ou que l'on dévisse comme un écrou, l'on peut rendre au piston toute sa liberté et pousser l'injection d'un seul coup lorsque cela est nécessaire (fig. 26, n° 2). Les canules dont on se sert présentent des formes variées, comme le montre la figure 26, et qui sont appropriées aux différents usages; mais les plus commodes et celles qui servent le plus souvent, sont les canules piquantes qui ont remplacé très avantageusement le trocart de la seringue de Pravaz (fig. 26, n°s 11, 12).

*Injections hypodermiques.* — Ce sont les plus souvent employées en physiologie expérimentale; elles ont pour but de porter une substance quelconque dans le tissu cellulaire sous-cutané, de façon à en faciliter l'absorption. Aussi faut-il choisir sur les animaux les régions où ce tissu est plus lâche et tenir compte des particularités inhérentes à chaque espèce. Ainsi sur le lapin, dont le tissu sous-cutané est très lâche, l'injection est bien praticable partout, mais, de préférence, on choisira le ventre; sur le chien, les meilleures régions sont l'aisselle et le pli de l'aîne; sur les grenouilles, la substance peut être portée directement dans les sacs lymphatiques, etc. Le manuel opératoire de ces injections est très simple. La région étant choisie, on charge sa seringue de la substance que l'on veut injecter, en s'assurant que l'extrémité de la canule est bien acérée. On saisit la peau entre le pouce et l'index de la main gauche, de façon à former un gros pli



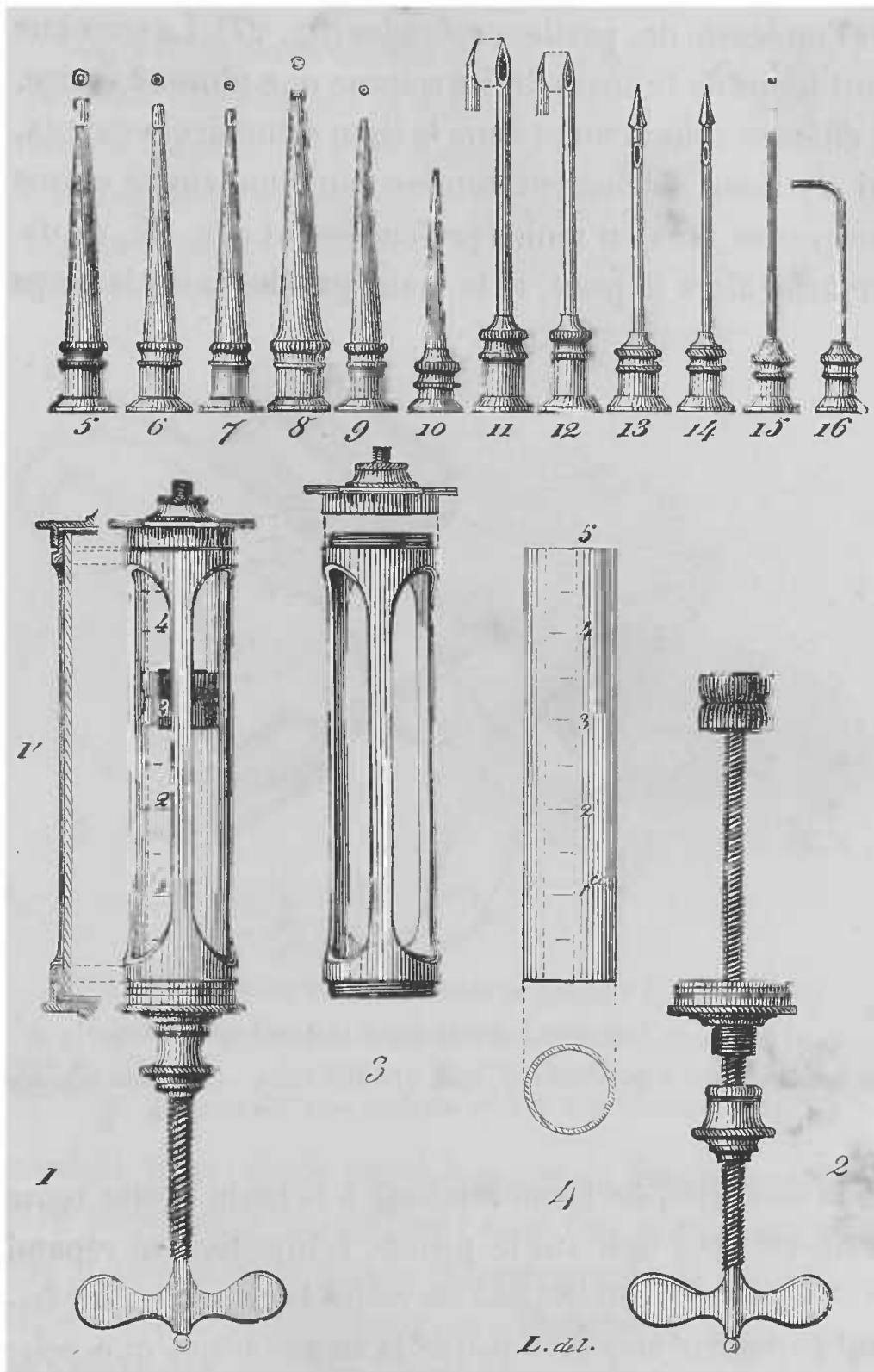


FIG. 26. — Seringue avec ses diverses canules.

1, ensemble de la seringue, avec coupe théorique. — 2, disposition du piston et du pas de vis de sa tige. — 3, armature de la seringue. — 4, calibre et graduation du tube de verre qui forme le corps de la seringue. — 5 à 10, canules à bouts mousses. — 11 et 12, canules piquantes. — 13 et 14, canules piquantes à ouverture latérale. — 15 et 16, petites canulès minces.

que l'on écarte des parties profondes (fig. 27). La seringue étant tenue de la main droite comme une plume à écrire, on enfonce obliquement dans le tissu cellulaire la canule, qui s'y meut facilement comme dans une cavité et que l'on pousse plus ou moins profondément (fig. 27, *b*, *d*). On lâche alors la peau, et la main gauche saisit le corps

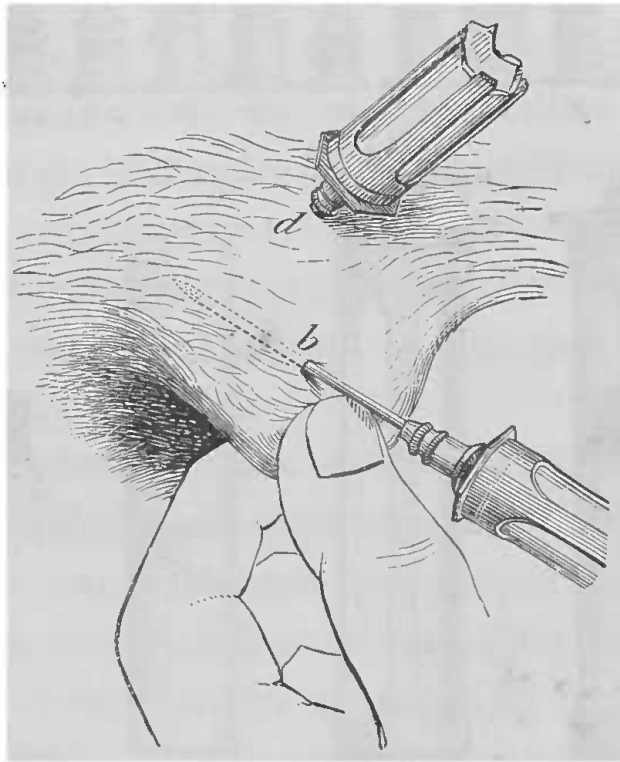


FIG. 27. — Injection hypodermique (manuel opératoire).

*b*, canule enfoncée à moitié dans un tissu cellulaire lâche. — *d*, canule enfoncée profondément dans un tissu cellulaire serré (Cl. Bernard).

de la seringue, de façon à laisser à la main droite toute sa liberté pour agir sur le piston. L'injection se répand dans le tissu cellulaire, et l'on retire la canule en lui faisant parcourir en sens inverse le même trajet que pour l'enfoncer, en ayant soin d'appliquer pendant un moment le doigt sur la piqûre faite par l'instrument. Les effets de la substance injectée ainsi ne tardent pas à se manifester, car l'absorption par cette voie est assez rapide.

*Injections intra-veineuses.* — Lorsque l'on veut faire pénétrer directement la substance dans le torrent circulatoire, on pratique des injections intra-veineuses, qui ont l'avantage de permettre à la substance d'agir presque instantanément. Aussi a-t-on tiré un grand profit de ce

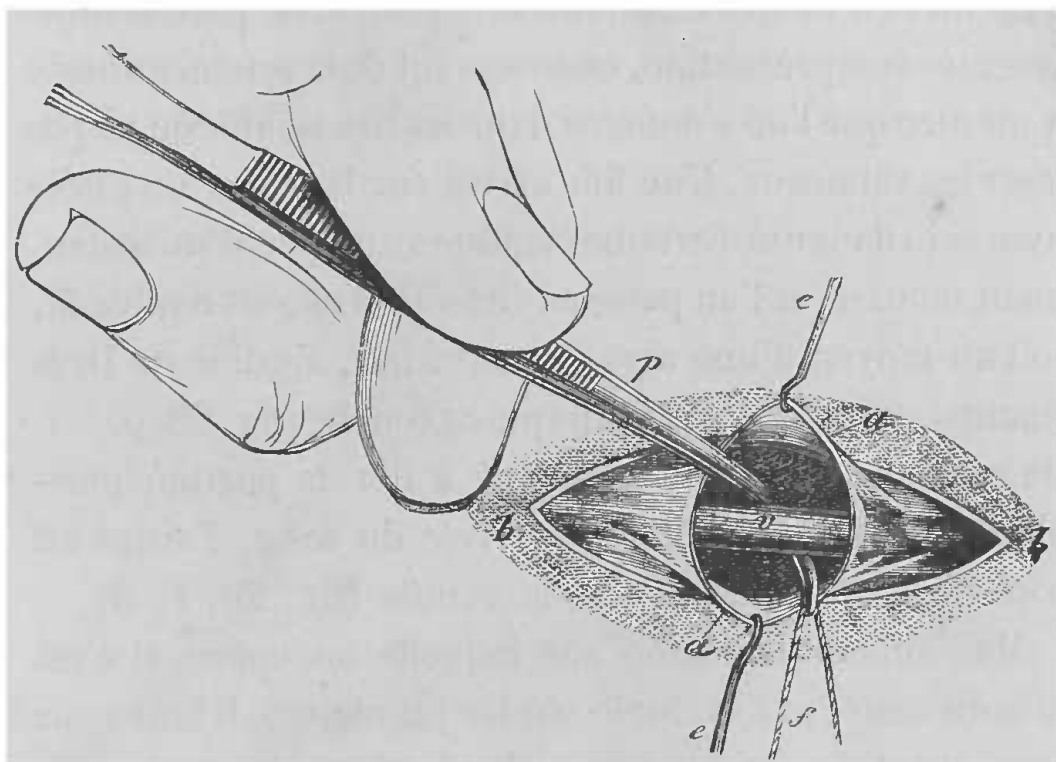


FIG. 28. — Isolement du vaisseau et passage d'un double fil.

*e, e*, érignes écartant les deux lèvres de la lamelle cellulo-graisseuse, précédemment divisée (*a, a*). — *v*, vaisseau. — *p*, pince courbe pour passer le fil *f* (Cl. Bernard).

procédé, pour l'étude physiologique de bien des corps et pour anesthésier les animaux avec des substances telles que le chloral ou le croton-chloral, comme je l'ai déjà indiqué. Ces injections peuvent se pratiquer dans toutes les veines des animaux, mais l'on préfère généralement la veine jugulaire externe ou la veine crurale.

Le manuel opératoire étant toujours le même, nous allons le décrire d'une façon générale, renvoyant pour les détails de mise à nu, particuliers à chaque veine, aux

opérations que l'on pratique sur l'appareil de la circulation. Nous éviterons ainsi des redites inutiles.

Pour pratiquer une injection intra-veineuse, il faut d'abord bien assujettir l'animal dans une position convenable, puis, après avoir rasé les poils qui couvrent la région où l'on va opérer, on incise la peau et les parties sous-jacentes avec précaution, en se servant de la sonde cannelée à mesure que l'on s'enfonce dans les tissus, afin de ne pas léser les vaisseaux. Une fois arrivé sur la veine, on l'isole avec soin dans une certaine étendue au moyen d'un instrument mousse, et l'on passe au-dessous d'elle un double fil, soit au moyen d'une aiguille recourbée, aiguille de Deschamps, soit au moyen d'une pince courbe (fig. 28, p. ). De ces deux fils, l'un est destiné à lier la portion périphérique, pour empêcher l'arrivée du sang, l'autre est pour fixer le vaisseau sur la canule (fig. 29, 1, 3).

Mais suivant la région sur laquelle on opère, si c'est près du cœur, par exemple sur les jugulaires, il faut avoir soin, avant d'ouvrir la veine, de placer sur la partie centrale une petite pince hémostatique, pour éviter l'introduction de l'air.

La portion sur laquelle on va pratiquer l'injection, étant ainsi limitée par une ligature et une pince, l'on pratique, au moyen de petits ciseaux, une incision en V de la périphérie vers le centre, en ayant soin de soulever la veine sur un instrument mousse quelconque ou sur l'indicateur gauche (fig. 29, 2). Cette première incision faite, on introduit dans la lumière du vaisseau l'extrémité d'une des pointes des ciseaux, extrémité mousse à dessein, pour ne pas érailler la paroi interne, et l'on pratique une seconde incision parallèle à l'axe du vaisseau, divisant le

V en deux portions (fig. 29, 2'). On a ainsi une ouver-

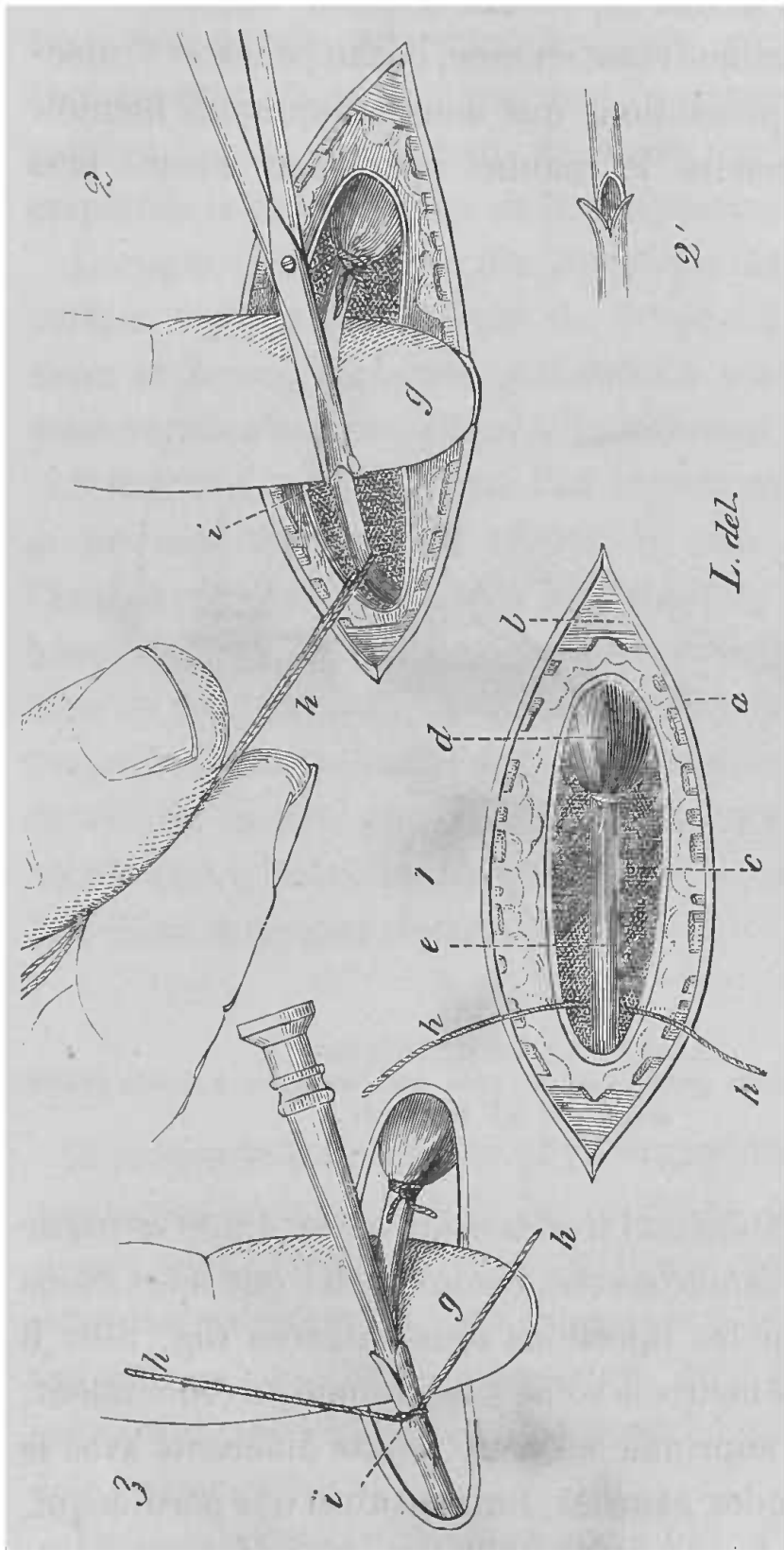


FIG. 29. — Manuel opératoire des opérations préparatoires pour une opération intra-veineuse.

N° 1. La ligature est serrée sur le bout supérieur de la veine. — *a*, lèvres de l'incision cutanée. — *b*, muscle pcutané. — *c*, lame cellulo-graisseuse. — *d*, vaisseau (partie vide). — *e*, vaisseau (partie vide). — *g*, veine jugulaire gonflée par le sang). — *h*, *h*, fil destiné à être lié sur la canule. — N° 2. Incision, en *i*, du vaisseau vide soulevé sur la pulpe du doigt *g*. — N° 2'. Forme de l'incision faite au vaisseau. — N° 3. Introduction de la canule et ligature avec le fil *h*, *h* (Cl. Bernard).

ture permettant, avec beaucoup de facilité, l'introduction

de la canule servant à pratiquer l'injection et sur laquelle, au moyen du second fil, on fixe la paroi vasculaire. La pince hémostatique étant enlevée, on fait pénétrer l'injection avec les précautions que nous indiquerons bientôt.

On peut rendre le manuel opératoire encore plus

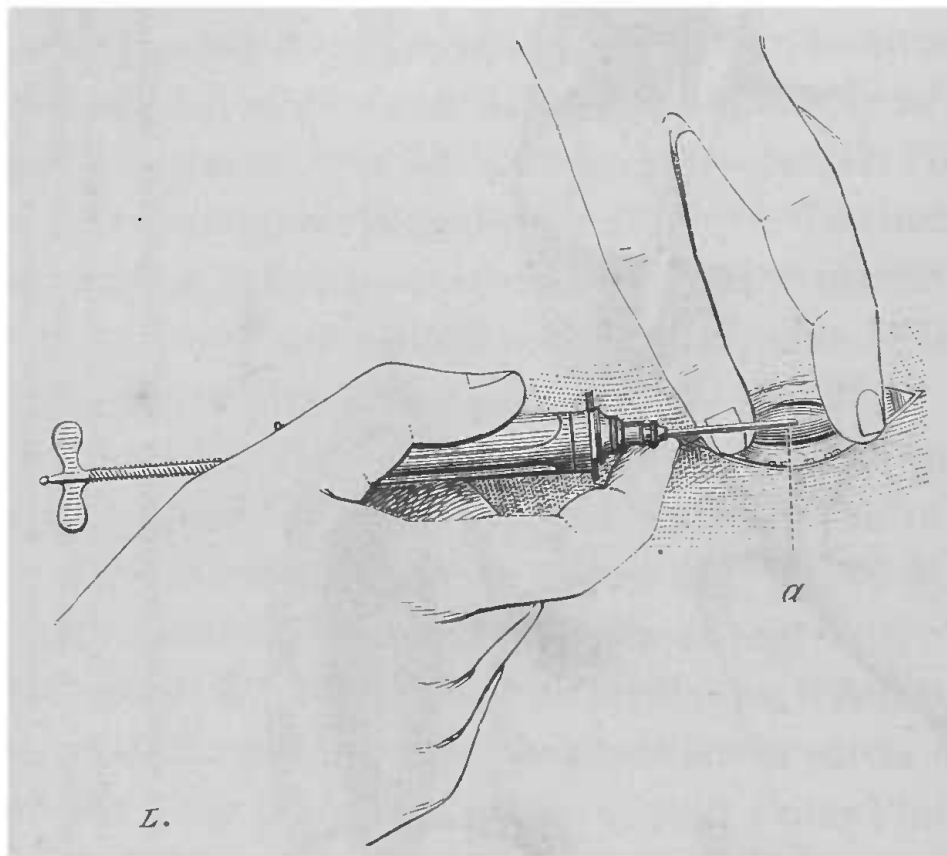


FIG. 30. — Injection intra-veineuse avec une seringue à petite canule acérée (*a*) (Cl. Bernard).

simple, en pratiquant l'injection au moyen d'une seringue armée d'une canule acérée, comme celle que nous avons indiquée pour les injections sous-cutanées (fig. 30). Il suffit alors de mettre la veine à nu comme précédemment, puis de la comprimer en deux points différents avec le médius et l'index gauches, limitant ainsi une portion qui, gonflée par le sang, fait saillie et permet à la canule acérée de pénétrer facilement par ponction. Une fois

l'injection finie, il n'y a qu'à retirer la canule, et la nature des parois veineuses s'oppose généralement à l'écoulement du sang; pourtant, par mesure de précaution, il n'est pas mauvais de placer une ligature pour empêcher le sang d'affluer de la périphérie.

Lorsque l'on pratique des injections intra-veineuses, surtout lorsque la quantité de liquide à injecter est assez copieuse, certaines précautions sont nécessaires pour ne pas s'exposer à perdre inutilement les animaux.

Il faut que le liquide que l'on injecte soit bien filtré et ait une température voisine de celle du sang de l'animal; il faut avoir soin d'injecter le liquide avec beaucoup de lenteur pour ne pas surprendre le cœur; dans ce but, lorsque l'on a le choix, il vaut mieux faire l'injection dans une veine éloignée du cœur, et à ce point de vue la crurale est préférable à la jugulaire, surtout qu'elle met à l'abri des accidents dus à l'introduction de l'air dans le torrent circulatoire.

#### RESPIRATION ARTIFICIELLE

A propos de la contention physiologique nous avons dit que lorsqu'on immobilisait les animaux au moyen du curare, il fallait pratiquer la respiration artificielle. Comme c'est une opération que l'on est appelé à pratiquer assez souvent, sa description doit suivre celle des injections intra-veineuses. Dans bien des expériences en effet on doit y avoir recours.

La respiration artificielle a pour but d'introduire de l'air dans les poumons, en imitant autant que possible le jeu de la respiration normale.

On peut se servir d'une sonde laryngienne que l'on introduit alors par la bouche, mais généralement les canules dont on se sert s'introduisent dans la trachée, que l'on met à nu au cou et que l'on incise au-dessous du larynx, sur la ligne médiane. (Pour le procédé opératoire, voir chapitre IV, 2<sup>e</sup> partie, *Trachéotomie*.)

Pour les petits animaux on peut se servir avantageusement de l'appareil suivant, dont la description a été donnée par M. Ranvier (1) : « Une poire de caoutchouc, d'une contenance de 120 centimètres cubes, est en communication avec un tube de même substance qui s'adapte sur une des branches d'un petit tube en cuivre à trois voies. Des deux autres branches de ce dernier tube, l'une contient une soupape s'ouvrant de dehors en dedans, et l'autre une soupape dont le dégagement se fait de dedans en dehors. Sur cette dernière est ajusté un tube de caoutchouc terminé par la canule qui doit être introduite dans la trachée de l'animal. Cette canule en verre présente au voisinage de son extrémité une gorge pour y maintenir la ligature qui y fixe la trachée, et, sur son côté, en deçà de la gorge, une petite ouverture.

« Pour faire fonctionner ce petit appareil, il suffit d'aplatir avec la main la poire de caoutchouc, et l'air est projeté dans le poumon de l'animal. Lorsqu'on la laisse revenir sur elle-même, les parois thoraciques, par leur élasticité, expulsent l'air qui a été projeté dans le poumon, et qui se dégage par la petite ouverture ménagée sur le côté de la canule. »

Cet appareil est très bon lorsque l'on doit pratiquer la

(1) Ranvier, *Traité technique d'histologie*, p. 463.



respiration artificielle pendant peu de temps sur un petit animal ; mais lorsque l'on doit opérer sur un animal plus gros et pendant longtemps, on a recours à un autre appareil, se composant généralement d'un soufflet et d'une canule trachéale.

Les modèles de canules proposées pour la respiration artificielle sont nombreux ; celui qui, à notre avis, remplit le mieux les conditions désirables est le modèle suivant, dû à M. François-Franck et représenté par la figure 31 :

« On introduit dans la boutonnière trachéale la partie de la canule taillée en biseau, en poussant cette partie

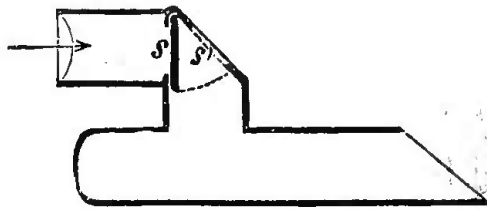


FIG. 31. — Canule trachéale restant fixée sans ligature.

du côté des bronches. Quand elle est complètement introduite, il suffit d'attirer en haut l'angle supérieur de l'incision trachéale pour faire pénétrer dans la trachée, du côté du larynx, l'extrémité supérieure arrondie de la canule.

» L'appareil reste ainsi en place et son pavillon fait saillie en dehors de la trachée. Cette première partie de la canule est représentée dans l'ouvrage de M. Cyon (*Méthodik. — Atlas, Taf. II, fig. 14*).

» Pour éviter la multiplicité des appareils, et pour pouvoir utiliser cette canule aussi bien sur un animal respirant spontanément que sur un animal auquel on pratique la respiration artificielle, j'ai fait coiffer le tube saillant

de la canule trachéale d'un pavillon coudé qui reste fixé par simple frottement et peut être orienté à volonté dans un sens ou dans l'autre. Au niveau du coude de ce pavillon est articulée une soupape S qui permet à l'air insufflé de pénétrer sans difficulté dans la trachée, et qui retombe ensuite par son propre poids, dans certaines canules, par l'action d'un faible ressort de rappel, dans certaines autres. Le courant d'air, poussé vers la trachée, soulève la soupape qui prend alors la position S', en décrivant l'arc de cercle indiqué sur la figure par la ligne pointillée. L'expiration se fait ensuite largement par l'orifice S' redevenu béant, quand la soupape est retombée. » (François-Franck.)

Cette canule est en communication avec un soufflet au moyen d'un tube de caoutchouc, qui s'adapte à la portion libre du pavillon coudé.

A défaut de canule trachéale à soupape, il suffit de pratiquer au moyen de ciseaux une petite incision en V sur le tube de caoutchouc, qui réunit le soufflet à la trachée, incision qui remplit l'office de soupape et sert à l'expiration.

Le soufflet dont on se sert pour envoyer de l'air dans les poumons est un soufflet ordinaire, ou bien encore, si l'on veut éviter les soupapes pour l'expiration, on fait usage d'un soufflet muni d'un petit appareil spécial qui est une soupape (soupape de Marcet) (S', fig. 32) qui s'ouvre de dedans en dehors et qui, grâce à un prolongement intérieur, est disposée de façon à s'ouvrir lorsque les deux parois du soufflet se rapprochent, et à donner ainsi issue à l'air, qui est expulsé par l'effet de l'élasticité pulmonaire.

Pour obtenir les mouvements du soufflet, un aide suffit ordinairement dans une expérience de courte durée, mais lorsque l'expérience doit durer longtemps et aussi pour avoir un mouvement rythmique régulier, il y a tout avantage à faire usage d'un moteur mécanique quelconque. Il n'entre pas dans notre cadre de décrire ces moteurs, nous dirons seulement que les plus usités sont : le moteur à eau de Schmidt, le moteur électrique Marcel Deprez, ou le moteur à gaz Bishop, excellent pour les expériences de longue durée.

#### AUTOPSIES PHYSIOLOGIQUES

Avant d'aller plus loin, nous devons consacrer un paragraphe aux autopsies que l'on doit pratiquer aussi fréquemment que possible en physiologie expérimentale.

Quand l'animal est mort pendant l'expérience, rien n'est plus simple. Mais souvent il est bon d'autopsier un animal à un moment donné, au milieu même d'une expérience. Pour cela il faut pouvoir le sacrifier promptement.

Bien des moyens peuvent être employés à cet effet. Nous ne parlerons pas de la strangulation ni de la pen-

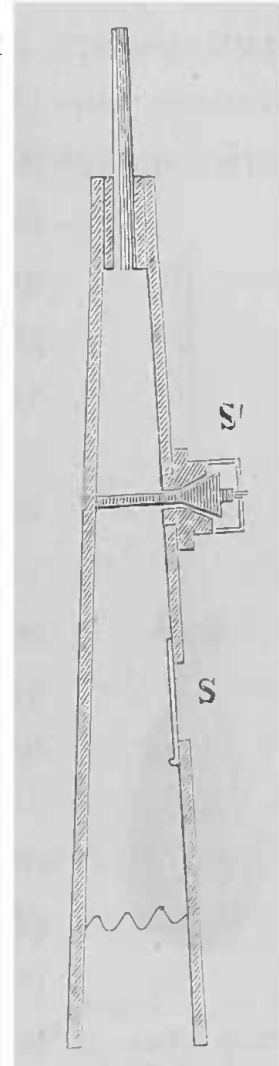


FIG. 32.— Soufflet pour la respiration artificielle.

S, soupape pour l'entrée de l'air. — S', soupape pour la sortie de l'air en excès (on peut régler le moment où doit s'ouvrir cette soupape dite *soupape de Marcet*). (Cl. Bernard.)

daison; mais on peut employer les injections d'air dans les veines, moyen qui est loin d'être excellent; on peut aussi empoisonner les animaux avec de l'acide prussique ou un cyanure, mais on introduit de cette façon un corps étranger dans l'organisme de l'animal, ce qui peut contrarier quelquefois, car il faut alors différencier ce qui

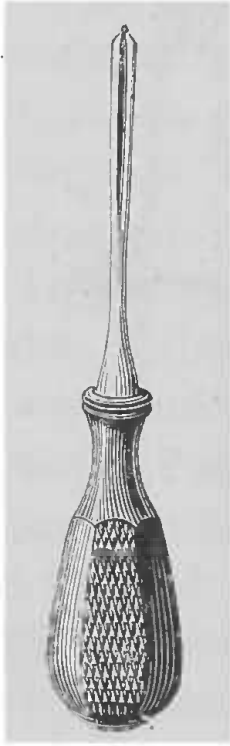


FIG. 33. — Instrument pour la section du bulbe rachidien.

est dû à l'expérience, par exemple, de ce qui est dû au poison. C'est pour cela que rien ne vaut la section du bulbe, à travers l'espace occipito-atloïdien.

Pour sectionner le bulbe d'un chien, voici quel est le procédé opératoire. On saisit solidement de la main gauche le museau de l'animal, la main droite est armée d'un fort scalpel ou d'un perforateur (fig. 33) qui offre plus de solidité.

On cherche la bosse occipitale et à un ou deux centimètres en arrière, on plonge l'instrument en le dirigeant un peu en avant, comme si l'on voulait le faire ressortir par le nez, et l'animal tombe comme foudroyé au moment où traversant la membrane occipito-atloïdienne, l'instrument pénètre dans la substance nerveuse.

Inutile d'ajouter que chez tous les animaux le procédé opératoire est le même, l'instrument seul différant suivant la grosseur de l'animal.

## DEUXIÈME PARTIE

### PROCÉDÉS OPÉRATOIRES SPECIAUX

---

#### CHAPITRE PREMIER

Les généralités que nous avons données dans la première partie sont indispensables ; ce n'est qu'en bien les connaissant que l'on pourra entreprendre les vivisections sur les différents appareils. Suivant l'ordre adopté communément dans les cours, le premier appareil qui va nous occuper est l'appareil digestif, et nous considérerons, dans la suite, les préceptes généraux qui ont fait l'objet de la première partie, comme parfaitement connus.

#### APPAREIL DIGESTIF

##### SALIVE

Pour recueillir de la salive, la simple expuition ne suffit pas, car de cette façon on a un liquide complexe, venant de bien des points différents. Ce qu'il faut, afin d'étudier d'une manière méthodique les propriétés diverses de ce liquide, c'est de pratiquer des fistules et d'introduire des canules dans les canaux excréteurs des principales glandes salivaires. C'est pourquoi nous allons décrire successivement les procédés pour recueillir de la

salive parotidienne, de la salive sous-maxillaire et de la salive sublinguale.

#### A. — SALIVE PAROTIDIENNE

Les animaux employés de préférence pour cette opération sont : le chien, le lapin, le cheval, quelquefois le mouton, très rarement le chat.

*Chien.* — La glande parotide du chien n'est pas très développée, elle est située au-dessous de l'oreille, en arrière du bord postérieur du maxillaire inférieur, sa position est indiquée, sur la figure 34, par une zone plus noire, entourée d'une ligne pointillée. De sa partie antérieure part le conduit excréteur qui est le canal de Sténon. C'est ce canal qu'il faut découvrir et inciser pour recueillir la salive. Le trajet du conduit de Sténon est rectiligne, c'est-à-dire que, de son point de sortie de la glande, il se dirige directement en avant en croisant transversalement les fibres du masséter, contre lequel il est immédiatement appliqué, et vient déboucher dans la cavité buccale au niveau de la deuxième molaire. Pour découvrir le canal parotidien, il faut prendre un point de repère exact et faire attention que ce conduit se trouve sur un plan plus profond que les vaisseaux et les nerfs qui le croisent. Le point de repère pour pratiquer la fistule du canal de Sténon, est la dépression que l'on rencontre à l'extrémité antérieure de l'arcade zygomatique, dont on suit le bord inférieur depuis son extrémité postérieure. Cette dépression est au niveau du point où le conduit pénètre dans la bouche, et correspond à la deuxième molaire supérieure, entre la saillie que forme

l'alvéole de cette dent et l'insertion de l'arcade zygomatique.

*Fistule temporaire.* — L'animal étant fixé solidement sur la table ou dans la gouttière, on le soumet à un anesthésique quelconque, puis, on rase la région sur laquelle on va opérer et exactement au niveau de la dépression que l'on a cherchée comme point de repère, on fait une incision perpendiculaire à la direction générale du con-




FIG. 34. — Canal parotidien du chien.

duit et dirigée obliquement de l'angle interne de l'œil vers la partie médiane du maxillaire inférieur (fig. 34). On incise la peau, le tissu cellulaire sous-cutané, et l'on tombe sur du tissu fibreux formant pour ainsi dire gaine aux vaisseaux, aux nerfs et au conduit salivaire. On dissèque avec soin les vaisseaux et nerfs faciaux, qui passent sur un plan superficiel, on les isole, et avec un petit crochet mousse on les écarte; le conduit apparaît au-dessous, ressemblant beaucoup à une bride aponévrotique, semblable à celles qui sont à la surface du masséter; aussi,

faut-il aller avec précaution, pour ne pas le laisser passer

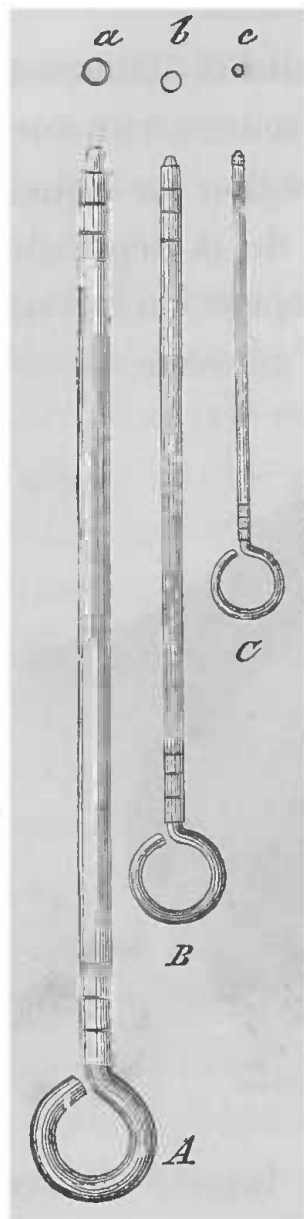


FIG. 35. — Sondes avec stylet central (mandrin) pour les fistules salivaires.

Ces sondes (A, B, C) sont de divers calibres, pour servir aux divers animaux (chien, cheval, etc.) et aux diverses glandes ; les petits cercles, *a*, *b*, *c*, représentent la coupe (le calibre) de ces sondes ou canules.

inaperçu. Dès qu'on a isolé le canal, on fait avec de fins ciseaux une petite incision en V à ses parois, qui sont très épaisses, comparativement à celles des conduits des autres glandes salivaires, et l'on introduit dans son intérieur un petit tube d'argent muni d'un petit mandrin (fig. 35) qui sert à le nettoyer et qui rend son introduction plus facile en offrant une extrémité mousse. Ces sondes salivaires sont de divers calibres suivant la glande dont on veut recueillir la sécrétion et aussi suivant la grosseur de l'animal. Comme le montre la figure 35, elles portent à leurs extrémités des rainures, pratiquées de façon à pouvoir fixer solidement le conduit sur le tube au moyen d'un lien, et de façon à maintenir sur l'extrémité libre un petit réservoir destiné à recueillir le liquide (fig. 36). La fistule étant pratiquée, si l'on veut la conserver quelque temps, il est bon de placer quelques points de suture sur les lèvres

de la plaie pour favoriser la cicatrisation.



Il arrive souvent que le conduit parotidien n'est pas très facilement visible et, pour peu que l'on n'ait pas l'habitude de cette opération, les branches nerveuses de la région peuvent donner le change. Aussi dans mes cours et mes conférences, ai-je l'habitude, depuis le début, d'indiquer le point de repère suivant, que j'ai vu réellement utile entre des mains inexpérimentées.

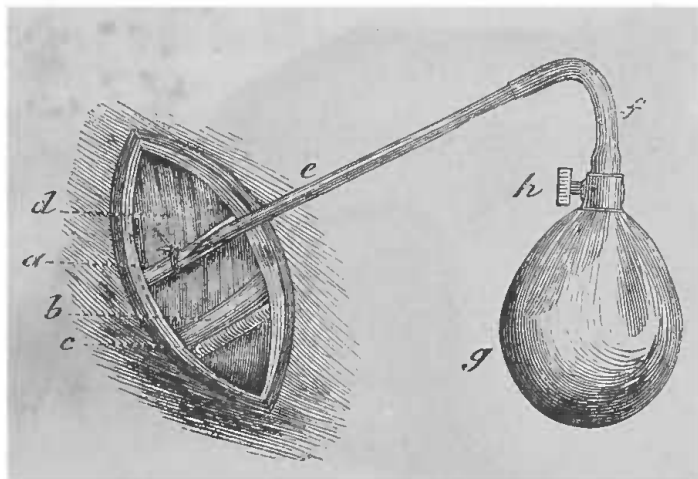


Fig. 36. — Fistule parotidienne chez le cheval, avec canule et petit sac pour recueillir la salive.

*a*, canal de Sténon dans lequel est engagé le tube *e*. — *b*, branche du nerf facial. — *c*, artère faciale. — *f*, *g*, *h*, détails du robinet et de l'ajustage du petit sac qui reçoit la salive du tube *e*.

Le premier temps de l'opération est toujours le même. La peau et le tissu cellulaire étant incisés dans le même point et dans la même direction, on tombe sur la zone vasculo-nerveuse. Les vaisseaux et les nerfs de la région forment deux faisceaux. L'un (fig. 37, V) est plus développé, il se dirige de bas en haut et d'arrière en avant, longeant le bord antérieur du masséter; il est formé par l'artère et la veine faciales et un petit rameau nerveux; l'autre est formé par une grosse branche du facial (fig. 37, N) et une petite artère, et se dirige en partie en sens contraire, c'est-à-dire d'arrière en avant mais de

haut en bas, pour venir se rencontrer avec le premier en D (fig. 37) à la dépression située au niveau de la deuxième molaire. Ces deux faisceaux vasculo-nerveux forment donc un angle aigu à ouverture postérieure et à sommet dirigé en avant. Il suffit d'avoir découvert le sommet de cet angle et de disséquer soigneusement dans son voisi-

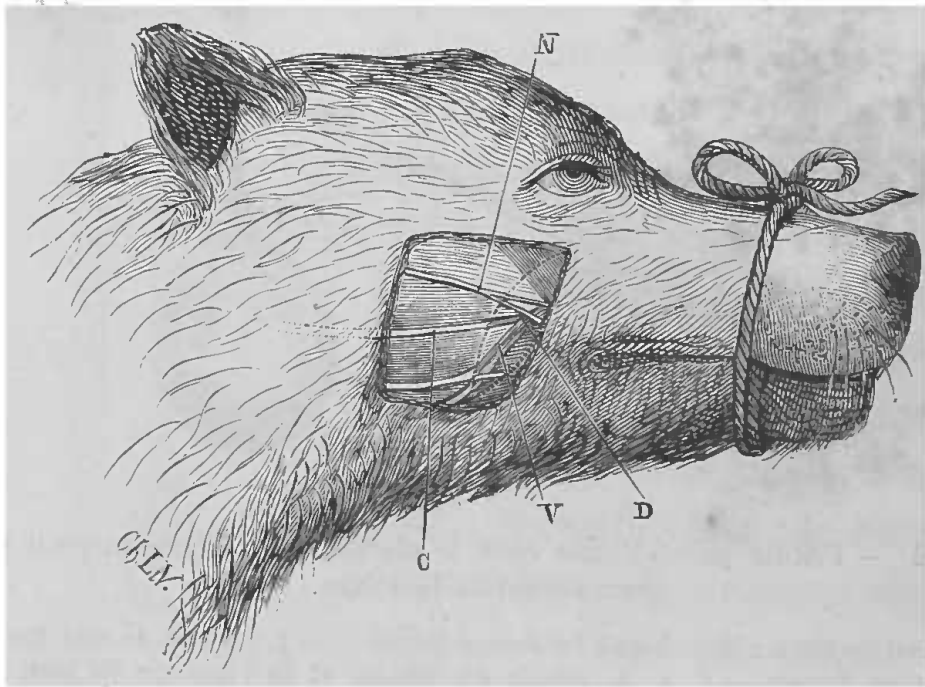


FIG. 37. — Rapport du canal parotidien chez le chien avec les nerfs et vaisseaux faciaux. — La ligne pointillée indique l'incision que l'on doit pratiquer pour découvrir le canal parotidien dans la pointe de l'angle formé par les nerfs et les vaisseaux.

V, faisceau vasculo-nerveux formant le côté inférieur de l'angle. — N, faisceau formant le côté supérieur. — D, point de jonction de ces deux faisceaux. — C, canal de Sténon formant la bissectrice de l'angle.

nage les nerfs et les vaisseaux, pour tomber sûrement sur le canal de Sténon (fig. 37, C) qui forme, ainsi que l'indique la figure, *la bissectrice* de cet angle. Le canal une fois découvert l'on agit comme nous l'avons indiqué précédemment.

La position du canal de Sténon étant bien connue, on peut encore, comme le montre la figure 34, pratiquer

une incision perpendiculaire à la direction de ce conduit, plus en arrière du point précédemment indiqué et plus au voisinage de la glande parotide; on évite ainsi de recueillir, avec la salive, le liquide sécrété par de petites glandes, qui débouchent dans le conduit de Sténon (fig. 38, *a'*, *a''*); mais comme on peut éviter cet inconvénient en enfonçant profondément la canule, et comme on pourrait ne pas trouver très facilement le canal qui n'a pas dans

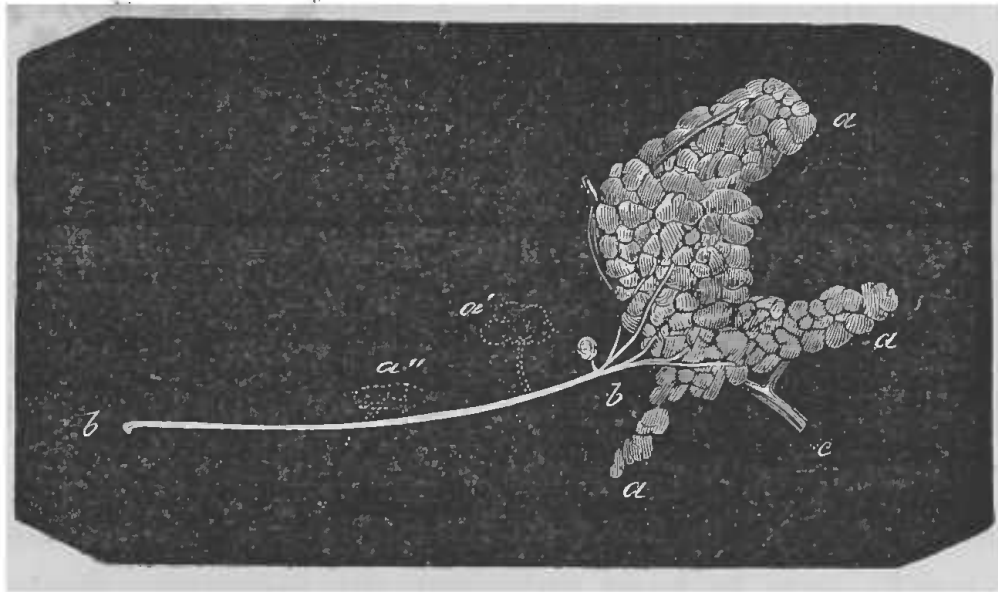


Fig. 38. — Glande parotidienne (*a*, *a*) du chien, et glandes mucipares (*a'*, *a''*) qui s'abouchent parfois dans le canal parotidien (*b*, *b*).

cette position de point de repère fixe, nous préférons de beaucoup pratiquer l'opération dans le point premièrement indiqué.

*Fistule permanente.* — Les fistules du canal de Sténon pratiquées comme il vient d'être dit ne sont que temporaires, aussi le procédé suivant a été indiqué par Schiff pour avoir une fistule salivaire permanente de la parotide. Les téguments sont incisés d'après les données précédentes; une fois sur le canal de Sténon, on l'isole sur une grande partie de son parcours, on l'attire à

l'extérieur et, aussi loin que possible de la glande, on le sectionne. On ferme alors la plaie par des points de suture et on laisse librement pendre au dehors le bout isolé du conduit, et afin d'en empêcher la rétraction, on le traverse au niveau de la plaie, et perpendiculairement à cette dernière, par un fil métallique qui forme point d'arrêt. Une fois la plaie cicatrisée, le bout libre du conduit se mortifie et tombe, en se sectionnant au niveau de la peau avec laquelle la partie restante a contracté des adhérences. On a ainsi une fistule permanente sans canule, qui peut pendant plusieurs semaines fournir de la salive. Seulement afin d'éviter que le conduit ne se ferme, il est nécessaire, tous les jours ou tous les deux jours, d'introduire dans le conduit un petit stylet boutonné.

Chez le *lapin*, la disposition anatomique des parties est à peu près la même que chez le chien ; le canal de Sténon se dirige directement en avant, de son point d'origine à la partie médiane du bord antérieur de la glande parotide, vers le bord antérieur du masséter, dont il croise transversalement les fibres.

Le procédé opératoire pour mettre à nu ce conduit, est le même que chez le chien ; seulement, comme à cause de son petit calibre il est presque impossible d'y introduire une canule, on agit de la façon suivante pour se procurer la salive parotidienne du lapin. L'animal étant immobilisé, on débarrasse de ses poils la joue sur laquelle on se propose d'opérer, puis, on fait une incision verticale qui divise la peau, le tissu cellulaire sous-cutané, les vaisseaux et les nerfs jusqu'au muscle masséter. On a ainsi une plaie qui saigne pendant un certain temps. L'écoulement sanguin étant arrêté, lorsque l'ani-

mal exécute des mouvements de mastication, on voit sourdre du canal de Sténon, sectionné pendant l'opération, la salive qui coule goutte à goutte. La salive ainsi obtenue est en très petite quantité, et la fistule ne tarde pas à s'obstruer.

Pour avoir sur le lapin une fistule intermittente, versant le liquide sécrété tantôt dans la bouche, tantôt au dehors, on a proposé le procédé suivant : On perfore de part en part toute la joue au niveau du canal parotidien, et dans la plaie on introduit un petit tube d'argent à double rebord et ouvert à ses deux bouts. Un de ses orifices communique avec l'extérieur, l'autre, avec l'intérieur de la bouche. Au milieu de ce tube, se trouve une ouverture latérale que l'on place vis-à-vis le bout parotidien du conduit sectionné. La salive s'écoule ainsi dans ce tube et se porte en partie dans la bouche, en partie au dehors. Il n'y a qu'à boucher l'orifice interne ou l'orifice externe, suivant que l'on veut que la totalité de la salive s'écoule au dehors ou en dedans. On arrive à cela très facilement, au moyen d'un petit bouchon qui glisse dans l'intérieur du tube et que l'on promène, au moyen d'une petite tige qui le traverse, de façon à boucher tantôt l'orifice interne, tantôt l'orifice externe.

Chez le *cheval*, la glande parotide est très volumineuse ; elle s'étend de la base de l'oreille externe jusqu'au niveau du larynx, dans l'espace compris entre l'apophyse transverse de l'atlas et le bord postérieur du maxillaire inférieur. Le canal excréteur se détache du bord antérieur de la glande, près de l'extrémité inférieure, où viennent converger les branches qui lui donnent naissance dans les différents lobules, et au lieu de suivre un trajet direct

comme chez le chien, il décrit une courbe à concavité supérieure (fig. 39). Dans son parcours, il est d'abord appliqué sur le tendon terminal du sterno-maxillaire, puis il contourne le muscle digastrique à sa partie postérieure, entre dans l'auge, rampe sur le masséter interne au-dessous de la veine faciale jusqu'à la scissure maxillaire,

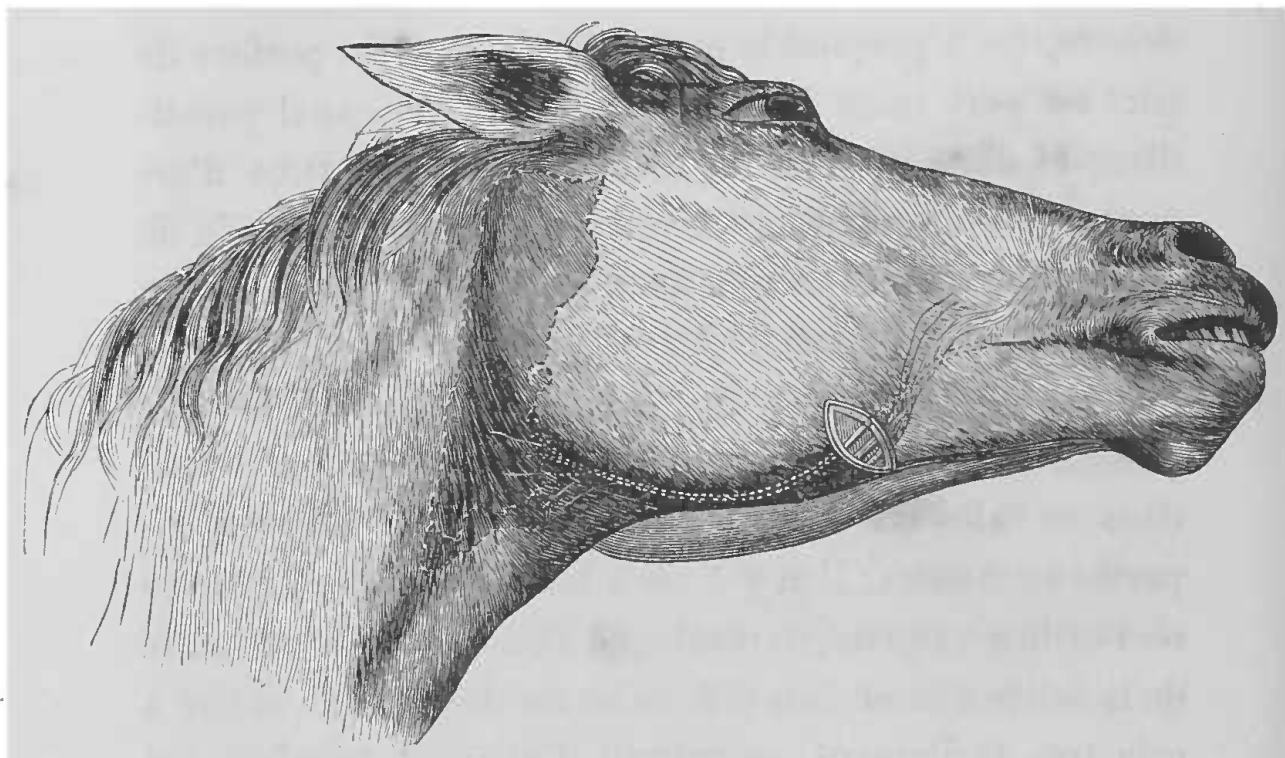


Fig. 39. — Canal excréteur de la parotide chez le cheval; trajet de ce canal; ses rapports avec les nerfs et vaisseaux faciaux.

dans laquelle il s'engage avec les vaisseaux faciaux; il remonte alors en arrière des vaisseaux, le long du bord antérieur du masséter dans une direction oblique en avant, jusqu'au niveau des molaires inférieures; il croise en ce point les deux vaisseaux au-dessous desquels il passe, et vient traverser la joue pour déboucher dans la cavité buccale, sur un gros tubercule, au niveau de la troisième molaire supérieure.

Le point d'élection pour pratiquer la fistule paroti-

dienne chez le cheval est à l'endroit où le conduit, sur le bord antérieur du masséter, change de direction pour se porter vers la bouche. On fait au niveau du tiers inférieur du bord antérieur du masséter une incision qui croise perpendiculairement la direction des vaisseaux et du canal (fig. 39). Après la section de la peau, du tissu

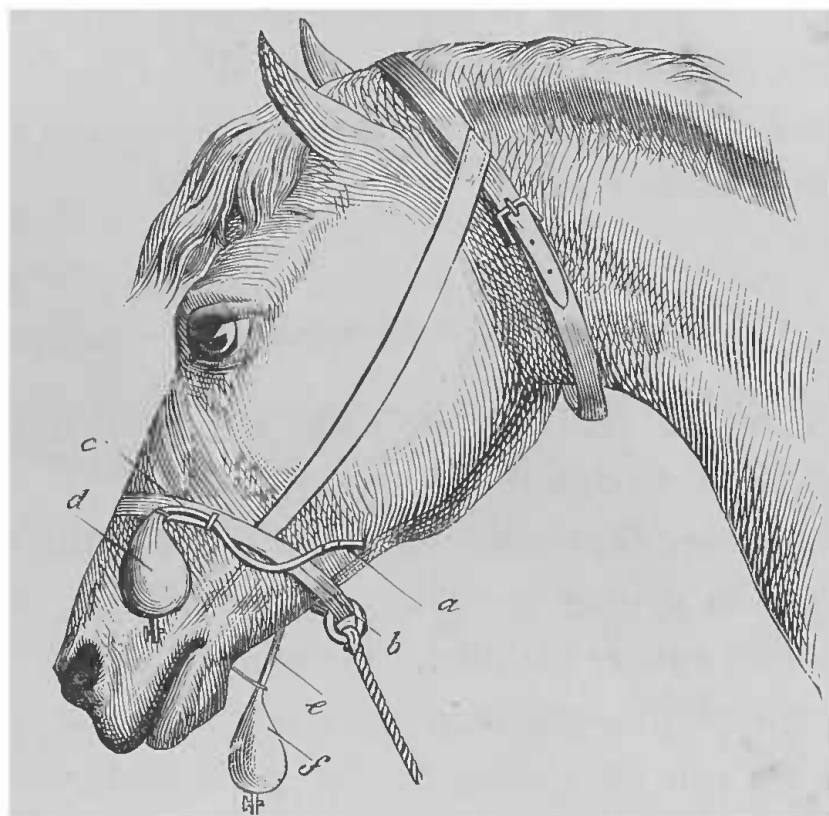


Fig. 40. — Appareil pour recueillir les fluides salivaires chez le cheval.

*a, b, c, d*, appareil pour l'obtention de la salive parotidienne. — *e, f*, appareil pour la salive maxillaire. Un appareil semblable à ce dernier s'applique à la sublinguale du bœuf (G. Colin).

cellulaire et du peaussier, on tombe immédiatement sur le canal et ses vaisseaux satellites; pendant qu'on isole ce conduit, il faut agir avec beaucoup de précaution, de façon à ne pas léser les vaisseaux faciaux ni les petits rameaux nerveux de la région. L'introduction et la fixation de la canule (fig. 40) se font sans difficulté, de la même façon que pour le chien. (Voy. plus haut.)

Chez la plupart des *herbivores*, de même que chez le *porc*, le trajet du canal de Sténon étant le même que chez le cheval, le procédé opératoire est identique.

Chez le *mouton* et la *chèvre*, le canal de Sténon passe directement sur le masséter qu'il croise et vient traverser le muscle buccinateur, pour s'ouvrir dans la bouche au niveau de la seconde molaire supérieure. Dans son parcours, il est pour ainsi dire sous-cutané, aussi est-il facile de le découvrir par une incision pratiquée sur le masséter.

#### B. — SALIVE SOUS-MAXILLAIRE.

Les animaux choisis pour cette opération sont : le chien, le lapin, le cheval.

Chez le *chien*, la glande sous-maxillaire est plus développée que la glande parotide ; elle se présente sous la forme d'une masse globulaire légèrement bosselée, qui se trouve appliquée contre le maxillaire inférieur, en dedans et un peu en arrière de son angle postérieur. Le canal excréteur de cette glande, appelé canal de Wharton, est mince et long, à parois ténues, il se dirige en avant en passant avec l'artère, la veine et le nerf linguaux entre le mylo-hyoïdien et le basio-glosse, il arrive enfin sous la muqueuse de la bouche et s'ouvre sur un petit tubercule. Nous verrons tantôt que le conduit de Wharton est accompagné par le conduit de la glande sublinguale (fig. 41).

Pour faire une fistule du canal du Wharton on procède de la façon suivante : l'animal est placé sur le dos, la tête maintenue dans l'extension, de façon à tendre la



région du cou; on anesthésie l'animal et l'on rase la ré-

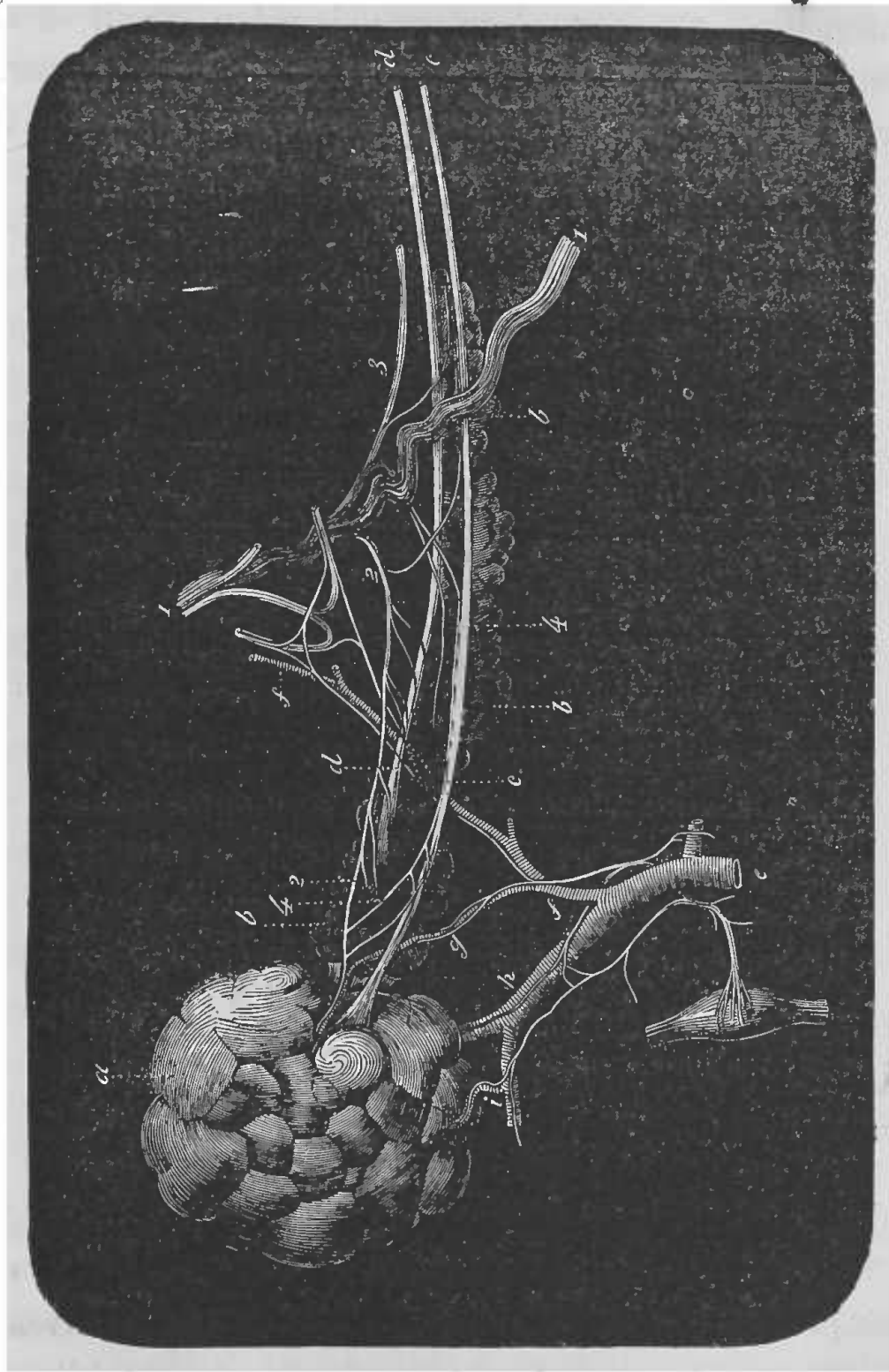


Fig. 41. — Glandes sous-maxillaire et sublinguale du chien.

*a*, glande sous-maxillaire. — *c, c*, son canal excréteur (canal de Wharton). — *ei*, *h, g*, rameaux artériels qui se rendent à cette glande. — *b*, glande sublinguale. — *d, d*, son canal excréteur. — *1, 1*, nerf lingual. — *2, 2*, rameaux (suite de la corde du tympan) que ce nerf fournit à la glande sous-maxillaire (Cl. Bernard).

gion sur laquelle on va opérer, le long de la mâchoire inférieure. On fait alors une incision de 3 à 4 centimètres sur le bord interne du maxillaire inférieur, de telle façon que le milieu de l'incision corresponde à




FIG. 42. — Incision pratiquée pour découvrir le canal excréteur de la glande sous-maxillaire (chez le chien).

*a*, muscle digastrique disséqué et écarté. — *b*, muscle mylo-hyoïdien coupé et écarté. — *c*, *e*, canal de Wharton. — *d*, canal excréteur de la sublinguale. — *1*, nerf lingual (Cl. Bernard).

peu près à la portion médiane du maxillaire, et au niveau de l'insertion antérieure du muscle digastrique. L'incision doit comprendre la peau, le peaussier et le tissu cellulaire sous-cutané. On tombe alors sur le muscle digastrique que l'on écarte (fig. 42), ou mieux encore que l'on coupe

et dont on enlève la portion postérieure en détachant ses insertions occipitales, et en ayant bien soin de ne léser aucun organe. On voit alors très librement le muscle mylo-hyoïdien, dont les fibres sont transversales. L'incision cutanée faisant tomber sur le bord interne du digastrique, on peut se contenter d'écarter ce muscle un peu en dehors et se servir de ce bord comme point de repère, pour inciser perpendiculairement les fibres du mylo-hyoïdien, car si l'on se portait plus en dedans, on manquerait le paquet vasculo-nerveux. Le mylo-hyoïdien étant sectionné, en écartant les lèvres de la plaie, on aperçoit un paquet formé par la réunion de l'artère, de la veine et du nerf linguaux qu'il suffit de suivre en arrière, pour voir la corde du tympan se détacher de lui, et former, par ses anastomoses avec le sympathique, le plexus d'où émergent les nerfs propres de la glande. Le conduit salivaire sous-maxillaire, ainsi que le sublingual, accompagne les vaisseaux; on les distingue l'un de l'autre en ce que le sous-maxillaire est un peu plus gros et qu'il est placé en dehors du sublingual; ils passent tous deux parallèlement et presque accolés ensemble, au-dessous du nerf lingual, pour venir au-devant de la veine linguale (fig. 43). Une fois la région découverte, il est facile d'isoler le canal de Wharton entre les deux branches de division du lingual. On passe au-dessous un fil au moyen d'une aiguille courbe, puis avec de petits ciseaux on pratique sur le canal une incision en V, qui rend facile l'introduction d'une canule munie d'un petit mandrin. On assujettit solidement la canule sur le conduit et l'on pratique sur la plaie quelques points de suture, à travers lesquels passe l'extrémité libre de la

canule, que l'on peut munir d'un réservoir destiné à recueillir la salive sécrétée.

Chez le *lapin*, la disposition anatomique du canal de

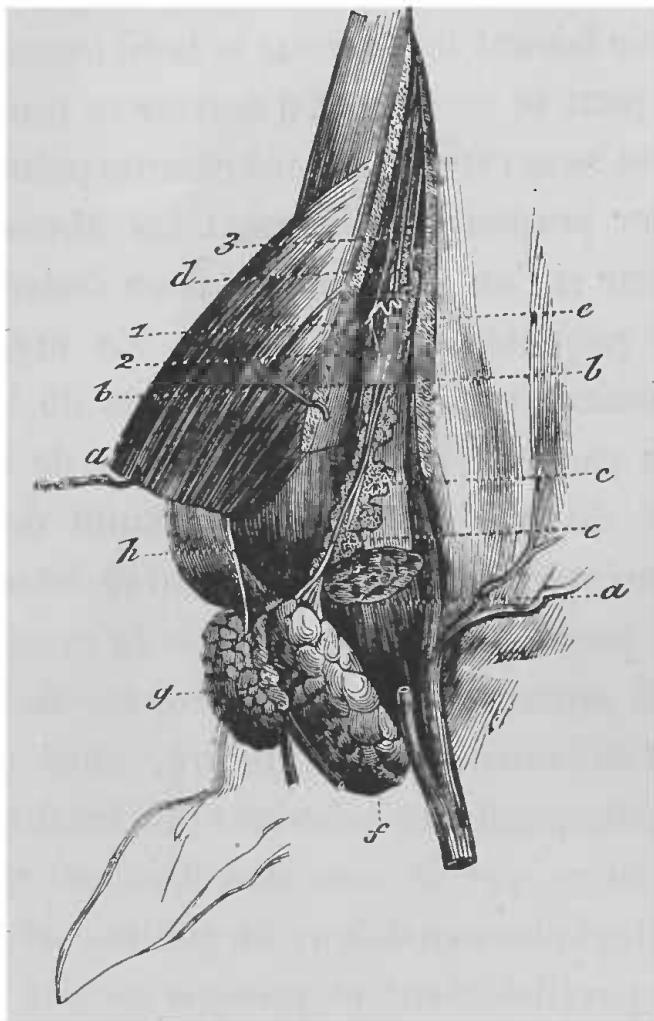


FIG. 43. — Anatomie de la région des glandes sous-maxillaire et sublinguale (chez le chien).

*a, a*, muscle digastrique. — *b, b*, mylo-hyoïdien. — *c, c'*, glande sublinguale. — *d*, son canal excréteur. — *e*, canal excréteur de la sous-maxillaire (*f, g*). — 1, nerf lingual. — 2, rameau nerveux (suite de la corde du tympan) pour les glandes salivaires (Cl. Bernard).

Wharton étant la même, le procédé opératoire ne diffère pas ; seulement, comme pour le conduit de Sténon, le canal de la sous-maxillaire est si ténu que l'on ne peut y introduire une canule.

Chez le *cheval*, la glande sous-maxillaire est plus petite

que la parotide, elle est située dans l'espace intra-maxillaire, sur le plan latéral du larynx, en dedans de la parotide.

Cette glande est étroite, aplatie et très allongée, elle décrit une légère courbure à concavité tournée en haut.

Son conduit excréteur affectant les mêmes rapports et la même disposition que chez le chien, le procédé opératoire pour pratiquer la fistule chez le cheval, est le même que celui que nous avons décrit précédemment.

### C. — SALIVE SUBLINGUALE.

La glande sublinguale est moins développée que les deux glandes précédentes, elle est située sous la langue dans l'espace intra-maxillaire.

Chez la plupart des animaux, cette glande n'est pas conglomérée et ne présente pas un canal excréteur unique, mais, fort heureusement pour la physiologie, le chien présente une glande sublinguale conglomérée assez développée et ayant un conduit excréteur pouvant recevoir une petite canule; aussi est-ce sur cet animal que l'on pratique à peu près exclusivement les fistules destinées à étudier la sécrétion de cette glande.

Les rapports du canal de la glande sublinguale étant à peu près les mêmes que ceux du canal de Wharton, le procédé opératoire ne doit pas varier (fig. 41, 42, 43).

L'opération étant pratiquée comme nous l'avons indiqué page 70 pour le conduit de Wharton, on arrive sur le paquet qui renferme les deux conduits. Le canal de la glande sublinguale se distingue de celui de la glande sous-maxillaire, en ce qu'il est en dedans du conduit de

Wharton et qu'il est un peu plus petit. Une fois isolé, on y introduit une petite canule en procédant comme nous l'avons dit pour les autres conduits salivaires.

#### ŒSOPHAGE

Soit pour recueillir la salive mixte, comme l'ont fait Magendie et Rayer, soit pour introduire une substance dans l'estomac, ou pour jeter simplement une ligature afin d'empêcher le vomissement des substances ingérées et dont on veut suivre les effets physiologiques de l'absorption par les voies digestives, on est souvent obligé d'agir directement sur l'œsophage, et pour cela, de découvrir ce conduit. Cette expérience ne présente pas de bien grandes difficultés opératoires, mais pourtant, à cause des organes qui sont dans la région, il est nécessaire d'agir avec douceur et prudence afin de ne pas amener de troubles dans certaines fonctions.

Il n'y a pas ici de choix à faire parmi les animaux, car l'opération elle-même n'est généralement que la conséquence d'une autre expérience, pour laquelle alors l'animal est choisi. Du reste la situation anatomique de l'œsophage est toujours la même, à peu de chose près, chez tous les animaux dont on se sert en physiologie expérimentale, et les rapports ne changent pas. Chez tous, ce canal part du pharynx, descend derrière la trachée jusqu'à la partie médiane du cou où il commence à se dévier pour se placer généralement un peu sur le côté gauche du conduit aérien (il arrive pourtant qu'on le trouve quelquefois porté à droite), puis il pénètre dans la cavité thoracique. Dans tout ce trajet, que nous venons

de décrire, il est enveloppé d'une couche épaisse de tissu conjonctif lâche, qui l'unit aux organes voisins et que facilite ses mouvements de distension. Les rapports varient un peu suivant qu'on les étudie à la partie supérieure ou inférieure du cou, point important pour si guider dans l'expérience, suivant le lieu choisi pour opérer.

En haut, l'œsophage est placé immédiatement en arrière de la trachée, dans le plan médian ; il est longé de chaque côté par l'artère carotide primitive, par le grand sympathique et le pneumo-gastrique ou leur cordon commun, et enfin par le laryngé inférieur ou nerf récurrent.

En bas, l'œsophage, étant porté sur la gauche, est en rapport, du côté interne, avec la trachée et, du côté externe, avec le muscle scalène inférieur, les nerfs et vaisseaux de la gouttière cervicale gauche y compris la veine jugulaire. Il est important d'observer que, dans cette partie, le nerf récurrent gauche, au lieu d'être sur le côté du conduit œsophagien, se trouve logé dans la gouttière formée par l'adossement de l'œsophage contre la trachée.

Ces détails anatomiques étant connus, voici le procédé opératoire pour mettre à nu le conduit œsophagien. L'animal, un chien par exemple, est fixé dans la gouttière ou sur la table, sur le dos, la tête immobilisée dans l'extension, de façon à tendre la région cervicale ; on l'anesthésie et on rase la région médiane du cou, puis, un peu à gauche de la ligne médiane, on pratique une incision de 10 à 12 centimètres de long, dont le milieu doit se trouver à égale distance de la fourchette du ster-

num et du cartilage thyroïde. Cette incision que l'on doit diriger parallèlement à la trachée doit comprendre la peau, le peaussier et mener jusqu'au niveau du muscle sterno-maxillaire (sterno-mastoïdien). Arrivé sur ce muscle, suivant que l'on se porte en dedans ou en dehors, on tombe, en dedans, sur l'interstice cellulaire qui le sépare des muscles sterno-hyoïdien et sterno-thyroïdien et, en dehors, sur l'interstice qui le sépare du muscle mastoïdo-huméral (cleïdo-mastoïdien).

On peut pénétrer indifféremment par l'un ou par l'autre de ces espaces, mais à cause de la disposition anatomique des parties, lorsque l'on se tient un peu haut dans la région, il vaut mieux pénétrer entre le sterno-maxillaire et le sterno-hyoïdien; lorsque, au contraire, on opère un peu plus bas, en pénétrant entre le sterno-maxillaire et le mastoïdo-huméral on arrive avec moins de tiraillements. Il suffit d'écarter le tissu cellulaire, qui réunit ces muscles, avec la sonde cannelée, pour tomber sur le paquet vasculo-nerveux qui longe la trachée et que l'on rejette doucement en dehors, avec un crochet mousse, de façon à éviter la lésion des vaisseaux et le tiraillement des filets nerveux. On se trouve alors en présence d'une cavité, dont la paroi interne est formée par la trachée, facilement reconnaissable à sa couleur blanche et à ses anneaux cartilagineux, et dont le fond est constitué par l'œsophage, facile à reconnaître au doigt, à sa consistance molle et à sa mobilité; à l'œil à sa couleur rose pâle qui tranche sur la couleur foncée des muscles prévertébraux. En s'aidant du doigt et de la sonde cannelée, on détruit le tissu lâche qui environne ce conduit, en ayant bien soin de ménager les organes voisins et d'éviter le récur-



rent gauche qui, comme nous l'avons dit, se trouve entre l'œsophage et la trachée. On isole alors l'œsophage sur un crochet mousse, ou bien sur une anse double d'un gros fil. Ce conduit ainsi préparé et isolé, rien n'est plus facile que d'y pratiquer les expériences nécessaires.

Lorsque l'on pratique une ouverture à l'œsophage, il y a un point auquel il faut faire attention, c'est que les couches musculaires étant incisées la muqueuse fuit sous le scalpel, à cause de sa grande mobilité et, lorsque l'incision est complète, la muqueuse fait hernie à travers la section. On ne considérera donc la section opérée, que lorsque l'on apercevra la muqueuse, facile à distinguer à son aspect particulier ; et lorsque, après une section, l'on voudra obtenir une cicatrisation prompte, on devra faire rentrer avec précaution la hernie muqueuse, avant d'appliquer les points de suture.

#### FISTULE GASTRIQUE

L'estomac est un organe qui se prête bien aux vivisections permettant d'étudier les phénomènes chimiques qui se passent dans son intérieur. Mais tous les animaux ne sont pas indifféremment bons pour réussir une fistule gastrique, tant au point de vue du moment qu'au point de vue des suites. Pour réunir les plus grandes chances de succès, il faut choisir un animal dont l'estomac soit assez rapproché de la paroi abdominale et en même temps large et facilement dilatable. C'est pour cela que le *cheval*, dont l'estomac est petit et profondément situé, n'est pas propre aux fistules gastriques. On ne peut pratiquer de fistules chez les *oiseaux* à gésier, mais on peut expérimenter

sur le *corbeau* et les *oiseaux de proie*, dont l'estomac est musculueux. Le *lapin* doit être rejeté, car son estomac est toujours plein d'aliments, et l'on ne pourrait obtenir du suc gastrique. En somme, de tous les animaux celui qui par sa nature se prête le mieux à cette opération est le *chien*, car non seulement son estomac présente les conditions nécessaires, mais encore il fournit une grande quantité de suc gastrique propre à l'étude. Le *chat* est encore assez bon. On pourrait encore opérer sur des *ruminants*, comme l'a fait Flourens pour étudier la rumination, mais il faudrait avoir soin d'opérer sur la caillette, qui est la seule portion de l'estomac qui fournisse du suc gastrique.

On pratique généralement les fistules gastriques, soit pour recueillir du suc gastrique, soit pour étudier les phénomènes de la digestion stomacale.

Les notions anatomiques nécessaires pour cette opération sont des plus simples : l'estomac est situé dans l'hypochondre gauche; à l'état de vacuité il ne dépasse pas le rebord des côtes, plein au contraire il dépasse ce rebord et empiète sur la ligne médiane. On comprend aisément que rien n'est plus changeant que la position de l'estomac, et que ses rapports doivent varier suivant l'état de plénitude dans lequel il est.

Bassow et Blondlot furent les premiers expérimentateurs qui essayèrent de pratiquer des fistules gastriques.

Bassow incisait les parois abdominales, fixait les parois stomacales aux téguments, incisait l'estomac et obtenait ainsi une fistule étroite, qu'il obturait au moyen d'une éponge retenue par un fil fixé extérieurement.

Mais ces fistules avaient toujours une grande tendance à se fermer et leur petit diamètre s'opposait aux expériences.

Blondlot opérait un peu différemment, il empêchait la plaie de se fermer, en plaçant une canule d'argent munie d'un double rebord saillant. Afin d'empêcher l'écoulement continu du suc gastrique, la canule était fermée au moyen d'un bouchon de liège.

Le procédé opératoire dont il se servait était le suivant : Il incisait les téguments sur la ligne blanche, attirait au dehors un pli de l'estomac et le fixait aux lèvres de la plaie au moyen d'un fil d'argent qui le traversait de part en part. Les deux extrémités du fil étaient tordues au moyen d'un petit garrot. Chaque jour la torsion du fil était augmentée, jusqu'à ce que la paroi stomacale fût sectionnée ; alors seulement la canule était introduite.

L'opération était encore pratiquée de la façon suivante : La paroi abdominale étant incisée, on faisait faire hernie à l'estomac. A travers ses parois, on passait un fil d'argent que l'on enroulait autour d'un obturateur de bois placé en dehors de l'abdomen. Cette première partie de l'opération terminée, on laissait reposer quelques jours l'animal, pendant lesquels l'estomac contractait des adhérences avec les lèvres de la plaie abdominale. Il suffisait alors d'inciser l'estomac pour y introduire la canule.

Cette opération était donc pratiquée en deux temps. Cl. Bernard l'a simplifiée en pratiquant la fistule en un seul temps, et c'est le procédé que suivent actuellement presque tous les expérimentateurs. La canule a été aussi modifiée par lui de la façon suivante. Elle se com-

pose de deux tubes (fig. 44) munis chacun d'un rebord saillant. Un de ces tubes se visse sur l'autre, de façon à pouvoir allonger ou raccourcir la canule. L'orifice qui doit rester à l'extérieur est obturé par une soupape ou

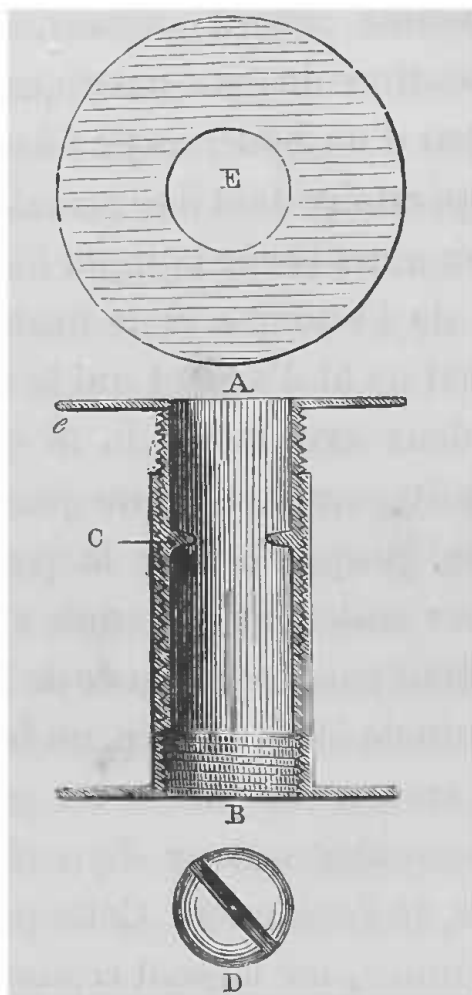


FIG. 44. — Canule à fistule gastrique.

A, B, coupe de la canule. — c, rebords de la canule. — C, saillies qui rentrent dans la clef destinée à visser et à dévisser les deux parties de la canule. — D, tête de la clef vue de face. — E, ouverture de la canule vue entière et par une de ses extrémités.

un bouchon métallique vissé, de façon à ce qu'il ne puisse être enlevé par l'animal.

L'avantage de ce modèle sur celui qu'employait Blondlot, c'est que, lorsque les lèvres de la plaie se tuméfient, on peut en dévissant les tubes qui consti-

tuent cette canule, faire cesser par son allongement la compression et prévenir, soit son déplacement, soit la mortification de la peau.

*Procédé opératoire.* — Avant l'opération, on fait manger copieusement l'animal, de façon à distendre son estomac et à appliquer les parois de l'organe contre les parois abdominales. L'animal est solidement fixé sur le dos et il est bon de l'anesthésier. On rase la région épigastrique et l'hypochondre gauche, en ayant soin de bien enlever les poils, avec une éponge humide, pour éviter qu'ils ne s'insinuent dans la cavité péritonéale. On fait alors, à 3 centimètres environ au-dessous de l'appendice xyphoïde, une incision d'environ 3 centimètres sur la ligne blanche ou un peu à gauche sur le bord externe du muscle droit antérieur. Cette incision doit être parallèle à la ligne blanche ou à la direction des fibres musculaires et ne pas dépasser en diamètre celui de la canule que l'on doit y introduire. Avant d'ouvrir le péritoine on doit arrêter tout écoulement de sang. Cela fait, on ouvre la cavité abdominale sur la sonde cannelée. On aperçoit alors appliquées contre les téguments de l'abdomen, les parois distendues de l'estomac, dont on attire un pli au dehors au moyen d'une pince à ligature ou à anneau. On choisit, autant que faire se peut, un point de la grande courbure où les vaisseaux ne soient pas trop nombreux et, au moyen d'une aiguille courbe, on passe deux fils dans les parois stomacales, distancés l'un de l'autre par une longueur égale à peu près au diamètre de la canule. Entre ces deux fils, au moyen d'un bistouri à lame étroite, on fait une incision aux parois de l'estomac, incision qui doit juste permettre le passage de la canule. Alors avec

deux érignes placées aux deux angles de la plaie, on maintient l'estomac soulevé, et, au moyen des deux fils passés dans les parois stomacales, on dilate l'ouverture, comme une boutonnière, pendant qu'on y introduit avec force une des extrémités de la canule. L'estomac est alors lié au tube de la canule par les fils que l'on a passés dans ses parois, et qui doivent aussi servir à pratiquer les sutures ultérieures. La canule fixée à l'estomac, on réduit le viscère que l'on maintient en contact avec les lèvres internes de la plaie abdominale, par les extrémités des fils sur lesquels on tire. L'opération se termine en réunissant par deux points de suture, en dessus et en dessous de la canule, les parois stomacales aux téguments. On noue solidement les fils et l'animal est abandonné à lui-même. Au bout de quelques jours des adhérences s'établissent entre l'estomac et les parois abdominales (fig. 45).

Il faut avoir soin de laisser la canule débouchée pendant quelques instants, car souvent après l'opération, surtout si l'animal a été anesthésié, au réveil, le chien est pris de vomissements et les aliments contenus dans l'estomac, sous l'influence des efforts, pourraient bien se répandre dans la cavité abdominale s'ils ne trouvaient une issue facile par la canule. Pendant un ou deux jours on nourrit l'animal avec du lait, et, si l'opération s'exécute en hiver, on a soin de le maintenir dans un appartement à température douce. Les bords de la plaie ne tardent pas à se tuméfier, c'est alors que, pour éviter tout étranglement, il suffit de dévisser proportionnellement la canule, de façon à allonger l'espace qui sépare les deux rebords; plus tard, la tuméfaction passée, il suffit de revisser la canule.

Pendant l'intervalle des expériences, on maintient la canule fermée, soit au moyen d'un obturateur métallique tenant à la canule par une petite charnière ou mieux vissé sur l'orifice externe ; soit au moyen d'un bouchon de liège que l'on trempe préalablement dans une décoction de coloquinte, ou dans de l'acide phosphorique, afin d'empêcher l'animal de l'abîmer avec les dents.

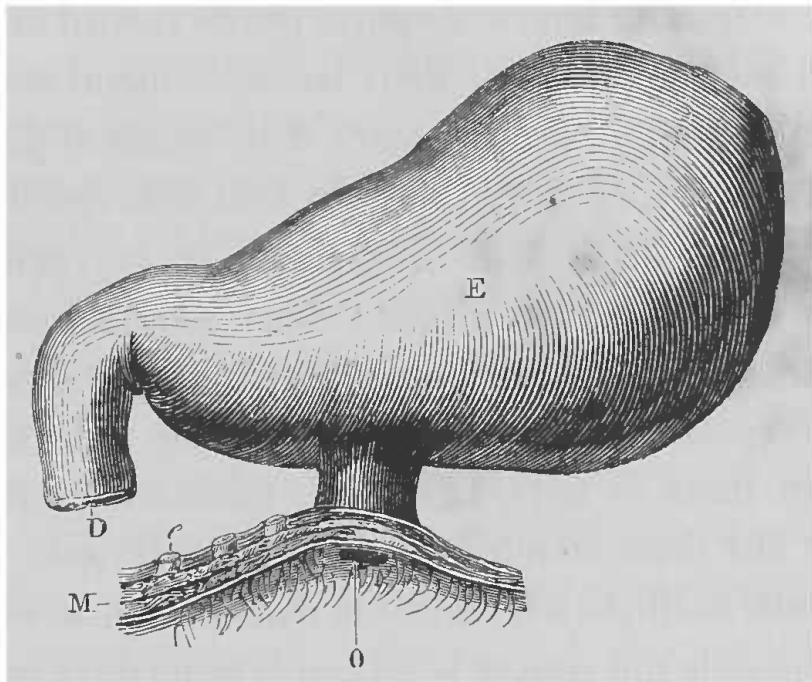


FIG. 45. — Fistule gastrique.

E, estomac. — D, duodénum. — M, muscles de la paroi abdominale. — O, orifice extérieur de la fistule. (Cl. Bernard.)

Pour recueillir le suc gastrique, il suffit d'enlever l'obturateur et de fixer à la canule une petite poche en caoutchouc, dans laquelle vient tomber le suc gastrique.

Des modifications à ce procédé de fistule gastrique ont été apportées par Blondlot et Schiff. Quoiqu'il ne rentre pas dans mon cadre de faire l'historique complet de la question, je vais citer pourtant le passage de Schiff, qui peut intéresser ceux qui voudraient pratiquer de larges fistules.

« Schiff se sert d'une canule se composant d'un tube de cuivre jaune d'une longueur d'environ 4 centimètres et dont les parois ont de 1 jusqu'à 1 1/2 millimètres d'épaisseur. Le diamètre de l'orifice, que l'on fait varier selon le but spécial des expériences, mesure de 2 jusqu'à 4 centimètres. L'orifice externe de la canule est entouré d'un large rebord qui s'applique aux téguments abdominaux. L'extrémité interne ne porte pas de rebord saillant. Celui-ci est remplacé par deux lames de métal mobiles, recourbées à angle droit à leurs deux bouts et pouvant être mises en place après l'introduction de la canule. Ces lames, larges de 5 à 8 millimètres et un peu plus longues que la canule, glissent dans deux rainures de la surface interne du tube, qu'elles remplissent sans faire saillie (l'épaisseur de la canule est choisie si forte précisément dans ce but). Les pièces horizontales qu'elles portent aux deux extrémités, ne sont pas d'égale grandeur, celle destinée à faire saillie dans l'estomac est plus large que celle qui couvre le rebord externe de la canule ; le crochet interne n'est cependant pas plus large que le diamètre de la canule, dont il peut être librement retiré. Les deux lames sont maintenues en place par le bouchon, dont la pression les applique solidement contre les parois de la canule. Le bouchon enlevé, les crochets deviennent mobiles et peuvent être retirés ainsi que tout l'appareil.

» Pour établir les fistules de grand diamètre auxquelles s'adapte cet appareil d'occlusion, il est préférable en général d'opérer en deux temps, comme le prescrit Blondlot. Le premier acte consiste à attirer au dehors par une incision des téguments, et d'après la méthode déjà indiquée, un pli de l'estomac dont on provoque la réunion circu-



laire aux parois abdominales. Au bout de quelques jours, cinq à sept seulement, on exécute le second acte de l'opération, consistant à inciser la portion herniée de l'estomac et à fixer dans l'ouverture la canule munie de ses deux pièces latérales.

» Ici encore on a soin de faire l'incision plus petite que n'est le diamètre du tube, afin que les lèvres de la plaie stomacale, en revenant sur elles-mêmes, s'appliquent exactement autour de l'instrument. On facilite ce dernier temps de l'opération en fixant à l'extrémité interne de la canule (extrémité dépourvue de rebord saillant) un cône de cire jaune, destiné à élargir l'ouverture par laquelle doit passer l'instrument. L'introduction du tube ne présente de cette manière aucune difficulté, et, la canule une fois engagée dans l'estomac, on peut retirer le cône de cire à l'aide d'un crochet ou le pousser dans l'estomac avec une baguette, ce qui n'offre aucun danger. Pour fixer la canule et prévenir l'épanchement des matières alimentaires dans l'abdomen, l'on doit prendre les mêmes précautions que celles décrites plus haut, en ayant bien soin de faire solidement les sutures ; car on ne peut laisser la canule ouverte pendant les vomissements qui succèdent à l'opération, les pièces latérales ne tenant que par le moyen du bouchon.

» Sur des animaux qui ne sont pas trop gros, il n'est pas impossible d'établir la fistule en un seul acte. Une précaution cependant est indispensable au succès de cette opération. Après avoir fixé la canule dans la plaie de l'estomac, on réduit le viscère ; mais non content de l'avoir solidement lié à l'instrument on réunit encore, par au moins quatre points de suture, les parois stomacales

aux lèvres de la plaie des téguments. Ce moyen est le seul qui prévienne avec quelque sûreté les déplacements de l'estomac et l'épanchement de son contenu dans la cavité péritonéale, pendant le vomissement. Le rebord interne de la canule n'étant formé que par les deux saillies horizontales des crochets mobiles, et par conséquent interrompu dans les intervalles de ces saillies, on conçoit que lors d'une locomotion violente de l'organe, les lèvres de la plaie stomacale pourraient facilement se disjoindre de l'instrument, dans les intervalles signalés, et permettre la sortie du contenu stomacal dans le péritoine. La ligature qui sert à appliquer l'estomac au pourtour de la canule, n'est réellement suffisante que durant le premier ou les deux premiers jours qui suivent l'opération ; plus tard la portion du viscère étranglé par le fil s'atrophie et ne résiste plus efficacement aux efforts qui tendent à éloigner l'estomac des parois abdominales.

» La suture est d'autant plus nécessaire, dans ces conditions, que l'on n'a pas, comme dans les autres procédés, la ressource de laisser la canule ouverte pendant les vomissements qui succèdent à l'opération. En effet, si l'on ne se hâtait pas d'appliquer le bouchon, les pièces latérales de l'appareil et la canule elle-même risqueraient de tomber. Le bouchon retenant seul l'appareil, il importe également de le protéger des dents de l'animal. Le moyen le plus simple consiste à se servir, durant les trois ou cinq premiers jours, d'un bouchon de liège remplissant exactement la canule, mais ne faisant pas saillie au dehors. Plus tard, lorsque la cicatrisation est achevée, on le retire à l'aide d'un tire-bouchon et on le remplace par un autre bouchon plus long et doublé de fer-blanc

à son extrémité. Les substances sur lesquelles on veut faire agir le suc gastrique, sont renfermées dans un sac de tulle que l'on fixe à un petit crochet que porte la surface interne du bouchon.

» Que l'on ait fait l'opération en un ou deux actes, on peut, après l'établissement de la fistule, abandonner l'animal à lui-même sans se préoccuper des fils restés au fond de la plaie. Ce n'est qu'exceptionnellement, lorsque les fils sont restés en place très longtemps après la cicatrisation, que l'on est obligé de les retirer. Le plus souvent l'animal lui-même les enlève, en léchant la plaie.

» Si, plus tard, dans le cours des expériences, l'ouverture fistuleuse vient à se dilater spontanément, de manière à laisser échapper le contenu stomacal à côté de la canule, on enlève tout l'appareil, pendant quelques heures, ce qui suffit toujours pour amener la rétraction de l'anneau fistuleux. Dans le cas contraire, s'il y a rétrécissement de la fistule, rendant plus difficile ou impossible l'introduction de la canule, il n'est pas autant nécessaire, comme on l'a proposé, de mettre en usage l'éponge comprimée ; le cône de cire jaune fixé à l'extrémité interne du tube, est encore ici le moyen le plus expéditif pour faire rentrer l'instrument (1). »

#### FISTULE PANCRÉATIQUE

Le succès de cette opération devant dépendre de la connaissance exacte de la disposition anatomique des conduits pancréatiques, qui varient beaucoup suivant les

(1) Schiff, *Phys. de la digestion*, t. I<sup>er</sup>, XV<sup>e</sup> leçon.

animaux, nous allons commencer par quelques considérations anatomiques.

L'on sait que chez l'homme, le pancréas est allongé transversalement au-devant de la colonne vertébrale, sur les limites des régions épigastrique et ombilicale. Son extrémité droite est fixée au duodénum qui entoure complètement sa tête; son extrémité gauche répond à la rate et au rein gauche. Sa face antérieure est enveloppée par le péritoine qui applique le corps et la tête contre la paroi postérieure de l'abdomen. Deux canaux excréteurs versent dans l'intestin le produit de la sécrétion de cette glande; l'un se jette dans le canal cholédoque, l'autre va s'ouvrir directement dans le duodénum, celui qui s'anastomose avec le canal biliaire est un peu plus gros que l'autre. Entre les deux conduits existe une anastomose directe, ce qui fait que, lorsqu'un des canaux est obstrué, la sécrétion s'écoule par l'autre dans le tube digestif.

Chez le *chien*, le pancréas est extrêmement allongé, il est compris entre les lames du feuillet mésentérique auquel le duodénum est attaché. Un peu derrière l'estomac, vers la ligne médiane de l'abdomen, il se recourbe à son extrémité antérieure. Comme le pancréas de l'homme, celui du chien est muni de deux conduits, dont l'un s'ouvre dans le duodénum au-dessous du canal cholédoque, à une distance qui varie de 2 à 5 centimètres, l'autre, au contraire, vient rejoindre le canal biliaire. Ici c'est le canal inférieur qui est le plus développé, aussi est-ce lui que l'on emploie exclusivement (fig. 50).

Chez le *chat*, il n'y a qu'un seul canal pancréatique qui s'unit au canal cholédoque (Leyh). D'après Cl. Bernard,

ce conduit présente beaucoup d'irrégularité; quant au pancréas lui-même (fig. 46), il présente les mêmes dispositions que chez le chien.

Chez le *cheval*, le pancréas est situé à la région sous-lombaire, en travers de la veine cave postérieure et de

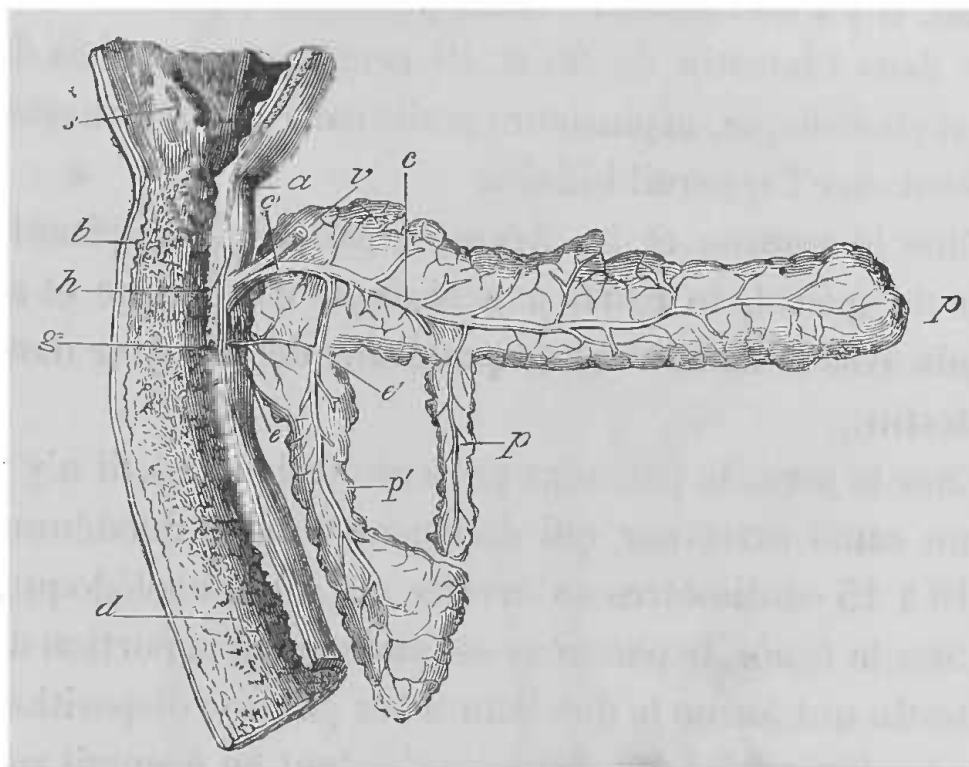


FIG. 46. — Pancréas et duodénum de chat, le duodénum est ouvert.

*a*, pylore. — *b*, coupe de l'intestin au niveau de la couche formée par les glandes de Brunner. — *c*, *c'*, conduit pancréatique supérieur s'ouvrant avec le canal cholédoque dans l'intestin. — *a*, membrane muqueuse du duodénum. — *e*, petit conduit pancréatique inférieur. — *e'*, point de son anastomose avec la branche descendante du conduit pancréatique inférieur dans l'intestin. — *h*, ouverture commune du conduit pancréatique supérieur et du canal cholédoque dans l'intestin. — *s*, portion pylorique de l'estomac. — *v*, canal cholédoque. — *p*, *p*, *p'*, pancréas (Cl. Bernard).

l'aorte, il est en arrière de l'estomac et du foie, en avant des reins. Il est muni de deux canaux excréteurs, l'un qui est le principal, le véritable canal de Wirsung, et l'autre le canal accessoire. Le canal de Wirsung sort de la portion droite du pancréas, vient se joindre au canal cholédoque, avec lequel il vient s'ouvrir dans l'ampoule

de Vater. Le canal accessoire naît du tronc principal, reçoit plusieurs ramifications et s'ouvre isolément dans l'intestin à l'opposé du premier.

Chez le *bœuf*, le pancréas est situé entre les deux lames du petit épiploon, à droite de l'artère grande mésentérique. Il y a un canal excréteur principal qui vient s'ouvrir dans l'intestin de 35 à 40 centimètres au delà du canal cholédoque, et plusieurs petits canaux qui s'anastomosent avec l'appareil biliaire.

Chez le *mouton* et la *chèvre*, le pancréas ne présente rien de spécial, le canal pancréatique est unique et se réunit avec le canal cholédoque avant de pénétrer dans l'intestin.

Chez le *porc*, le pancréas présente trois lobes, il n'y a qu'un canal excréteur qui débouche dans le duodénum de 10 à 15 centimètres en arrière du canal cholédoque.

Chez le *lapin*, le pancréas est étalé entre la portion de l'intestin qui forme le duodénum ; et par une disposition des plus favorables, les conduits s'étalent en éventail sur le mésentère, avant de pénétrer dans le duodénum, et le conduit le plus souvent unique vient s'ouvrir dans l'intestin à 30 centimètres au-dessous du canal cholédoque (fig. 47).

Chez les *oiseaux*, on constate plusieurs pancréas, mais chacun a un conduit particulier qui ne communique pas avec les autres, de sorte que, quand on met un tube dans un de ces conduits, on ne détourne qu'une fraction de la sécrétion. Chez les Gallinacés pourtant, il y a deux conduits principaux qui pénètrent isolément dans l'intestin un peu en avant du canal hépatique (fig. 48).

De tous les animaux que je viens de signaler celui

qui se prête le mieux à cette opération est le chien, et si

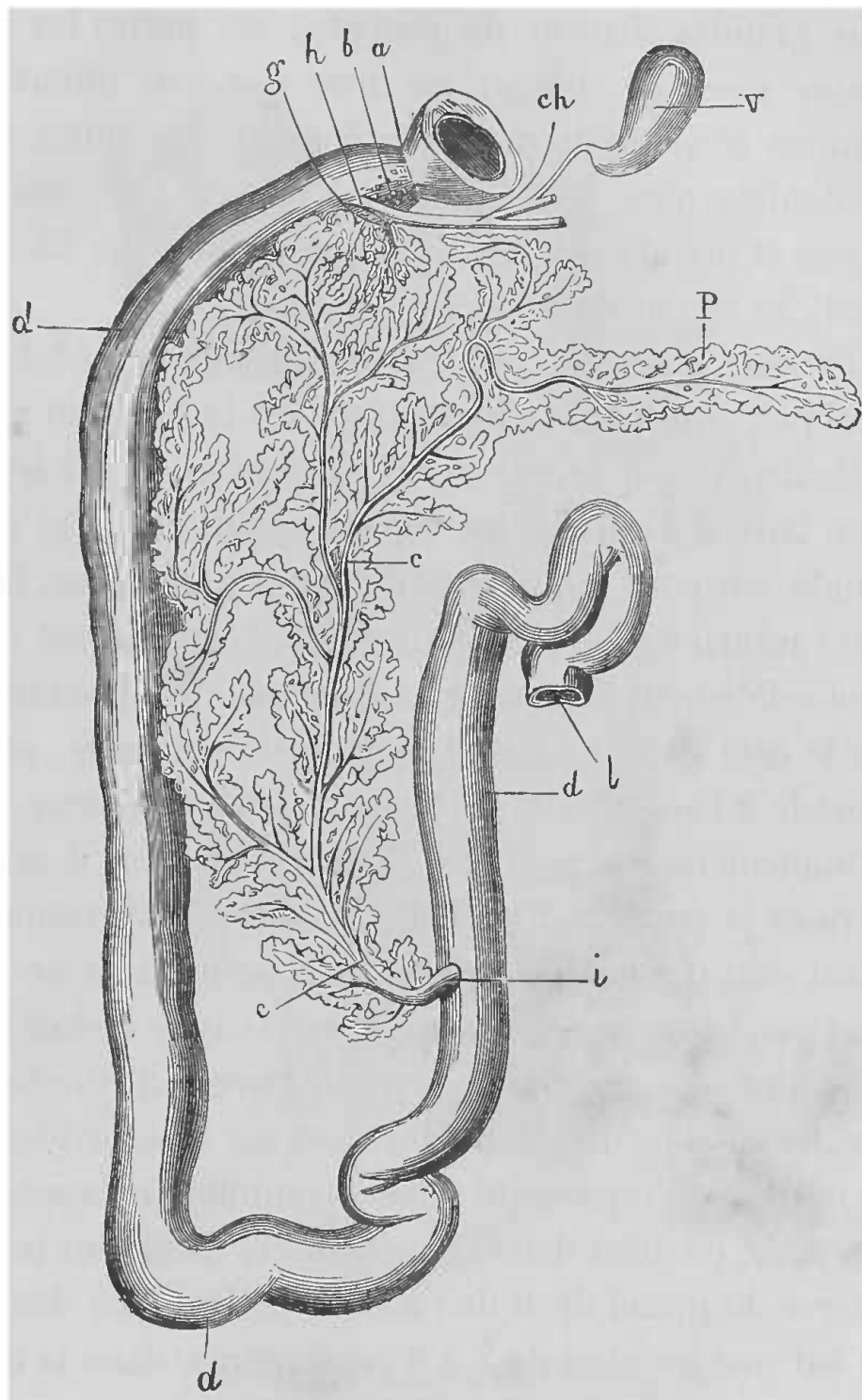


FIG. 47. — Pancréas du lapin.

*a*, pylore. — *b*, glandules de Brunner que l'on aperçoit dans les parois du duodénum. — *c, c*, conduit pancréatique qui s'ouvre en *i* et se ramifie dans le tissu pancréatique qui est étalé en fines arborisations entre les deux feuillets du mésentère. — *d, d*, duodénum. — *ch*, conduit cholédoque. — *h*, insertion du conduit cholédoque. — *g*, petit conduit pancréatique exceptionnel venant s'ouvrir dans le canal cholédoque. — *i*, insertion du conduit pancréatique principal à 35 centimètres du pylore. — *l*, bout de l'intestin coupé. — *v*, vésicule du fiel (Cl. Bernard).

dans cette espèce l'on peut choisir la race, l'on aura de plus grandes chances de réussite; car parmi les différentes races de chiens, les unes résistent mieux que d'autres et meurent moins facilement des suites de la péritonite; c'est ainsi qu'il faut rejeter les chiens de chasse et prendre plutôt, ainsi que le préconise Cl. Bernard, les chiens de berger.

*Procédé opératoire.* — La manière de procéder pour pratiquer une fistule pancréatique est la suivante :

Quatre à cinq heures avant l'opération, il est bon de faire faire à l'animal un repas copieux de pain et de viande, car pour se procurer du suc pancréatique, il faut que l'animal soit en pleine digestion. L'animal est maintenu solidement comme de coutume, sur le dos ou un peu sur le côté gauche suivant le manuel opératoire, et l'on procède à l'anesthésie, de façon à pouvoir opérer aussi promptement que possible. Comme toujours, il est bon de raser la partie sur laquelle va porter l'opération, en ayant soin de bien enlever les poils pour qu'ils ne tombent pas, pendant l'opération, dans la cavité abdominale. L'incision des téguments peut se faire indistinctement sur deux points différents. Ou bien sur la ligne blanche, au milieu de l'espace qui sépare l'ombilic de l'appendice xyphoïde, ou bien dans l'hypochondre droit, sur le bord externe du grand droit de l'abdomen. Dans les deux cas on fait une incision de 7 à 8 centimètres, dans la direction de la ligne blanche, incision qui doit comprendre les parois abdominales, mais qui doit s'arrêter avant d'entamer le péritoine, afin de donner le temps d'étaucher complètement le sang. Il arrive souvent que le duodénum, placé vis-à-vis de la plaie, est visible à travers



le péritoine, il n'y a alors qu'à inciser la séreuse, lorsque

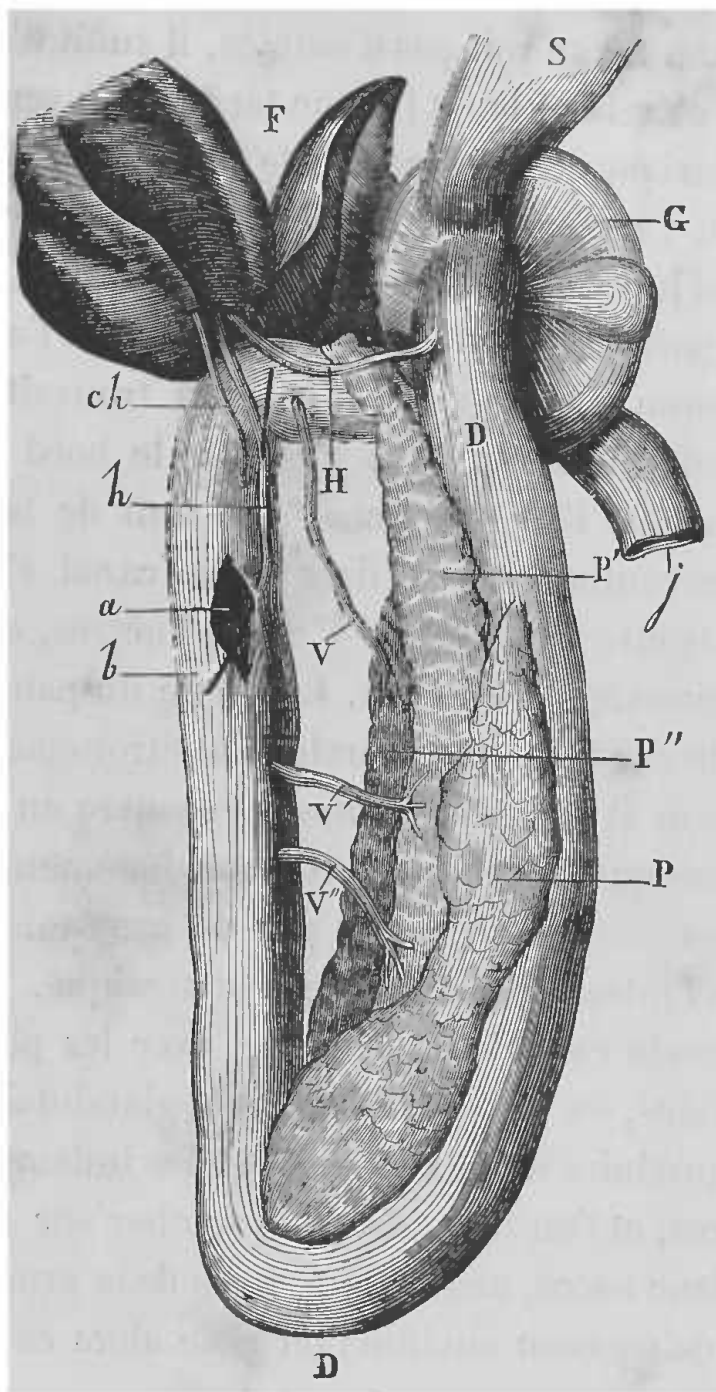


FIG. 48. — Pancréas du pigeon.

P, premier pancréas avec son conduit V' — P', P'', deuxième pancréas avec deux conduits V, V'. — H, conduit cholédoque s'ouvrant dans le duodénum D, non loin du gésier G. Après ces canaux, il y a deux petits conduits biliaires *h*, *ch*, qui viennent s'ouvrir dans la partie ascendante du duodénum, entre le deuxième et le troisième conduit pancréatique, une soie est passée dans le conduit *h*, *b*. — F, foie. — S, partie inférieure du jabot. — G, gésier. — P, P', P'', pancréas. — V, V', V'', conduits pancréatiques. — H, conduit cholédoque. — D, D, duodénum. — *ch*, *h*, conduits biliaires secondaires (Cl. Bernard).

l'on ne craint plus l'épanchement sanguin dans la cavité abdominale, pour tomber sur le duodénum ; lorsque le duodénum ne se voit pas d'emblée, il suffit d'introduire le doigt dans la plaie, et l'on ne tarde pas à sentir la portion pylorique de l'estomac et le duodénum qui lui fait suite, on l'attire alors doucement au dehors, et le pancréas qui lui est intimement uni vient avec lui. On rejette alors la portion intestinale du côté droit de l'animal (car j'ai reconnu que de cette façon l'on trouvait bien plus facilement le conduit), et c'est sur le bord gauche de l'intestin que l'on recherche le conduit de la glande, à quelques centimètres au-dessous du canal cholédoque. Je l'ai trouvé quelquefois à 2 centimètres, quelquefois à 6 centimètres au-dessous. La partie du pancréas où se trouve le conduit, est généralement étroitement unie au duodénum et en même temps le recouvre un peu ; il est assez rare que ce conduit soit immédiatement visible, il est assez souvent recouvert par de gros vaisseaux, qui vont de l'intestin à la glande pancréatique. Au moyen de la sonde cannelée, on écarte, avec les plus grandes précautions, les vaisseaux et le tissu glandulaire, afin de ne pas produire d'hémorragies et des inflammations secondaires, et l'on ne tarde pas à tomber sur un conduit d'un blanc nacré, assez court, mais de la grosseur d'une plume de corbeau environ ; on isole alors ce conduit et l'on passe au-dessous une anse de fil.

Avec de fins ciseaux on fait une petite incision en V, à pointe tournée vers le duodénum ; par cette incision on introduit une petite canule de 10 à 15 centimètres de long (fig. 49), sur laquelle on serre fortement le fil préalablement passé. Pour plus de solidité et en même temps

pour plus de fixité, car on ne peut pas introduire profondément la canule dans le conduit pancréatique, au moyen d'un second fil et d'une aiguille à suture, on fixe la canule contre les parois intestinales, dans le voisinage du point d'abouchement du canal pancréatique dans le duodénum, comme le montre la figure 50. Cela fait, on réduit doucement le pancréas et le duodénum; on ferme la plaie abdominale par des sutures, en ayant soin de réunir les parties profondes avant les superficielles, de façon à prévenir les hernies. L'extrémité libre de la canule reste dehors; et l'on a soin de la pourvoir d'un stylet qui doit l'empêcher de se boucher, ou, d'y fixer une petite poche de caoutchouc, comme le montre la figure 51, chargée de recueillir la sécrétion qui généralement coule assez abondamment, et que l'on peut activer en injectant une petite quantité d'éther dans l'estomac.

Cette fistule est bonne pour recueillir temporairement du suc pancréatique; mais d'un côté, la sécrétion s'altère

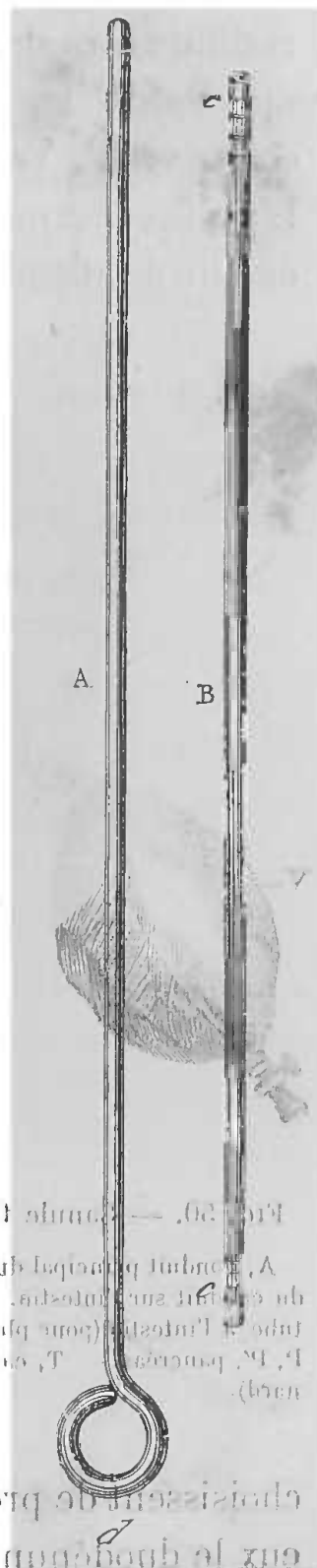


FIG. 49. — Canule pancréatique.

— A, mandrin dont l'extrémité doit dépasser un peu le tube B, pour faciliter l'introduction de celui-ci dans le conduit pancréatique. — B, tube d'argent muni à ses extrémités c, c, de rainures destinées à retenir les fils qui fixent le conduit pancréatique ainsi que la vessie servant de réceptacle au suc sécrété. (Cl. Bernard)

et d'un autre, la fistule ne persiste pas longtemps, la canule tombe, la plaie se cicatrise, de sorte qu'on est obligé d'y revenir. C'est pour parer à cet inconvénient que Ludwig et Bernstein ont indiqué le procédé suivant, pour établir des fistules permanentes. Ces expérimentateurs

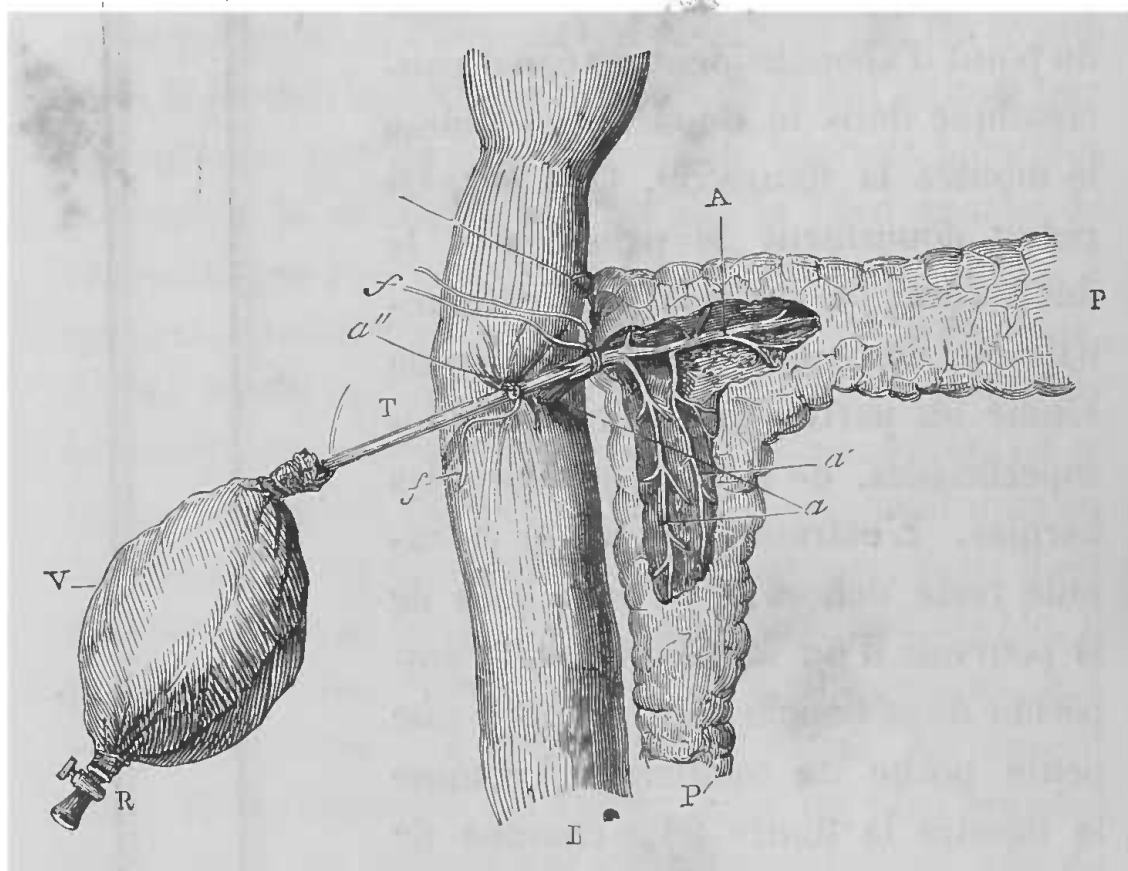


FIG. 50. — Canule fixée dans le conduit pancréatique (chez le chien).

A, conduit principal du pancréas du chien dirigé transversalement. — *a*, insertion du conduit sur l'intestin. — *a'*, petit conduit pancréatique. — *a''*, ligature qui fixe le tube à l'intestin (pour plus de solidité). — *f, f*, fil de la ligature. — I, intestin. — P, P', pancréas. — T, canule. — V, vessie de caoutchouc. — R, robinet (Cl. Bernard).

choisissent de préférence de petits chiens, parce que chez eux le duodénum est plus facilement saisi sur la ligne médiane, et qu'il n'est pas trop tirailé alors loin de sa position naturelle, par la fistule, comme chez les animaux plus gros. Ils conseillent de prendre un chien à jeun depuis douze heures environ, car les vaisseaux pan-

créatiques pendant la digestion, sont plus pleins et saignent facilement. L'animal est maintenu et anesthésié, comme il a été dit plus haut. On ouvre l'abdomen par

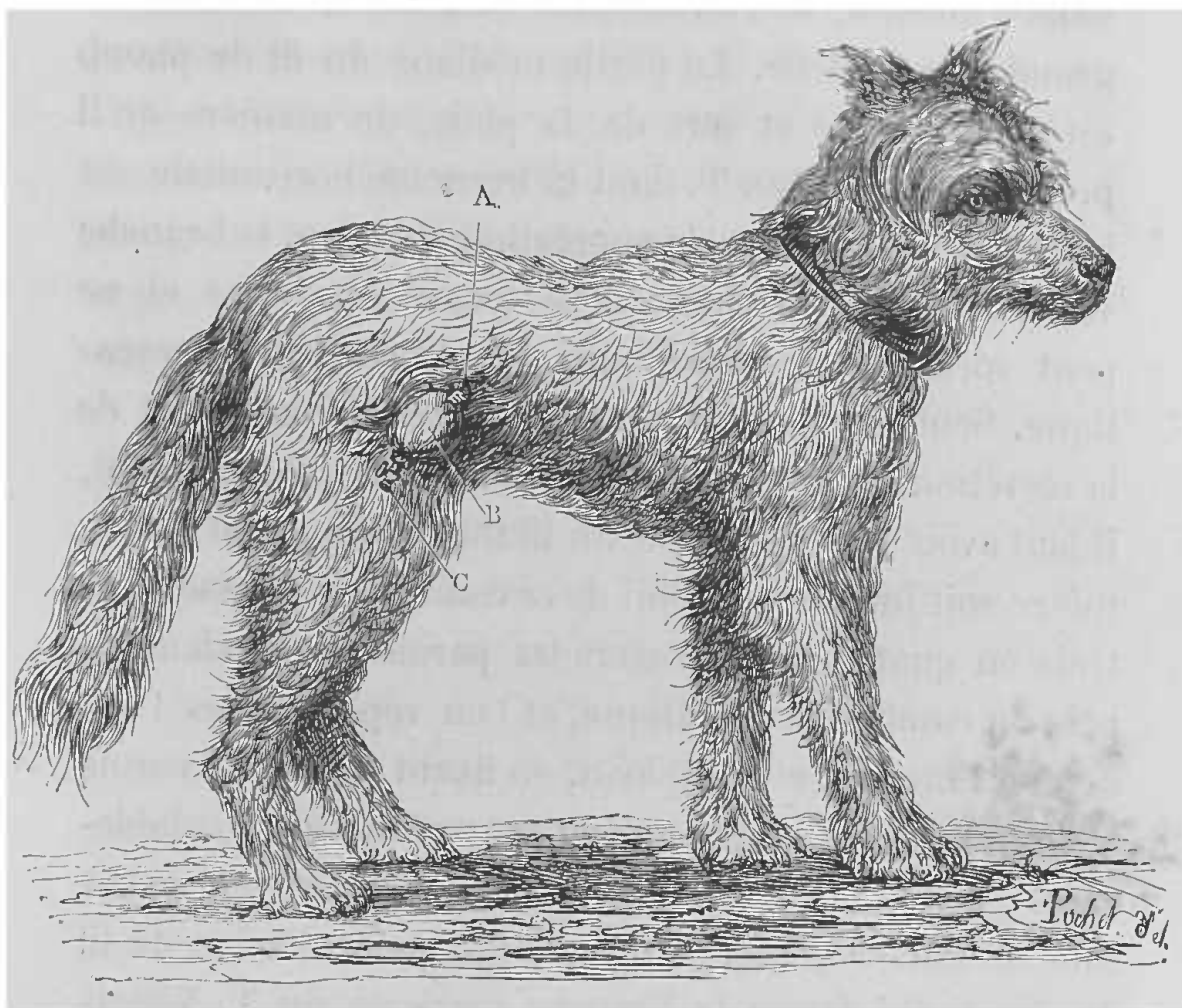


FIG. 51. — Chien de berger (femelle) adulte, porteur d'une fistule pancréatique.

A, canule sur laquelle est fixée la vessie en caoutchouc B. — C, robinet destiné à recueillir le suc pancréatique ramassé dans la vessie (Cl. Bernard).

une incision d'environ 2 à 3 centimètres le long de la ligne blanche, au milieu de l'espace qui sépare l'ombilic de l'appendice xyphoïde. On va à la recherche du duodénum, comme nous l'avons dit précédemment, et l'on tire, au dehors de la plaie, la partie contre laquelle est attaché le pancréas. On isole sur une anse de fil le

conduit avec de grandes précautions, et au lieu d'y introduire une canule, on introduit un morceau de fil de plomb, de manière à ce que l'une des extrémités passe dans l'intestin, et l'autre dans la glande, à une assez grande profondeur. La partie médiane du fil de plomb est alors tordue et sort de la plaie, de manière qu'il prend la forme d'un T, dont la branche horizontale est introduite dans le canal pancréatique, et dont la branche verticale est à l'extérieur; il se trouve ainsi fixé et ne peut sortir ni du duodénum, ni du conduit pancréatique. Seulement, pour ne pas arrêter l'écoulement de la sécrétion et ne pas obstruer complètement le canal, il faut avoir soin de choisir un fil métallique, dont le diamètre soit inférieur à celui de ce conduit. On passe alors trois ou quatre fils à travers les parois du duodénum, près du conduit pancréatique, et l'on replace dans l'abdomen l'intestin et l'épiploon, en fixant contre les parois abdominales le duodénum, au moyen des fils préalablement placés. On suture la plaie extérieure en ayant soin de laisser passer à travers la portion tordue du fil de plomb qui forme la branche verticale du T. Vingt-quatre heures après, on enlève les points de suture en respectant le fil de plomb. Deux ou trois jours après, on peut recueillir le suc pancréatique, soit en plaçant une canule à la place du fil de plomb, car les parois du conduit pancréatique adhèrent à la cicatrice abdominale, soit en procédant de la façon suivante : l'animal est suspendu par deux courroies qui lui passent sous le ventre et qui sont fixées à une barre horizontale, que l'on peut hausser ou baisser au moyen d'une corde, passant dans une poulie attachée au plafond du labora-

toire. Le chien est ainsi suspendu au-dessus d'une table à une hauteur telle, qu'il ne puisse la toucher que par l'extrémité des orteils. Dans cette position, il reste assez immobile. Un entonnoir est établi sous la fistule, et le suc peut être recueilli dans un verre ou dans un flacon.

Nous n'indiquons pas le manuel opératoire qui consistait à inciser largement l'intestin pour se procurer du suc pancréatique. Mais nous allons donner textuellement le procédé indiqué par Cl. Bernard (1), et qui constitue un moyen mixte.

Sur un jeune chien bien portant, préalablement chloroformé, on procède de la façon suivante :

« 1° Sur la ligne médiane, entre l'ombilic et l'appendice xyphoïde et sur une ligne transversale qui joindrait le bord inférieur des côtes, faire une incision verticale de 4 à 5 centimètres et n'intéressant que la peau.

» 2° Déjeter la peau à droite, et faire une incision verticale sur le milieu du muscle droit abdominal, jusqu'au péritoine qui doit être ouvert.

» 3° Retirer l'anse du duodénum qui est placé du côté droit, et chercher le conduit pancréatique comme à l'ordinaire.

» 4° Alors inciser l'intestin vers l'abouchement du conduit, de manière qu'il soit sur le bord de section de la plaie et introduire la canule en forçant l'ouverture.

» 5° Passer un fil dans les bords de la plaie intestinale, au-dessous et au-dessus de la canule ; les mêmes fils seront passés dans les bords correspondants de la plaie du muscle droit abdominal, de manière que, en les ser-

(1) *Liquides de l'organisme*, t. II, p. 395.

rant, on rapproche la surface péritonéale de l'intestin de celle de la paroi abdominale. Les ligatures seront modérément serrées.

» 6° Alors on fait un trou à la peau extérieure, en la ramenant à sa position normale, et en la faisant passer au-dessus du bord externe de la canule.

» 7° Coudre la plaie de la peau. »

Chez le *cheval*, l'organe étant profondément placé, le canal pancréatique est assez difficile à découvrir ; il faut ouvrir largement le ventre, irriter la glande et les intestins, et l'animal ne résiste pas à la péritonite. Voici le procédé conseillé par G. Colin pour recueillir le suc pancréatique du cheval, sans léser la glande, ni lier son canal excréteur. On lie le canal cholédoque et le pylôre d'un animal en pleine digestion, puis on chasse progressivement, à partir de la ligature, à l'aide de la pression des doigts, les matières que contient le duodénum, qu'on lie ensuite à son extrémité postérieure. De cette manière on vide, sans l'ouvrir, la première partie de l'intestin, et l'on prépare un réservoir au suc pancréatique. Au bout d'une heure, on trouve dans l'anse duodénale 600, 800 et quelquefois 1000 grammes d'un suc parfaitement limpide, semblable à la salive maxillaire la plus pure, mais ce n'est pas du suc pancréatique pur ; il y a là aussi le produit des glandes de Brunner.

C'est encore à M. G. Colin que je vais emprunter la description du procédé de fistule pancréatique chez le *bœuf*. Chez cet animal, comme nous l'avons dit plus haut, le conduit pancréatique vient s'ouvrir dans le duodénum en arrière du canal cholédoque de 35 à 40 centimètres. Ce conduit est souvent détaché de la glande



dans une étendue de 2 à 3 centimètres, et il est assez large pour recevoir un tube de 8 à 9 millimètres de diamètre.

Pour arriver sur le canal, on fait dans le creux du flanc droit de l'animal, à 3 ou 4 travers de doigt au-dessous de la dernière côte et parallèlement à elle, une incision de 10 à 12 centimètres de long ; cette incision doit comprendre la peau et les muscles, et s'arrêter sur le péritoine. On arrête l'écoulement sanguin fourni par les petits vaisseaux sectionnés et, dès que la plaie ne donne plus de sang, on incise le péritoine. Le canal pancréatique apparaît entre le duodénum et l'extrémité inférieure de la glande, on y pratique une petite incision, par laquelle on introduit un tube de verre muni d'un léger bourrelet à chaque extrémité, et que l'on fixe solidement par une ligature passée autour du canal. Enfin la plaie abdominale est suturée, en ayant soin de laisser passer le tube à travers.

En se basant sur les considérations anatomiques que nous avons données, on arrive par un procédé analogue à établir des fistules chez le *porc*, le *mouton* et la *chèvre*.

Quoique d'un petit calibre chez le *lapin*, le conduit pancréatique, grâce à sa disposition, se prête assez facilement à l'opération de la fistule, que l'on pratique en faisant une incision sur la ligne blanche.

Chez les *oiseaux*, on arrive sur le pancréas qui est généralement multiple, en faisant une incision sur le côté droit de l'abdomen.

Ce ne sont pas seulement des fistules que l'on pratique sur le pancréas en physiologie expérimentale. Tantôt c'est l'extirpation, ou totale ou fractionnée ; tantôt sim-

plement la ligature des conduits, ou encore la destruction de la glande par une injection de grâisse (Cl. Bernard),

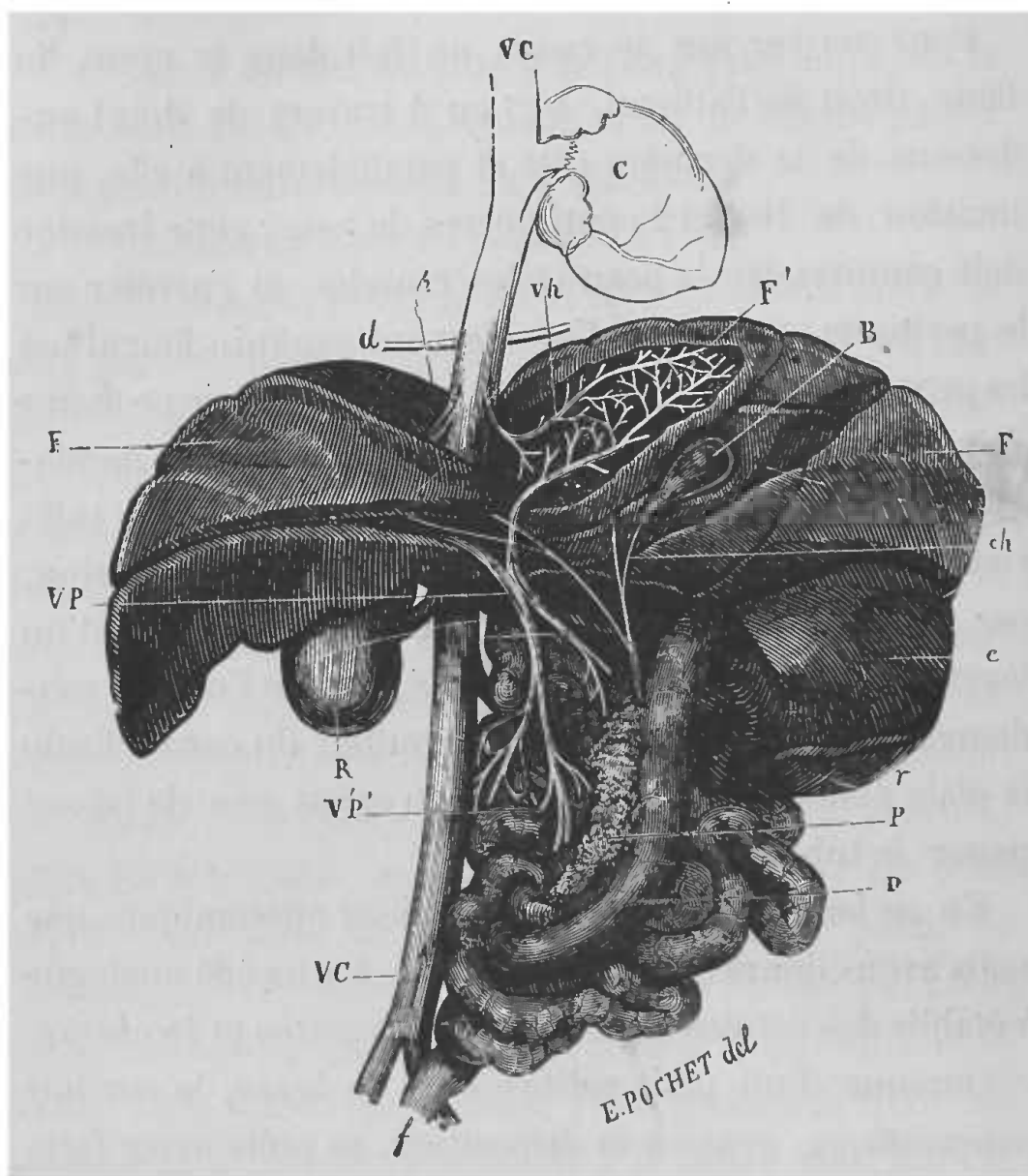


FIG. 52. — Foie du chien et son appareil excréteur

D, duodénum et masse intestinale. — P, pancréas. — *r*, rate. — *e*, estomac. — *f*, rectum. — R, rein droit. — B, vésicule biliaire. — *ch*, conduit cystique. — F, F, foie. — F', lobe du foie échanuré pour montrer la distribution de la veine porte qui conduit le sang dans le foie et de la veine hépatique qui le ramène. — VP, veine porte. — Vh, veine hépatique. — *d*, diaphragme. — VC, veine cave. — C, cœur (Cl. Bernard).

ou de paraffine (Schiff). Mais il est facile de comprendre que le manuel opératoire n'offre rien de spé-

cial, une fois que l'on a découvert le pancréas, ainsi que son conduit.

## FISTULE BILIAIRE

La bile est sécrétée par le foie et se déverse dans le

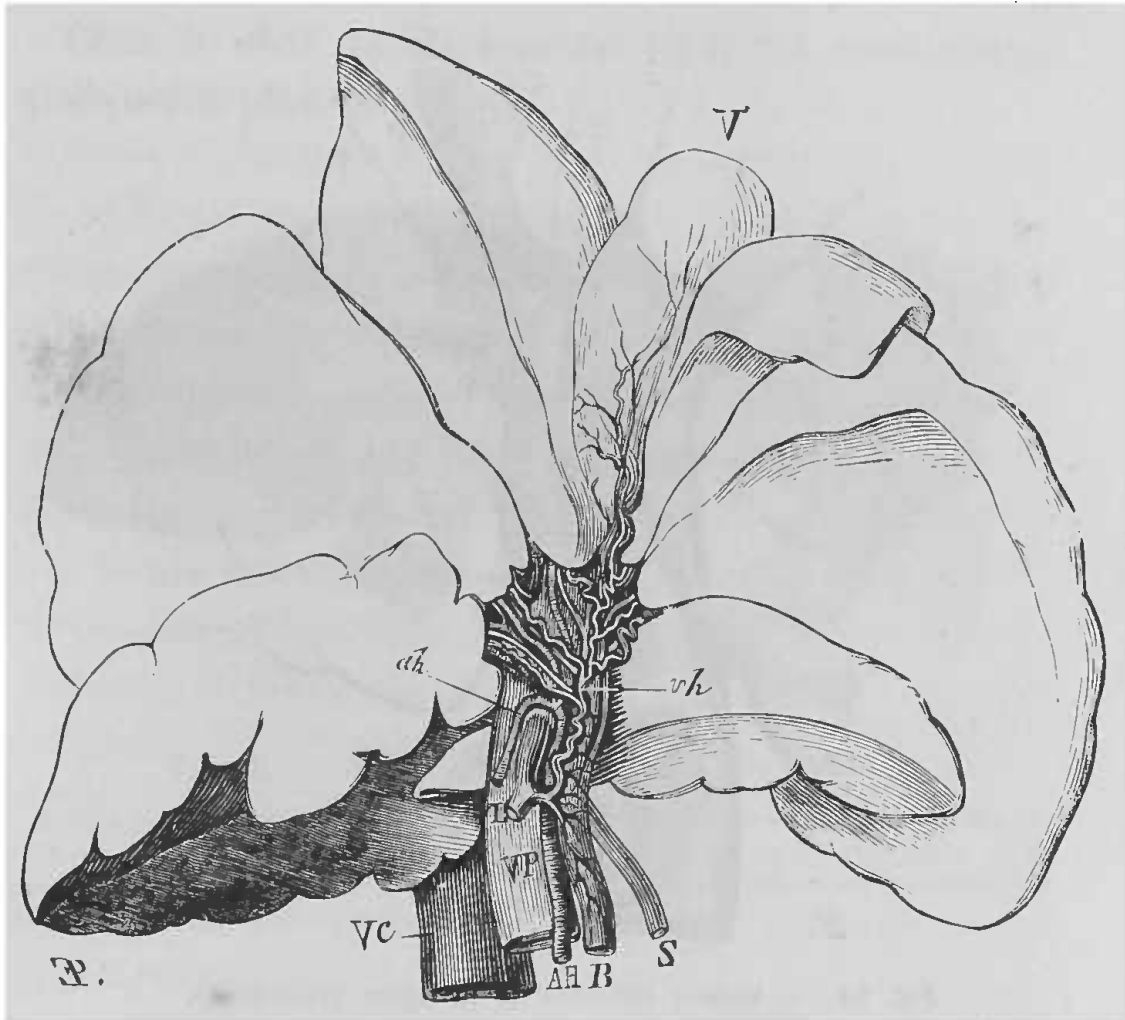


FIG. 53. — Face inférieure du foie de chien.

VC, veine cave. — VP, veine porte. — L, tronc de la veine splénique et duodé-  
nale. — *vh*, veines biliaires. — B, canal cholédoque. — AH, *ah*, artère hépatique.  
— S, veine pylorique. — V, vésicule biliaire (Cl. Bernard).

tube intestinal par un seul orifice qui, dans toute la série animale usitée en vivisection, occupe une situation semblable, au-dessous du pylore.

Quant au foie, sa forme, sa situation, ses rapports varient à l'infini. Ces détails anatomiques n'intéressant pas

le vivisecteur, je me bornerai à dire qu'il occupe généralement la région diaphragmatique droite dans la cavité abdominale.

La sécrétion biliaire est une de celles que l'on peut recueillir le plus facilement, car généralement elle se

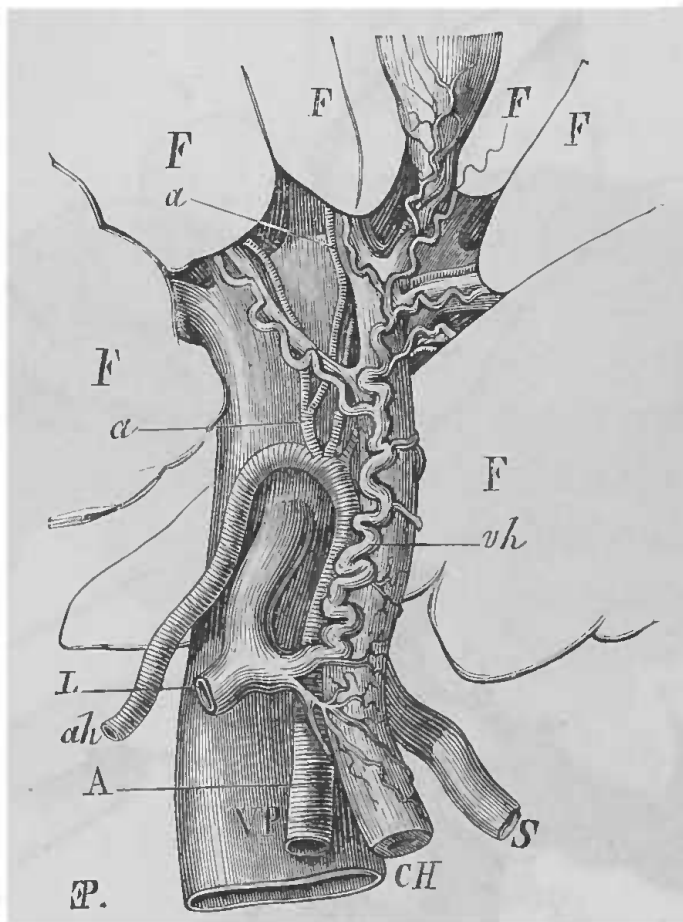


FIG. 54. — Veines biliaires de la figure précédente.

FFF, foie. — A, ah, artère hépatique. — VP, veine porte. — CH, conduit cholédoque. — S, veine pylorique et coronaire stomachique. — vh, veine biliaire. — L, veine splénique (Cl. Bernard).

ramasse dans un réservoir que l'on nomme la vésicule biliaire. Mais chez quelques animaux, ce réservoir ne se rencontre pas; chez le cheval par exemple. La vésicule biliaire est logée, en partie ou en totalité, dans une fossette située à la face postérieure du foie des animaux. Son canal excréteur ou canal cholédoque s'ouvre dans le

duodénum en un point variable suivant l'espèce, et au-dessous du pylore.

Chez le *chien* (fig. 52, 53), cette ouverture est à une distance qui varie de 4 à 12 centimètres, suivant la taille des animaux.

Chez le *chat*, la distance est de 3 à 4 centimètres, quelquefois plus.

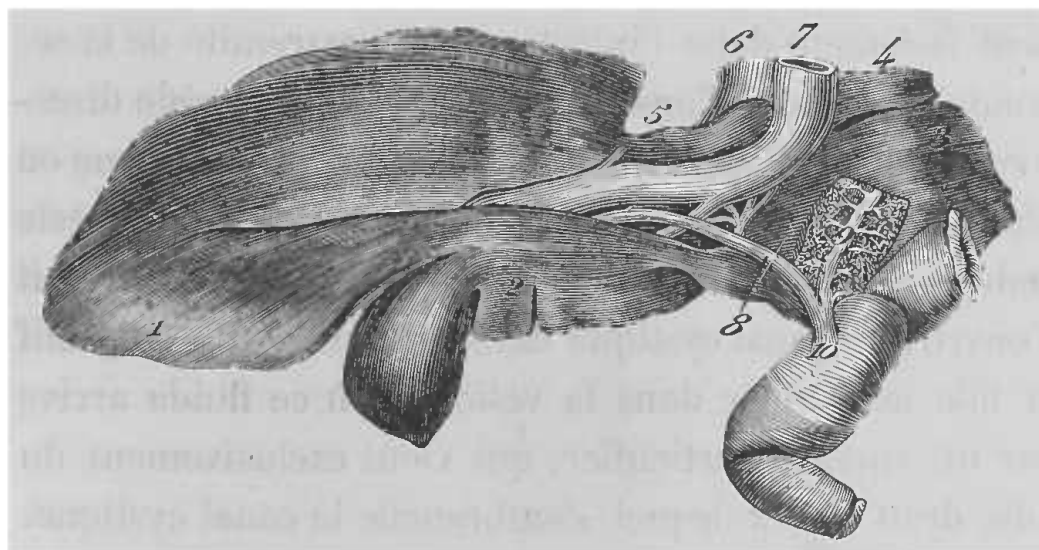


FIG. 55. — Appareil excréteur du foie du cheval.

1, lobe gauche. — 2, lobe moyen. — 3, lobe droit du foie. — 4, lobule de Spiegel. — 6, la veine cave postérieure à son entrée dans le foie. — 7, veine porte. — 8, canal cholédoque. — 9, canal pancréatique. — 10, insertion commune des deux conduits sur l'intestin grêle (Cl. Bernard).

Chez le *cheval*, le canal cholédoque s'ouvre environ à 15 centimètres du pylore, en s'abouchant avec le principal canal pancréatique (fig. 55).

Chez le *bœuf*, le canal s'ouvre à une très grande distance ; c'est ainsi que M. Colin a trouvé sur deux vaches, une fois 62 centimètres, une autre fois 75.

Chez le *mouton* et chez la *chèvre*, le canal cholédoque s'abouche avec le conduit pancréatique, pour se terminer à 30 ou 40 centimètres du pylore.

Chez le *porc*, ce canal s'ouvre isolément à 2 ou 3 centimètres du pylore.

Chez le *lapin*, ce canal s'ouvre isolément, environ à 1 centimètre du pylore.

Chez le *cobaye*, le canal cholédoque vient s'ouvrir sur la partie médiane du duodénum.

Chez les *oiseaux*, excepté chez le *pigeon*, on trouve une vésicule biliaire; mais deux conduits biliaires aboutissent isolément dans l'intestin, vers l'extrémité de la seconde branche de l'anse duodénale. L'un procède directement des deux lobes du foie, c'est le canal hépatique ou cholédoque; l'autre, ou le conduit cystique, reste indépendant de celui-ci, en arrière duquel on le voit s'ouvrir. Ce canal cystique déverse dans le tube digestif la bile accumulée dans la vésicule, où ce fluide arrive par un conduit particulier, qui vient exclusivement du lobe droit et sur lequel s'embranchent le canal cystique.

Les opérations que l'on pratique sur l'appareil biliaire peuvent porter, soit sur la vésicule biliaire, soit sur le canal cholédoque, et quelquefois sur les deux pour la même opération.

Pour se procurer de la bile, on peut l'extraire de la vésicule, immédiatement après la mort (suicidé, décapité ou animal), ou bien on peut la recueillir en pratiquant une fistule, soit à la vésicule biliaire, soit au canal cholédoque.

C'est encore sur le *chien* que l'on pratique de préférence cette vivisection; on peut se servir aussi du cochon d'Inde, ou de tout autre animal, mais bien des animaux ne résistent pas à cette opération.

*Procédé opératoire.* — Pour pratiquer une fistule de

la vésicule biliaire chez le chien, on procède de la manière suivante :

L'animal doit être à jeun depuis vingt-quatre heures, on le fixe, suivant l'usage, sur le dos, et comme généralement ce n'est pas pour étudier la bile au moment même, on l'anesthésie. On pratique alors sur la ligne blanche ou un peu à droite, une incision de 7 à 8 centimètres, qui doit comprendre la peau et les tissus sous-jacents jusqu'au péritoine, pour donner le temps d'étancher le sang; l'écoulement sanguin arrêté, on ouvre alors le péritoine. On plonge dans la plaie le doigt indicateur de la main gauche, et à la face postérieure du foie, avec le doigt recourbé, on va accrocher le duodénum que l'on amène dans la plaie; on porte alors l'intestin vers la gauche, et sur sa face droite, entre cet organe et le pancréas, on recherche le conduit cholédoque qui est contenu dans un paquet commun avec la veine porte, l'artère et les nerfs hépatiques. On aperçoit le canal cholédoque superficiellement placé, dans le point où il vient traverser obliquement l'intestin à 3 centimètres ou plus, au-dessous du pylore. On reconnaît ce conduit à son aspect nacré et surtout à la sensation de corde rigide qu'il donne au doigt qui le cherche. On l'isole alors sur une étendue de 1 à 2 centimètres, en passant au-dessous un crochet mousse, puis on place autour de lui deux ligatures : l'une, sur le conduit au moment où il pénètre dans la paroi intestinale; l'autre, aussi haut que possible du côté du foie, et l'on résèque toute la partie du conduit comprise entre ces deux fils. La deuxième ligature placée du côté du foie, a pour but d'empêcher l'écoulement ultérieur de la bile; la première, du côté de l'intestin,

pourrait paraître sans utilité, cependant elle sert à empêcher l'écoulement du sang, qui résulterait de la division d'une petite artériole, qui accompagne ordinairement ce conduit.

Ce premier temps de l'opération achevé, on abandonne l'intestin qui ne tarde pas à revenir en position normale, et l'on sectionne l'excès des fils qui ont servi aux ligatures. C'est alors, qu'avec l'index de la main gauche introduit derechef dans la plaie, on va chercher la vésicule qui se trouve toujours distendue par la bile; en opérant comme nous l'avons indiqué. Lorsque l'on sent la fluctuation particulière qu'elle donne au doigt, et qui se reconnaît parfaitement lorsqu'on l'a ressentie une fois, on la saisit par son fond, au moyen d'une pince à pansement introduite avec la main droite et on l'attire vers la plaie. On introduit alors dans son fond un trocart *ad hoc*, qui présente à l'extrémité de sa canule des rainures transversales, sur lesquelles se fixe solidement le fil au moyen duquel on lie la vésicule sur la canule. Pendant toute cette opération, on ne cesse de maintenir la vésicule attirée vers la plaie, à l'aide de la pince à pansement.

On retire alors le mandrin, et la bile s'évacue. On suture la plaie extérieure, comme d'usage, pour éviter les hernies, et l'on a soin de fixer la canule dans son angle supérieur. En liant la vésicule sur la canule, il faut avoir la précaution de conserver les bouts du fil assez longs, car ce même fil sert à maintenir la vésicule biliaire appliquée contre la face interne des parois abdominales. A cet effet, on a soin de les lier au dehors sur un petit morceau de bois. Ce dernier temps de l'opération est destiné à former



des adhérences entre les parois de l'abdomen et la vésicule.

La vivisection est alors terminée; au bout de trois ou quatre jours, les adhérences sont établies, les fils tombent et l'on a une fistule permanente.

Les chiens peuvent survivre assez longtemps à cette opération.

Il y a peu de différence dans le manuel opératoire, lorsque l'on opère sur le *cochon d'Inde*. L'animal, éthérisé de préférence, est fixé sur la table par les quatre pattes, le ventre en l'air; on rase les poils du ventre dans une certaine étendue, et sur la ligne médiane, on pratique une incision de 6 à 7 centimètres, en commençant un peu au-dessous de l'appendice xyphoïde. On incise sur la ligne blanche les tissus y compris le péritoine, que l'on sectionne avec précaution, et même en faisant usage de la sonde cannelée. On découvre ainsi la fin de l'estomac près du pylore. Au moyen de légères tractions on fait sortir le duodénum, vers la partie médiane duquel vient se jeter le conduit cholédoque, facile à reconnaître à sa texture et à sa direction. On isole ce conduit sur une certaine étendue au moyen d'un crochet mousse, et on en opère la ligature. Ensuite, au moyen d'une paire de pinces à pansement, on saisit la vésicule biliaire qui est généralement pleine, et que l'on ne peut manquer si l'on a soin de passer les pinces immédiatement au-dessous du cartilage costal. On fait alors sur le fond de la vésicule une petite ouverture, par laquelle on introduit une petite canule sur laquelle, au moyen d'un fil, on fixe solidement les parois de la vésicule. Le diamètre de cette canule doit être de 2 à 3 millimètres, et l'extrémité que l'on introduit dans

la vésicule, doit présenter un petit rebord saillant. On peut avantageusement se servir à cet effet, d'un petit tube de verre, aux extrémités duquel on pratique facilement un bourrelet. La canule ainsi fixée, on suture la plaie abdominale en laissant au dehors l'extrémité libre de la canule.

Généralement, ces animaux meurent au bout de vingt-quatre heures.

Chez le *chat*, le *lapin*, le *porc*, le *mouton*, le *bœuf*, le procédé opératoire est à peu près le même : une première incision à droite, par laquelle on attire le fond de la vésicule, pour y introduire une canule.

Jusqu'à présent les canules que nous avons indiquées pour la fistule biliaire, étaient de simples tubes avec rainures ou saillies aux deux extrémités : l'une, pour retenir la canule dans la vésicule, l'autre, pour attacher à l'extérieur une poche destinée à recueillir la sécrétion. Mais, d'après le principe de la canule qui sert à pratiquer la fistule gastrique, M. Laborde a eu l'heureuse idée de faire construire une canule biliaire, dont on se sert à peu près comme de la canule gastrique de Cl. Bernard. Cette canule (fig. 56), destinée au chien, se compose d'un tube de 3 millimètres de diamètre et de 6 centimètres et demi de long. Un mandrin le remplit exactement, de façon à pouvoir le déboucher ou le boucher à volonté. La moitié de la longueur de cette canule porte un pas de vis (V) ; l'autre moitié est unie (U), mais présente à son extrémité (R) des rainures. Sur la partie en pas de vis, glissent deux disques métalliques de grandeur différente (D, D') et indépendants l'un de l'autre, et à l'extrémité de cette portion de la canule, se trouve un

petit écrou (E), destiné à empêcher les disques de tomber. Ces deux disques représentent les rebords saillants que nous avons décrits dans la canule gastrique.

Pour introduire cette canule, il n'y a rien à changer au premier temps de l'opération, seulement il est bon, par quelques points de suture, d'appliquer le fond de la vésicule contre les parois abdominales, de façon à donner naissance à des adhérences, qui sont généralement établies au bout de deux à trois jours. Ce laps de temps écoulé,

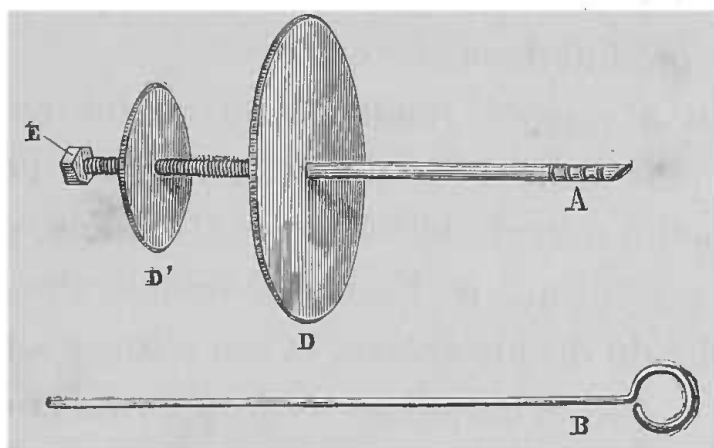


FIG. 56. — Canule biliaire de Laborde.

A, canule munie de ses deux disques D, D'; E, écrou; B, mandrin de la canule.

on pratique sur le fond de la vésicule une incision, par laquelle on fait entrer l'extrémité de la canule qui porte l'écrou et le petit disque. Pendant ce temps-là, le grand disque est maintenu éloigné autant que possible, et après avoir suturé soigneusement la vésicule autour de la canule, on suture de même les parois abdominales à travers lesquelles passe la canule munie du grand disque. La suture terminée, on fait tourner le grand disque autour du pas de vis, et en s'abaissant, il finit par venir s'appliquer contre la peau qu'il comprime légèrement. Par suite de cette disposition de canule, les parois de la

vésicule sont exactement appliquées contre les parois abdominales, le tout se trouvant pris entre les deux disques saillants de l'instrument. Comme pour la canule gastrique, lorsqu'il y a gonflement des téguments, il suffit de dévisser de quelques tours le disque externe (D), pour laisser plus de place entre les deux organes de compression, et éviter ainsi l'étranglement et même la mortification des tissus. Les rainures R de la portion lisse, qui doit rester à l'extérieur, sont destinées à maintenir solidement, au moyen de fils, une poche pour recueillir le produit de la sécrétion.

On peut à volonté rendre cette canule encore plus simple et plus facile à introduire, surtout si l'on tombe sur une petite vésicule biliaire peu distendue, en supprimant le petit disque D; l'écrou E remplit alors parfaitement l'office du disque enlevé, et son volume est suffisant pour que la canule ne puisse s'échapper de la vésicule.

Chez tous les animaux à vésicule biliaire, on peut employer avantageusement cette canule, en en faisant varier les dimensions suivant la grosseur de l'animal.

Au lieu de pratiquer la fistule sur la vésicule, on peut introduire directement la canule dans le canal cholédoque. Pour cela, il n'y a rien à changer au premier temps de l'opération. Le conduit étant reconnu à sa couleur, sa consistance et sa direction, au lieu de le lier et de le réséquer après l'avoir isolé, il suffit d'y pratiquer au moyen de petits ciseaux, une ouverture en V, par laquelle on introduit comme de coutume une canule simple, que l'on fixe solidement dans le conduit et dont l'extrémité libre sort à travers la plaie abdominale soigneusement recousue. Inutile de dire que cette canule doit présenter

à ses deux extrémités des rainures, afin que les ligatures ne puissent glisser.

Sur le modèle de sa canule pour la fistule de la vésicule biliaire, M. Laborde a fait construire par M. Ch. Verdin, une canule pour le canal cholédoque. Cette canule, dont une extrémité est olivaire pour pouvoir s'introduire facilement dans le canal et s'y maintenir solidement au moyen d'un lien, porte comme la canule de la vésicule deux disques indépendants, avec lesquels on peut comprimer plus ou moins l'épaisseur des parois abdominales, et maintenir ainsi d'une façon fixe la canule dans une position déterminée.

Mais sur certains animaux, comme le cheval, qui n'a pas de vésicule biliaire, le seul procédé possible de fistule biliaire est de fixer la canule dans le canal cholédoque. Nous donnons ici le procédé opératoire indiqué par M. Colin (d'Alfort), procédé fort simple mais assez douloureux, à cause de l'étendue considérable qu'on est obligé de donner à l'incision des parois abdominales.

« Lorsque le cheval est couché sur le dos et que les quatre membres sont solidement fixés en l'air, on fait sur la ligne blanche, une incision allant de l'appendice xyphoïde du sternum jusqu'à 30 ou 35 centimètres en avant du pubis. Cette incision achevée, un aide repousse en arrière et en dehors de la cavité abdominale la partie antérieure du côlon replié, et le maintient dans cette situation ; puis l'opérateur pénètre jusqu'à la scissure postérieure du foie, isole le canal hépatique, le plus souvent très gonflé, l'incise légèrement, aussi près que possible de l'intestin, y engage une sonde et l'y fixe au moyen d'une ligature. La sonde, munie d'un léger bour-

relet, doit avoir un diamètre de 8 à 10 millimètres et une longueur de 50 centimètres; elle doit offrir assez de résistance pour ne pas s'affaisser sous la pression des viscères, et assez de flexibilité pour suivre le foie et la concavité du diaphragme. Une fois fixée, on remet le gros intestin en place, et l'on ferme la plaie du ventre par une forte suture à points très rapprochés, au moyen du ruban de fil; puis on relève l'animal.

» Il suffit d'adapter à la sonde une petite vessie de caoutchouc pour recueillir la bile, mais il faut avoir soin de soutenir l'appareil à l'aide d'une ceinture fixée autour de la poitrine, afin qu'il n'exerce pas de tiraillement sur le canal cholédoque (1). »

Chez tous les animaux, la bile peut encore être recueillie sans toucher à l'appareil biliaire, en procédant de la façon suivante : l'abdomen étant ouvert comme de coutume, on lie solidement le pylore et les canaux pancréatiques, puis en exerçant avec la main une légère pression de haut en bas, à partir du pylore, on repousse dans l'intestin grêle tout le contenu du duodénum, à l'extrémité inférieure duquel on applique aussitôt une nouvelle ligature. On crée ainsi un réservoir intestinal, dans lequel la bile vient s'accumuler, et il suffit de pratiquer une ponction pour la recueillir.

Mais ce procédé a, comme pour le suc pancréatique (p. 102), l'inconvénient de ne pas donner une sécrétion pure; la bile se trouve ainsi mélangée avec le liquide fourni par les glandes duodénales ou de Brunner.

(1) G. Colin, *Traité de physiologie comparée des animaux*, 2<sup>e</sup> édit., t. I, p. 781.

Les divers procédés de fistules biliaires décrits jusqu'à présent présentent un inconvénient, c'est de placer les animaux dans des conditions qui ne sont plus physiologiques, puisqu'ils sont complètement privés de leur bile. Aussi, pour se placer dans des conditions aussi normales que possible, a-t-on songé à établir des fistules biliaires intermittentes ou amphiboles du canal cholédoque par le procédé suivant :

Après avoir procédé à l'ouverture de l'abdomen et avoir attiré au dehors le duodénum, on pratique une ouverture sur cette portion de l'intestin, vis-à-vis du point où vient s'aboucher le canal cholédoque, et par le duodénum, on introduit à travers l'ampoule de Vater, dans le conduit biliaire, une canule ouverte à ses deux extrémités et pourvue d'une ouverture latérale médiane qui donne dans le duodénum. Lorsque l'on veut laisser passer comme d'habitude la bile dans le duodénum, on bouche l'orifice externe, et toute la bile s'écoule par l'ouverture latérale dans l'intestin, ce qui place l'animal dans des conditions physiologiques normales. Si au contraire, pour le besoin d'une expérience, on veut empêcher cet écoulement, il suffit d'introduire dans la canule un tube qui entre à frottement doux, de façon à fermer exactement l'orifice latéral ; toute la bile s'écoule à l'extérieur et pas une goutte ne pénètre dans le tube digestif.

Mais cette méthode, fait observer Cl. Bernard, offre toutefois un inconvénient sérieux ; le tube s'échappe fréquemment du canal quand l'animal remue et s'agite après l'opération ; aussi ce physiologiste avait adopté le procédé suivant :

On pratique une fistule de la vésicule biliaire de la façon que nous avons indiquée (voy. plus haut), puis on pratique au duodénum une ouverture, dans laquelle on fixe une deuxième canule. Lorsque l'on veut rétablir le cours de la bile dans l'intestin, il suffit de réunir les deux canules par un tube de caoutchouc.

En terminant ce paragraphe, nous ajouterons que l'on peut simplifier l'opération de la fistule de la vésicule biliaire, en laissant le canal cholédoque intact; en effet, Bidder et Schmidt, Schiff, ont montré que, malgré la perméabilité du canal cholédoque, toute la bile s'écoulait par la fistule pratiquée sur la vésicule biliaire.

#### FISTULE INTESTINALE

Pendant leur parcours dans l'intestin, les aliments subissent encore l'influence d'un liquide particulier que l'on appelle le suc intestinal, et qui est sécrété par les nombreuses glandes que l'on trouve dans les parois intestinales. Pour étudier les propriétés de ce suc, on le recueille de préférence dans le duodénum et le commencement du jéjunum, parties de l'intestion où les glandes sont beaucoup plus nombreuses.

Pour se procurer du suc intestinal, plusieurs procédés sont en usage, je vais les exposer sans les faire précéder d'aucune considération anatomique, vu la facilité avec laquelle l'intestin se montre à travers une incision pratiquée aux parois abdominales.

Comme animaux il faut choisir ceux qui résistent le mieux à la péritonite. C'est encore le chien qui a la préférence, pour les motifs que j'ai indiqués plus haut.



*Procédé opératoire.* — Quel que soit le procédé auquel on donne le choix, le premier temps opératoire est toujours le même. On fixe l'animal solidement sur le dos et on l'anesthésie; les poils sont coupés, et sur la ligne blanche, au-dessous de l'appendice xyphoïde, on pratique une incision de cinq centimètres ou plus de longueur, suivant la grosseur de l'animal. A travers cette ouverture, on fait faire hernie au pylore, au duodénum ou à la première portion du jéjunum.

C'est alors que le choix du procédé fait varier le manuel opératoire.

Premier procédé. *Fistule intestinale simple.* — Bidder et Schmidt, pour pratiquer une fistule intestinale par ce procédé, commençaient par lier les conduits pancréatique et cholédoque, et ils ouvraient l'intestin au niveau de la jonction du premier tiers avec le second, en ayant soin de placer une ligature sur le pylore et une autre sur l'intestin au-dessous du point où devait porter l'opération, afin de bien recueillir les produits de la sécrétion intestinale. Pour pratiquer cette fistule, l'animal doit être jeun depuis la veille. On recherche les conduits pancréatique et cholédoque que l'on lie, en suivant le manuel opératoire indiqué à propos de la fistule pancréatique et de la fistule biliaire. Ces préliminaires rendent quelque fois l'opération assez longue, car généralement en recherchant ces conduits, on lèse quelques petits vaisseaux qui se rendent au duodénum. On lie le pylore et l'intestin, si l'on veut avoir du suc intestinal sans mélange avec les autres sécrétions et avec les résidus alimentaires, et, vers la partie inférieure du duodénum, on pratique une ouverture aux parois intestinales. Par cette ouverture, à trois

ou quatre reprises, on pousse dans le duodénum de l'eau tiède au moyen d'une seringue, de façon à laver l'intestin aussi complètement que possible, et, sur l'ouverture pratiquée au duodénum, on fixe un petit tube présentant un rebord, de façon à ce qu'il ne puisse pas sortir de l'intestin que l'on fait rentrer dans la cavité abdominale; l'extrémité libre de la canule à laquelle on adapte un petit réservoir, sort par la plaie abdominale que l'on suture soigneusement.

Deuxième procédé. *Ligature d'une anse d'intestin.* — Ce procédé, suivi par Frerichs, consiste à comprendre entre deux ligatures une portion de l'intestin grêle de 20 à 30 centimètres de longueur. Pour cela, l'abdomen étant ouvert comme il a été dit plus haut, l'intestin est attiré au dehors. On place une première ligature sur le duodénum au-dessous du point où viennent se déverser les conduits pancréatique et cholédoque; puis, saisissant l'intestin entre le pouce et l'index de la main droite, par une légère pression exercée de haut en bas, à partir de la ligature préalablement placée, on fait cheminer vers la partie inférieure de l'intestin, toutes les substances qui pourraient se trouver dans cette portion. Quand on a ainsi vidé l'intestin, dans une étendue suffisante, on place une seconde ligature et on le réduit. Au bout d'un certain temps, on peut recueillir par une ponction le liquide qui s'est ramassé dans ce réservoir intestinal artificiel.

M. G. Colin, en employant un procédé analogue sur les grands animaux, prétend obtenir le suc intestinal assez pur et en quantité suffisante pour les expériences. Voici son procédé :

Sur un cheval en pleine digestion et debout, il fait au flanc gauche une incision de 8 à 10 centimètres, incision par laquelle il attire une petite partie d'une anse d'intestin grêle. Dès qu'il a saisi celle-ci, il applique sur elle un petit appareil (fig. 57) composé de deux lames métalliques enveloppées chacune d'un ruban de velours, et se rapprochant par deux vis de pression que l'on fait mouvoir, tant que les parois de l'intestin ne sont point parfaitement en contact. Une fois que le compresseur est fixé, il soulève l'anse de manière à faire descendre pro-




FIG. 57. — Compresseur intestinal.

A, plaque inférieure. — B, plaque supérieure. — C, la vis fixe. — E, à vis renversée au moment de faire passer le petit appareil sur l'anse intestinale; D, la même, redressée pour serrer (G. Colin).

gressivement les matières alimentaires, toujours très délayées, et il la presse doucement entre les doigts à partir du point intercepté, jusqu'à ce qu'elle soit débarrassée de son contenu sur une longueur de 1<sup>m</sup> 1/2 à 2 mètres; puis, sans déplacer les doigts, il applique là un second compresseur, semblable au premier. Enfin, il achève de faire rentrer dans la cavité l'anse qu'un aide y réintroduisait à mesure qu'elle devenait libre, afin qu'elle ne fût pas exposée au contact de l'air, et aussitôt il ferme la plaie du flanc.

Par cette opération simple, qui s'exécute en quelques

minutes et sans aucune difficulté, on a complètement privé de son contenu une anse intestinale, qui n'a plus aucune communication avec le reste de l'intestin. C'est dans son intérieur que s'accumule le suc intestinal. Les

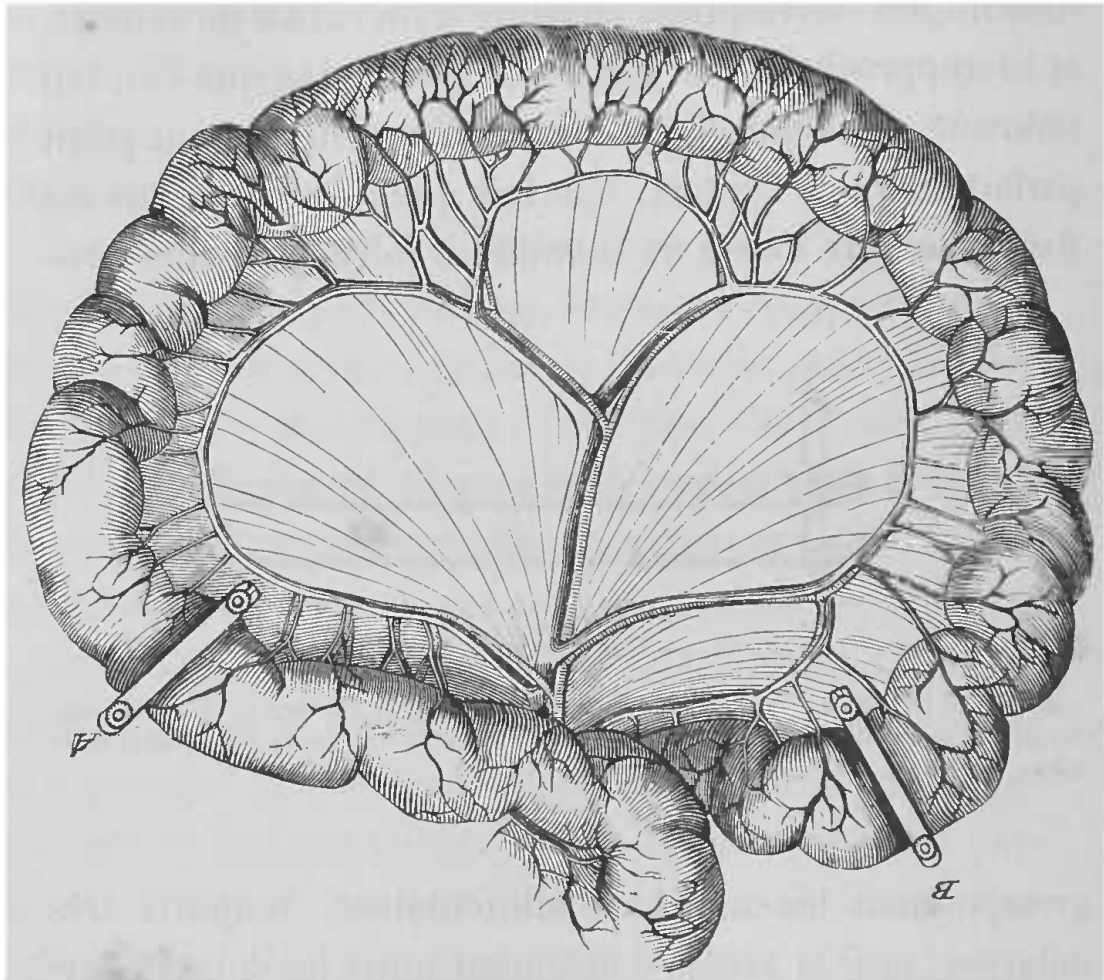


FIG. 58. — Anse intestinale préparée pour recueillir le suc entérique.

A, compresseur à l'origine de l'anse. — B, compresseur à l'autre extrémité (G. Colin).

parois de l'organe n'ont été nullement lésées. Les deux compresseurs, serrés modérément, ne blessent point les membranes sur lesquelles ils portent par l'intermédiaire d'une garniture de velours. La circulation n'est en aucune façon troublée, puisque les petites anastomoses de l'anse intestinale sont en dehors des points interceptés (fig. 58).

Au bout d'une demi-heure on tue l'animal par effusion de sang; on laisse descendre, par son propre poids, à une extrémité de l'anse, le liquide sécrété dans son intérieur, et on le retire à l'aide d'une petite ponction (1).

Troisième procédé. *Procédé de Thiry*. — Ce procédé consiste à isoler une certaine longueur d'anse intestinale, 10 à 15 centimètres, en la sectionnant aux deux bouts, de façon à la séparer du reste de l'intestin, tout en respectant le mésentère qui lui conserve ses vaisseaux et ses nerfs. On rétablit le continuité de l'intestin, en suturant sa portion supérieure avec sa portion inférieure, et on ferme par une suture invaginée une extrémité de la portion isolée, tandis que l'on fixe l'autre aux bords de la plaie abdominale, en faisant les sutures, après avoir réduit tout l'intestin. On a ainsi un cul-de-sac en forme de doigt de gant, constitué par de l'intestin et qui fournit du suc pour expérimenter, pendant peu de temps, il est vrai, car la sécrétion ne tarde pas à se modifier, et, d'après Albini, cette anse finit même par s'atrophier.

Le procédé de Thiry a été un peu modifié par Paschutin qui opère sur le duodénum et le commencement du jéjunum, portion de l'intestin qui présente une grande activité de sécrétion. (Pour plus de détails, voy. Burdon-Sanderson, *Handbook for the physiological laboratory*, p. 523, § 173.)

*Suture de l'intestin*. — Les sutures de l'intestin indiquées précédemment, nécessitant un manuel opératoire

(1) G. Colin, *loc. cit.*, p. 819.

particulier pour leur réussite, je crois utile d'entrer ici dans quelques détails.

Lorsque l'intestin est sectionné, la muqueuse a une grande tendance à déborder la plaie, aussi, si l'on veut obtenir une suture, il faut agir de façon à affronter les séreuses. Pour la suture invaginée nécessaire pour former le cul-de-sac intestinal du procédé de Thiry, on agit

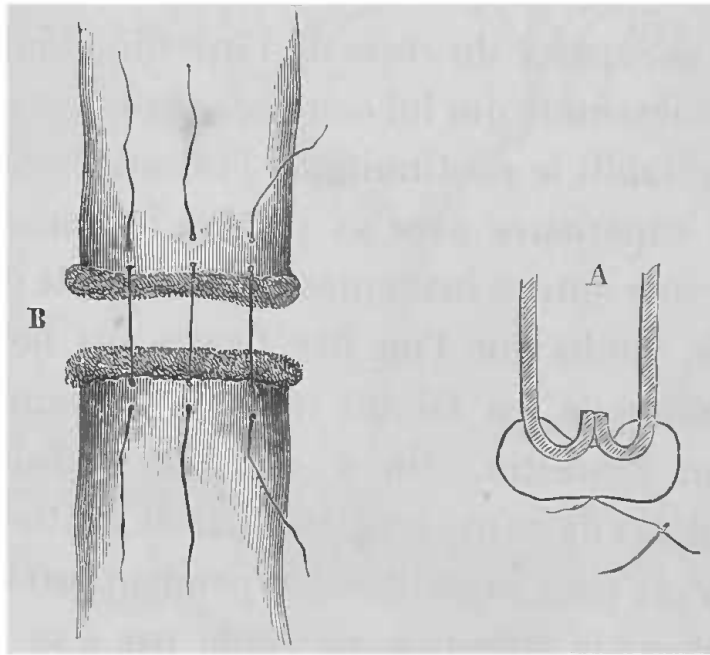


FIG. 59. — Sutures intestinales.

A, suture invaginée pour fermer le cul-de-sac intestinal. — B, suture des deux bouts de l'intestin.

de la façon suivante : On refoule dans la cavité de l'intestin une certaine étendue de ses parois, et au moyen d'une fine aiguille, on passe un fil qui doit traverser quatre fois les parois intestinales, comme le montre la figure 59, A, et dont on noue les deux chefs. En plaçant deux sutures semblables, perpendiculaires l'une à l'autre, on obtient la fermeture complète de l'intestin. Une seule peut suffire, lorsque l'intestin n'est pas volumineux.

Les mêmes précautions sont nécessaires pour suturer les portions supérieure et inférieure de l'intestin ; il faut agir de la façon suivante : On prend une aiguille courbe enfilée et on commence à l'enfoncer de dehors en dedans, à un centimètre environ de la section intestinale, pour la faire ressortir (fig. 59, B) à mi-chemin du bord de la section et du point où on l'a fait pénétrer tout d'abord dans l'intestin ; puis, on la porte sur la face externe de l'autre bout d'intestin à un demi-centimètre plus loin, comme l'indique la figure 59 ; en tirant alors sur les bouts du fil, on adosse ainsi la membrane séreuse du bout supérieur à celle du bout inférieur ; ainsi de suite, on applique des fils en nombre proportionné à la circonférence de l'intestin, et on a soin de les nouer à mesure.

Divers autres procédés de suture intestinale ont été proposés, mais ils ont tous de l'analogie avec celui décrit et ne présentent aucun avantage pour le vivisecteur. J'indiquerai pourtant le procédé connu sous le nom de procédé de Denans, qui donne de très bons résultats chez le chien.

On prend deux viroles d'argent ou d'étain ayant presque le même volume que le tube intestinal. On en introduit une dans le bout supérieur et l'autre dans le bout inférieur ; puis, on renverse les bords libres de l'intestin chacun dans une de ces viroles ; il ne reste plus qu'à les mettre l'un et l'autre en contact, à l'aide d'une troisième virole qui entre à frottement doux dans les deux autres, jusqu'à ce que les bords correspondants soient en contact. Il suffit de maintenir le tout en position par des points de suture, qui établissent le contact

des séreuses en comprenant les bords de l'intestin invaginé.

La partie renversée de l'intestin tombe avec les viroles, et les surfaces mises en contact adhèrent l'une à l'autre. Quant aux viroles elles sont rendues avec les excréments.



## CHAPITRE II

### APPAREIL CIRCULATOIRE

Les vivisections que l'on pratique sur l'appareil de la circulation, au point de vue qui nous occupe, se réduisent à quelques-unes, bien que les expériences sur la circulation soient très nombreuses; mais la plupart du temps il suffit de mettre un vaisseau à nu et d'y adapter des instruments variés suivant le but que l'on se propose; instruments qu'il n'entre pas dans notre cadre de décrire.

Les vivisections se réduisant à quelques-unes, il suffit de choisir l'animal le plus propre à l'expérience, et comme ce choix ne peut dépendre que de la disposition plus ou moins propice de l'appareil circulatoire, nous allons préluder par quelques considérations générales sur l'anatomie des principaux organes de la circulation, chez les animaux qui sont les plus employés dans les laboratoires de physiologie.

Comme nous ne pouvons donner une description, même sommaire, de l'ensemble de l'appareil circulatoire, nous nous contenterons de quelques détails sur l'organe central et les principaux troncs artériels et veineux,

que nous empruntons en partie aux *Leçons de physiologie opératoire* de Cl. Bernard, et au *Traité d'anatomie comparée des animaux domestiques* de Chauveau et Arloing.

*Cœur.* — Chez tous les animaux employés dans les laboratoires, l'organe central de la circulation occupe la poitrine, en arrière du sternum, seulement sa forme et ses rapports varient un peu suivant l'espèce.

Chez le *chien*, le cœur est ovoïde, presque globuleux, il est à peu près entièrement couché sur la face supérieure du sternum; sa face antérieure est devenue inférieure, et sa pointe, dirigée en arrière, touche la face antérieure du diaphragme. Le péricarde s'attache sur le centre aponévrotique de cette cloison.

Chez le *chat*, le cœur offre la même disposition.

Chez le *cheval*, le cœur présente la forme d'un conoïde renversé, légèrement déprimé d'un côté à l'autre, dont l'axe est dirigé obliquement de haut en bas et d'avant en arrière, en se déviant légèrement à droite à son extrémité supérieure. Il est renfermé dans le sac fibro-séreux péricardique et se trouve dans la poitrine, entre les deux feuillets du médiastin, en regard des 3<sup>e</sup>, 4<sup>e</sup>, 5<sup>e</sup> et 6<sup>e</sup> côtes, en avant du diaphragme, au-dessus du sternum sur lequel il semble s'appuyer, et au-dessous de la colonne vertébrale à laquelle il est suspendu au moyen des gros vaisseaux.

Chez le *mouton* et la *chèvre*, la masse ventriculaire du cœur est plus régulièrement conique que dans les solipèdes. Elle porte trois sillons longitudinaux dont un, accessoire, rampe derrière le ventricule.

Le cœur du *porc* ressemble à celui du cheval, sa di-

rection est un peu plus oblique; aussi, le péricarde se fixe-t-il à la fois sur le sternum, depuis la troisième côte jusqu'à l'appendice xyphoïde, et sur le diaphragme.

Le cœur de la *grenouille* (fig. 60) est globuleux, légèrement aplati d'avant en arrière, et présente un sillon oblique de haut en bas et de gauche à droite, qui fait que sa face présente à la partie supérieure une portion globuleuse formée par les deux oreillettes; à la partie in-

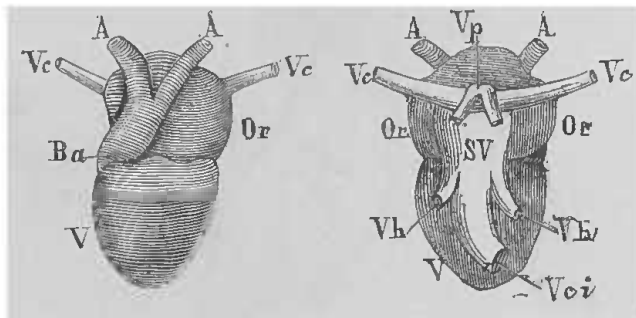


FIG. 60. — Cœur de grenouille.

Face antérieure à gauche; face postérieure à droite. — A, A, aortes. — Ve, veines caves supérieures. — Or, oreillettes. — V, ventricule. — Ba, bulbe aortique. — SV, sinus veineux. — Vci, veine cave inférieure. — Vh, veines hépatiques. — Vp, veines pulmonaires.

férieure, une portion conique formée par le ventricule. Du cœur partent deux aortes (A, A) qui prennent naissance sur le bulbe artériel (Ba), qui se trouve sur la partie antérieure; de ces deux aortes l'une se dirige à droite, l'autre à gauche, celle-ci est la plus large des deux. La paroi postérieure de l'oreillette droite se prolonge en arrière en une cavité qui est le sinus veineux (SV), et que l'on peut considérer comme la terminaison de la veine cave inférieure (Vci). Ce sinus occupe la ligne médiane, il est en rapport avec l'œsophage sur lequel il s'appuie, et s'ouvre dans l'oreillette droite dont il est séparé par un petit sillon. A son sommet il reçoit les deux veines caves

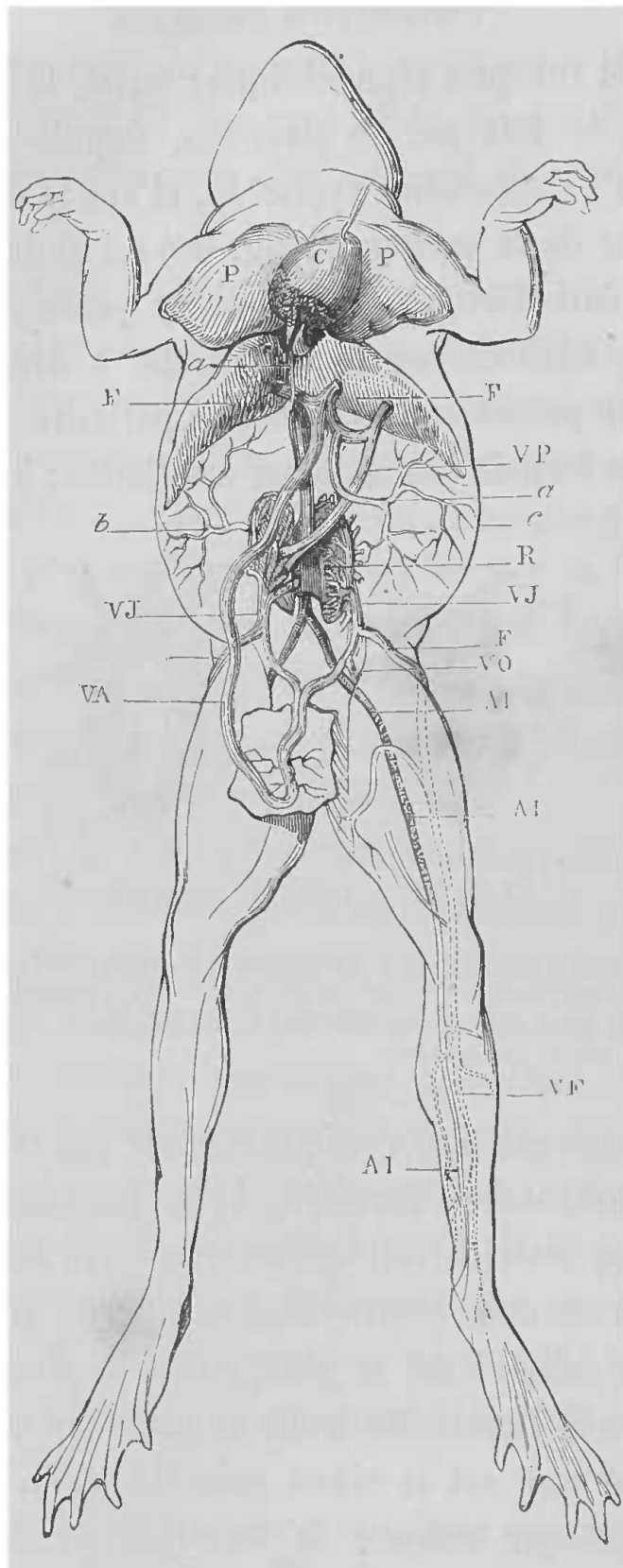


FIG. 61. — Système vasculaire de la grenouille.

*a*, veine allant de la veine cave au cœur en traversant le péricarde. — PP poumons. — C, cœur. — F, F, foie. — VP, veine porte. — *b*, *c*, veines épiploïques. — R, reins. — VJ, veines de Jacobson. — F, veine crurale. — AI, artère iliaque et crurale. — VA, veines abdominales allant se rendre au foie. — VF, veine fémorale (Cl. Bernard).

supérieures (*Vc*) qui sont relativement petites. Les deux oreillettes (*Or*) sont séparées l'une de l'autre par une cloison qui n'est pas complète et qui inférieurement présente un rebord en forme de croissant, au-dessous duquel les deux cavités communiquent librement. L'orifice conduisant du sinus veineux dans l'oreillette droite est garni d'une valvule d'Eustache bien marquée. La valvule auriculo-ventriculaire se continue avec la cloison auriculaire ; il n'y a, comme on le sait, qu'un ventricule unique.

*Troncs artériels et veineux.* — Chez l'homme (fig. 62), de la crosse de l'aorte partent trois artères principales, le tronc brachio-céphalique à droite qui fournit la carotide et la sous-clavière de ce côté, puis à gauche, la carotide primitive gauche et la sous-clavière gauche. Cette disposition ne reste pas la même chez tous les animaux, elle présente des variétés importantes à connaître en vivisection.

Chez quelques animaux, comme la chauve-souris et la taupe (fig. 63), de la crosse de l'aorte partent deux troncs brachio-céphaliques symétriques, qui bientôt donnent naissance aux sous-clavières et aux carotides, d'une façon symétrique.

Chez le chat et le chien (fig. 64), la carotide gauche vient prendre naissance sur le tronc brachio-céphalique droit qui devient ainsi générateur de trois grosses artères, tandis que la sous-clavière gauche est seule à naître directement de l'aorte.

La disposition est la même chez le porc.

Les gros troncs artériels du lapin et du cobaye sont disposés comme ceux du chien.

Chez le cheval et le mouton (fig. 65), la sous-clavière

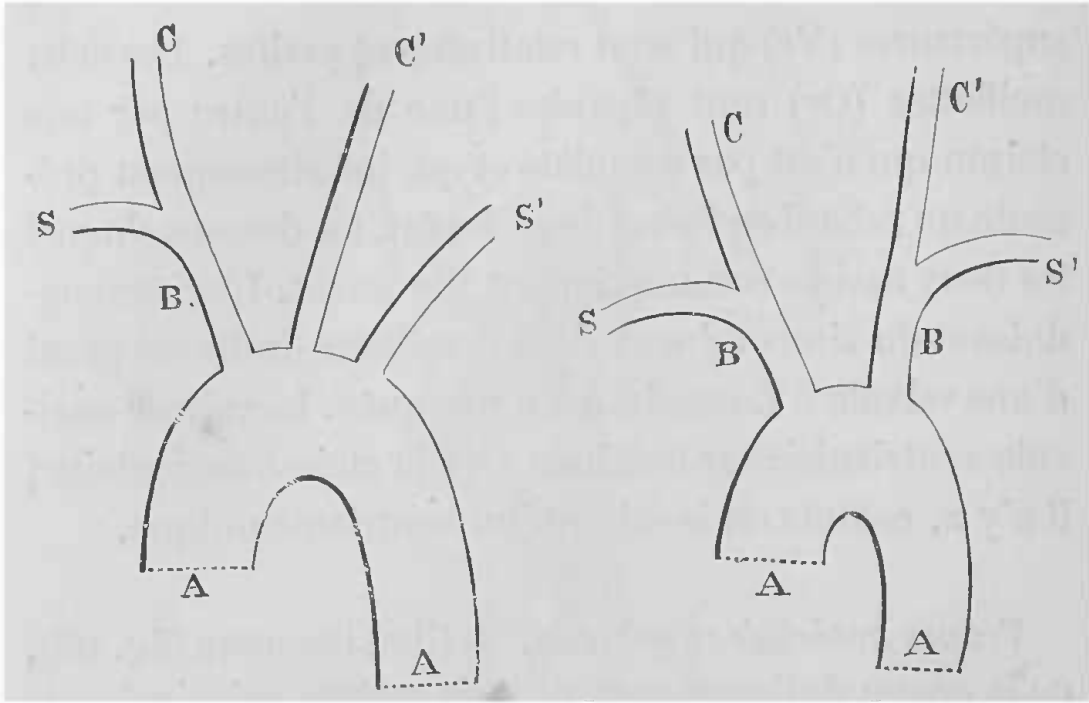


FIG. 62. — Troncs artériels, homme, castor (Cl. Bernard)

FIG. 63. — Troncs artériels, chauve-souris, taupe (Cl. Bernard).

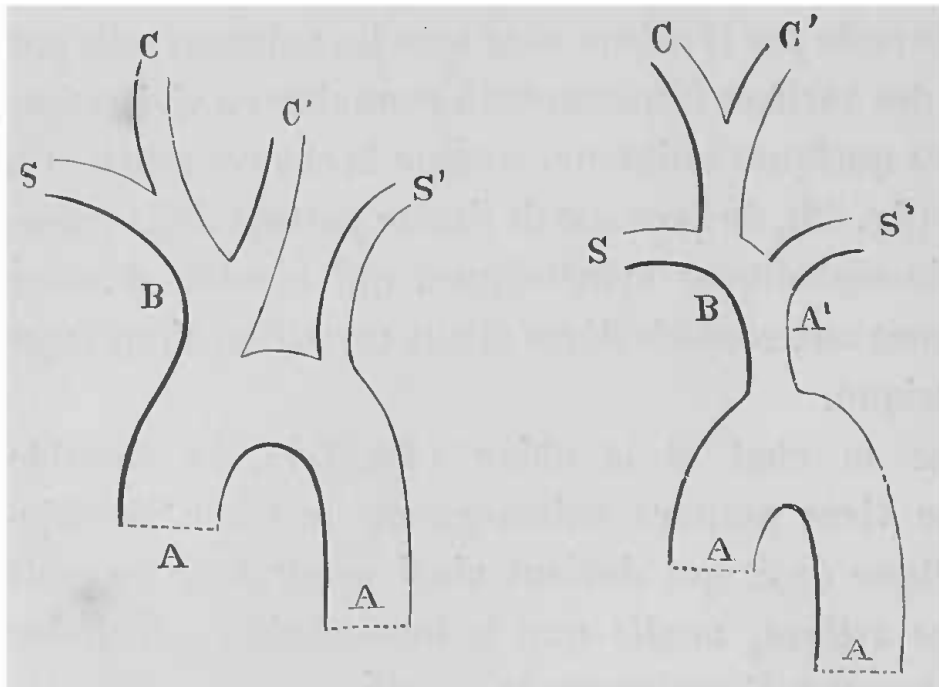


FIG. 64. — Troncs artériels, chien, chat, porc (Cl. Bernard).

FIG. 65. — Troncs artériels, cheval, mouton (Cl. Bernard).

Dans toutes ces figures, A, A désigne la crosse de l'aorte. — S, la sous-clavière droite. — S', la sous-clavière gauche. — C et C', les carotides primitives droite et gauche. — B ou B, B, le ou les troncs brachio-céphaliques. — A', l'aorte antérieure quand elle existe (cheval).

gauche naît d'un tronc commun à toutes les artères de la région antérieure du corps, que l'on appelle l'aorte antérieure, qui se divise en deux branches qui constituent les troncs brachiaux ou artères axillaires; le tronc brachial droit est un peu plus fort que le gauche, parce qu'il fournit les artères de la tête. Celles-ci naissent en effet à très peu de distance de son origine, par un tronc commun, le tronc céphalique, qui vers l'entrée de la poitrine se bifurque en deux carotides primitives.

Chez les oiseaux l'aorte, presque aussitôt après sa naissance, se divise en trois grosses branches. Celle de droite se recourbe pour former la véritable aorte postérieure descendante, la branche moyenne constitue la sous-clavière droite, et la branche gauche, la sous-clavière gauche. De chacune de ces sous-clavières part une grosse branche qui se divise plus tard en carotide primitive et vertébrale. Les axillaires, comme les sous-clavières, présentent chez les oiseaux un volume relativement très considérable.

Chez la grenouille (fig. 61), ainsi que nous l'avons dit pour le cœur, deux aortes naissent du bulbe artériel; une descend du côté droit, l'autre du côté gauche, pour venir s'anastomoser et former à la région dorsale une seule aorte descendante.

Nous devons signaler aussi quelques particularités dans le système des gros troncs veineux, chez les espèces qui servent le plus en vivisection.

Comme chez l'homme, l'on rencontre chez le *chien* une veine cave supérieure et une veine cave infé-

rière (fig. 66, 70). La première est le résultat du confluent des deux troncs veineux brachio-céphaliques. Seulement ces deux veines se continuent presque l'une avec l'autre en droite ligne, au point où elles viennent s'aboucher dans l'oreillette droite (fig. 78).

Le *cheval* a une veine cave antérieure et une veine cave postérieure.

La veine cave antérieure correspond à l'aorte antérieure, elle est formée par les deux jugulaires et les deux veines axillaires, et s'insère sur le plafond de l'oreillette droite.

La veine cave postérieure dont les racines sont formées par les troncs pelvi-cruraux et qui reçoit la veine porte, traverse le centre aponévrotique du diaphragme, et va s'ouvrir dans la partie postérieure et externe de l'oreillette droite.

Chez le *lapin*, les deux troncs veineux brachio-céphaliques ne se réunissent pas en une veine cave supérieure unique, ils vont s'aboucher séparément dans l'oreillette droite (fig. 69), ce qui fait que chez cet animal, on rencontre deux veines caves supérieures. Quant à la veine cave inférieure, elle présente la même disposition que chez le chien, c'est-à-dire, qu'elle se continue presque en ligne droite avec la veine cave supérieure droite, au point où ces deux veines s'ouvrent dans l'oreillette.

FIG. 66. -- C, cœur. — IV, veine cave inférieure. — *c, r*, vaisseaux cruraux. — *b, b*, vaisseaux axillaires. — J, veine jugulaire (externe). — S, veine cave supérieure. — A, crosse de l'aorte. — A', aorte abdominale. — R, les reins. — C, C artères carotides de chaque côté de la trachée (Cl. Bernard).



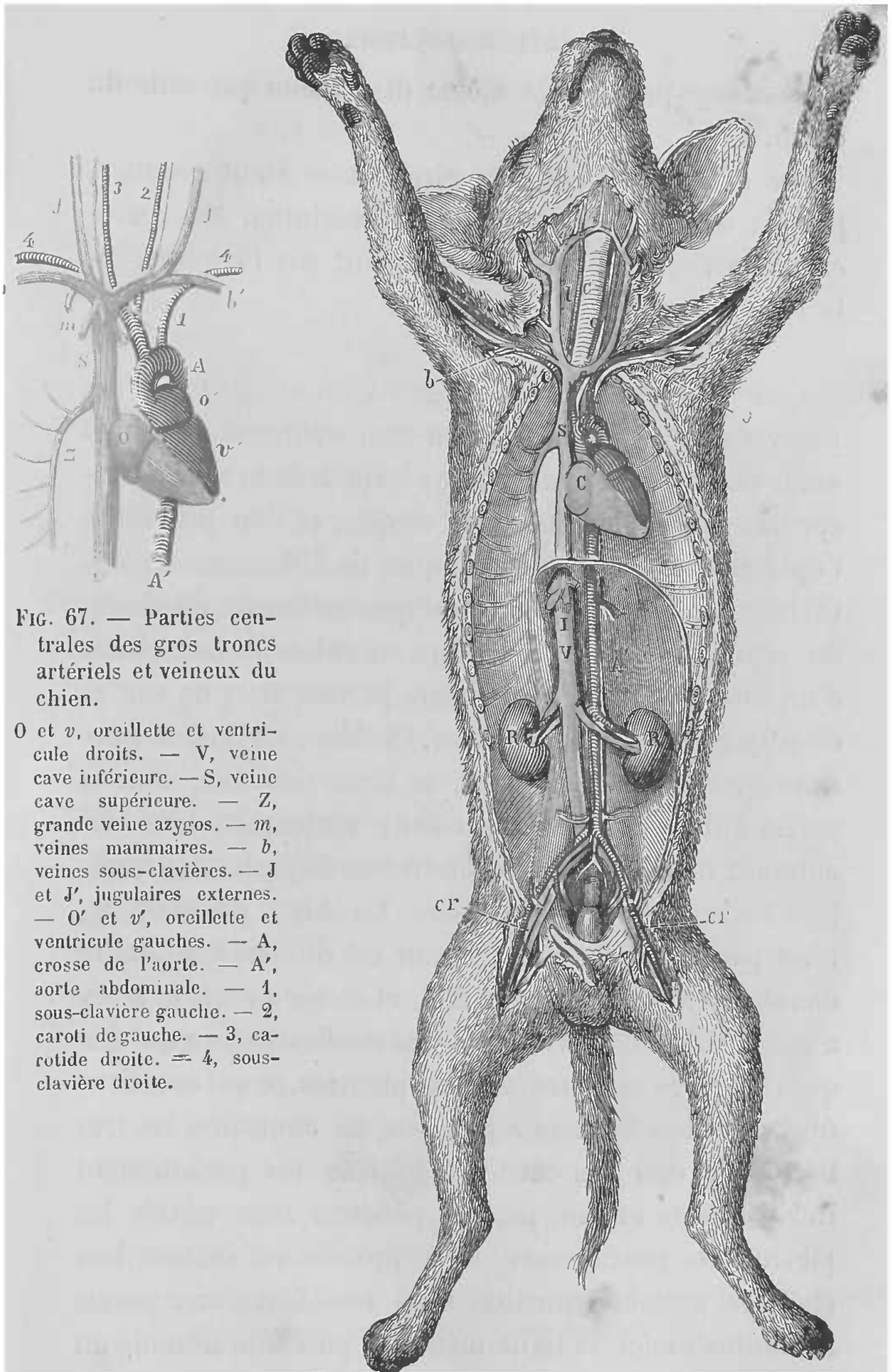


FIG. 67. — Parties centrales des gros troncs artériels et veineux du chien.

O et v, oreillette et ventricule droits. — V, veine cave inférieure. — S, veine cave supérieure. — Z, grande veine azygos. — m, veines mammaires. — b, veines sous-clavières. — J et J', jugulaires externes. — O' et v', oreillette et ventricule gauches. — A, crosse de l'aorte. — A', aorte abdominale. — 1, sous-clavière gauche. — 2, caroti de gauche. — 3, carotide droite. — 4, sous-clavière droite.

FIG. 66. — Disposition de l'ensemble des gros vaisseaux chez le chien.

Le *cobaye* présente la même disposition que celle du chien.

Ces notions sur le centre circulatoire étant connues, je vais aborder maintenant la description des principales vivisections qui se pratiquent sur l'appareil de la circulation.

*Cœur.* — Pour mettre le cœur à nu et en étudier les mouvements, on commence par fixer solidement l'animal sur le dos, puis on l'anesthésie ; les poils de la région précordiale sont soigneusement coupés, et l'on procède à l'opération qui peut se pratiquer de différentes façons. Ou bien, l'on se contente de pratiquer au thorax, au niveau du cœur, une petite ouverture en enlevant une partie d'un intercostal. Cette ouverture permet alors de voir et de palper une portion du cœur. Ou bien, on fend le sternum d'un jeune animal sur la ligne médiane, dans la partie qui correspond au cœur ; seulement, tous les animaux ne présentent pas une même disposition permettant facilement cette vivisection. Le chien, par exemple, n'est pas favorable, car son cœur est difficile à atteindre dans la poitrine, vu sa mobilité, et en même temps il n'y a pas chez lui de véritable cavité médiastine, ce qui fait que l'on ouvre toujours la cavité pleurale, ce qui constitue une condition fâcheuse. Le lapin, au contraire, est très bon pour cela ; sa cavité médiastine est parfaitement indépendante et l'on peut y pénétrer sans ouvrir les plèvres. On peut encore, et ce procédé est surtout bon chez les grands animaux, faire une fente aux parois abdominales sur la ligne médiane, puis une seconde au diaphragme au niveau du point où se trouve la cavité

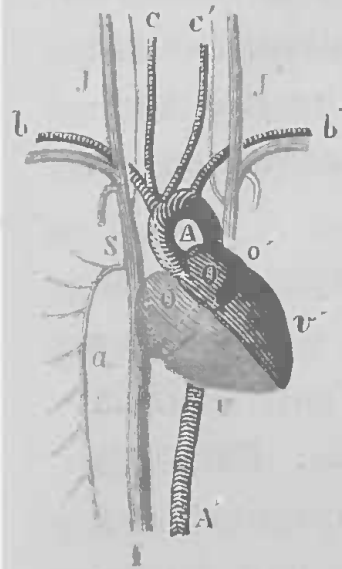


FIG. 68. — Parties centrales des gros troncs artériels et veineux du lapin.

O et v, oreillette et ventricule droits. — I, veine cave inférieure. — S, veine cave supérieure droite. — a, grande veine azygos. — J et J', veines jugulaires droite et gauche : cette dernière, après avoir reçu la sous-clavière correspondante, va se jeter directement dans l'oreillette. (Il y a donc deux longs troncs braehio-céphaliques veineux, et, à proprement parler, pas de veine cave supérieure.)

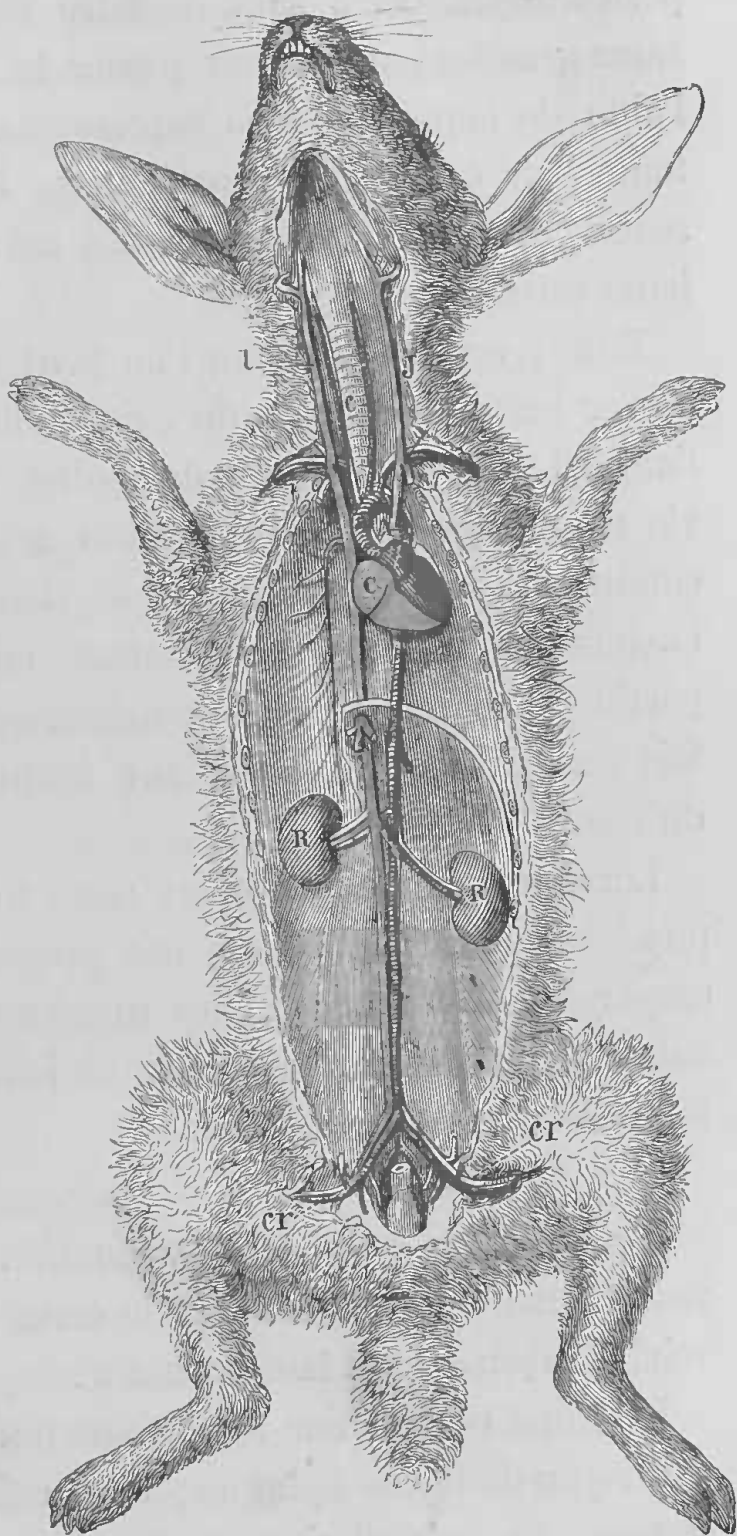


FIG. 69. — Disposition de l'ensemble des gros troncs artériels et veineux chez le lapin (lettres comme dans la figure 66) (Cl. Bernard).

A, crosse de l'aorte. — A', aorte abdominale. — C, C', carotides. — b, b', artères sous-clavières.

péricardique. On a soin de faire ces deux ouvertures assez grandes pour laisser passer le bras et la main, à l'aide de laquelle on va explorer les ventricules dans toute leur étendue, les oreillettes, l'origine des vaisseaux et même l'intérieur des cavités cardiaques et leurs valvules.

Enfin, un procédé que l'on peut employer pour observer les mouvements du cœur ralentis, c'est de tuer l'animal par la section du bulbe et d'entretenir la vie en pratiquant la respiration artificielle. Dans ces conditions, l'on peut ouvrir le thorax, comme nous l'avons dit plus haut, et même enlever une bonne partie des parois costales gauches, en respectant toutefois les cartilages costaux sur lesquels bat la pointe du cœur.

Lorsque l'on veut étudier dans tous ses détails la physiologie du cœur, tous ces procédés peuvent être employés tour à tour; car les uns complètent ce que les autres n'ont pas pu faire voir et les indications qu'ils fournissent sont toutes bonnes.

*Mise à nu du cœur de la grenouille.* — Lorsque l'on veut mettre à nu ou extirper le cœur de la grenouille, voici la façon dont il faut procéder.

L'animal est fixé sur le dos, sur une plaque de liège, au moyen de fortes épingles; avec des pinces on saisit la peau de la région sternale, et, au moyen de petits ciseaux courbes, on la coupe de façon à dénuder depuis les clavicules jusqu'à la partie médiane de l'abdomen. On fracture les clavicules en les sectionnant avec les ciseaux, puis, on incise la paroi tho-

racique de manière à former un petit lambeau que l'on relève et qui comprend tout le sternum. Le péricarde se trouve ainsi découvert, on l'incise largement en ayant soin de ne pas toucher le cœur ni les gros vaisseaux. Le cœur ne tarde pas à faire hernie et à se dégager à travers cette ouverture. Il est très facile alors, ou de lier ses vaisseaux, ou de l'extirper, suivant le but recherché.

Je ne vais pas maintenant décrire toutes les opérations qui se pratiquent sur les vaisseaux sanguins, car je sortirais alors des bornes d'un manuel. Mais je vais indiquer les rapports des vaisseaux sur lesquels on opère, par région, ce qui évitera bien des longueurs et bien des redites, et je me bornerai à indiquer les principales opérations.

*Vaisseaux du cou.* — Les vaisseaux du cou sur lesquels on pratique des opérations sont les carotides et les jugulaires.

Les *carotides* naissent de la crosse de l'aorte, mais comme je l'ai indiqué plus haut, chez tous les animaux le point d'origine ne présente pas la même disposition ; à part cela, les rapports et la situation sont toujours les mêmes au cou. Ce vaisseau monte le long du tube trachéal au milieu d'une gaine conjonctive qui renferme aussi le pneumogastrique (fig. 115, 118), le grand sympathique, ou le cordon vago-sympathique chez le chien et le cheval, et la veine jugulaire profonde, beaucoup plus petite que la superficielle, et qui accompagne l'artère carotide.

Les *jugulaires* comme les *carotides* présentent, ainsi

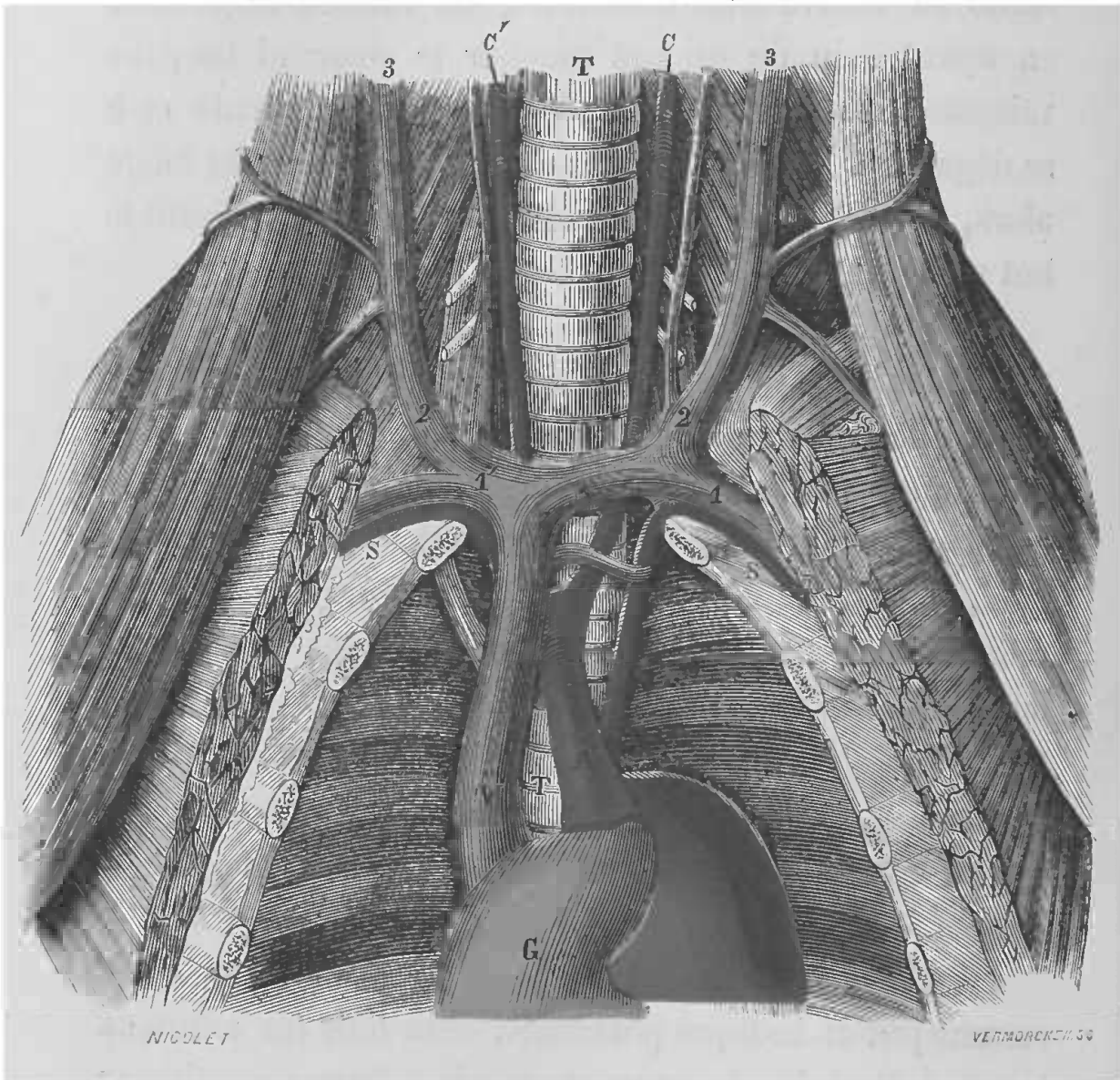


FIG. 70. — Veines du cou chez le chien.

C, cœur (oreillette droite). — T, T, trachée. — A, aorte (la crosse de l'aorte est vue par son bord droit, de sorte que l'on n'aperçoit pas l'ensemble de sa courbe). — S, S, artères sous-clavières. — C, C', artères carotides. — V, veine cave supérieure. — 1, 1', veines sous-clavières. — 2, 3, et 2', 3', veines jugulaires externes (en dedans desquelles on aperçoit les jugulaires internes, sous forme d'un vaisseau très grêle, on voit notamment la jugulaire interne gauche se jeter en 2 dans la jugulaire externe) (Cl. Bernard).

que je l'ai dit plus haut, des différences dans leur point

de terminaison et même dans leur nombre. C'est ainsi que, chez le cheval, il n'y a qu'une veine jugulaire satellite de l'artère carotide. Elle commence en arrière et au-dessous de l'articulation de la mâchoire par deux gros troncs, la temporale superficielle et la maxillaire interne, elle se dirige en bas et en arrière dans l'épaisseur de la parotide, puis dans l'interstice compris entre les bords adjacents des muscles mastoïdo-huméral et sterno-maxillaire. Elle gagne l'extrémité inférieure de l'encolure et se termine en se réunissant avec celle du côté opposé, pour former ce que l'on appelle le confluent des jugulaires, qui reçoit les veines axillaires, est compris entre les deux premières côtes et est situé sous la trachée, au milieu des ganglions lymphatiques de l'entrée de la poitrine.

Contrairement à la disposition qui existe chez l'homme, la jugulaire externe chez le chien, le lapin, le cobaye, est beaucoup plus développée que la jugulaire interne; c'est toujours sur cette jugulaire externe que l'on agit, car elle est superficielle et très volumineuse; seulement il faut se tenir en garde contre un accident qui peut arriver lorsque l'on ouvre une veine dans le voisinage de la cavité thoracique, c'est l'introduction de l'air dans le courant de la circulation. La jugulaire externe est superficiellement placée, car elle n'est recouverte que par la peau, le peaussier et une lamelle de tissu cellulo-adipeux. Sa direction générale est suivant une ligne partant de l'angle de la mâchoire, où elle naît de deux branches principales qui encadrent la glande sous-maxillaire, et qui reçoivent ses veines (fig. 71), pour venir aboutir au milieu de l'espace qui sépare l'articulation de l'épaule



du sternum, en croisant très obliquement le mastoïdo-huméral.

La position de ces deux principaux vaisseaux étant connue, il ne sera pas difficile de les mettre à nu en procédant comme il suit :

L'animal est fixé sur le dos, la tête est solidement




FIG. 71. — Veines de la glande sous-maxillaire.

*g*, glande sous-maxillaire. — *j*, veine jugulaire externe se divisant en deux branches. — *j'* et *j''*, veines qui circonscrivent la glande. — *d*, veine glandulaire antérieure. — *d'*, veine glandulaire postérieure (Cl. Bernard).

maintenue dans l'extension, de façon à tendre la région du cou, et l'on coupe les poils de la zone dans laquelle on va opérer. D'après la situation que nous avons indiquée pour la carotide et la jugulaire, l'incision doit se pratiquer sur des points différents, suivant que l'on recherche l'artère ou la veine.



Pour rechercher l'*artère carotide*, on peut faire l'incision dans la direction de ce vaisseau, c'est-à-dire, sur une ligne allant de l'angle de la mâchoire vers la partie externe du sternum, mais il faut contourner ou couper le sterno-mastoïdien et ensuite l'accès est moins commode.

Il vaut bien mieux, pour rechercher la carotide, opérer sur la partie médiane. Sur le devant de la trachée, l'on fait sur le raphé du cou une incision longitudinale de quelques centimètres, suivant la grosseur de l'animal, comprenant la peau, jusqu'au feuillet aponévrotique qui réunit les deux bords des sterno-mastoïdiens, on étanche soigneusement le sang, et l'on saisit avec des pinces le feuillet aponévrotique, de façon à pouvoir le sectionner avec des ciseaux ou encore mieux sur la sonde cannelée; à partir de ce moment, l'on met de côté les instruments mousses; on détruit avec la sonde cannelée le tissu cellulaire qui se trouve sur les côtés de la trachée, et qui unit le sterno-hyoïdien avec le sterno-mastoïdien que l'on écarte un peu en dehors, et au-dessous duquel on rencontre l'artère accompagnée du pneumogastrique, du sympathique et du dépresseur chez le lapin, du vago-sympathique, chez le chien, et de la veine jugulaire interne. On ouvre la gaine qui enveloppe les nerfs et le vaisseau avec de grandes précautions, pour ne pas tirailler les nerfs, et l'artère dénudée dans une certaine étendue au moyen d'un instrument mousse, est soulevée sur des anses de fil que l'on passe, soit au moyen d'une aiguille recourbée, comme l'aiguille de Deschamps, soit au moyen d'une pince courbe.

Lorsque l'on veut introduire dans une artère soit une

canule, et nous recommandons le modèle de François-Franck (fig. 72), soit un instrument quelconque, il faut avoir soin d'isoler une certaine étendue du vaisseau et d'arrêter momentanément la circulation, dans le point où doit se pratiquer l'ouverture. Dans ce but, il faut rejeter les ligatures qui ont l'inconvénient de couper une partie des tuniques artérielles et qui laissent après le

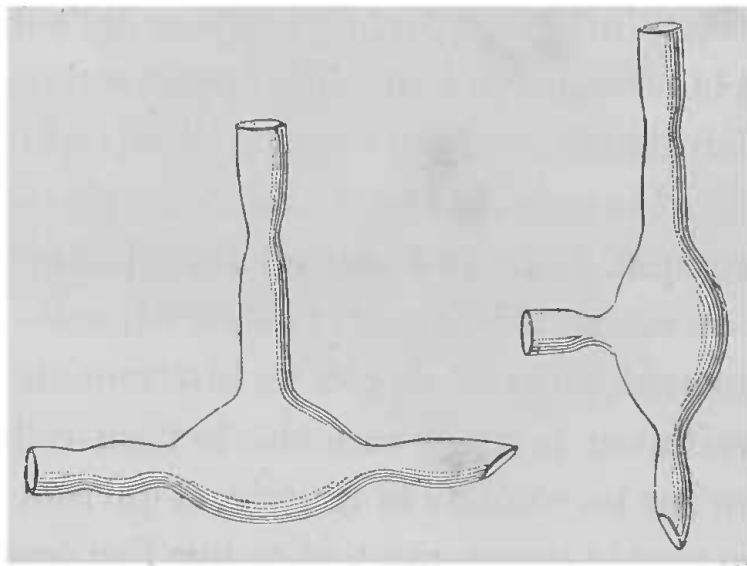


FIG. 72. — Canules pour les artères du chien et du lapin.

calibre du vaisseau en partie obstrué, et l'on se sert de deux serre-fines que l'on place l'une sur la portion centrale et l'autre sur la portion périphérique ; on a ainsi une partie de l'artère privée de circulation et sur laquelle on peut manœuvrer sans être gêné par le sang. On se sert encore très avantageusement, pour arrêter momentanément la circulation, d'un petit compresseur spécial (fig. 73) que M. François-Franck a fait construire sur le modèle des lithotriteurs et qui, comme les pinces dites presse-artères,

ne broie pas les tuniques du vaisseau. Cet instrument dont on fait varier la longueur et le volume suivant la profondeur et le calibre des artères, se compose de deux branches, une mâle, l'autre femelle. Quand l'artère est embrassée par la branche femelle (F), on fait glisser la branche mâle (M) jusqu'à aplatir complètement le vaisseau, et on la fixe en faisant tourner le bouton mobile B autour et en dedans de la saillie V qui est obliquement taillée; les deux pièces V et B tournent à frottement l'une sur l'autre. L'ouverture de l'artère se fait exactement comme nous l'avons dit pour la veine, à propos des injections intra-veineuses (p. 50), c'est-à-dire,




FIG. 73. — Compresseur de François-Franck.

F, branche femelle embrassant l'artère. — M, branche mâle. — B, bouton mobile tournant autour et en dedans de la saillie V et servant à fixer la branche mâle.

qu'au moyen de petits ciseaux, on pratique une ouverture en V qui permet facilement l'introduction d'une canule, d'un manomètre, etc. Il suffit alors de fixer, au moyen d'un lien, fortement le vaisseau sur l'instrument et d'enlever le compresseur de la portion centrale de l'artère. La situation de la carotide étant la même chez tous les animaux mis en usage, le procédé que je viens de décrire est bon pour tous, et de plus, en pratiquant l'incision sur la ligne médiane, on peut découvrir ou le vaisseau droit ou le vaisseau gauche, et même les deux carotides sur le même animal.

Pour rechercher la *jugulaire*, l'incision se pratique sur une ligne suivant la direction du vaisseau (fig. 74-76),

c'est-à-dire partant de l'angle de la mâchoire, pour venir aboutir sur le milieu de l'espace qui sépare l'épaule du sternum ; car l'artère et la veine forment les deux côtés d'un triangle qui aurait pour base la moitié de l'espace qui sépare le sternum de l'articulation de l'épaule.

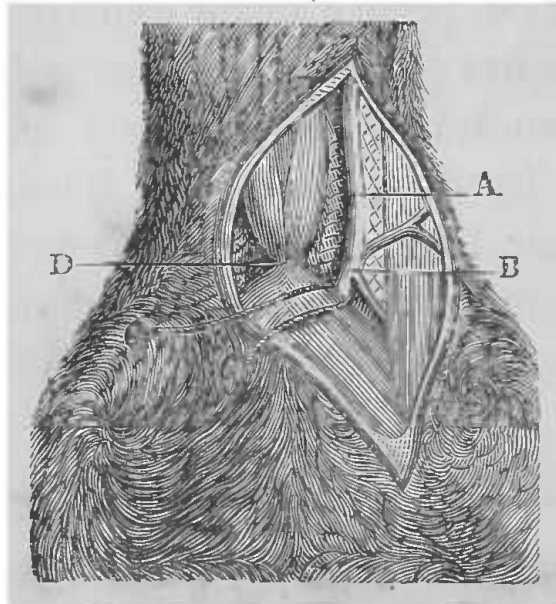


FIG. 74. — Mise à nu de la veine jugulaire (Cl. Bernard).

A, veine jugulaire. — B, point par où doit pénétrer la sonde cardiaque. — D, insertion inférieure des sterno hyoïdiens. — C, C, lien passé au-dessous de la jugulaire.

L'animal est fixé de la même façon que pour la recherche de la carotide, la tête maintenue dans l'extension (fig. 75). Vers la partie médiane de la ligne que j'ai indiquée comme étant la direction du vaisseau, et dans la direction de cette ligne, après avoir coupé les poils, on pratique une incision qui doit avoir plusieurs centimètres, plus ou moins grande suivant la grosseur de l'animal. Cette incision doit comprendre les couches suivantes (fig. 75, 76), chez le chien comme chez le lapin : la peau, le peaussier et le tissu cellulo-adipeux. Généralement il vaut mieux inciser ces parties couche par couche, en se servant de la sonde cannelée à mesure que l'on se rapproche de la

veine, pour ne pas s'exposer à la blesser. Lorsque l'inci-

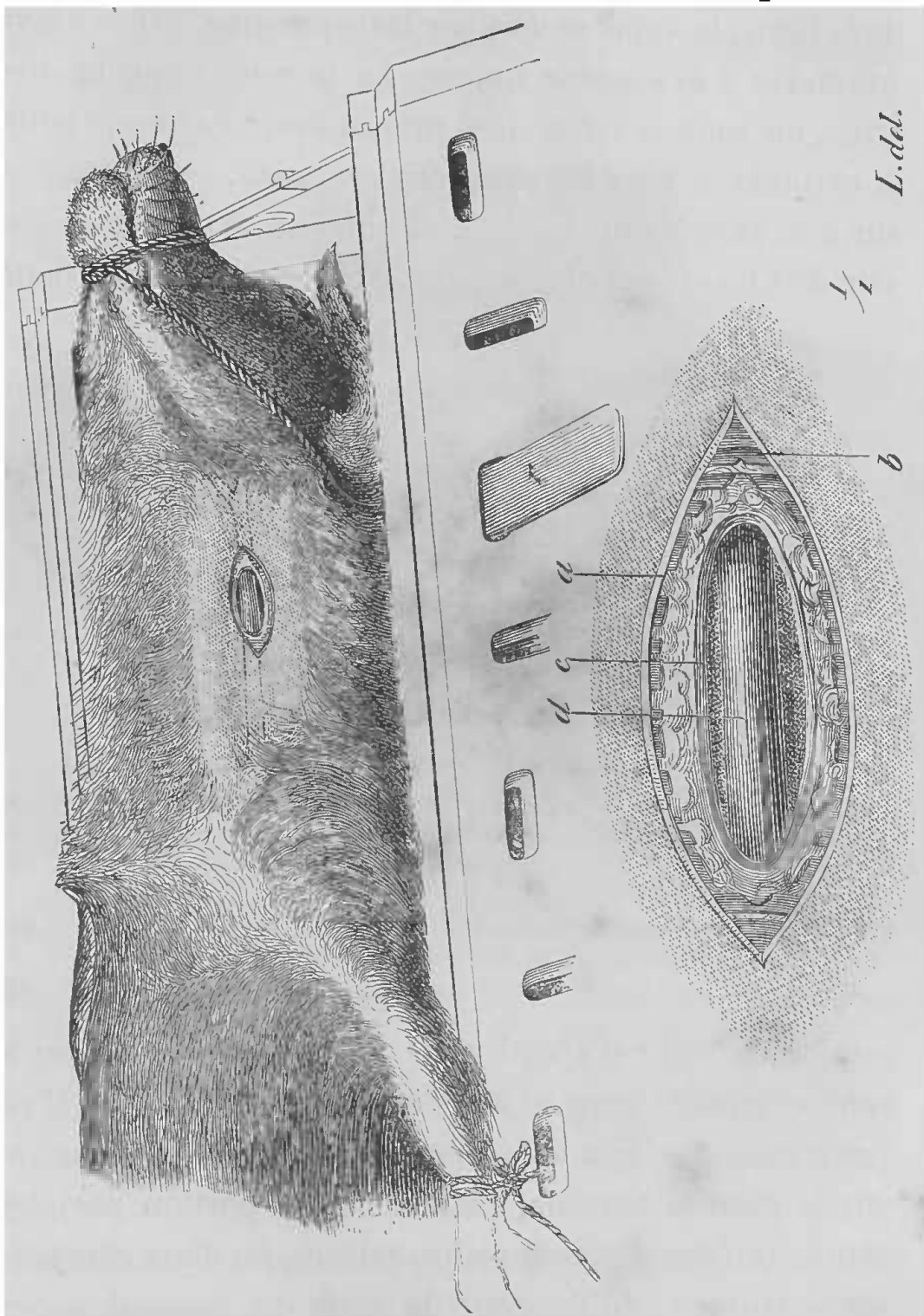


FIG. 75. — Manuel opératoire de la mise à nu de la veine jugulaire externe.

Le chien est fixé dans la gouttière : le trajet et l'origine de la jugulaire externe sont indiqués par des lignes ponctuées. La petite figure montre les couches successivement divisées pour arriver sur la veine. — *a*, peau. — *b*, fibres du muscle peaussier. — *c*, lamelles du tissu cellulo-adipeux. — *d*, la veine jugulaire externe (Cl. Bernard).

sion se fait bien dans la position voulue, après la section de la peau, la veine se voit par transparence, grâce à son volume et à sa couleur foncée. La dernière couche incisée, on isole la veine avec précaution, et comme pour la carotide et tous les vaisseaux sanguins, on la soulève sur une anse de fil. La portion que l'on se propose d'ouvrir doit ici encore être privée de circulation et cela dans

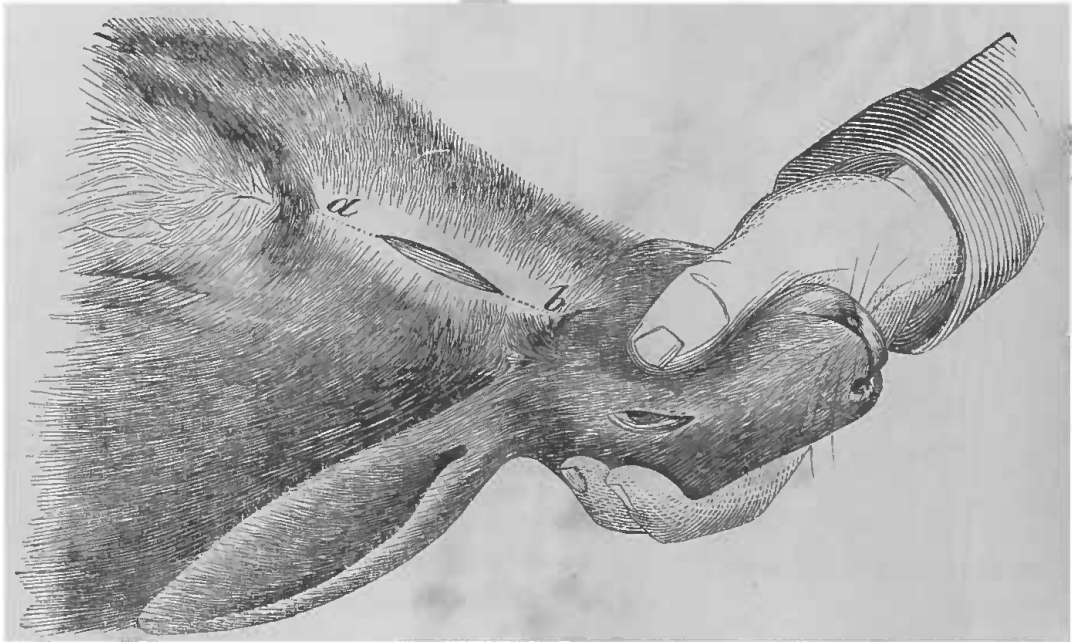

FIG. 76. — Veine jugulaire du lapin; direction de l'incision (*a*, *b*) par laquelle on arrive sur cette veine (Cl. Bernard).

un double but : d'abord pour ne pas être gêné par le sang et ensuite pour éviter l'introduction de l'air. C'est pour cela que l'on doit placer, ou deux ligatures, une sur la portion centrale, l'autre sur la portion périphérique; ou deux pinces presse-artères, ou deux compresseurs (voy. p. 145). Pour le reste du manuel opératoire, ouverture, fixation d'une canule, etc., je n'ai rien de plus à dire que ce qui a été dit à propos des injections intra-veineuses (p. 50) et de la carotide (p. 144).

Les expérimentations qui se pratiquent sur ces deux vaisseaux sont très nombreuses : une des plus spéciales est le cathétérisme du cœur (fig. 77, 79).

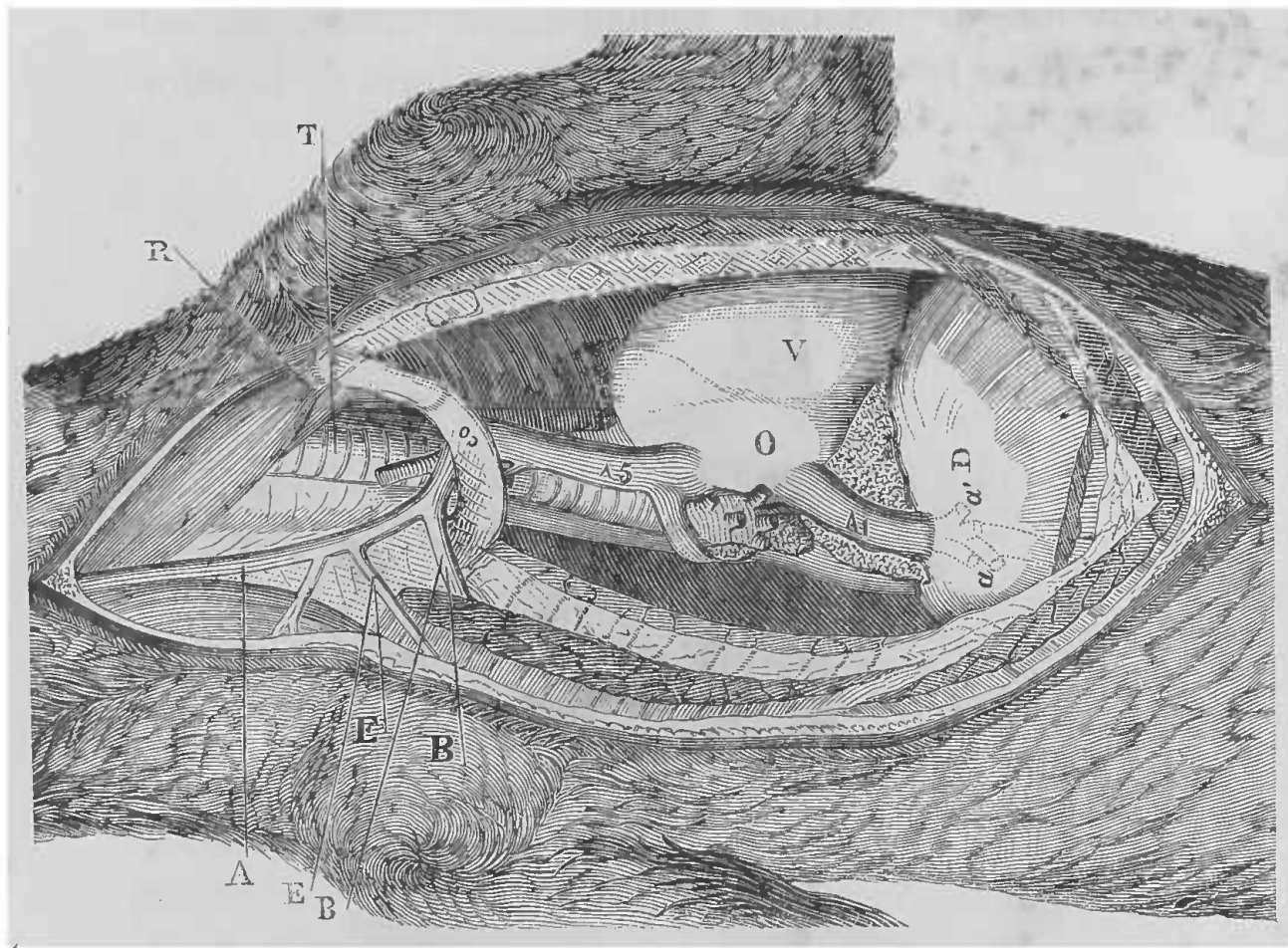


FIG. 77. — Cœur et veines caves (du chien). — Anatomie topographique pour le cathétérisme du cœur et des gros vaisseaux (Cl. Bernard).

A, veine jugulaire externe. — B, B, veine sous-clavière. — D, diaphragme. — E, E, veine scapulaire. — O, oreillette. — V, ventricule. — R, insertion inférieure du sterno-hyoïdien. — T, trachée. — Co, 1<sup>re</sup> côte — A5, veine cave supérieure. — A1, veine cave inférieure. — a, a', veines sus-hépatiques coupées.

*Faciale chez le cheval.* — Parmi les artères de la portion antérieure du corps de l'animal, il y en a une qui par sa position superficielle et son volume chez les gros animaux, comme chez le cheval, sert quelquefois dans les expériences : c'est la faciale ou artère maxillaire externe, branche de la carotide externe. Cette artère, qui vient se



distribuer à la face, est profondément située à son origine, mais ce n'est point là qu'il faut aller la rechercher. L'endroit où elle est facilement accessible, c'est lorsque devenant véritablement faciale, elle est logée dans la scissure maxillaire, en avant de la veine

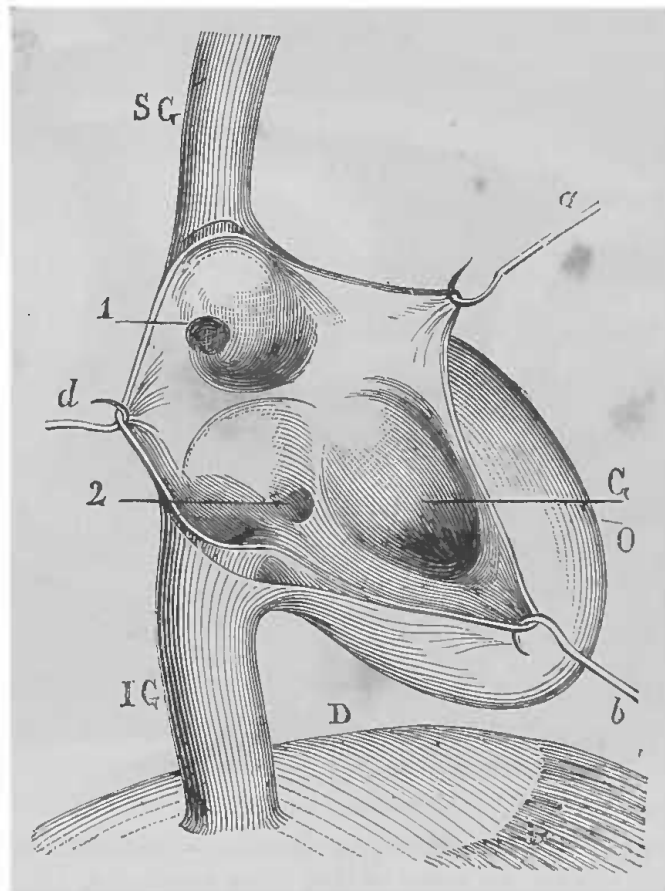


FIG. 78. — Embouchures des veines caves dans le cœur (Cl. Bernard).

SG, veine cave supérieure. — IG, veine cave inférieure. — D, diaphragme. — G, ventricule ouvert. — a, b, d, crochets écartant les parois du cœur ouverte 1, ouverture de la veine azygos. — 2, ouverture de la veine corona

faciale et du conduit parotidien (fig. 39, p. 68); elle monte là avec ces deux canaux le long du bord antérieur du masséter, sur le maxillo-labial et le buccinateur, au-dessous du peaussier, du zygomato-labial et des ramifications du nerf facial qui la croisent perpendiculairement. Pour la mettre à nu, il suffit d'inciser les



parties indiquées, sur un point quelconque de son trajet, sur le bord antérieur du masséter (fig. 39, 111).

Ce n'est qu'exceptionnellement que l'on a à découvrir les *vaisseaux axillaires*, que l'on mettra facilement à nu en faisant une incision dans le creux de l'aisselle, sur le paquet vasculo-nerveux que l'on sent facilement à travers la peau.

*Vaisseaux du pli de l'aîne.* — Après les vaisseaux du cou, ceux dont on se sert le plus sont les vaisseaux du pli de l'aîne. Chez tous les animaux la disposition anatomique de ces vaisseaux ne présente rien de spécial. Comme chez l'homme, la veine crurale est située en dedans, le nerf crural en dehors et l'artère entre les deux. La veine accompagnant l'artère, la même incision permet d'arriver sur l'un et l'autre vaisseau en procédant de la façon suivante.

L'animal est fixé sur le dos, les membres postérieurs étendus et un peu écartés ; l'on coupe les poils généralement assez rares dans cette région, et le meilleur point de repère que l'on puisse indiquer, c'est de rechercher vers le milieu du pli de l'aîne, avec le doigt, les battements artériels. L'on pratique alors vers le milieu du pli de l'aîne, en se tenant un peu haut, une incision dirigée dans le sens des vaisseaux, c'est-à-dire suivant une ligne qui, partant du milieu du pli de l'aîne, viendrait aboutir au côté interne du genou. Cette incision (fig. 79) doit comprendre la peau, le tissu cellulaire sous-cutané, puis sur la sonde cannelée on coupe l'aponévrose qui recouvre le paquet vasculo-nerveux que l'on aperçoit entre le couturier et les adducteurs. En suivant les préceptes déjà in-

digués, on isole le vaisseau sur lequel doit porter




FIG. 79. — Pli de l'aîne chez le chien.

*a*, veine crurale. — *b*, artère crurale. — *c*, nerf crural. — *d*, peau et lèvres de l'incision. — *e*, aponévrose crurale et gaine des vaisseaux incisés. — *f*, *f'*, muscles adducteurs. — *g*, le couturier. — *h*, *h*, fil passé au-dessous de la partie supérieure (centrale) de la veine. — *h'*, *h''*, fil passé au-dessous de la partie périphérique (Cl. Bernard).

l'investigation et on le soulève sur une anse double de fil

*Veines de la patte postérieure.* — Les veines du membre postérieur pouvant servir à quelques expériences, je vais faire connaître ici leur disposition anatomique. Ces veines sont au nombre de trois : la grande saphène à la partie interne, la petite saphène à la partie externe et la veine tibiale antérieure à la face antérieure du mollet.

La grande veine saphène est formée par deux autres veines importantes, l'une qui est le résultat des veines antéro-latérales des orteils, des rameaux de la racine du pied et du talon ; l'autre qui prend naissance aux dépens des petites veines de la racine du pied et de la face postérieure du talon et de l'articulation tibio-tarsienne. On trouve cette veine sur une ligne allant du bord interne de la rotule à l'apophyse du tibia ; en sectionnant la peau derrière cette apophyse, longitudinalement, on met facilement la veine à nu.

La petite veine saphène est formée par les veines antéro-latérales des orteils, par la veine interosseuse externe du pied et par les petites veines de l'articulation du talon. Cette veine peut être facilement découverte en incisant la peau et l'aponévrose sur le côté externe, au point où les muscles du mollet se continuent avec le tendon d'Achille.

La veine tibiale antérieure est souvent double, elle est formée par les veines interosseuses de la face interne du pied ; elle est placée profondément contre l'os ; pour la découvrir, il faut faire une incision longitudinale qui correspond au bord postérieur du muscle tibial postérieur, près de l'articulation du talon.

*Vaisseaux de l'abdomen.* — La plupart des expérien-

ces sur la circulation se pratiquent sur les vaisseaux indiqués jusqu'à présent, mais comme on peut avoir à opérer sur la veine porte ou sur l'aorte abdominale, je vais indiquer la façon dont Cl. Bernard arrivait sur ces vaisseaux :

L'animal est solidement maintenu sur le côté gauche; après les préparatifs d'usage, on pratique dans l'hypochondre droit une incision oblique, étendue depuis l'articulation de la dernière côte à la colonne vertébrale, jusqu'au bord externe du muscle droit abdominal au niveau de la crête de l'os des îles. Lorsqu'on est arrivé dans la cavité abdominale, il faut empêcher l'éventration d'avoir lieu et maintenir le paquet intestinal refoulé du côté gauche. On aperçoit alors au fond de la plaie le tronc de la veine cave, ainsi que les veines rénales qui s'y abouchent. Le rein droit est placé dans l'angle le plus élevé de la plaie, couché sur l'articulation de la dernière côte. Dans le fond de la même plaie se rencontre encore, parallèlement au tronc de la veine cave inférieure et à gauche d'elle, l'aorte ventrale que l'on reconnaît très facilement à ses battements, mais dont le calibre est masqué par du tissu cellulaire et par un grand nombre de rameaux nerveux qui l'entourent. Enfin, on aperçoit à droite et en haut, au-dessous de l'anse du duodénum, les veines mésentériques principales qui remontent vers le tronc de la veine porte, qui est située au-dessous du foie.

Pour arriver sur la veine porte chez le pigeon (fig. 80), voici le manuel opératoire indiqué par Cl. Bernard.

Sur le côté droit de l'abdomen, immédiatement au-dessous des muscles pectoraux, on fait une incision

oblique en suivant le bord inférieur du sternum. Après

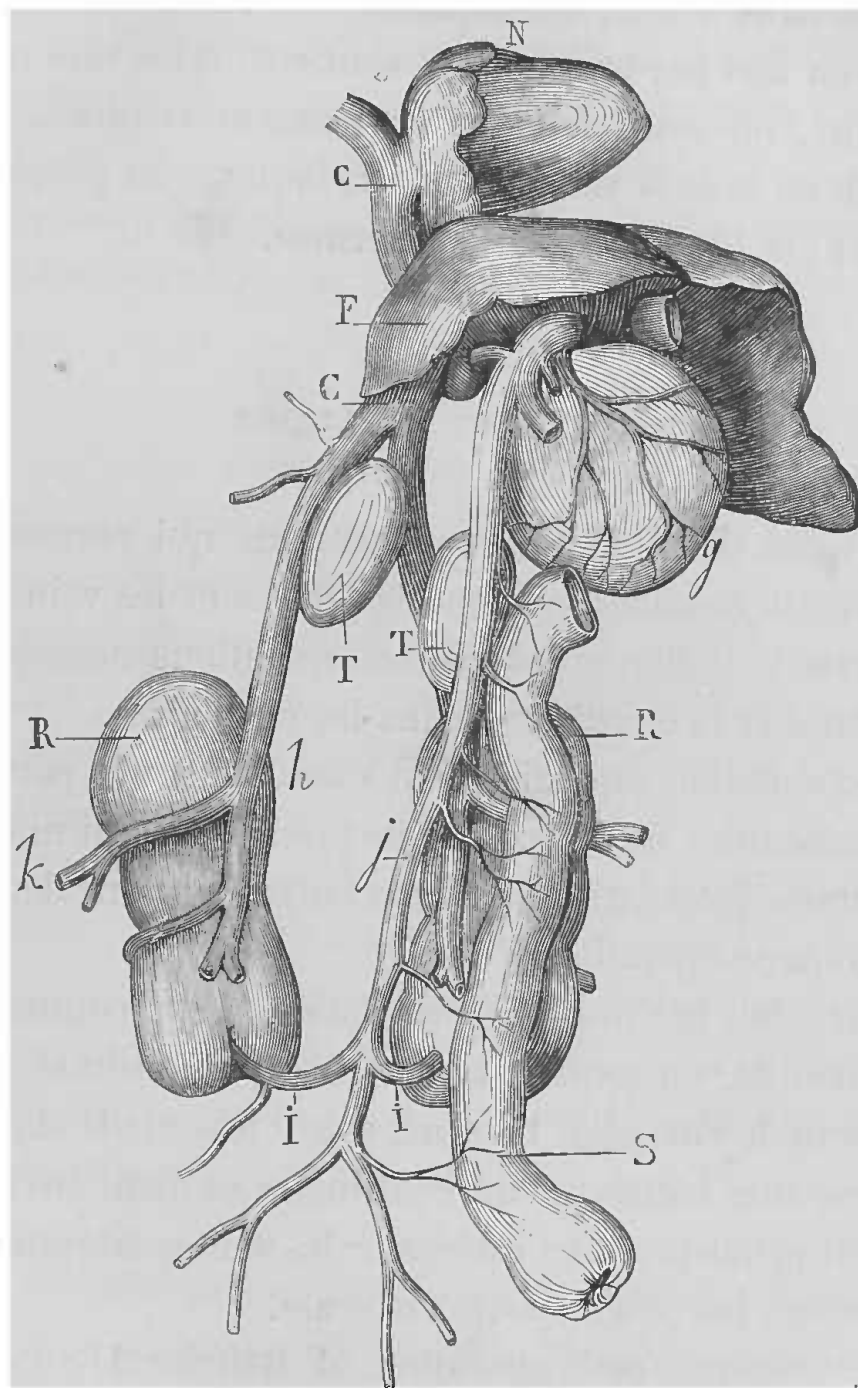


FIG. 80. — Système veineux de la veine porte et système de Jacobson chez le pigeon, vus par la partie antérieure.

*j*, branche de la veine porte communiquant avec le système veineux rénal de Jacobson, par les branches *i, i*. — *R*, reins. — *T, T*, testicules. — *h*, veine crurale. — *h*, veine rénale qui, par son union avec celle du côté opposé, forme la veine cave inférieure CC. — *F*, foie. — *N*, cœur. — *S*, rectum. — *g*, gésier (Cl. Bernard).

avoir pénétré dans la cavité abdominale, avec une sonde

cannelée, on abaisse le gésier et on aperçoit la veine porte entrant dans le foie, accompagnée du canal cholédoque coloré en vert par la bile qu'il contient. Avec une pince à ressort, on saisit la veine en fermant la pince, puis aussitôt on isole la veine autour de laquelle on passe une ligature; la plaie est ensuite refermée.

#### CIRCULATION CAPILLAIRE

Je viens d'indiquer les vivisections qui permettent d'étudier la circulation dans les artères et les veines; il me reste à indiquer les petites opérations nécessaires pour étudier la circulation dans les capillaires.

La circulation capillaire peut s'étudier sur le poumon et le mésentère de la grenouille; je ne parlerai ni de la membrane interdigitale ni de la langue, qui ne demandent aucune opération.

Pour bien examiner la circulation sur le poumon de la grenouille, on commence par curariser l'animal, puis, au niveau de l'aisselle, l'animal étant fixé sur le dos, on pratique une incision d'un centimètre et demi environ, qui doit pénétrer, sans intéresser les veines latérales de l'abdomen, jusqu'à la cavité viscérale.

Pour pratiquer cette opération, M. Ranvier (1) conseille de faire cette ouverture avec une petite baguette de fer chauffée au rouge, en allant avec précaution. L'insufflation par la trachée suffit pour que le poumon fasse hernie à travers la plaie. L'examen de la circulation pulmonaire

(1) *Traité technique d'histologie*, p. 602.

est facilité par l'emploi de l'appareil de Holmgren, disposé de la façon décrite par M. Ranvier.

Si l'on veut observer la circulation dans le mésentère, l'opération nécessaire est la suivante. On choisit une grenouille mâle, reconnaissable à la grosseur de son pouce des pattes antérieures, afin de ne pas être gêné par la présence des œufs ; on la paralyse par une petite injec-

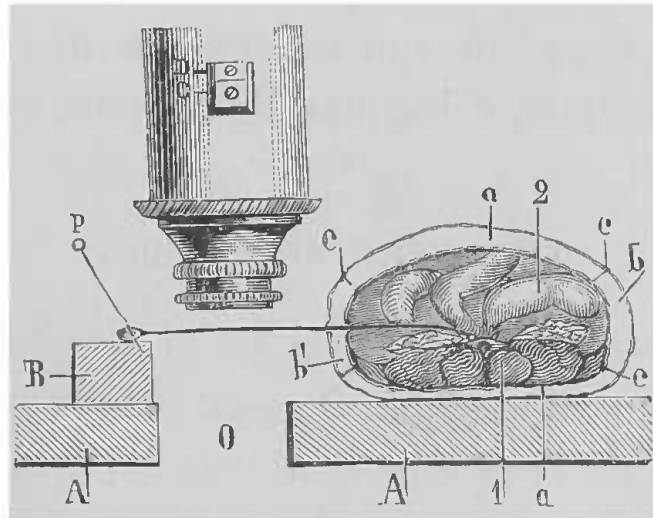


FIG. 81 — Disposition à donner au mésentère de la grenouille pour y observer la circulation capillaire.

A, A, lame de liège percée de l'ouverture O. — B, morceau de liège placé sur le côté de cette ouverture opposé au corps de la grenouille, pour établir le niveau. — p, épingle fixant dans ce liège l'anse intestinale sortie de l'abdomen de l'animal. — a, a', sacs lymphatiques (dorsal et ventral). — b, b', *idem* (latéraux). — c, c, c, cloisons incomplètes qui séparent ces sacs. — 1, colonne vertébrale et muscles. — 2, masse intestinale (Cl. Bernard).

tion de solution de curare ; l'effet obtenu, on pratique une incision longitudinale de 1 centimètre environ, sur la partie moyenne de l'une des faces latérales de l'abdomen, en prenant garde de ne pas ouvrir la veine latérale.

On peut encore, comme le conseille M. Ranvier, faire cette ouverture au moyen du fer rouge, pour éviter toute hémorrhagie. On peut alors, au moyen d'une pince,

tirer au dehors une anse d'intestin grêle avec son mésentère (fig. 81), que l'on dispose sur une plaque de liège percée comme l'indique la figure.

M. Tarkanoff (Soc. biologie, 31 octobre 1874) conseille, pour bien observer les capillaires, de se servir de la queue de têtards de grenouilles, que l'on immobilise en les plaçant pendant quelques minutes dans un mélange d'eau et de 3 pour 100 d'alcool.

On peut alors faire agir les excitants divers : électriques, mécaniques, chimiques, thermiques, etc.

#### CIRCULATION LYMPHATIQUE

Pour obtenir du chyle ou de la lymphe, plusieurs moyens sont en pratique. On peut prendre simplement le contenu de la citerne de Pecquet, en ouvrant l'abdomen d'animaux tués en pleine digestion. On peut, et c'est le moyen le plus usité pour expérimenter sur la lymphe, pratiquer une fistule du canal thoracique, ou bien isoler quelques troncs lymphatiques principaux. Enfin un procédé qui fournit du chyle pur, consiste à pratiquer une fistule au canal chylique mésentérique des ruminants. Nous en emprunterons la description à M. Colin qui est le premier à avoir employé ce procédé.

*Fistule du canal thoracique.* — Pour pratiquer cette fistule, il faut se rappeler que ce canal présente chez tous les animaux, et même dans la même espèce, d'un animal à l'autre, des variétés infinies, soit dans son parcours, soit dans sa terminaison, qui est plus souvent multiple que simple. La terminaison se faisant à peu près toujours



au même point, c'est-à-dire au confluent de la jugulaire gauche et du gros tronc veineux venant du membre antérieur gauche, il sera facile de la découvrir en procédant comme je vais le dire, prenant le chien comme type de la description.

Le canal thoracique du chien est habituellement simple dans toute son étendue; près de son insertion il se divise, quelquefois en plusieurs branches, qui ne tardent pas à se réunir pour former une ampoule qui reçoit les vaisseaux de la tête, du cou et du membre antérieur du côté gauche, et vient s'ouvrir vers la terminaison de la jugulaire gauche. Cette terminaison est loin d'être toujours identique, car si quelquefois on la trouve unique, il m'est souvent arrivé de trouver un grand nombre de branches de terminaison formant une sorte de plexus vasculaire.

Pour arriver sur ce canal, il faut choisir un chien d'assez forte taille et en pleine digestion. On le fixe solidement sur le dos, en ayant soin de maintenir la tête un peu déviée à droite, pour tendre la région latérale gauche du cou. On anesthésie l'animal et, comme on a besoin d'une grande immobilité pendant un temps assez long pour opérer sur cette région délicate, il est bon de curariser l'animal et de pratiquer la respiration artificielle. On coupe alors les poils de la région et l'on fait sur le côté gauche du cou et à la partie inférieure, une incision de 5 à 6 centimètres, oblique de bas en haut et de dedans en dehors, à partir du bord externe du sternum. On sectionne la peau, le peaussier et le tissu cellulaire et l'on tombe dans l'interstice cellulaire qui sépare le sternomaxillaire du mastoïdo-huméral. Dans toute cette opération, il faut agir très proprement en évitant autant que

possible l'écoulement du sang ; les petits vaisseaux que l'on rencontre doivent être coupés entre deux ligatures, pour plus de sûreté. Au moyen de la sonde cannelée, on isole alors la veine jugulaire externe que l'on soulève au moyen d'une anse de fil, qui doit servir de guide dans la suite de l'opération. On déchire avec précaution le tissu conjonctif environnant, en se servant d'un instrument mousse et en ménageant autant que possible les vaisseaux lymphatiques de la région, qui sont le tronc cervical et le tronc brachial, faciles à reconnaître dans une plaie bien propre à leur couleur translucide. En disséquant soigneusement la partie inférieure de la jugulaire, arrivé au point où elle s'abouche avec la sous-clavière, il est facile de distinguer le canal thoracique à sa couleur blanche, de l'inciser et d'y introduire une canule que l'on fixe au moyen de fils de soie épais, à cause de la délicatesse des parois du conduit. Mais comme la terminaison du canal thoracique dans le système veineux se fait d'une façon assez variée, un bon procédé pour recueillir le chyle est de procéder d'abord comme je viens de le dire, c'est-à-dire de découvrir la veine jugulaire dans sa portion inférieure, puis de sectionner une partie des insertions des muscles grand pectoral et sterno-maxillaire, pour mettre à nu le tronc veineux brachio-céphalique gauche. On fait alors une ligature sur le tronc brachio-céphalique, immédiatement en dedans de l'abouchement de la jugulaire ; on fait de même sur la veine axillaire, un peu en dehors de la bifurcation, pour ne pas lier le canal thoracique ; puis on lie la veine jugulaire externe assez haut dans le cou et, au moyen d'un crochet tranchant que l'on introduit par une ouverture pratiquée

au-dessous de la ligature, on détruit les valvules qui se trouvent dans la portion inférieure de la veine. L'abouchement du canal thoracique ainsi cerné par toutes ces ligatures, le chyle ne peut plus s'écouler, il remonte dans la veine jugulaire externe et vient s'écouler par la canule que l'on a dû placer après la destruction des valvules.

*Tronc lymphatique cervical.* — Lorsque l'on ne veut recueillir que la lymphe provenant de la tête par le tronc cervical, on fait une incision sur la ligne médiane, comme pour découvrir la carotide (voy. p. 143), on pénètre entre le sterno-maxillaire et le sterno-hyoïdien, et au-devant de l'artère carotide on aperçoit un gros tronc lymphatique qui n'est autre que le tronc cervical.

*Lymphatiques de la jambe.* — Si l'on veut recueillir la lymphe du membre inférieur, il faut faire une incision à la peau de la patte, dans la direction de la petite veine saphène (voy. p. 153) que l'on rend bien apparente en comprimant le tiers inférieur du péroné. Une fois la peau incisée, il faut arriver jusqu'à la veine, en évitant autant que possible l'effusion de sang. On lie la veine avec le paquet cellulo-adipeux qui l'accompagne, les lymphatiques se gonflent alors, et il devient plus facile d'isoler le tronc le plus volumineux, pour y introduire une petite canule que l'on fixe suivant l'usage.

Inutile d'ajouter que pour ces recherches sur la lymphe partielle, on doit choisir, autant que faire se peut, des animaux assez développés, pour rencontrer des canaux lymphatiques dans la lumière desquels il soit possible d'introduire une canule.

*Eistule du canal chylique mésentérique.* — Ce procédé donne du chyle pur.

« Lorsqu'on veut obtenir du chyle par ce moyen, on couche le ruminant (bœuf, mouton, porc) sur le côté gauche, et après avoir incisé les parois du flanc droit sur une étendue de 10 à 20 centimètres, suivant la taille des sujets, on ouvre le sac épiploïque qui contient l'intestin, et l'on cherche les gros chyliques qui longent l'artère mésentérique. Une fois qu'ils sont trouvés, on y applique une ligature qui en détermine très vite la distension. On incise alors le principal au-dessous de la ligature et l'on y engage un petit tube d'argent prolongé par un second de caoutchouc qui doit être amené au dehors. Le tube, étant convenablement dirigé, de manière à ne pas former de coude avec le vaisseau ne tarde pas à se remplir de liquide et à le verser à l'extérieur (fig. 82) (1). »

#### ABLATION DE LA RATE

Je place ici dans le chapitre des opérations qui se pratiquent sur l'appareil de la circulation, la description de la vivisection qui permet d'arriver sur la rate.

La rate est, comme on le sait, une des glandes connues sous le nom de glandes vasculaires sanguines ; elle est située dans l'hypochondre gauche, entre l'estomac et le diaphragme, au-dessous du rein gauche. Sa forme varie suivant les animaux. Chez les solipèdes, elle affecte la

(1) Colin, *Physiologie comparée*, t. II, p. 151

forme d'une faux et se trouve comme suspendue à la région sous-lombaire, ainsi qu'à la grande courbure de l'estomac.



Fig. 82. — Appareil pour recueillir le chyle sur le bœuf.

L'intestin et les gros vaisseaux chylifères sont vus par transparence dans la cavité abdominale. Un tube d'argent, prolongé par une petite sonde flexible de caoutchouc, est fixé à l'un de ces vaisseaux. — Au-dessous une capsule dans laquelle tombe le chyle (G. Colin).

Chez les ruminants, elle est située à l'extrémité antérieure du ventricule gauche du rumen auquel elle adhère. Elle est relativement petite, allongée, aplatie et de même largeur dans toute son étendue.

La rate du porc a la forme d'une langue, elle est fixée à l'estomac comme chez les solipèdes.

Chez les carnassiers, elle occupe le flanc gauche, suspendue au grand épiploon à une certaine distance de la courbure gauche de l'estomac. Son extrémité antérieure est plus large que la postérieure.

Les opérations sur la rate peuvent se pratiquer chez tous les animaux ; mais beaucoup d'entre eux meurent à la suite de l'opération. Les chiens et les rats résistent assez bien ; je vais décrire l'opération chez le chien.

L'animal est fixé comme de coutume, seulement il faut le placer sur le côté droit. On l'anesthésie et l'on coupe les poils de l'hypochondre gauche. On fait alors, un peu au-dessous du rebord de la dernière côte, une incision de quelques centimètres, partant de l'angle de la côte au-devant de la masse des muscles sacro-lombaires, et se dirigeant un peu obliquement de haut en bas et d'arrière en avant, suivant à peu près la direction de la côte. Cette incision comprend la peau, quelques fibres du peaussier, le tissu cellulo-adipeux, et l'on tombe sur l'aponévrose du grand oblique que l'on sectionne dans le sens de la plaie. On coupe ensuite les fibres du petit oblique qui se trouvent au-dessous, et l'on arrive sur le muscle transverse, dont on sépare les faisceaux au moyen d'un instrument mousse (la sonde cannelée). On ne trouve plus que le péritoine qu'il suffit d'inciser pour arriver dans la cavité abdominale. L'incision terminée, la rate sort habituellement d'elle-même sous les efforts que fait l'animal ; il faut tâcher que la masse intestinale ne fasse pas hernie. Si la rate ne sort pas d'elle-même, on va la

chercher au moyen de l'index gauche introduit dans la plaie et on l'amène à travers l'incision. L'organe étant ainsi découvert, on écarte doucement l'épiploon qui, la plupart du temps, sort avec lui, et l'on isole facilement les vaisseaux, si l'on doit expérimenter sur eux; ou bien l'on pose une ligature en masse et l'on résèque l'organe. L'opération achevée, on referme l'abdomen en pratiquant d'abord une suture musculaire profonde, puis la suture cutanée.

---

## CHAPITRE III

### APPAREIL URINAIRE

Chez tous les mammifères, l'appareil urinaire se compose des reins, des uretères, de la vessie et de l'urèthre.

Chez les oiseaux, il n'y a pas de vessie, les uretères venant déboucher dans le cloaque où l'urine se mélange aux excréments. Les vivisections que l'on pratique sur cet appareil peuvent avoir pour but, ou simplement la mise à nu des reins, pour agir sur leurs vaisseaux ou sur leurs nerfs, ou l'extirpation de ces organes ; on peut encore lier les uretères, ouvrir ou exciser la vessie ; d'où plusieurs sortes d'opérations que je vais successivement décrire.

*Néphrotomie.* — Les procédés employés pour pratiquer cette vivisection sont assez nombreux, nous allons les passer rapidement en revue, empruntant la plupart de ces détails à l'ouvrage de Cyon (1).

Un premier détail, qu'il faut avoir présent à l'esprit en pratiquant cette opération, c'est que la position des reins peut ne pas être normale, car les variétés de situation sont assez fréquentes et, même à l'état ordinaire, les

(1) *Methodik der physiologischen Experimente und Vivisectionen*, 1876.



deux reins ne sont pas au même niveau, le gauche étant généralement un peu plus postérieur que le droit.

L'extirpation des reins peut se faire sur bien des animaux, mais, d'après Zalesky, l'opération serait impossible chez les oiseaux, chez qui les reins sont profondément situés et s'étendent jusque dans l'excavation du sacrum. De nombreux vaisseaux les traversent, ce qui rend la ligature en masse impossible. C'est encore le chien qui supporte le mieux l'opération, mais toutefois, malgré tous les soins, l'animal succombe toujours un à deux jours après l'extirpation de ces organes.

L'animal est maintenu couché sur le flanc opposé à celui sur lequel on se propose d'opérer, de façon à ce que le côté sur lequel on va agir soit placé en haut; on anesthésie l'animal par un des procédés indiqués et l'on coupe les poils de la région.

Pour le côté droit, Rawitsch commence par inciser la peau parallèlement à la colonne vertébrale, en partant de l'extrémité antérieure de la dernière côte jusqu'au sacrum. L'incision varie forcément suivant la grosseur des animaux. On incise ensuite les muscles au niveau du bord externe du carré des lombes, dans la même direction, à environ  $1/2$  centimètre des apophyses transverses des vertèbres lombaires, en partant immédiatement au-dessous de la dernière côte. On écarte, au moyen de forts crochets, les lèvres de la plaie et l'on tombe sur le tissu cellulo-adipeux qui entoure le rein. On quitte alors l'instrument tranchant pour prendre un instrument mousse, une spatule, ou le manche du scalpel, et on isole doucement le rein de sa capsule graisseuse. On lui fait faire hernie à travers la plaie, on jette une double ligature sur

le paquet vasculo-nerveux qui se rend au hile, et l'on sectionne entre les deux ligatures.

Pour le côté gauche Rawitsch procède de la même manière, seulement au lieu de faire partir son incision cutanée de l'extrémité antérieure de la côte, il la fait partir de l'extrémité postérieure. L'incision des muscles se fait environ à 1 centimètre des apophyses transverses.

L'opération terminée, on ferme la plaie par des points de suture placés d'abord sur les muscles, puis sur les téguments. La plaie doit être bien soignée et tenue bien propre.

En opérant par ce procédé, on a l'avantage de ne pas blesser le péritoine, condition favorable à la réussite de l'opération. En opérant avec précaution, on peut même n'avoir qu'un écoulement de sang presque insignifiant. L'opération est douloureuse, on ne doit pas mettre plus de 10 à 15 minutes pour la pratiquer.

Cyon dit qu'il est plus avantageux de faire l'incision un peu plus en dedans, et de lui donner une direction oblique, de haut en bas et de dehors en dedans, les muscles sous-jacents étant sectionnés dans la même direction.

Comhaire a proposé d'extirper le rein par le triangle de Petit. En faisant l'incision dans cet endroit, il y a une très petite couche musculaire à traverser. On pénètre dans l'abdomen par le bord postérieur des obliques abdominaux. Seulement par ce procédé, on ne peut éviter l'ouverture du péritoine, ce qui est désavantageux pour la réussite de l'opération.

Le Dr Klinneberg a proposé de faire la néphrotomie par la méthode suivante :

On commence par inciser la peau en partant un peu au-dessous du bord antérieur de la dernière côte, et l'on

se dirige en décrivant un arc à petite convexité supérieure, en dedans et en bas, sur le bord antérieur du sacro-lombaire. Environ vers le milieu de cette incision, il y a un point où la paroi abdominale est assez mince, elle est formée, de la peau au dehors, de la partie antérieure du grand dorsal, du commencement de l'aponévrose du muscle oblique abdominal interne et des muscles transverses abdominaux, et de la couche de tissu conjonctif qui double le péritoine. Mais ce procédé, comme le précédent, a l'inconvénient de nécessiter l'ouverture du péritoine, ce qui est encore désavantageux pour le bon résultat de l'opération.

Lorsque la vivisection pourtant a pour but une expérience sur les vaisseaux ou les nerfs du rein, ce procédé opératoire est bon ainsi que le suivant, qui consiste à ouvrir l'abdomen sur la ligne médiane.

Pour cela l'animal est couché sur le dos, et après les préparatifs d'usage, on incise la ligne blanche. Une fois l'abdomen ouvert, on écarte avec précaution la masse intestinale en la portant d'un côté ou de l'autre, et l'on arrive alors facilement sur les reins. On atteint plus facilement le rein gauche que le rein droit qui se trouve caché par le foie.

On comprend que, pour les suites de l'opération, ce procédé encourt les mêmes reproches que tous ceux qui nécessitent l'ouverture du péritoine.

Jusqu'à présent, j'ai pris pour type de la description, le chien, mais le manuel opératoire est le même pour le lapin, le chat, et les autres animaux employés.

Lorsque l'opération a pour but, non plus l'extirpation du rein, mais des expériences sur les nerfs ou les vais-

seaux de l'organe, on procède comme nous venons de l'indiquer; mais il vaut mieux prendre de petits chiens qui ne présentent pas alors une plaie trop profonde, inconvénient sérieux pour ces recherches délicates.

Voici comment Herrmann procède pour expérimenter sur les nerfs.

L'animal est fixé sur le côté opposé à celui sur lequel on opère et afin que les intestins, par l'effet de la pesanteur, gagnent les parties déclives et ne gênent point, on relève par un billot la partie sur laquelle va porter l'opération. On anesthésie l'animal, et la peau est incisée à partir de la dernière côte, sur le bord externe du muscle sacro-lombaire. Une fois ce muscle découvert, on incise le feuillet supérieur de sa gaine, on pénètre dans la gaine même avec le doigt au-dessous du muscle, jusqu'aux apophyses transverses. On incise alors le feuillet profond et l'on tombe immédiatement sur le hile du rein, qui se trouve au milieu de son atmosphère de graisse. On isole l'organe avec de grandes précautions. Mais les suites de l'opération sont pleines de difficultés, pour isoler les nerfs, car ces nerfs doivent être recherchés au milieu des vaisseaux contre lesquels ils sont appliqués.

*Mise à nu de l'uretère.* — Les différents procédés que je viens de décrire peuvent aussi servir pour arriver sur les uretères; mais il est préférable de choisir la partie inférieure de ces canaux, près de leur abouchement dans la vessie, car à cet endroit ils offrent plus de solidité.

L'incision pour aller lier l'uretère ou y introduire une canule peut se faire sur la ligne blanche, même au-dessus de la symphise du pubis, ou bien encore sur un des côtés du muscle droit abdominal. Le premier procédé

est bon pour lier simplement le canal, le second est préférable lorsque l'on veut y introduire une canule.

Herrmann a décrit avec soin le procédé et les précautions nécessaires pour introduire une canule dans l'uretère. Voici son procédé :

On choisit de préférence un gros chien. L'animal suivant la coutume est fixé sur le dos et anesthésié. On pratique alors une incision abdominale sur le bord externe du droit abdominal, pour aller rechercher l'uretère ; l'incision doit être faite immédiatement en face de la symphise sacro-iliaque. Sa longueur doit être suffisante pour que l'on puisse introduire deux doigts dans la cavité abdominale. On recherche alors avec le doigt l'uretère, à l'endroit de son entre-croisement avec l'artère iliaque devant laquelle il passe, et on le tire au dehors. On se sert alors d'une petite canule métallique en T, dont la branche horizontale présente une extrémité, celle qui doit être tournée vers la vessie, fermée ; l'autre, qui doit être tournée vers les reins, est taillée en biseau, de façon à faciliter son introduction dans le canal. La branche perpendiculaire doit avoir une certaine longueur, pour que l'uretère étant remis en place, elle puisse sortir par l'ouverture abdominale, à laquelle on la fixe.

L'uretère étant amené au dehors, on y pratique au moyen de petits ciseaux une incision en V, dans laquelle on commence par faire pénétrer la portion de la branche horizontale taillée en biseau ; l'autre branche, qui doit être un peu plus courte, est ensuite introduite, et au moyen d'une ligature, on fixe solidement la canule. On remet l'uretère dans sa position normale et l'on suture l'abdomen. Afin de bien recueillir l'urine et pour faciliter son

écoulement, l'animal doit être maintenu debout. On peut se servir avantageusement de la disposition décrite pour maintenir les chiens porteurs de fistules pancréatiques (voy. p. 100).

Zalesky a indiqué deux procédés pour rechercher les uretères chez les oiseaux. L'animal (poule, oie, etc.) est fixé d'abord sur la table, couché sur le dos, puis avec des ciseaux on coupe toutes les plumes du tiers inférieur du ventre et de la région anale.

Le premier procédé consiste à pratiquer sur l'animal deux incisions, formant sur le cloaque un triangle, dont la pointe est tournée vers la ligne blanche et la base vers la région anale; l'incision doit comprendre la peau et les muscles abdominaux.

Les uretères que l'on a eu soin d'éviter avec l'instrument tranchant, se présentent au milieu de l'espace triangulaire découvert, ils ont la forme d'un petit cordon fibreux et se distinguent des tissus environnants par leur couleur blanche et leur orifice oblique dans le cloaque. On passe au-dessous du canal que l'on veut oblitérer un lien, et l'on lie; après quoi la plaie abdominale est cousue.

Le deuxième procédé consiste à faire l'incision sur la ligne blanche, de l'extrémité inférieure du breschet (sternum) jusqu'au cloaque, que l'on a soin pourtant de ne pas blesser.

On introduit alors le doigt dans la cavité abdominale à travers cette plaie, et l'on cherche de haut en bas et d'arrière en avant à dégager l'uretère de la graisse et de son réseau de vaisseaux sanguins. Une fois isolé il est facile de le lier.

Dans ces deux procédés, on n'a pas à éviter l'ouverture

du péritoine, car elle n'est nullement préjudiciable chez les oiseaux, qui résistent assez bien à la péritonite.

Zalesky emploie le dernier procédé seulement chez les gros animaux, parce qu'alors la distance qui sépare le breschet du cloaque n'est pas trop petite, mais il donne la préférence au premier.

*Mise à nu de la vessie.* — On doit quelquefois opérer sur le réservoir urinaire, soit pour pratiquer une fistule dans le genre de la fistule biliaire, soit pour avoir une extrophie de la vessie, soit enfin pour l'extirper complètement, afin d'avoir ce réservoir plein d'urine intacte, comme nous l'avons pratiqué avec le professeur P. Cazeneuve, dans nos recherches sur la fermentation ammoniacale de l'urine (1).

Pour pratiquer cette vivisection, c'est un chien qu'il faut choisir et non une chienne. On fait au-dessus de l'extrémité de la verge une ligature assez fortement serrée sur le prépuce, de façon à ce que pendant l'opération l'animal n'émette pas ses urines, car dans ce cas, la vessie, revenant sur elle-même, ne présente plus dans l'excavation pelvienne qu'une petite masse dure du volume d'une petite noix. Il est même utile, lorsque l'on désire avoir le réservoir bien plein d'urine, de pratiquer la ligature du prépuce quatre à cinq heures avant l'opération. L'animal étant alors maintenu sur le dos et anesthésié, on fait le long du fourreau de la verge une incision cutanée de 10 à 15 centimètres, suivant la grosseur de l'animal. En faisant cette incision, il faut éviter

(1) P. Cazeneuve et Ch. Livon, *Nouvelles recherches sur la fermentation ammoniacale de l'urine et la génération spontanée* (*Revue mensuelle de méd. et chir.*, octobre 1877).

de sectionner la veine abdominale qui se présente dans cette région et qui donne un écoulement de sang assez abondant pour gêner l'opérateur. Cette première incision ne doit comprendre que la peau et le tissu cellulaire sous-cutané; on écarte alors le bord interne, de façon à pouvoir atteindre la ligne blanche, que l'on incise de manière à pénétrer dans la cavité abdominale. Cette ouverture doit être faite avec précaution, car la vessie est immédiatement appliquée contre la paroi abdominale antérieure, lorsqu'elle est distendue par le liquide, et si l'on n'était pas prévenu, l'on pourrait parfaitement la perforer avec la pointe de l'instrument tranchant. L'abdomen étant ouvert, on introduit par la plaie l'index gauche au-dessous de la vessie, que l'on amène ainsi facilement au dehors, à travers la plaie, par un simple mouvement de bascule. On peut alors, soit fixer dans le réservoir une canule, soit extirper l'organe. Pour cette dernière manipulation, on place une double ligature solide qui comprend en masse les uretères, l'urèthre et les vaisseaux, et l'on sectionne entre les deux. On comprend que, dans ce cas, les animaux ne survivent pas plus qu'après l'extirpation des deux reins.

Dans le cas d'une simple fistule vésicale, la canule posée, il suffit de remettre le tout dans l'abdomen, en ne laissant à travers la plaie que l'extrémité libre de la canule. On suture l'abdomen, en ayant soin de faire d'abord une suture musculaire profonde, puis ensuite, une suture cutanée.

Je ne dis rien du cathétérisme ni des autres moyens que l'on emploie pour recueillir les urines, du moment qu'il n'y a aucune vivisection à pratiquer.



## CHAPITRE IV

### APPAREIL RESPIRATOIRE

Les vivisections pratiquées pour étudier directement la respiration ne sont pas nombreuses. Car, que l'on étudie cette fonction au point de vue mécanique ou au point de vue chimique, la plupart du temps, l'on peut procéder sans la moindre opération, il suffit de savoir se servir des instruments employés à cet effet. Je ne décrirai ici que le manuel opératoire nécessaire pour pratiquer la trachéotomie et pour arriver sur la face inférieure du diaphragme. La respiration artificielle a été décrite plus haut (p. 53), et les expériences sur les nerfs qui ont de l'influence sur la respiration seront exposées, comme pour toutes les autres fonctions, dans le chapitre spécial relatif au système nerveux; j'éviterai ainsi de nombreuses répétitions.

*Trachéotomie.* — La vivisection que l'on pratique le plus souvent sur l'appareil respiratoire est l'ouverture de la trachée. Cette opération se fait soit pour introduire une canule destinée à entretenir la respiration artificielle, comme nous l'avons indiqué à propos des opérations d'un usage général, soit pour faire respirer des mélanges

gazeux, ou enregistrer la différence de pression intrapulmonaire, comme l'a pratiqué M. P. Bert dans ses recherches sur la respiration. La trachée occupe la même position chez tous les animaux communément employés, elle est à la partie médiane et antérieure du cou, et peut parfaitement se sentir à travers la peau. Pour la découvrir voici le procédé que l'on doit suivre. L'animal est fixé solidement sur le dos, la tête maintenue dans l'extension, de façon à tendre la région cervicale. Au moyen de ciseaux courbes, on coupe aussi ras que possible les poils de la région et on a soin de laver ensuite avec une éponge mouillée, de façon à bien enlever tous les poils coupés. On incise alors la peau sur la ligne médiane, au niveau du raphé cervical, à partir de l'extrémité inférieure du cartilage thyroïde. Cette incision doit avoir en moyenne 5 à 6 centimètres pour les chiens ordinaires et 3 à 4 pour les lapins, elle doit comprendre la peau, le peaussier et le tissu cellulaire; on tombe alors sur les muscles sterno-hyoïdien et sterno-thyroïdien, qui sont au-devant de la trachée et que l'on sépare en suivant l'interstice cellulaire qui les réunit à la partie médiane. Ces muscles étant écartés des deux côtés, on tombe sur la trachée facile à distinguer à sa couleur et aux anneaux cartilagineux qui la constituent. En pratiquant ce premier temps de l'opération, il faut avoir soin d'éviter soigneusement les veines, qui donneraient une hémorragie très gênante. Aussi, au lieu de se servir du bistouri, peut-on employer avec avantage le thermo-cautère Paquelin, qui peut souvent rendre service en vivisection, lorsque l'on a à faire une opération dans une région où le sang peut gêner. La trachée étant découverte, on l'isole au moyen

d'un instrument mousse, en évitant de léser et même de froisser les récurrents qui se trouvent appliqués contre elle, et les vaisseaux et nerfs qui se trouvent sur les parties latérales. On soulève alors la trachée en passant au-dessous, au moyen d'une pince courbe ou d'une aiguille courbe, une forte attache et l'on sectionne verticalement quelques anneaux cartilagineux. C'est dans cette ouverture que l'on introduit, pour la fixer solidement au moyen de l'attache passée préalablement, une canule appropriée au genre d'expérience.

Il est avantageux de faire usage d'une canule tenant sans ligature, et pouvant se mettre et s'enlever sans difficulté, comme celle de François-Franck décrite plus haut, page 55, à propos de la respiration artificielle, et sur laquelle je ne crois pas devoir revenir. Toutes les canules trachéennes construites sur ce modèle sont avantageuses.

*Exploration du diaphragme.* — Pour étudier les mouvements du diaphragme, il faut pouvoir atteindre sa face inférieure soit avec le doigt, soit avec un instrument *ad hoc*; pour cela, il faut pénétrer dans la cavité abdominale par le procédé suivant :

L'animal est fixé suivant l'usage sur le dos; après avoir coupé les poils sur la ligne médiane à partir de l'extrémité inférieure du sternum jusqu'à l'ombilic, on incise la peau sur la ligne blanche, immédiatement au-dessous de l'appendice xyphoïde, sur une longueur de quelques centimètres et qui doit être plus ou moins grande suivant la taille des animaux. On arrive ainsi facilement sur la face inférieure du dia-

phragme, après avoir incisé toute l'épaisseur de la paroi abdominale, et en ayant soin d'abaisser délicatement l'épiploon qui a de la tendance à faire hernie. En opérant de la sorte, l'écoulement sanguin est presque insignifiant.

---

# CHAPITRE V

## SYSTÈME MUSCULAIRE

Les vivisections que l'on pratique pour l'étude des propriétés du système musculaire, se réduisent à peu de chose : la mise à nu du muscle ou du tendon du muscle sur lequel on veut expérimenter. Il faut donc bien connaître la disposition anatomique des muscles sur lesquels les expériences doivent porter. Rarement, dans ce genre de recherches, les animaux supérieurs sont employés ; pourtant M.M. François-Franck et Pitres se sont servis, dans leurs expériences sur les phénomènes produits par les excitations corticales, du tendon d'un muscle extenseur du poignet chez le chien (1) et M. Ranvier, dans ses expériences sur la façon différente dont se comportent les muscles blancs et les muscles rouges, sous l'influence de l'agent électrique chez le lapin, a expérimenté sur le demi-tendineux, en le dénudant de la façon suivante (2) : La face interne de la cuisse est dénudée par une incision de la peau faite en un seul coup avec des ciseaux courbes.

(1) François-Franck et A. Pitres, *Recherches graphiques sur les mouvements simples et sur les convulsions provoquées par les excitations du cerveau.* (Trav. du laboratoire de Marey, t. IV, 1878-1879, p. 421.)

(2) Ranvier, *Traité technique d'histologie*, p. 467.

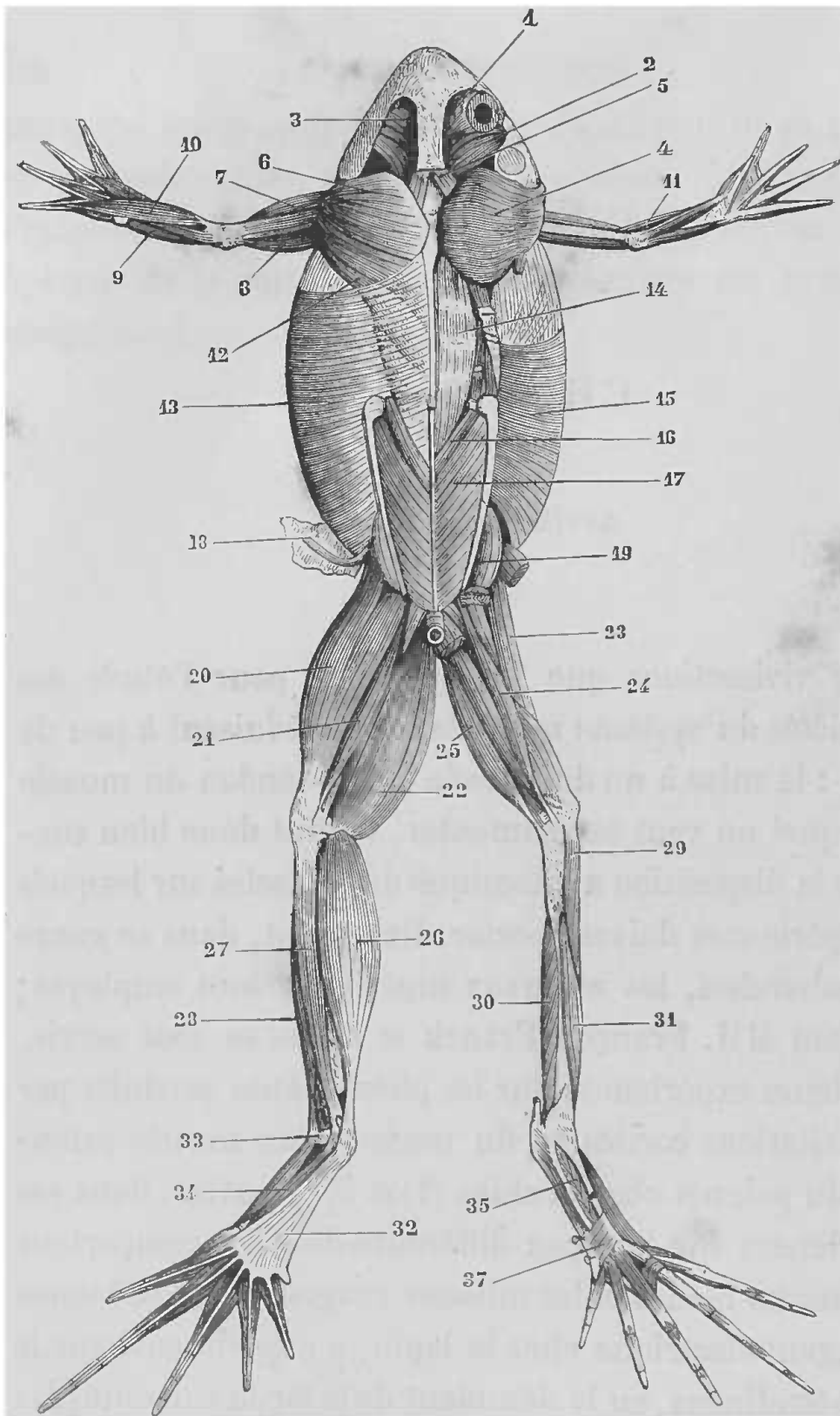


FIG. 83. — Appareil musculaire de la grenouille; face dorsale (Beauinis).

1, le droit supérieur. — 2, le temporal. — 3, le releveur du bulbe oculaire. — 4, le sous-épineux. — 5, le trapèze (angulaire de Cuvier). — 6, le déprimeur de la mâchoire inférieure. — 7, deltoïde. — 12, le grand dorsal. — 13, le grand oblique. — 14, le long du dos. — 15, le petit oblique. — 16, le sacro-coecygien. — 17, l'iléo-coecygien. — 18, un faisceau eutané. — 19, le grand fessier. — Les muscles du membre antérieur sont : 8, le triiceps. — 9, l'extenseur de l'avant-bras. — 10, l'extenseur commun des doigts. — 11, l'huméro-radial. — Les muscles du membre postérieur sont : 20, le triiceps. — 21, le biceps. — 22, le demi-membraneux. — 23, le psoas et iliaque. — 24, le biceps. — 25, le demi-tendineux. — 26, le gastro-énémien. — 27, le péronier. — 28, le tibial antérieur. — 29, le court extenseur de la jambe. — 30, le tibial postérieur. — 31, le fléchisseur antérieur du tarse. — 33, le long extenseur du cinquième doigt. — 32, l'aponévrose plantaire. — 34, le long fléchisseur des doigts. — 35, le long adducteur du premier doigt. — 3 le transverse plantaire

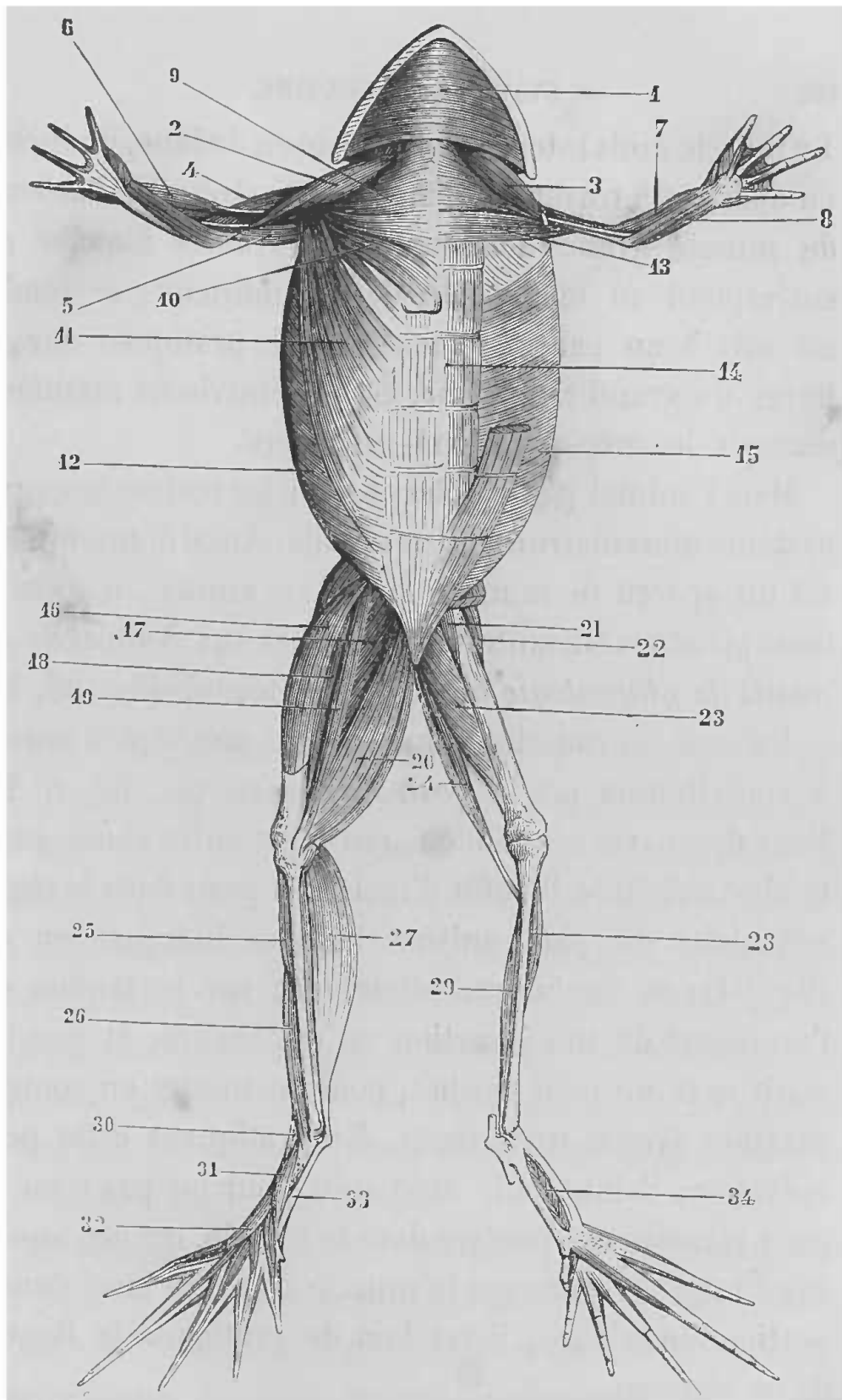


FIG. 84. — Appareil musculaire de la grenouille; face ventrale (Beauvis).

1, le mylo-hyoïdien. — 2, 3, 4, le deltoïde. — 9, le sterno-radial. — 10, la portion sternale du grand pectoral. — 11, la portion abdominale du grand pectoral. — 12, le grand oblique. — 13, le coraco-huméral. — 14, le grand droit de l'abdomen. — 15, le grand oblique. — Les muscles du membre antérieur sont : 5, le triceps. — 6, l'huméro-radial. — 7, le fléchisseur radial du carpe. — 8, le fléchisseur des doigts. — Les muscles du membre postérieur sont : 16, le vaste interne. — 17, le grand adducteur. — 18, le long adducteur. — 19, le couturier. — 20, le droit interne. — 21, le court adducteur. — 22, le pectiné. — 23, le grand adducteur. — 24, le demi-tendineux. — 25, l'extenseur de la jambe. — 26, le tibial antérieur. — 27, le gastro-cnémien. — 28, l'extenseur de la jambe. — 29, le tibial postérieur. — 30, le péronier. — 31, le fléchisseur postérieur du tarse. — 32, le long extenseur du cinquième doigt. — 33, l'extenseur du tarse. — 34, le long adducteur du premier doigt.

Le muscle droit interne étant rejeté en dedans, on incise ; on aperçoit à travers les fibres de l'extrémité inférieure du muscle grand adducteur, une traînée blanche qui correspond au tendon du demi-tendineux ; ce tendon est mis à nu par une incision qui, pratiquée sur les fibres du grand adducteur, est poursuivie de manière à dégager le corps du demi-tendineux.

Mais l'animal par excellence pour les recherches sur le système musculaire est la grenouille. Aussi donnons-nous ici un aperçu de la myologie de cet animal, d'après les deux planches suivantes, empruntées aux *Nouveaux éléments de physiologie humaine* de Beaunis (fig. 83, 85).

De tous ces muscles, celui que l'on met le plus souvent à contribution est le *gastro-cnémien* (fig. 83, n° 26). Pour découvrir son tendon, qui n'est autre chose que le tendon d'Achille, il suffit d'inciser la peau dans la région articulaire du pied, suivant la ligne indiquée en *o, l* (fig. 94) ; on tombe immédiatement sur le tendon que l'on sépare de son insertion au calcanéum, et que l'on saisit avec un petit crochet, pour le mettre en communication avec le myographe. En pratiquant cette petite opération, il faut agir avec soin pour ne pas léser un petit vaisseau qui pénètre dans le muscle, un peu au-dessus du tendon. Lorsque le muscle doit être isolé dans sa portion supérieure, il est bon de pratiquer la ligature de ce vaisseau.

D'après Kronecker, pour relier le tendon au levier du myographe, il suffit d'inciser sur une petite étendue la partie postérieure de l'articulation du pied, on tombe sur le tendon d'Achille qu'il est facile d'isoler des parties voisines.



## CHAPITRE VI

### SYSTÈME NERVEUX CENTRAL

#### CERVEAU

Les vivisections portant sur cette partie du système nerveux central demandant une grande précision, je vais faire précéder la description des procédés opératoires, de quelques mots sur le cerveau des principaux animaux employés ; et comme ceux sur lesquels se pratiquent le plus souvent les expériences, appartiennent à des espèces variées, qui présentent des différences très grandes dans la disposition anatomique de l'encéphale, il est bon d'avoir présente à l'esprit la topographie relative de la masse encéphalique.

La plupart des animaux vertébrés peuvent servir, mais on emploie ceux que l'on a plus facilement sous la main. C'est ainsi que jusqu'à présent on a surtout expérimenté sur le singe, le chien, le chat, le chacal, le lapin, le cobaye, le rat, les oiseaux et la grenouille. On a aussi expérimenté, mais plus rarement, sur d'autres animaux tels que le cheval, l'âne (Arloing), le mouton (Duret), les poissons (Ferrier).

Le point capital pour entreprendre une expérience,

étant de bien connaître la place qu'occupe l'encéphale par rapport à la tête de l'animal, j'ai pensé que les figures suivantes montreraient mieux que toutes les descriptions, la topographie relative de cet organe. Il est évident que, pour approfondir la physiologie de l'encéphale, il est nécessaire d'avoir des connaissances exactes sur son anatomie et sa structure, mais on comprendra facilement que,

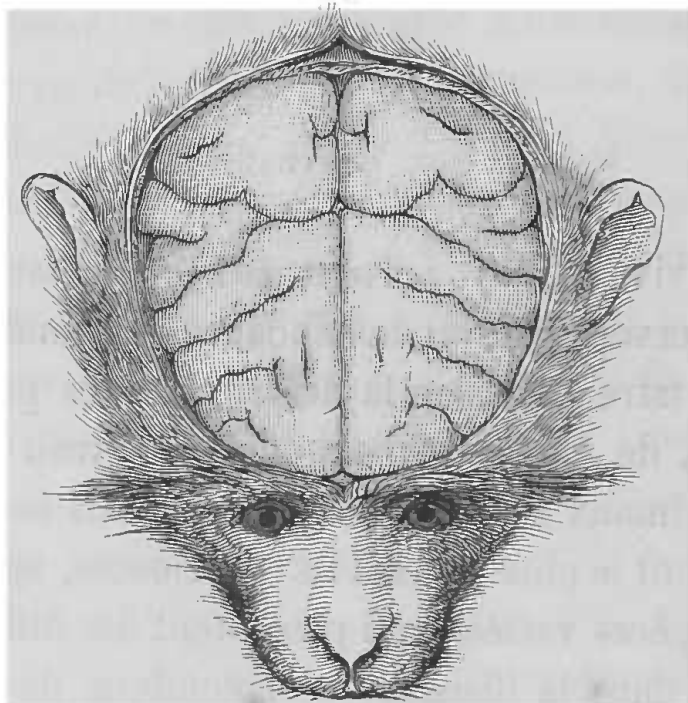


FIG. 85. — Tête de singe. Le crâne est ouvert pour montrer la position de l'encéphale.

dans ce simple Manuel, je ne puisse m'étendre longuement sur ce sujet et que je renvoie aux traités d'anatomie.

J'indiquerai seulement les grandes modifications extérieures que présente la forme de l'encéphale, chez les animaux sur lesquels peuvent porter le plus communément les expériences.

Le cerveau du singe (macaque) ressemble assez par sa disposition à celui de l'homme. Les sillons et les circon-

volutions que l'on y rencontre, ne sont pas aussi développés ni aussi compliqués, mais correspondent assez à ceux du cerveau humain. Le cervelet (fig. 85) est complètement recouvert par la partie postérieure des hémisphères cérébraux qui, vus par leur face supérieure, présentent une forme ovoïde.

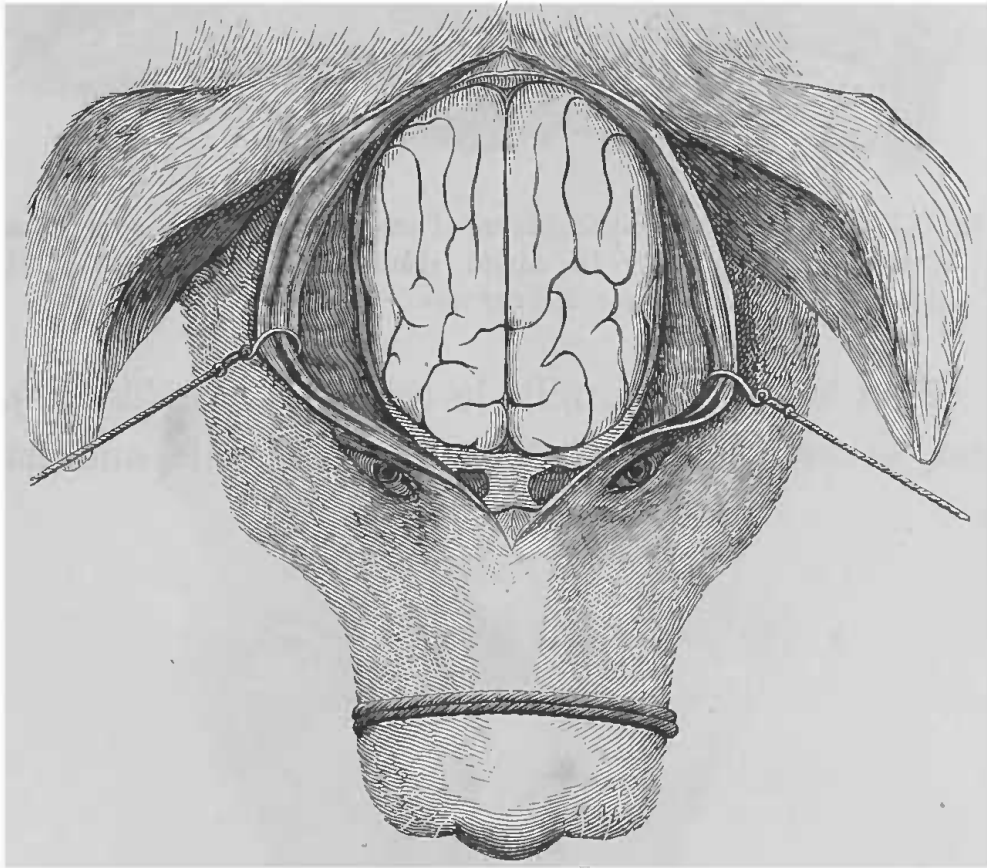


FIG. 86. — Tête de chien. Le crâne est ouvert comme dans la figure 85

Chez le chien, le chat, le chacal (fig. 86, 87), le cerveau est plus allongé; à la partie antérieure se trouvent les bulbes olfactifs très développés. Les circonvolutions et les scissures sont plus simples. A la partie antérieure l'on voit un sillon perpendiculaire à la grande scissure interhémisphérique, sillon qui correspond à la scissure de Rolando et que l'on appelle le sillon crucial; la circon-

volution qui entoure ce sillon est ce que l'on nomme le gyrus sigmoïde. Le cervelet n'est qu'en partie recouvert par les hémisphères cérébraux.

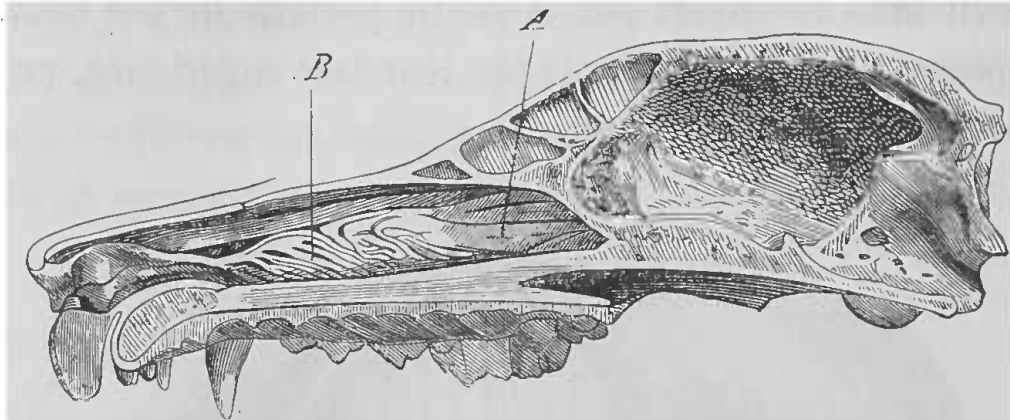


FIG. 87. — Coupe antéro-postérieure d'une tête de chien pour montrer la position occupée par la cavité crânienne (G. Colin). A, volutes ethmoïdales. — B, masse des cornets.

Chez le lapin (fig. 99), le cochon d'Inde (fig. 88), le rat, le cerveau est très allongé, il présente une masse

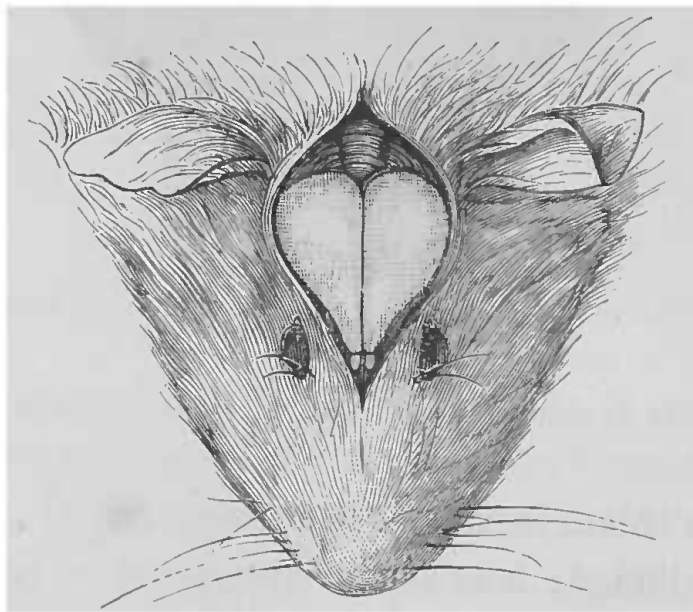


FIG. 88. — Tête de cobaye. Le crâne est ouvert comme dans les figures 85, 86.

pyriforme dont la pointe est antérieure. C'est là que se trouvent les bulbes olfactifs très développés. Il n'y a point de circonvolutions cérébrales et les grandes scissu-

res sont à peine indiquées. Le cervelet est complètement découvert et se voit à la partie postérieure de la masse cérébrale.

L'encéphale des oiseaux (fig. 89) se rapproche de celui des rongeurs, seulement il est moins allongé, et l'on y distingue trois portions. Une première, antéro-supérieure, pyramidale, qui constitue les lobes cérébraux ;

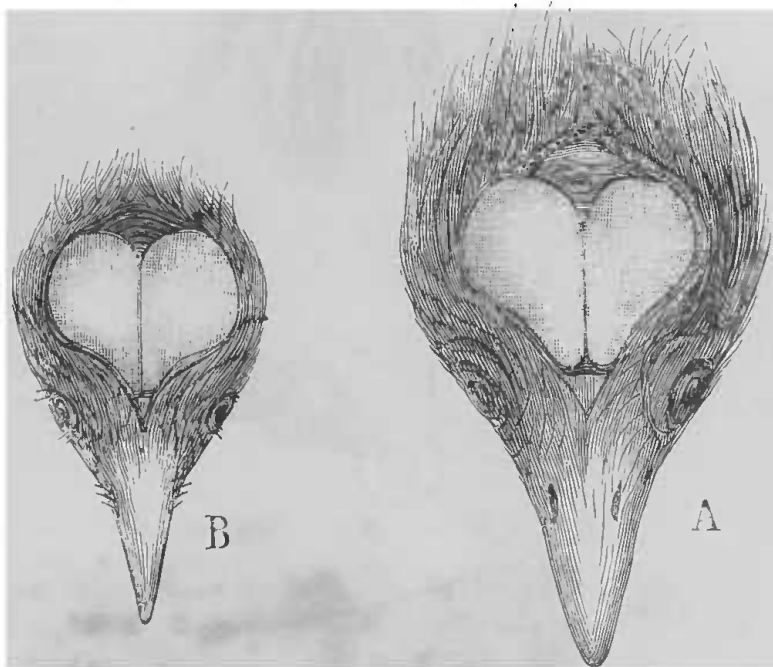


FIG. 89. — A, tête de poule. — B, tête de pigeon.

une deuxième, postérieure, forme le cervelet, complètement, à découvert et enfin, sur les parties postéro-inférieures des lobes cérébraux, entre ceux-ci et le cervelet, se voit de chaque côté une masse arrondie, les lobes optiques.

L'encéphale de la grenouille (fig. 90, A) est très allongé ; il est irrégulier et formé par des renflements placés les uns à la suite des autres. C'est ainsi que l'on voit d'avant en arrière, les lobes olfactifs faisant corps avec

deux renflements pyriformes, les lobes cérébraux ; à leur suite se trouvent deux petits renflements arrondis, les lobes optiques ; et en arrière une petite bandelette transversale, le cervelet.

La figure 90, B, montre la disposition de l'encéphale

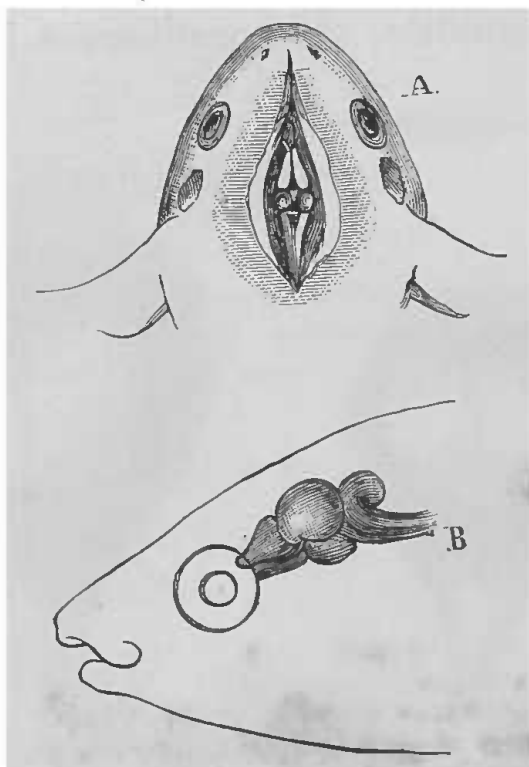


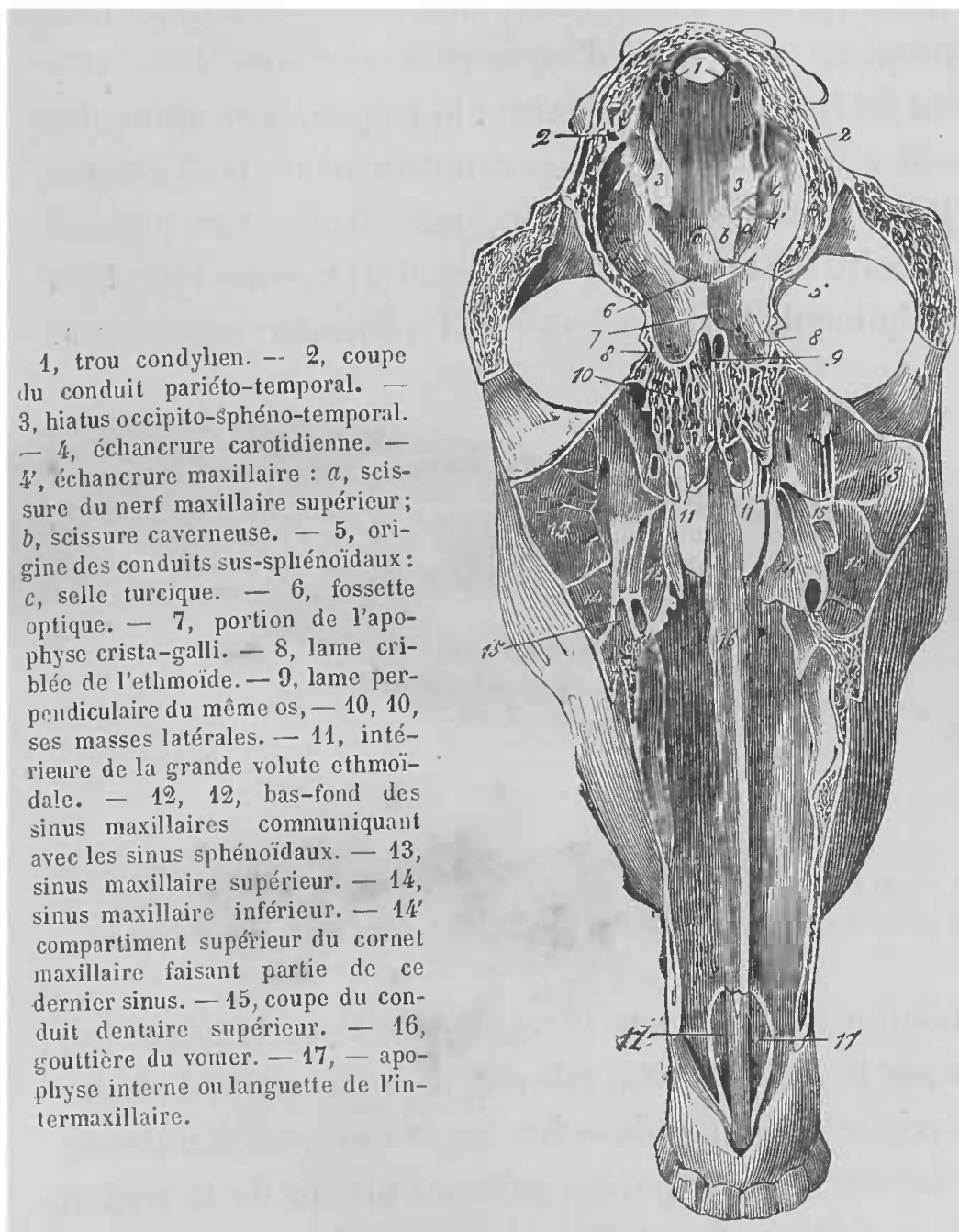
FIG. 90. — A, Tête de grenouille. — B, Tête de poisson.

chez le poisson, et les figures 91, 92 montrent la place occupée par l'encéphale dans la boîte crânienne chez le cheval.

Ces quelques considérations et l'inspection des figures, permettront d'arriver facilement sur l'encéphale, et même sur la portion de l'encéphale sur laquelle devra porter l'expérience.

*Ouverture du crâne.* — Pour arriver sur l'encéphale, il faut pratiquer l'ouverture de la boîte crânienne. Cette ouverture se fait de différentes manières, suivant

'animal sur lequel on expérimente et même suivant l'expérience. C'est ainsi que, tantôt l'on ouvre largement la



1, trou condylien. — 2, coupe du conduit pariéto-temporal. — 3, hiatus occipito-sphéno-temporal. — 4, échancrure carotidienne. — 4', échancrure maxillaire : a, scissure du nerf maxillaire supérieur ; b, scissure caveuse. — 5, origine des conduits sus-sphénoïdaux : c, selle turcique. — 6, fossette optique. — 7, portion de l'apophyse crista-galli. — 8, lame criblée de l'ethmoïde. — 9, lame perpendiculaire du même os, — 10, 10, ses masses latérales. — 11, intérieure de la grande volute ethmoïdale. — 12, 12, bas-fond des sinus maxillaires communiquant avec les sinus sphénoïdaux. — 13, sinus maxillaire supérieur. — 14, sinus maxillaire inférieur. — 14' compartiment supérieur du cornet maxillaire faisant partie de ce dernier sinus. — 15, coupe du conduit dentaire supérieur. — 16, gouttière du vomer. — 17, — apophyse interne ou languette de l'intermaxillaire.

FIG. 91. — Coupe longitudinale et horizontale de la tête du cheval, montrant la cavité crânienne, les cavités nasales et les sinus maxillaires (Chauveau et Arloing).

boîte crânienne, pour mettre à découvert le cerveau dans sa totalité ou dans une de ses parties, tantôt on se con-

tente de faire un simple trou par lequel on fait pénétrer l'instrument qui doit servir à la vivisection.

Aussi les instruments dont on se sert doivent-ils être appropriés au genre d'expérience. Ce sont généralement les instruments suivants : le trépan, la tréphine, les cisailles, de forts scalpels ou simplement un perforateur.

Pour pratiquer l'opération, voici d'abord le manuel opératoire sur le chien, que je prendrai comme type de la description de la vivisection chez les animaux supérieurs.

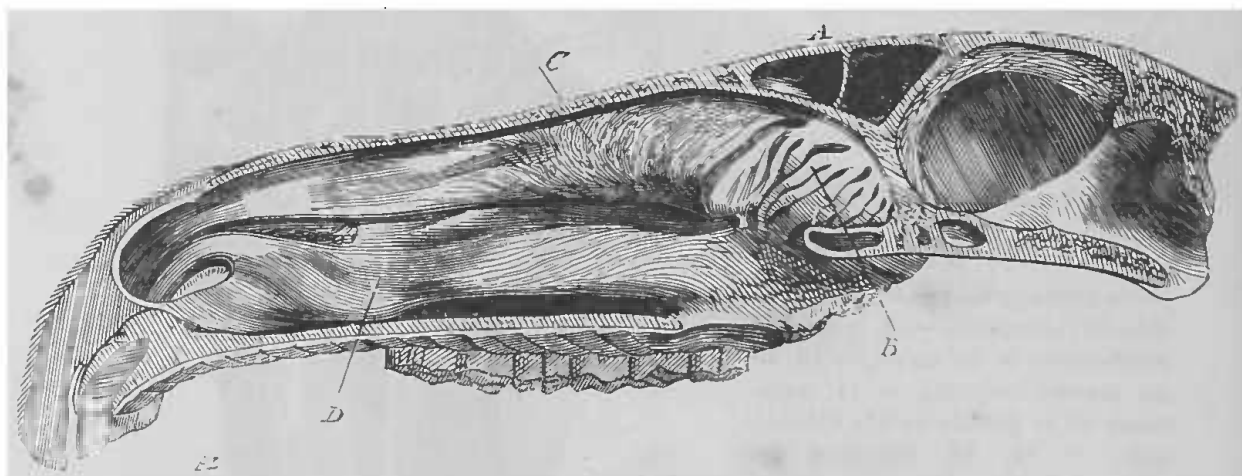


FIG. 92. — Coupe antéro-postérieure d'une tête de cheval pour montrer la position occupée par la cavité crânienne. — A, sinus frontaux. — B, volutes ethmoïdales. — C, cornet supérieur. — D, cornet inférieur.

L'animal est fixé sur le ventre, soit sur la gouttière, soit sur la table ; la tête, relevée par un coussin, de façon à corriger l'obliquité de sa face supérieure, est maintenue solidement. On coupe les poils au niveau de la région où l'on doit opérer, et si l'animal a de longues oreilles, on les ramène en arrière.

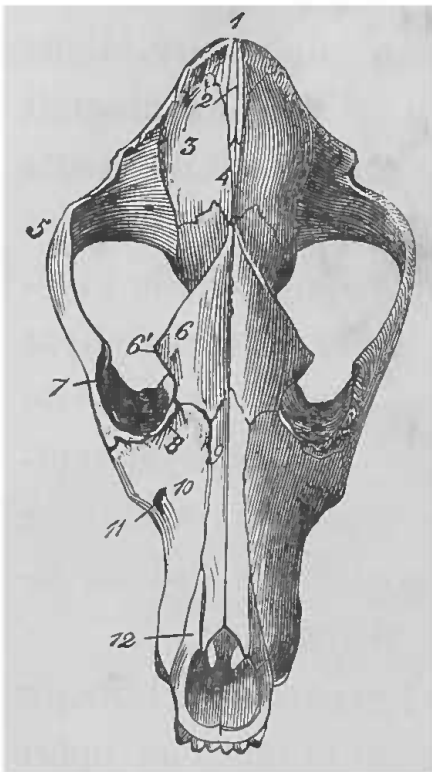
L'animal est anesthésié, selon les procédés indiqués (les injections intra-veineuses de chloral ou de croton-chloral sont très bonnes dans cette vivisection), et, sur la ligne médiane, l'on pratique une incision partant de



la ligne transversale interoculaire et que l'on étend en arrière plus ou moins, suivant l'étendue que l'on se propose de donner à l'ouverture du crâne. Cette incision doit aller jusqu'à l'os. On détache alors la peau sur un côté, on sectionne l'aponévrose temporale et l'on détache le muscle temporal dans sa portion supérieure. Dans toute cette partie de l'opération, il est très avantageux d'employer le thermo-cautère, de façon à éviter une perte de sang trop considérable; il arrive quelquefois que l'on a une hémorrhagie par l'artère temporale profonde antérieure, il faut alors tamponner en arrière de l'apophyse orbitaire externe avec de l'amadou simple ou imbibé de perchlorure de fer. On renverse alors en dehors le temporal décollé et, au moyen d'une rugine, on détache soigneusement le périoste de la portion de l'os sur laquelle on va appliquer la couronne de trépan.

Ce point varie suivant le but de l'expérience. Lorsque l'on veut tomber sur le sillon crucial et que l'on opère sur un chien de moyenne taille et à tête allongée, voici l'endroit au niveau duquel on doit d'ordinaire appliquer le perforateur; c'est à 1 centimètre en dehors de la ligne médiane, un peu en dehors de la crête temporale et à un travers de doigt en arrière de l'apophyse orbitaire externe (fig. 93). Il faut avoir soin que le perforateur ne déborde pas trop le niveau de la couronne de trépan, 2 à 3 millimètres suffisent, car avec plus de longueur on peut s'exposer à pénétrer trop brusquement et à venir léser le cerveau. En commençant, l'os doit être attaqué perpendiculairement à sa surface, puis lorsque la couronne a commencé à mordre et à tracer une rainure circulaire, on a soin de retirer le perforateur

et l'on continue la trépanation en faisant agir l'instrument, surtout sur la partie antéro-supérieure. A ce niveau, en effet, l'os est beaucoup plus épais, et si l'on inclinait du côté de l'os temporal, on risquerait fort de



1, protubérance occipitale. — 2, éperon médian de l'occipital. — 3, pariétal. — 4, origine des crêtes pariétales ou temporales. — 5, apophyse zygomatique du temporal. — 6, frontal. — 6', apophyse orbitaire. — 7, zygomatique. — 8, lacrymal. — 9, sus-nasal. — 10, maxillaire supérieur. — 11, orifice inférieur du conduit dentaire supérieur. — 12, intermaxillaire (Chauveau et Arloing).

FIG. 93. — Tête de chien (face antérieure ou supérieure).

blessier la dure-mère, même la masse cérébrale. A mesure que la couronne de trépan pénètre, les sinus veineux ouverts donnent quelquefois du sang en abondance; aussi faut-il de temps en temps arrêter l'opération, et insinuer dans la paroi latérale du sillon osseux un peu de cire à modeler, afin d'obstruer les canaux veineux. L'opération est ensuite reprise doucement, et plus on avance, moins il faut appuyer. Lorsque l'on sent que la résistance osseuse diminue et cesse, et que la rondelle d'os devient mobile, on arrête les mouvements du trépan, que l'on retire, et la rondelle osseuse est enlevée au

moyen d'une forte pince ou mieux d'un élévateur. Il vaut mieux terminer l'opération de cette manière plutôt qu'avec le trépan, on risque moins ainsi de blesser la dure-mère et le cerveau. Une fois la portion osseuse enlevée, il y a généralement écoulement sanguin par le diploé; on bouche les orifices veineux avec de la cire à modeler, et au moyen de petits morceaux d'amadou on étanche la plaie avec précaution.

Si l'ouverture circulaire ainsi pratiquée est suffisante pour l'expérience projetée, on s'arrête là; mais souvent cette ouverture n'est qu'une porte d'entrée, dont on se sert pour pouvoir découvrir plus facilement une grande étendue de l'encéphale. C'est au moyen de cisailles fortes et à lames aussi plates que possible, comme celles représentées figure 5, page 8, que l'on agrandit l'ouverture faite avec le trépan ou la tréphine qui agit de même. Dans cette opération, il faut aller avec beaucoup de ménagements, de façon à éviter la blessure des organes encéphaliques. A cet effet, il vaut mieux enlever les fragments osseux par petites portions, en faisant pénétrer par l'ouverture circulaire une des branches des cisailles que l'on introduit doucement entre la dure-mère et l'os; on coupe ainsi peu à peu les parois osseuses, jusqu'à ce que l'on ait obtenu la grandeur suffisante.

Tout le temps de l'opération on a soin d'arrêter l'écoulement sanguin au moyen de la cire à modeler, comme je l'ai dit plus haut, et l'on étanche le sang répandu dans la plaie à la surface de la dure-mère qui forme le fond de l'ouverture, au moyen de petits tampons d'amadou.

Cette partie de l'opération terminée, le cerveau n'est pas encore découvert; il faut pour y arriver inciser ses

enveloppes et même en exciser une portion. Cette deuxième opération nécessite encore des précautions et voici comment on doit procéder. La dure-mère est le plus souvent soulevée par le liquide céphalo-rachidien ; il est alors facile, au moyen de petits ciseaux fins, d'y pratiquer une ouverture qui permet de la saisir avec de petites pinces à griffes. Introduisant alors dans l'orifice obtenu de petits ciseaux courbes, il est facile de couper cette membrane que la pince tient soulevée, sans risquer de blesser le cerveau. On peut se contenter d'inciser seulement la dure-mère, mais il faut quelquefois l'enlever sur toute la portion du cerveau, découverte par l'ouverture osseuse.

On procède alors comme je viens de le dire, seulement on coupe la membrane circulairement au niveau de l'orifice osseux. En faisant cette section, il faut tâcher d'éviter l'hémorragie fournie par quelques gros troncs veineux qui se trouvent vers la région médiane. Dans ce but, voici comment procèdent MM. F. Franck et Pitres (1) : « Nous coupons la dure-mère en commençant par la partie antérieure, en suivant le rebord inférieur de l'os et en remontant vers la partie supérieure. On a ainsi un lambeau encore adhérent à la partie supérieure, et dont le pédicule contient les troncs veineux à éviter. On rabat ce lambeau vers la ligne médiane, et, préservant le cerveau par une rondelle d'amadou mouillée dans le liquide sous-arachnoïdien, on touche la face profonde de la dure-mère, le long des veines, avec une pointe de thermo-cautère.

1. *Travaux du laboratoire de Marey*, 1878-1879, t. IV, p. 415.

» Cette précaution suffit en général pour permettre d'enlever complètement le lambeau de dure-mère. Si cependant, ajoutent ces expérimentateurs, la veine donne du sang, le mieux est d'insinuer de petits cônes d'amadou au niveau du point qui saigne et de les y maintenir quelque temps. » Ils terminent en disant que jamais ils n'étanchent le liquide sous-arachnoïdien ou le sang avec des éponges, ils se servent toujours de petits tampons d'amadou.

Le cerveau est ainsi mis à découvert et l'on peut expérimenter.

Ce manuel opératoire est le même pour tous les animaux, tels que singe, chat, etc., dont les parois crâniennes offrent une certaine épaisseur et partout une certaine résistance.

Mais lorsque l'on a affaire à des animaux dont les parois crâniennes sont plus minces, comme les lapins, les cobayes, etc., il faut complètement rejeter le trépan et la tréphine. De forts ciseaux ou de forts scalpels suffisent la plupart du temps. La première ouverture peut se faire en usant l'os sur un point au moyen d'une rugine ou d'un instrument quelconque ; de cette façon on évite de blesser le cerveau, et par cet orifice on introduit une des branches des ciseaux ou la pointe du scalpel destinés à sectionner l'os.

Pour les animaux plus petits, chez les *oiseaux* par exemple, le procédé que l'on suit est un peu différent et plus expéditif.

L'on choisit de préférence de jeunes animaux vigoureux, et, après les avoir légèrement anesthésiés, l'on pratique sur la ligne médiane du crâne une incision

longitudinale qui doit aller jusqu'à l'os. Les deux lèvres de la plaie étant écartées, le crâne apparaît complètement dénudé. Il suffit alors de pratiquer une petite ouverture à la paroi osseuse, et avec des ciseaux l'on sectionne complètement la calotte crânienne que l'on enlève. On peut encore la faire sauter d'un seul coup de scalpel, les parois osseuses chez ces jeunes animaux n'offrant pas une grande résistance. Un grand avantage c'est que ces os saignent peu, car leurs cellules sont remplies d'air au lieu de sang.

On pratique souvent l'ouverture du crâne chez la *grenouille*, ici il faut agir méthodiquement pour ne pas blesser l'encéphale qui présente de petites dimensions. Voici comment on doit procéder :

L'animal étant maintenu sur le ventre, on fait une incision longitudinale sur la partie médiane du crâne, en partant en arrière des narines et arrivant perpendiculairement sur une deuxième incision, que l'on pratique transversalement et qui va d'un côté à l'autre en arrière des membranes tympaniques ; l'on a ainsi une grande incision en T (fig. 94, *a, b, c, d*). On écarte les lèvres de la plaie et avec de petites pinces à os ou de forts ciseaux, on sectionne les fronto-pariétaux à l'endroit où ils recouvrent l'ethmoïde. On peut alors facilement saisir et enlever chaque os, sans risquer de léser le cerveau. Cela fait, on introduit au-dessous de chaque pariétal une des lames d'une paire de ciseaux que l'on manœuvre avec précaution, et l'on sectionne toute la partie osseuse qui recouvre le cerveau ; les fragments sont enlevés avec des pinces. Il y a généralement peu d'écoulement sanguin, le peu qu'il y a s'arrête assez vite.

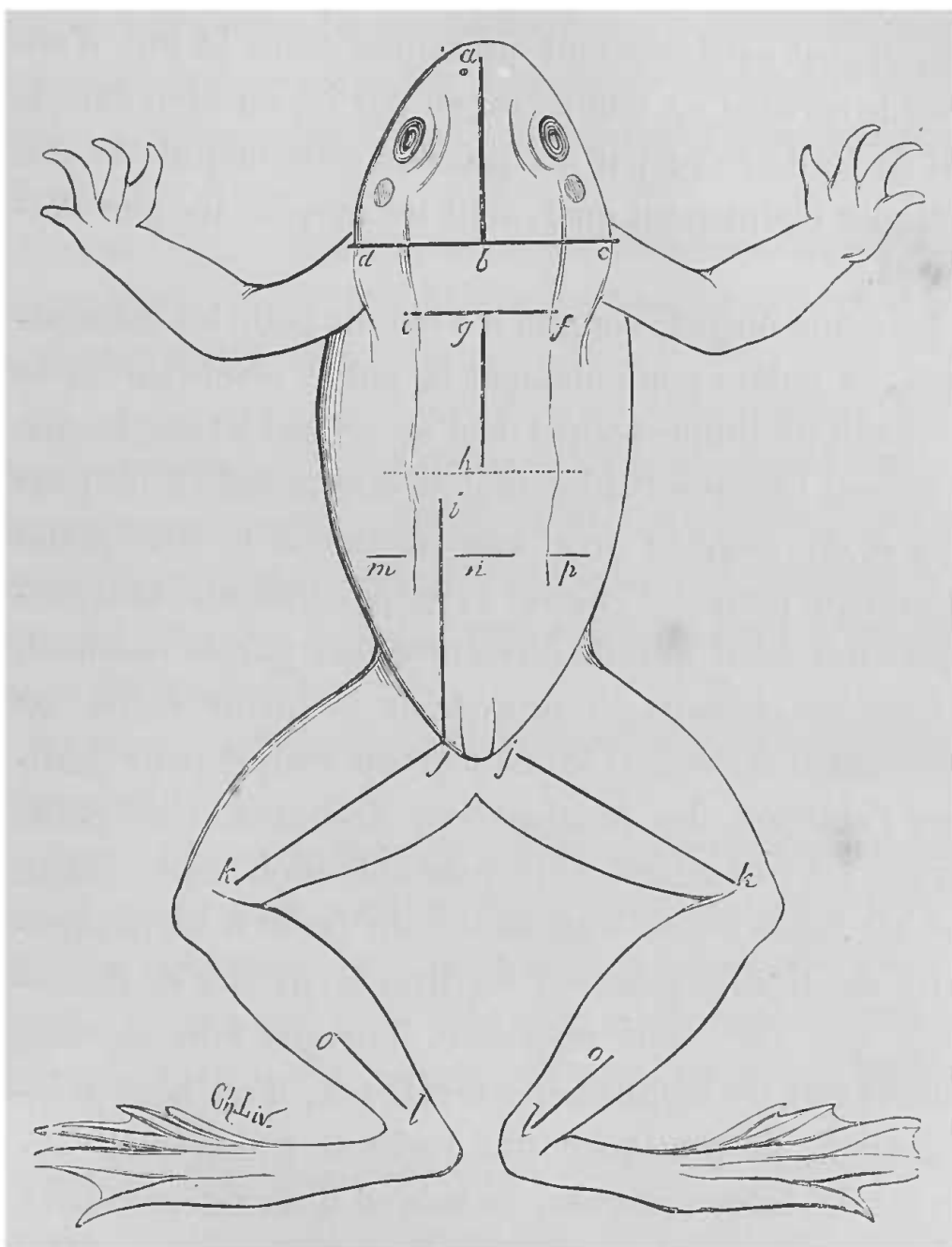


FIG. 94. — Face dorsale d'une grenouille montrant la direction et la position des incisions nécessaires dans diverses opérations.

*a, b, c, d*, incision en T pour ouvrir le crâne. — *e, f, g, h*, incision pour mettre la moelle à nu. — *i, j*, incision pour découvrir les nerfs lombaires. — *j, k*, incision pour arriver sur le sciatique. — *o, l*, incision pour découvrir le tendon d'Achille. — *m, n, p*, points où doit passer le lien pour priver l'arrière-train de circulation en ménageant les nerfs lombaires découverts. — La ligne pointillée indique la limite inférieure des vertèbres.

*Ablation partielle ou totale du cerveau.* — L'opération de l'ouverture du crâne, telle que je viens de la décrire, est généralement pratiquée dans le but d'enlever le cerveau en totalité ou en partie, ou bien dans le but de le détruire par un procédé quelconque. Je vais indiquer maintenant quels sont les moyens les plus employés.

Le crâne ouvert, comme il a été dit pour les mammifères, on enlève généralement la pulpe cérébrale en se servant d'un simple scalpel ou d'un scalpel à lame longue et mince. Lorsque l'ablation doit être limitée à un petit espace, on emploie très avantageusement une petite curette qui permet d'enlever la pulpe cérébrale, sans pratiquer une bien grande ouverture aux parois osseuses.

Chez les oiseaux, on procède de la même façon; on emploie généralement le manche du scalpel pour pratiquer l'ablation des hémisphères cérébraux. Une petite curette est très bonne pour cette opération, mais il faut que ses bords soient tranchants, de façon à ne pas produire des tiraillements sur les diverses parties de l'encéphale que l'on veut respecter. Lorsque l'on ne veut enlever que les hémisphères cérébraux, il est bon, préalablement, de pratiquer une incision transversale au-devant des lobes optiques, au moyen d'un petit scalpel à pointe mousse, avant d'enlever le cerveau en masse (1).

(1) Cette opération réussit assez bien chez le pigeon. C'est ainsi que bien des personnes ont vu dans mon laboratoire deux pigeons que j'avais opérés et que j'ai conservés l'un onze mois, l'autre dix mois. Les deux sont morts accidentellement; ce qui me fait dire que j'aurais pu les conserver encore plus longtemps. Les autopsies m'ont démontré que les hémisphères cérébraux étaient bien enlevés et qu'il n'y avait eu aucune régénérescence.

Seulement, en faisant cette vivisection, il faut suivre les règles de l'opé-



Chez la grenouille, l'ablation de l'encéphale se fait de même, et lorsque l'on ne doit en enlever qu'une portion, il faut préalablement séparer cette portion du reste de l'organe, par une incision pratiquée au moyen d'un petit scalpel bien tranchant, cela afin d'éviter les tiraillements.

L'instrument tranchant n'est pas le seul moyen dont on se soit servi pour détruire le cerveau, on a aussi préconisé les procédés suivants :

Le crâne étant ouvert sur la portion du cerveau que l'on veut détruire, on y porte un cautère rougi à blanc. En pratiquant avec un cautère olivaire des cautérisations successives, on peut arriver à la destruction complète du cerveau, chez les oiseaux, par exemple, sans perte de sang (Krishaber).

On peut aussi employer la cautérisation électrolytique (Beaunis).

Goltz a fait connaître un procédé qui consiste à enlever, à l'aide d'un courant d'eau d'une pression suffisante, la substance grise qui constitue l'écorce des hémisphères cérébraux. A cet effet, l'on applique sur le crâne de l'animal, et à une certaine distance l'une de l'autre,

ration indiquées, il y a déjà longtemps, par Flourens, si l'on veut se mettre dans de bonnes conditions de réussite. Ces règles les voici :

On ne doit jamais opérer des animaux qui soient restés trop longtemps sans prendre de la nourriture, ou qui aient encore l'estomac plein de celle qu'ils viennent de prendre ; dans les deux cas, ils meurent presque toujours et très promptement.

Quand les animaux sont trop pleins et qu'ils menacent de périr durant l'opération même, on leur ouvre le jabot, on en extrait les aliments, on les voit aussitôt reprendre des forces et résister quelquefois à l'expérience.

Une autre remarque, c'est que l'ablation des hémisphères cérébraux coïncidant avec une trop forte réplétion, est toujours plus funeste qu'une pareille réplétion coïncidant avec l'ablation du cervelet.

deux couronnes de trépan. Par une des ouvertures, on introduit dans la substance grise, et obliquement, une petite canule par laquelle arrive l'eau sous forte pression. En recommençant l'expérience plusieurs fois sur différents points, on peut arriver à décortiquer ainsi un hémisphère cérébral et même presque tout le cerveau, l'animal conservant la vie.

Par les procédés suivants, on peut arriver à détruire des portions de l'encéphale sans ouvrir largement le crâne.

*Injections caustiques interstitielles.* — Beaunis, le premier, a employé ce procédé, qui consiste, la peau étant incisée, à faire au crâne, avec un perforateur, un trou très fin. On introduit par ce trou une petite canule à trocart qui pénètre plus ou moins profondément dans la substance cérébrale; on retire le trocart, et on visse sur la canule restée en place le corps d'une seringue à injections sous-cutanées, chargée du liquide qu'on veut injecter. On tourne doucement le piston, de façon à faire pénétrer un nombre déterminé de gouttes, et on retire ensuite la canule. Les lésions cérébrales ainsi produites, ajoute M. Beaunis, peuvent être localisées avec une précision remarquable (1).

M. Hayem a employé un procédé qui présente assez d'analogie avec celui de M. Beaunis. Il consiste à inciser longitudinalement la peau du front de l'animal. Chez les chiens, le crâne est ouvert à l'aide d'une très petite couronne de trépan; chez les cochons d'Inde, on fait une

(1) Voy. Beaunis, *Note sur l'application des injections interstitielles à l'étude des fonctions des centres nerveux* (*Gazette médicale de Paris*, 1872).

petite ouverture en grattant avec la pointe d'une forte branche de ciseaux. L'ouverture doit être suffisante pour livrer passage à un trocart à hydrocèle, que l'on plonge dans l'un des hémisphères. L'on se sert alors de la canule pour faire pénétrer, à l'aide d'un stylet ou du dard du trocart, une petite quantité de substance, destinée à détruire ou exciter une partie de l'organe.

M. Laborde a cherché à détruire certaines zones, en pratiquant des hémorragies cérébrales de la façon suivante : On perfore le crâne (chien) au moyen d'un petit vilebrequin, et on introduit jusqu'à la profondeur voulue, par l'ouverture, une canule que l'on met en communication avec la crurale d'un second chien.

Dans la deuxième édition de ses *Nouveaux éléments de physiologie humaine*, M. Beaunis indique un procédé par aspiration. « Ce procédé, dit-il, qui n'a pas encore reçu de publication, consiste à détruire par aspiration une région localisée de la substance cérébrale. Le procédé est le même que celui des injections interstitielles; seulement, la seringue s'emploie comme seringue aspiratrice; le vide ainsi produit par la traction brusque du piston, détermine, sous l'influence de la pression atmosphérique, une rupture des capillaires, suivie habituellement d'une hémorragie plus ou moins localisée; on obtient ainsi une lésion identique aux lésions de l'apoplexie. Dans un certain nombre de cas, l'hémorragie est peu intense ou presque nulle, et la lésion se borne à une désorganisation partielle de la substance nerveuse. Au bout de quelque temps, on observe quelquefois des abcès localisés. Au lieu d'une seringue, on peut employer un récipient (ballon), dans lequel on a

fait préalablement le vide, et qu'on réunit à la canule introduite dans le cerveau. Comme mon procédé des injections interstitielles, le procédé des aspirations interstitielles peut s'appliquer à tous les organes; ainsi, je l'ai employé plusieurs fois utilement pour le foie. »

J'ajouterai, en terminant, que l'on peut encore amener la destruction de l'encéphale, en interrompant la circulation par la ligature des vaisseaux, ou en injectant dans les artères des poudres obstruantes, qui produisent alors des embolies expérimentales.

Bien entendu, dans tous ces divers procédés, l'opération étant terminée, lorsque l'on a été obligé d'inciser la peau, il faut rapprocher les lambeaux et les suturer soigneusement.

Je vais maintenant indiquer les différents manuels opératoires, par lesquels on peut arriver sur certaines portions de l'encéphale; mais les détails dans lesquels je viens d'entrer à propos de l'ablation partielle ou totale du cerveau, m'éviteront de revenir sur bien des points, car la plupart des procédés que je viens de décrire, peuvent aussi bien servir à détruire une portion superficielle qu'une portion profonde.

#### CORPS STRIÉS

Les corps striés se voient à la partie antérieure des ventricules latéraux (fig. 95, 7); ils occupent, chez le chien et chez les animaux dont l'encéphale n'est pas trop différent, un point qui correspond à peu près à la jonction du tiers antérieur du cerveau avec les deux tiers postérieurs. Il est nécessaire de bien connaître la situa-

tion de cette portion du cerveau, pour l'atteindre avec les instruments.

Le corps strié se compose de deux portions bien distinctes : l'une, le noyau *intra-ventriculaire*, le noyau *caudé*, fait saillie dans l'intérieur du ventricule et constitue la partie antéro-interne; l'autre, le noyau *extra-*

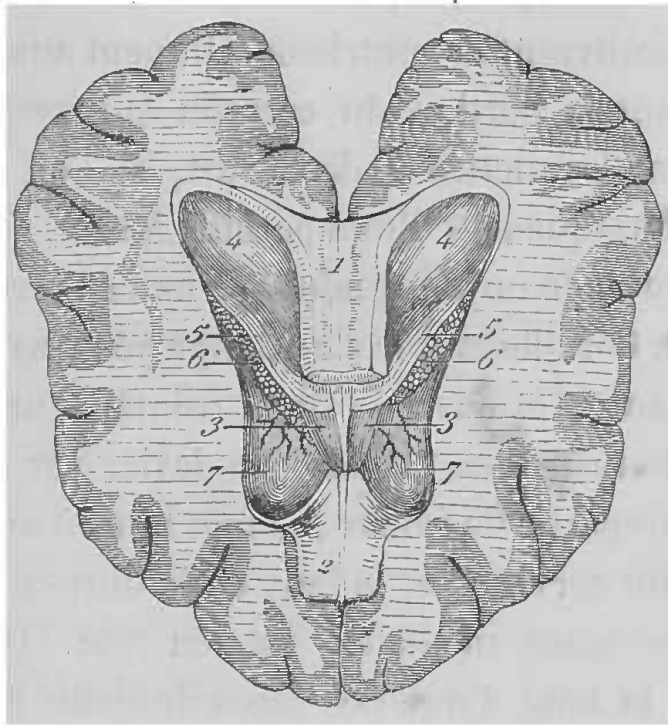


FIG. 95. — Partie antérieure des ventricules latéraux ouverte par l'ablation du plafond (chez le chien).

1, corps calleux. — 2, partie antérieure de ce corps calleux renversée en avant après la destruction du *septum lucidum* pour découvrir le trigone (3, 3). — 4, hippocampe. — 5, bandelette de l'hippocampe. — 6, plexus choroïde. — 7, corps strié. (Chauveau et Arloing, *Anatom. comp.*)

*ventriculaire*, le noyau *lenticulaire*, constitue la partie postéro-externe. Ces deux noyaux sont séparés l'un de l'autre par la *capsule interne*, continuation des pédoncules cérébraux.

Pour atteindre les corps striés, il faut pratiquer une première ouverture sur le crâne au moyen du trépan, ou simplement du perforateur, suivant le procédé que l'on

veut suivre (voy. plus haut: *Ablation partielle ou totale du cerveau*). L'ouverture crânienne doit se pratiquer à la partie antérieure, sur un point correspondant à la position de la partie que l'on veut léser. Introduisant alors par cette ouverture un instrument délié, une aiguille montée par exemple, on peut venir dilacérer un des noyaux du corps strié, en traversant les circonvolutions qui recouvrent le ventricule. On peut aussi enlever complètement la portion du cerveau qui recouvre ces noyaux, pour les mettre à découvert, si l'on n'a pas à éviter les conséquences d'une pareille lésion.

Pour enlever le noyau caudé sans amener trop de désordre, MM. Carville et Duret ont employé le manuel opératoire suivant : On ouvre le sinus frontal d'un côté, au moyen d'un instrument solide, un davier par exemple ; on enlève une partie du frontal, on met ainsi à nu la partie antérieure du cerveau, et la faux de la dure-mère, dans la grande scissure médiane, est en vue. On introduit alors, le long d'une des faces de cette faux, une curette en cuivre rouge, préalablement recourbée, de façon à ce que, après pénétration dans les ventricules à travers la voûte du corps calleux, son bec réponde naturellement au noyau caudé du corps strié que l'on veut atteindre. On cherche alors à détruire et à enlever ce noyau.

Les diverses parties des corps striés peuvent encore être atteintes au moyen de l'instrument dont s'est servi M. Veyssièrè dans ses recherches sur l'hémianesthésie de cause cérébrale (1).

(1) *Arch. de physiolog.*, 1874.

Cet instrument consiste en un trocart explorateur ordinaire, dont la tige perforante est remplacée, une fois la canule introduite dans l'encéphale, par une autre tige à l'extrémité de laquelle un ressort fortement coudé vient se fixer. Ce ressort dépasse l'extrémité libre de la canule d'une longueur que l'on peut faire varier, et forme angle avec l'axe du trocart. En faisant décrire à l'instrument un tour ou un demi-tour, le ressort qui dépasse son extrémité produit, dans la pulpe cérébrale, une déchirure dont on peut mesurer d'avance le diamètre.

En faisant usage de cet instrument, il n'est pas nécessaire d'appliquer une couronne de trépan pour ouvrir le crâne, un simple perforateur suffit, et l'on évite ainsi l'hémorragie et aussi l'inflammation des méninges et de l'encéphale.

Une fois le crâne perforé au point choisi, on y enfonce le trocart à une profondeur et dans une direction déterminée d'avance par des mesures sur un autre cerveau de chien. On remplace alors la tige perforante par la tige armée du ressort, que l'on fait plus ou moins saillir suivant la grandeur que l'on désire donner à la lésion, et l'on fait décrire à l'instrument un demi-tour ou un tour. Pour retirer le trocart, on a soin d'enlever préalablement la tige armée du ressort, afin de ne pas déchirer le cerveau sur le trajet que l'instrument a à parcourir, ce qui compliquerait les résultats obtenus.

#### COUCHES OPTIQUES

Les couches optiques forment deux renflements ovoïdes, situés en arrière des corps striés, de chaque

côté du ventricule moyen, au-dessus des pédoncules cérébraux et au-dessous des ventricules latéraux; ils sont dirigés obliquement d'avant en arrière et de dedans en dehors.

Pour expérimenter sur les couches optiques, presque tous les procédés qui ont été décrits à propos de l'ablation partielle ou totale du cerveau, ou à propos des expériences sur les corps striés, peuvent être employés; il n'y a qu'à choisir un point d'entrée convenable.

Pour atteindre ces corps MM. Lussana et Lemoigné (*Archives de physiologie*, 1877) ont employé le procédé suivant : On ouvre le crâne avec des tenailles incisives à côté de la suture sagittale et au-devant de la suture occipito-pariétale; par cette ouverture, on introduit un couteau très fin, aigu, courbe, à concavité tranchante; on le fait passer entre les extrémités postérieures des deux hémisphères, en le poussant à une profondeur préalablement étudiée; on en dirige la pointe et le tranchant à l'extérieur, de manière à couper dans le ventricule latéral toute l'épaisseur de la couche optique; on retire l'instrument en parcourant le même chemin.

#### PÉDONCULES CÉRÉBRAUX. — CAPSULE INTERNÉ

Les pédoncules cérébraux forment deux prolongements presque cylindriques en arrière et aplatis en avant, qui s'étendent de la protubérance à la couche optique; ils se touchent sur la partie médiane à leur point d'émergence de la protubérance; de là, ils vont en divergeant, en se portant obliquement de dedans en dehors et d'arrière en avant. Aussitôt que ces faisceaux pénètrent dans les hémis-



sphères, ils s'étalent en deux éventails, dont les bords externes correspondent aux circonvolutions cérébrales. Ces éventails occupent de chaque côté un plan oblique de dedans en dehors, de bas en haut et d'arrière en avant, en continuant la direction des pédoncules à leur racine. C'est à la face interne de ces plans que se trouvent les couches optiques et les noyaux caudés ou intra-ventriculaires des corps striés; à la face externe et inférieure se trouve le noyau lenticulaire ou extra-ventriculaire. Les pédoncules forment donc dans les hémisphères cérébraux deux lames aplaties de dedans en dehors, entre les noyaux caudés et les couches optiques d'une part, et les noyaux lenticulaires d'autre part. Cette expansion pédonculaire forme ce que l'on appelle la capsule interne.

Pour produire des lésions des pédoncules cérébraux et de la capsule interne, les procédés décrits plus haut remplissent parfaitement le but. C'est ainsi que Lussana et Lemoigne se sont servis du même procédé que pour sectionner les couches optiques (voy. plus haut); seulement on pousse l'incision des couches optiques jusqu'à la base du crâne, on ajoute ainsi les phénomènes propres de cette lésion à ceux de la lésion de la couche optique; il faut savoir dissocier les phénomènes dans l'interprétation des résultats.

On peut encore arriver sur le pédoncule cérébral, en faisant usage de l'instrument avec lequel on pratique la section du trijumeau dans le crâne, et en pénétrant dans cette cavité de la même façon (voy. plus loin), c'est-à-dire entre la saillie du conduit auditif externe et celle du condyle de la mâchoire inférieure. Au moment où les

cris de douleur de l'animal montrent que l'on touche le trijumeau, on tourne l'instrument un peu en haut et en arrière, et on l'avance avec précaution. Avant de faire pénétrer l'instrument dans le crâne, il est nécessaire de marquer sur le manche l'étendue de pénétration qu'il faut donner à l'instrument, par des mesures prises préalablement (Cyon).

#### TUBERCULES QUADRIJUMEAUX

Chez les vertébrés supérieurs, les tubercules quadrijumeaux forment quatre éminences arrondies, qui surmontent, vers la partie postérieure, les pédoncules cérébraux. Ces éminences se trouvent profondément situées chez l'homme, recouvertes par la partie postérieure de l'encéphale. Mais cette position devient de plus en plus superficielle, à mesure que le cerveau s'étend de moins en moins sur le cervelet. Ils deviennent tout à fait apparents, chez les vertébrés inférieurs, tels que les oiseaux, les reptiles, les poissons, où ils constituent les lobes optiques (fig. 89, 90) que l'on peut atteindre séparément, sans toucher à l'hémisphère cérébral.

Les procédés pour atteindre ces tubercules sont nécessairement subordonnés à leur situation.

C'est ainsi que Ferrier, pour les détruire chez un singe, mit à nu une portion du lobe occipital et passa horizontalement un cautère en fil de fer, à travers l'extrémité antérieure de la scissure occipitale inférieure, de manière à traverser les tubercules antérieurs ou nates. MM. Lussana et Lemoigne y arrivent de la façon suivante : Le crâne est ouvert à l'angle postéro-interne du pariétal,

tout près du sinus longitudinal, que l'on tâche d'éviter, bien entendu. On introduit alors par cette ouverture un petit bistouri, semblable à celui que l'on emploie pour les couches optiques, en dirigeant la pointe et la courbe en arrière; on arrive ainsi sur le tubercule antérieur qui se trouve à découvert, entre le bord postéro-interne des lobes cérébraux, et le bord antérieur du cervelet chez quelques animaux, comme les lapins et les cobayes. On dirige alors la pointe et le tranchant de l'instrument en arrière, en dehors, puis en avant, et on cherche à retirer l'instrument en direction presque transversale et à demi-angle droit avec la surface du crâne.

Chez les animaux dont les lobes optiques sont isolés à la partie inférieure et latérale de l'encéphale, il suffit d'ouvrir le crâne latéralement et l'on aperçoit facilement les tubercules sur lesquels doit porter l'expérience.

Chez la grenouille, en mettant le cerveau à nu, comme je l'ai dit plus haut, on peut facilement atteindre les lobes optiques.

PROTUBÉRANCE

La protubérance ou pont de Varole est cette saillie transversale qui se trouve à la face inférieure de l'encéphale, entre les pédoncules cérébraux en avant et le bulbe en arrière. Le développement de cette protubérance est en rapport avec celui des lobes latéraux du cervelet, chez les animaux sur lesquels on trouve le pont de Varole.

On peut arriver sur la protubérance de différentes manières, suivant le procédé que l'on emploie; ou bien en en-

levant les parois crâniennes, on met l'encéphale à nu et on touche à ciel ouvert le point que l'on veut, après avoir enlevé les hémisphères cérébraux ; ou bien en ne faisant que perforer le crâne, on tâche d'arriver sur les points que l'on veut atteindre avec des instruments déliés. Ce second moyen amène moins de désordres, mais il demande une grande habitude pour ne pas manquer l'expérience. Pour les vivisections sur la protubérance, les chiens ne sont pas bons, car ils meurent pendant l'opération ; il faut choisir le lapin ou le cobaye, qui sont des animaux qui résistent mieux à ce genre d'expérience.

Après ce que j'ai dit antérieurement à propos des autres portions de l'encéphale, je crois ne devoir rien ajouter pour la mise à nu de la protubérance, après ablation des hémisphères cérébraux.

Je vais indiquer seulement le procédé qu'a employé le premier, Magendie, pour atteindre la protubérance par sa face supérieure.

L'animal (lapin) étant solidement maintenu sur le ventre, la tête un peu fléchie pour tendre la région postérieure du cou, on anesthésie l'animal (ce que ne pouvait faire Magendie) pour pouvoir opérer avec plus de précision et éviter les mouvements, presque inévitables. On met alors à découvert, par une incision longitudinale sur la ligne médiane (Magendie la pratiquait transversalement, mais les délabrements sont alors trop considérables), le ligament occipito-atloïdien postérieur ; on l'incise, le liquide céphalo-rachidien s'écoule et l'on se trouve en présence du quatrième ventricule.

On introduit alors par l'entrée du ventricule la pointe

recourbée d'une aiguille à cataracte, ou d'un petit couteau *ad hoc*, que l'on enfonce avec de grandes précautions jusqu'à ce que l'on soit à peu près arrivé à l'orifice antérieur de l'aqueduc de Sylvius. On appuie à ce moment l'aiguille en bas, en ayant soin d'élever le manche de l'instrument par une sorte de mouvement de bascule. Alors, après avoir senti le plan osseux de la surface basilaire, on ramène la lame en arrière, dans toute la longueur du pont, de manière à diviser les fibres transversales. La section achevée, on retire l'instrument avec précaution, en lui faisant suivre en sens inverse le chemin qu'il vient de parcourir.

L'instrument doit être porté un peu d'un côté ou de l'autre, ou rester sur la ligne médiane suivant le but de l'expérience.

La protubérance peut aussi être atteinte par sa face inférieure, en pénétrant à travers l'apophyse basilaire.

#### PÉDONCULES CÉRÉBELLEUX

Sur les côtés, la protubérance plonge dans l'épaisseur du cervelet, sous forme de deux gros cordons qui constituent les pédoncules cérébelleux moyens. Du cervelet émergent, accolés à ces pédoncules, deux autres pédoncules, dont l'un se dirige vers les tubercules quadrijumeaux, et constitue le pédoncule cérébelleux antérieur (chez les animaux); l'autre se dirige vers le bulbe, et constitue le pédoncule cérébelleux postérieur.

La lésion des pédoncules cérébelleux constitue une vivisection assez difficile et assez délicate, comme du

reste toutes celles que l'on pratique sur l'encéphale, surtout au voisinage du bulbe.

L'opération peut se faire en pénétrant, comme pour la protubérance, entre l'occipital et l'atlas, avec un petit instrument long et mince, que l'on pousse latéralement dans la direction que l'on présume être celle qui convient, d'après la topographie de la région étudiée sur une tête d'animal qui sert de comparaison.

On peut encore, pour couper le pédoncule du cervelet, pénétrer avec un neurotome semblable à celui qui sert pour la cinquième paire, par un point intermédiaire aux condyles occipitaux et la limite postérieure du rocher, et on le pousse en avant, en allant en bas vers la ligne médiane. Il est indispensable, avant l'opération, d'indiquer sur le manche de l'instrument, de quelle longueur

faut le faire pénétrer, en prenant mesure sur une autre tête d'animal (Cyon). Il est rare, en faisant cette opération, que l'on ne lèse pas le pont de Varole. Aussi, comme pour toutes ces opérations délicates, il est bon de s'exercer au préalable sur des cadavres, pour acquérir la précision nécessaire.

#### CERVELET

Le cervelet est séparé du cerveau par un repli de la dure-mère que l'on appelle la tente du cervelet; il est situé, par rapport au pont de Varole, postérieurement ou mieux (chez les animaux) supérieurement; il occupe la fosse occipitale, et n'est pas, à part chez les singes, recouvert par le cerveau comme chez l'homme. Il est postérieur au cerveau et se trouve à peu

près sur le même plan. Il ne présente pas chez tous les animaux relativement le même volume, ni la même configuration.

De tous les animaux, ceux qui conviennent le mieux aux expériences sont les rongeurs, et, parmi ceux-ci, particulièrement le lapin, dont le cervelet n'est pas hermétiquement encaissé entre la tente de la dure-mère et les fosses occipitales; un petit lobule, gros comme un pois, est logé de chaque côté dans la cavité du crâne, en arrière du conduit auditif. On peut donc arriver sur ce point, sans s'exposer à blesser les nombreux sinus qui forment une sorte de réseau autour de la masse cérébelleuse.

La situation des diverses parties du cervelet étant bien établie, il est assez facile de les atteindre, en perforant l'occipital et en faisant pénétrer les instruments qui arrivent directement sur l'organe, chez les animaux chez lesquels le cerveau ne le recouvre pas. Mais, lorsque l'on veut expérimenter d'une façon précise sur le cervelet et pratiquer, par exemple, l'excitation électrique, il faut mettre à nu l'organe. Pour cela, on est obligé d'enlever une portion de l'occipital.

Lorsqu'on opère sur des chiens ou des chats, on a généralement une hémorragie très abondante et souvent mortelle. Pour éviter cela, on peut pratiquer l'ablation de l'os au moyen du thermo-cautère Paquelin, ou bien, par un petit trou pratiqué au niveau du torcular (voy. fig. 117) au moyen d'un perforateur, on pousse une injection dans les sinus, d'une solution concentrée de persulfate de fer ou de nitrate d'argent, qui amène sûrement la coagulation du sang et prévient

l'hémorrhagie. Il est bon, pour avoir un résultat plus sûr, de lier temporairement les jugulaires. On peut alors faire sauter une portion de l'occipital, sans voir l'animal mourir d'hémorrhagie. On doit procéder de même pour faire l'ablation partielle ou totale de l'organe.

Chez les oiseaux, on peut faire sauter une portion de la paroi postérieure du crâne, pour arriver sur le cervelet; mais on a généralement un écoulement sanguin assez fort, qui finit par s'arrêter pourtant assez vite.

Chez la grenouille, le procédé opératoire est toujours le même; ici l'encéphale en entier est si petit qu'il faut tout le découvrir pour pouvoir atteindre une de ses parties.

Chez les mammifères, on peut encore léser le cervelet par la membrane occipito-atloïdienne; mais il est assez difficile de bien localiser ainsi les lésions.

#### BULBE

Le bulbe forme ce renflement conoïde qui termine à la partie supérieure la moelle épinière; il forme le trait d'union entre la moelle, le cerveau et le cervelet; la protubérance annulaire le limite à la partie antérieure; il occupe la gouttière de l'apophyse basilaire. C'est la partie de l'encéphale dont la structure est la plus complexe, aussi les expériences sont-elles difficiles à bien limiter, lorsque l'on opère dans cette région.

Le seul moyen d'atteindre le bulbe est d'y arriver par l'espace occipito-atloïdien; et, comme c'est aussi par là que l'on peut recueillir le liquide céphalo-rachidien sur



l'animal vivant, je vais indiquer en même temps cette dernière expérience.

*Liquide céphalo-rachidien.* — L'animal est fixé sur le ventre, la tête fléchie, de façon à tendre la région postérieure du cou. On divise transversalement les muscles cervicaux postérieurs, en ayant soin de ne pas donner à l'incision une trop grande étendue, afin d'éviter les veines vertébrales, qui donnent une hémorrhagie abondante et gênante. On arrive ainsi, après avoir sectionné plusieurs couches musculaires, sur le ligament occipito-atloïdien postérieur, reconnaissable à son aspect blanc nacré. On absterge bien le sang, et l'on attend même un moment pour qu'il n'y ait plus d'écoulement; on pratique alors une petite ponction à la membrane, et l'on voit le liquide jaillir. Lorsque l'on veut recueillir ce liquide soigneusement, la ponction doit se pratiquer avec un trocart; seulement il faut prendre garde de ne pas venir léser le bulbe avec la pointe de l'instrument, et, à cet effet, il vaut mieux faire la ponction un peu oblique.

Si l'on ne découvre la membrane occipito-atloïdienne que pour arriver sur le bulbe, il suffit de l'inciser transversalement avec la pointe d'un scalpel, et l'on aperçoit, en fléchissant la tête de l'animal, la face supérieure du bulbe et le bec du *calamus scriptorius*. On peut alors atteindre ces divers points à ciel ouvert. Mais cette opération de la mise à nu apportant forcément un état non physiologique, il vaut mieux procéder de la façon suivante qui a été employée par MM. Mathias Duval et Laborde (1).

(1) Mathias Duval et Laborde, *De l'innervation des mouvements associés des globes oculaires* (Journ. de l'anat. et phys., 1880).

Je laisse la parole aux auteurs. « Pour explorer expérimentalement le bulbe comme il convient, il faut tourner la difficulté, et ne pouvant attaquer directement l'organe à ciel ouvert, sans se mettre dans des conditions physiologiques défavorables, il faut s'évertuer à l'atteindre médiatement, en passant par l'espace occipito-atloïdien, et portant, par un tour de main, la pointe de l'instrument, soit à droite, soit à gauche, et jusqu'aux parties les plus supérieures.

» Il est impossible, hâtons-nous de le dire, d'arriver à ces parties, et en général d'explorer, fût-ce à l'aide de la pointe la plus fine, le plancher du quatrième ventricule par le procédé dont il s'agit, sans toucher au cervelet. Il suffit d'un simple coup d'œil jeté sur la topographie anatomique de cette région, pour se convaincre de cette impossibilité. Effectivement, le cervelet recouvre entièrement le plancher du quatrième ventricule, auquel il adhère par des tractus vasculaires, qu'il n'est pas facile de détacher, même à ciel ouvert, sans réaliser quelque déchirure, si légère et superficielle qu'elle soit. C'est à peine si seul le bec du calamus qui affleure le bord supérieur de la fente occipito-atloïdienne, peut être touché par une pointe, sans que le cervelet soit intéressé. Mais une fois cet accident inévitable, connu et dénoncé, la complication du cervelet, qui porte habituellement dans ces conditions sur le vermis supérieur, n'obscurcit point les résultats proprement bulbaires.

» L'instrument dont nous nous servons est une pointe triangulaire, quand il s'agit de faire une simple piqûre; ou bien, une lame étroite et courte, quand on veut opérer une section.

» Quel que soit l'instrument, il est essentiel qu'il soit monté sur un support assez long et assez étroit, pour lui permettre de traverser d'abord l'épaisse couche de tissus de la région cervicale postérieure, et d'atteindre ensuite presque jusqu'à la limite extrême supérieure du plancher du quatrième ventricule.

» Nous faisons aussi quelquefois usage d'une sorte de vilebrequin, au moyen duquel on perfore l'os, pour pénétrer directement sur la région bulbaire que l'on désire interroger, et que des points de repère, préalablement établis, permettent de viser plus ou moins exactement.

» Avec de l'exercice et beaucoup de patience (cette vertu de l'expérimentateur), on arrive, en multipliant les essais, à des résultats surprenants. »

Par ce procédé, on peut atteindre les différents centres qui se trouvent dans le bulbe (centre respiratoire, centre vaso-moteur). Un seul de ces centres nous arrêtera particulièrement, c'est le *centre glycogénique* ou *diabétique*, qui occupe sur la face supérieure du bulbe ou plancher du quatrième ventricule, un espace qui peut être limité en haut, par une ligne transversale qui unit les deux tubercules de Wenzel, *b, b* (fig. 96), et en bas, par une autre ligne qui va d'une origine d'un pneumogastrique à l'autre, *e, e* (fig. 96).

Voici le procédé de Cl. Bernard pour produire la lésion de ce point, sur le lapin, qui est l'animal qui se prête le mieux à cette expérience.

On se sert d'un instrument (fig. 97), qui se compose d'une tige aplatie par une de ses extrémités, amincie et tranchante comme un petit ciseau. Au milieu de la lame et dans l'axe de l'instrument, la tige se prolonge

par une petite pointe très aiguë, longue de 1 millimètre environ.

On saisit oralement la tête de l'animal de la main gauche, pendant qu'un aide tient solidement les quatre pattes, pour empêcher l'animal de faire aucun mouvement; puis en passant la main sur le crâne d'avant en

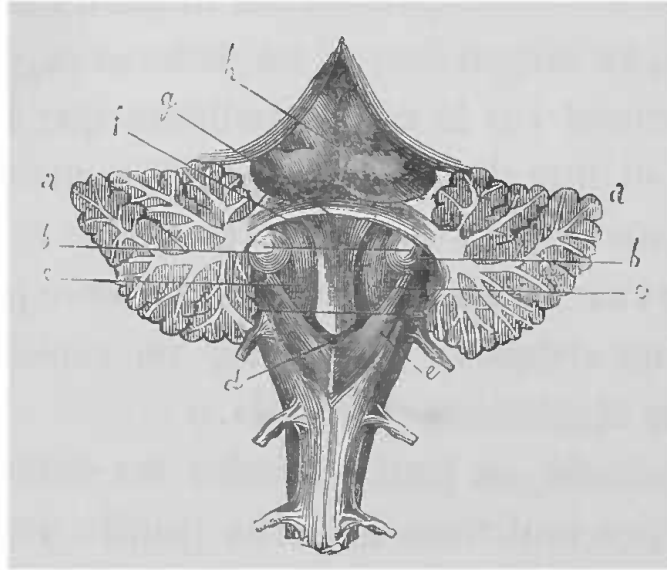


FIG. 96. — Plancher du quatrième ventricule chez le lapin.

Le cervelet a été divisé et ses deux lobes *a, a* sont rejetés de côté; *b, b*, tubercules de Wenzel; *c*, plancher du quatrième ventricule; *d*, bec du calamus; *e*, origine du pneumogastric; l'espace pour la piqûre diabétique est limité par les deux lignes transversales qui joignent les tubercules de Wenzel et les origines des pneumogastriques.

arrière, on sent une tubérosité *d* (fig. 98), qui correspond à la bosse occipitale supérieure. Aussitôt en arrière en *e*, on plante l'instrument dont la pointe entre dans le tissu spongieux de l'os. On presse d'une manière continue, en faisant exécuter de légers mouvements de latéralité pour faire enfoncer les parties tranchantes; on pénètre alors dans la cavité du crâne, et dès qu'on y est parvenu, on dirige l'instrument obliquement de haut en bas et d'arrière en avant, de façon à lui faire croiser une ligne qui s'étendrait d'un conduit auriculaire à

l'autre. Pendant toute l'opération, il faut avoir soin de bien maintenir la tête de l'animal, car le moindre mouvement amènerait des désordres considérables et la mort.

On pousse, dans la direction indiquée, l'instrument jusqu'à ce que l'on atteigne l'os basilaire avec sa pointe (fig. 99), puis on le retire avec précaution. Dans cette opération, on perce successivement le crâne, le cervelet, les couches postérieure et moyenne de la moelle allongée. Mais la partie large et tranchante de l'instrument ne lèse pas d'une manière sensible la couche antérieure de la moelle, qui est seulement traversée par la pointe de l'instrument, ce qui n'y produit aucun désordre grave.

On peut encore arriver sur la face supérieure de la moelle allongée, en sectionnant les muscles de la partie postérieure du cou et la membrane occipito-atloïdienne, et en enlevant même aussi l'arc postérieur de l'atlas; mais alors le traumatisme est si considérable et les hémorragies si abondantes que le résultat de l'expérience peut être altéré, et il vaut mieux mettre de côté cette méthode, sauf dans des conditions exceptionnelles.



FIG. 97. — Ciseau pour la piqûre diabétique.

## MOELLE ÉPINIÈRE

La moelle épinière est contenue dans un conduit osseux, le canal rachidien ; elle constitue la portion postérieure (chez les animaux) des centres nerveux ; elle fait suite, sans ligne de démarcation, à la moelle allongée. On lui donne généralement comme point de départ le niveau du trou occipital.

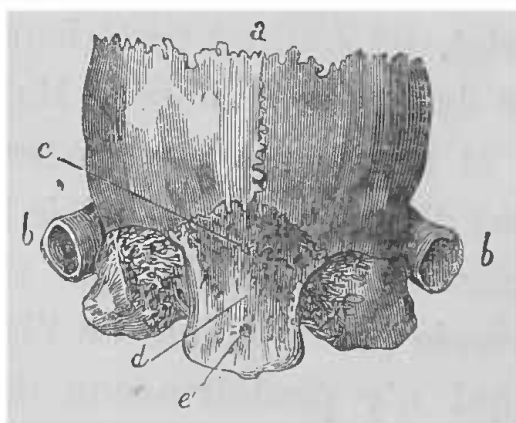


FIG. 98. — Crâne du lapin, partie postérieure.

*d*, fosse occipitale ; *e*, point où doit pénétrer l'instrument.

Abritée qu'elle est par son étui osseux, il faut nécessairement, pour l'atteindre, détruire une portion de cet étui formé par les vertèbres, en opérant de la façon suivante. Mais comme cette vivisection occasionne un grand traumatisme, il faut chercher à se placer dans des conditions favorables ; pour cela Cl. Bernard recommande de prendre des chiens bien nourris et en digestion, parce qu'ils résistent mieux que ceux qui sont à jeun, quoique ces derniers perdent en général moins de sang.

M. Laborde (1) a signalé comme excellents sujets d'ex-

(1) Laborde, *Société de biologie*, 15 nov. 1879.

périmentation sur la moelle épinière et ses fonctions, les jeunes chats encore allaités par leur mère. Ces animaux présentent une résistance vitale très grande, et l'on peut facilement mettre à nu chez eux des portions de moelle plus ou moins étendues, sans grand épanchement sanguin et

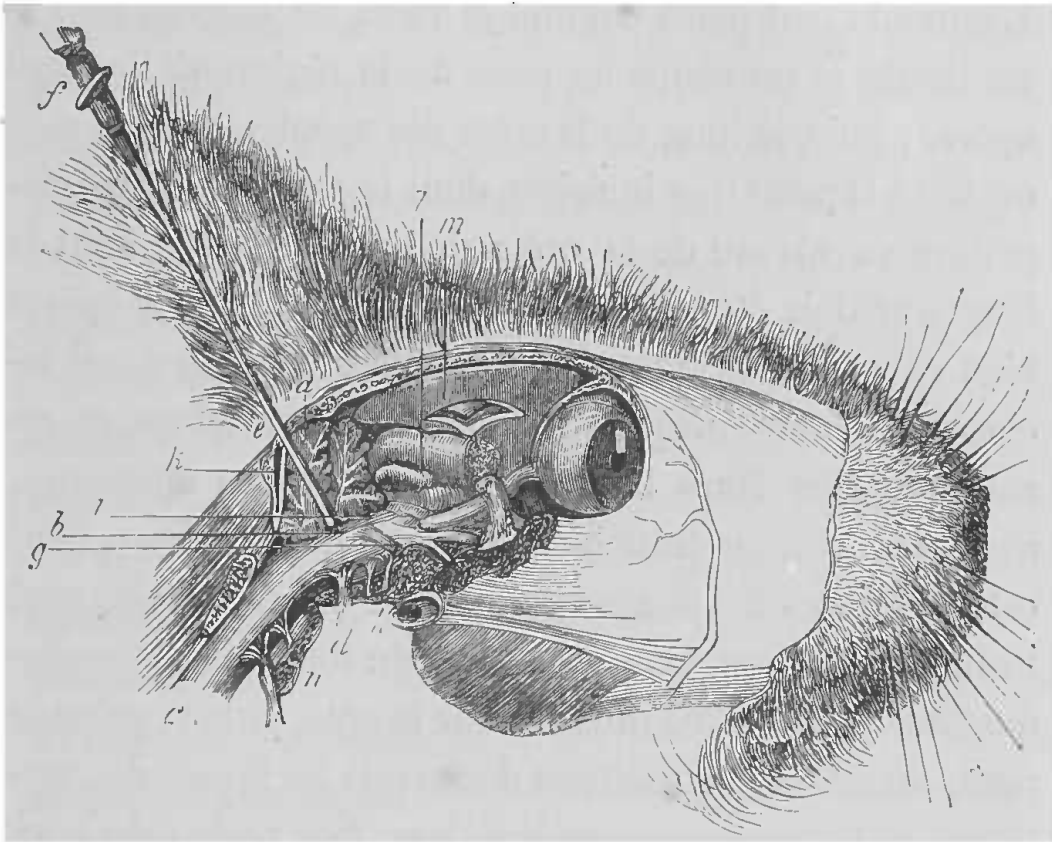


FIG. 99. — Coupe d'une tête de lapin.

*a*, cervelet; *b*, origine du nerf de la septième paire; *c*, moelle épinière; *d*, origine du pneumogastrique; *e*, trou d'entrée de l'instrument; *f*, instrument; *g*, nerf trijumeau; *h*, conduit auditif; *i*, extrémité de l'instrument; *k*, sinus veineux occipital; *l*, tubercules quadrijumeaux; *m*, cerveau; *n*, coupe de l'atlas.

en agissant sur des os encore très friables; puis on remet l'animal à la mère et grâce à ses soins il se rétablit.

Règle générale : on doit choisir un animal jeune et vigoureux, que l'on fixe sur une table ou dans la gouttière, en plaçant un billot sous le ventre, pour faire saillir un peu la colonne vertébrale dans la région lombaire, qui est le point où la moelle est le plus facile à at-

teindre, pour les expériences de physiologie générale. La région dorsale au contraire est extrêmement difficile à atteindre, à cause de sa profondeur chez les mammifères employés.

Je vais d'abord décrire l'expérience sur le chien. L'animal étant placé comme je viens de le dire, on l'anesthésie et on coupe les poils de la région où l'on doit opérer; puis, le long de la crête des apophyses épineuses on fait à la peau une incision, dont le milieu doit correspondre au niveau de la crête de l'os des îles et dont la longueur doit être environ de 1 décimètre, pour opérer bien entendu sur la portion lombaire. La peau étant incisée, on pénètre jusque sur les lames des vertèbres, en rasant une des faces latérales des apophyses épineuses, avec l'instrument tranchant ou, ce qui est mieux, dans cette région où les grosses masses charnues donnent beaucoup de sang, avec le couteau du thermo-cautère Paquelin. On écarte les muscles sur le côté, autant qu'on le peut, de manière à mettre à découvert les lames des vertèbres et les apophyses articulaires. S'il reste même un peu de tissu aux vertèbres, il est bon de se servir de la rugine pour enlever ces fragments, qui gênent dans la suite.

On découvre ainsi les lames vertébrales d'un seul côté ou des deux côtés, car l'ouverture du canal rachidien peut se faire de différentes manières, suivant l'animal et suivant le but de l'expérience. On ouvre en effet le canal vertébral quelquefois en entier, quelquefois sur une moitié latérale seulement, car de cette manière la moelle ne se refroidit pas autant, et ce procédé est toujours préférable quand on peut l'employer. Mais, lorsque l'on a



affaire à de petits animaux, les lames vertébrales ne sont pas assez larges pour permettre de n'ouvrir le canal vertébral que sur une moitié latérale.

Si l'animal est de petite taille et jeune, des cisailles peuvent suffire pour faire sauter les lames. Si au contraire, on expérimente sur des animaux adultes et assez gros, on peut commencer par trépaner une lame vertébrale de chaque côté ou d'un seul côté, pour faciliter l'introduction des cisailles ; ou bien l'on fait usage d'une petite scie (fig. 5) dont l'extrémité est arrondie et garnie de dents. L'endroit où l'on doit donner les traits de scie varie suivant la façon dont on veut découvrir la moelle. Si l'ouverture du canal vertébral doit être complète, on donne un trait de scie parallèle aux apophyses épineuses et de chaque côté de ces apophyses, en se tenant sur la partie externe des lames vertébrales. Si l'ouverture au contraire doit être latérale, le premier trait de scie doit porter dans la même direction, mais aussi près que possible de la base des apophyses épineuses. On divise ainsi une ou deux lames de vertèbres, au niveau des premières vertèbres lombaires ; il faut avoir bien soin, afin de ne pas blesser la moelle, de ne pas scier au delà des lames. Au niveau et en dehors des tubercules apophysaires, on donne un second trait de scie parallèle au précédent en allant avec beaucoup de ménagement, mais il faut faire attention que ce trait de scie ne soit pas trop en dehors et ne soit pas dirigé trop verticalement, pour ne pas couper les racines nerveuses au moment où elles sortent par le trou de conjugaison, et pour ne pas léser les sinus veineux vertébraux.

On sépare ainsi par ces deux traits de scie la lame vertébrale d'un seul côté, et il est facile de la soulever en la

faisant basculer au moyen d'un instrument solide, un ciseau par exemple ; on peut ainsi l'enlever en entier ou par fragments. Mais ce manuel opératoire n'est bien applicable que sur des animaux assez gros ; lorsque l'on a affaire à de petits chiens, les lames vertébrales ne sont pas assez larges, pour permettre d'ouvrir ainsi d'un seul coup le canal vertébral. On se contente alors en détachant une portion de lame de vertèbre de pratiquer une ouverture que l'on achève d'élargir sur les côtés à l'aide de cisailles très tranchantes.

Cyon recommande, quelle que soit la méthode employée, de couper avec des cisailles *ad hoc* les apophyses épineuses, après avoir coupé entre ces apophyses les brides tendineuses ; l'opération serait par là rendue plus facile.

Les cisailles que l'on emploie pour sectionner les arcs vertébraux, doivent être minces et pointues. Lorsque l'on pousse la pointe d'une des branches des cisailles entre deux arcs, il faut agir avec beaucoup de prudence pour ne pas léser la moelle. L'opérateur doit se placer du côté de l'animal où l'arc doit être enlevé.

Pendant que, d'une façon ou de l'autre, l'on sectionne les lames vertébrales, les muscles doivent être tenus bien écartés sur les parties latérales avec des érignes, et la plaie doit être soigneusement époncée avec de l'eau tiède. Il faut, dans toute cette opération, de grandes précautions pour éviter de blesser la moelle avec les instruments dont on se sert, et malgré cela, les mouvements de l'animal amènent quelquefois la lésion que l'on cherche à éviter.

Après avoir enlevé les lames vertébrales, on tombe sur un abondant tissu graisseux qui entoure la moelle et les

racines nerveuses. Cette graisse doit être enlevée avec soin au moyen de pinces, en évitant la blessure des sinus veineux rachidiens, qui donneraient une hémorrhagie très abondante et très difficile à arrêter.

La moelle, débarrassée de ce tissu adipeux, reste encore complètement entourée par ses enveloppes. On voit aussi les deux racines de chaque paire nerveuse marcher très obliquement, entourées par des gaines fibreuses distinctes émanant de la dure-mère rachidienne. Pour arriver directement sur la moelle et expérimenter sur ses différentes parties, il faut inciser les enveloppes que l'on trouve souvent un peu soulevées par le liquide céphalo-rachidien, et qu'il est alors facile de saisir sur un point avec de petites pinces à dents de rat, ce qui permet de les soulever et de les inciser, sans risquer de léser les parties sous-jacentes de la moelle.

L'organe étant mis à nu il est facile d'atteindre tel ou tel point. Mais l'ouverture du rachis chez le chien, le chat, etc., est une opération assez longue et assez difficile pour bien la faire ; elle peut être faite en 10 minutes, mais quelquefois il faut plus d'une demi-heure.

Chez les petits animaux, tels que les cobayes, de petites cisailles sont suffisantes pour sectionner les arcs et dénuder ainsi la moelle. Pour bien immobiliser l'animal on l'enveloppe dans une serviette en ne laissant à découvert que la région sur laquelle on doit opérer. L'animal est solidement maintenu de la main gauche pendant que par une incision sur la ligne médiane on met à nu les arcs vertébraux en écartant les muscles latéraux avec le manche d'un scalpel.

Chez la grenouille, on peut faire l'ouverture du canal

vertébral sans fixer l'animal, mais il vaut mieux l'immobiliser. On fait alors une incision sur la ligne médiane (ligne *g, h* de la figure 94, les corps vertébraux vont jusqu'à la ligne ponctuée). On coupe la peau. Si l'on veut couper simplement les vertèbres inférieures, on enlève les muscles de la région avec des ciseaux, d'abord ceux de l'os sacrum, puis ceux qui s'insèrent longitudinalement sur les apophyses transverses ; il faut avoir soin de ne pas aller trop en dehors pour ne pas s'exposer à ouvrir l'abdomen.

On se tient un peu en dedans des deux sillons visibles de chaque côté. On coupe les muscles de la région des quatre dernières vertèbres, on coupe les arcs des différentes vertèbres ; seulement, il faut avoir soin de ne pas faire pénétrer la pointe de l'instrument dans le canal vertébral, pour ne pas léser les membranes et surtout les racines.

Les pointes des cisailles dont on se sert pour cette opération doivent être portées de dehors en dedans, les branches étant parallèles aux arcs vertébraux ; on coupe l'arc à ses deux insertions et on le soulève en se servant des mêmes cisailles.

On reconnaît que l'on a réussi l'opération, lorsque les membranes et les vaisseaux sont restés intacts.

On ne doit pas se servir de petits ciseaux pour faire cette opération, car avec les pointes on blesse les nerfs.

Le temps le plus difficile de l'opération, c'est lorsque l'on a besoin d'enlever les membranes d'enveloppe ; il faut alors redoubler de précaution, faire une petite incision qui permet de soulever les membranes avec une

petite pince, et continuer à sectionner avec précaution ces membranes.

D'une manière générale, les animaux sur lesquels on met la moelle à nu sont très abattus après l'opération ; aussi faut-il les laisser reposer, et pour préserver la moelle de l'irritation occasionnée par l'air, il est nécessaire de la recouvrir en refermant la plaie par quelques points de suture profonds et superficiels, en rapport avec les lésions.

*Section partielle ou totale de la moelle.*

Pour pratiquer les sections de la moelle, on se sert d'un petit couteau très tranchant et pointu.

La moelle étant découverte, on le fait pénétrer perpendiculairement dans la région choisie, jusqu'à la profondeur voulue, et cela de telle façon que le tranchant soit dirigé vers la partie que l'on doit sectionner rapidement, et sans écraser les tissus. Pendant que l'on fait la section, il faut avec la main gauche maintenir solidement les vertèbres correspondantes, pour éviter toute espèce de mouvements. Dans ces sections, surtout si l'on veut couper une moitié de la moelle ou toute la moelle, il faut agir rapidement, et faire une section bien nette.

Pour faire des sections mathématiques de la moelle, Ludwig a fait construire un instrument particulier représenté dans l'ouvrage de Cyon (1).

Pour pratiquer *la section des cordons antérieurs*, Schiff se sert d'une aiguille à pointe tranchante, fortement coudée à l'extrémité et fixée sur un long manche droit.

(1) Cyon, *Atlas*, pl. III, fig. 5, 6.

On enfonce cette aiguille obliquement dans la moelle épinière un peu en arrière du sillon antéro-latéral. On imprime alors à l'instrument un léger mouvement, pour lui faire changer de direction et l'amener d'une position oblique à une position transversale; on le fait avancer ensuite horizontalement à travers l'épaisseur de la partie antérieure du cordon latéral, jusqu'à la ligne médiane, que l'on ne dépasse pas, ce dont on s'assure à l'aide d'une marque tracée, après une mensuration préalable, sur la tige de l'aiguille; on divise alors le cordon blanc antérieur en poussant l'instrument en avant. Le cordon latéral et la substance grise sont toujours un peu atteints.

*Section de la moelle épinière au-dessous de l'origine des phréniques.*

Pour pratiquer cette section sur le lapin, par exemple, voici le procédé indiqué par Cl. Bernard. On suit du doigt les apophyses épineuses des vertèbres du dos, en remontant vers le cou; on arrive ainsi au niveau de la dernière vertèbre cervicale où s'insère le ligament cervical postérieur.

La colonne vertébrale présente ici une inflexion vers la partie antérieure, en même temps que les apophyses épineuses deviennent moins saillantes, de telle façon qu'il est presque impossible de sentir en cet endroit, à travers les parties molles, les apophyses épineuses, qui sont très profondément situées.

C'est en ce point qu'il faut plonger l'instrument, en ayant soin de fléchir la tête que l'on tient de la main gauche, pour augmenter l'écartement des vertèbres; ce

niveau correspond à peu près à l'intervalle qui sépare la sixième et la septième vertèbre cervicale.

L'instrument employé est une espèce de pointe en fer de lance, assez solide. On coupe de cette façon transversalement la moelle, et au moment de la section, il y a des soubresauts convulsifs dans le tronc, au-dessous de la section. L'animal se trouve après complètement paralysé, mais sa respiration n'est pas abolie, car les origines du phrénique sont ménagées.

Chez le chien, il est plus difficile de sentir les apophyses épineuses, il faut agir alors de la façon suivante : On saisit entre le pouce et l'index de la main gauche, la colonne vertébrale, par derrière, immédiatement au-dessus de la première côte. En remontant on trouve à 1 ou 2 centimètres, une dépression qui correspond à l'espace intervertébral, dans lequel il faut pénétrer avec l'instrument. Quelques mouvements de latéralité suffisent alors pour opérer la section.

---

## CHAPITRE VII

### SYSTÈME NERVEUX PÉRIPHÉRIQUE

#### NERFS RACHIDIENS.

Les nerfs rachidiens naissent de la moelle par deux faisceaux de racines : les racines antérieures et les racines postérieures. Comme chez l'homme, les racines nerveuses, chez le chien, sont de plus en plus obliques sur la moelle épinière, à mesure que l'on se rapproche de l'extrémité caudale.

La longueur la plus considérable des racines se trouve par conséquent dans la région lombaire, où l'obliquité est la plus grande. C'est aussi dans cette région qu'il est plus facile d'isoler ces racines, attendu que c'est le point où le canal vertébral est le plus large, et l'espace qui sépare la moelle des parois du canal est assez considérable en cet endroit.

Chez l'homme comme chez le lapin, les racines ne sont pas isolées en dehors des membranes de la moelle. Chez le chien et le chat, ces racines non seulement sont isolées, comme chez l'homme, en dedans des membranes d'enveloppe, mais encore au delà, car la dure-mère leur forme une gaine spéciale à chacune. Pourtant, les deux



racines ne sont pas complètement isolées, elles sont accolées l'une à l'autre par du tissu conjonctif assez lâche qu'il faut détruire pour les isoler.

Chez le chien comme chez l'homme, les racines postérieures rachidiennes sont généralement plus grosses que les racines antérieures. Chez les grenouilles, les racines antérieures sont, au contraire, plus grosses relativement que les racines postérieures.

Comme c'est encore le chien qui est l'animal choisi pour les expériences sur les racines rachidiennes, voici quelques détails anatomiques qui pourront faciliter l'opération.

Chez le chien, on trouve 7 vertèbres cervicales, 13 dorsales et 7 lombaires ; il y a par conséquent 13 côtes. On trouve 8 paires de nerfs cervicaux, 13 paires dorsales, 7 paires lombaires et 6 paires sacrées.

Les racines de ces paires sont toutes contenues dans le canal rachidien, disposées comme il a été dit plus haut, et elles n'en sortent par les trous de conjugaison, au niveau desquels se trouve le ganglion intervertébral, immédiatement après lequel les racines se réunissent, que sous forme de nerfs mixtes. Une seule paire fait exception à cette disposition chez le chien et chez le chat : c'est la deuxième paire cervicale. Cette paire nerveuse a cela de particulier chez le chien, et d'une façon encore plus prononcée chez le chat, c'est que le ganglion de la racine postérieure sort du canal vertébral, en dehors duquel se fait par conséquent l'union des deux racines en un nerf mixte. Cette disposition exceptionnelle permet d'atteindre les deux racines, sans ouvrir le canal rachidien.

En dehors de la deuxième paire cervicale, c'est généralement sur les paires lombaires que l'on expérimente.



FIG. 100. — Racines lombo-sacrées chez le chien.

CR, crural ; OB, obturateur ; SC, sciatique.

De ces paires, la plus longue et la plus volumineuse est la dernière (fig. 100, 7), que l'on distingue à sa grosseur et à sa position au niveau de la crête de l'os des îles qui sert de point de repère.

*Mise à nu des racines rachidiennes.*

Pour arriver sur les racines rachidiennes, sauf pour la deuxième cervicale chez le chien et le chat, il faut nécessairement commencer par ouvrir le canal vertébral, en procédant comme je l'ai dit plus haut à propos de la moelle (page 223). Une fois la moelle mise à nu et dépouillée de son tissu graisseux, on n'aperçoit généralement que la racine postérieure qui cache la racine antérieure. Par suite de la disposition des racines chez le chien et chez le chat, on peut expérimenter sur ces racines, soit en ouvrant les méninges rachidiennes pour mettre à nu ces paires nerveuses, soit en respectant les méninges et en prenant la racine en dehors de la dure-mère, ce qui est de beaucoup préférable.

Lorsque l'on a besoin d'isoler les deux racines rachidiennes, il faut profiter de l'abattement dans lequel se trouve l'animal après l'ouverture du canal rachidien et quand il est encore sous l'influence de l'anesthésique. On se sert alors d'un petit crochet mousse et fin (fig. 101) avec lequel on écarte un peu la racine postérieure, pour plonger plus avant afin de saisir et de soulever la racine antérieure qui devient alors apparente. On passe alors au-dessous d'elle une anse de fil,




FIG. 101. —  
Petit crochet  
mousse pour  
soulever et  
isoler les ra-  
cines médul-  
laires (Cl  
Bernard).

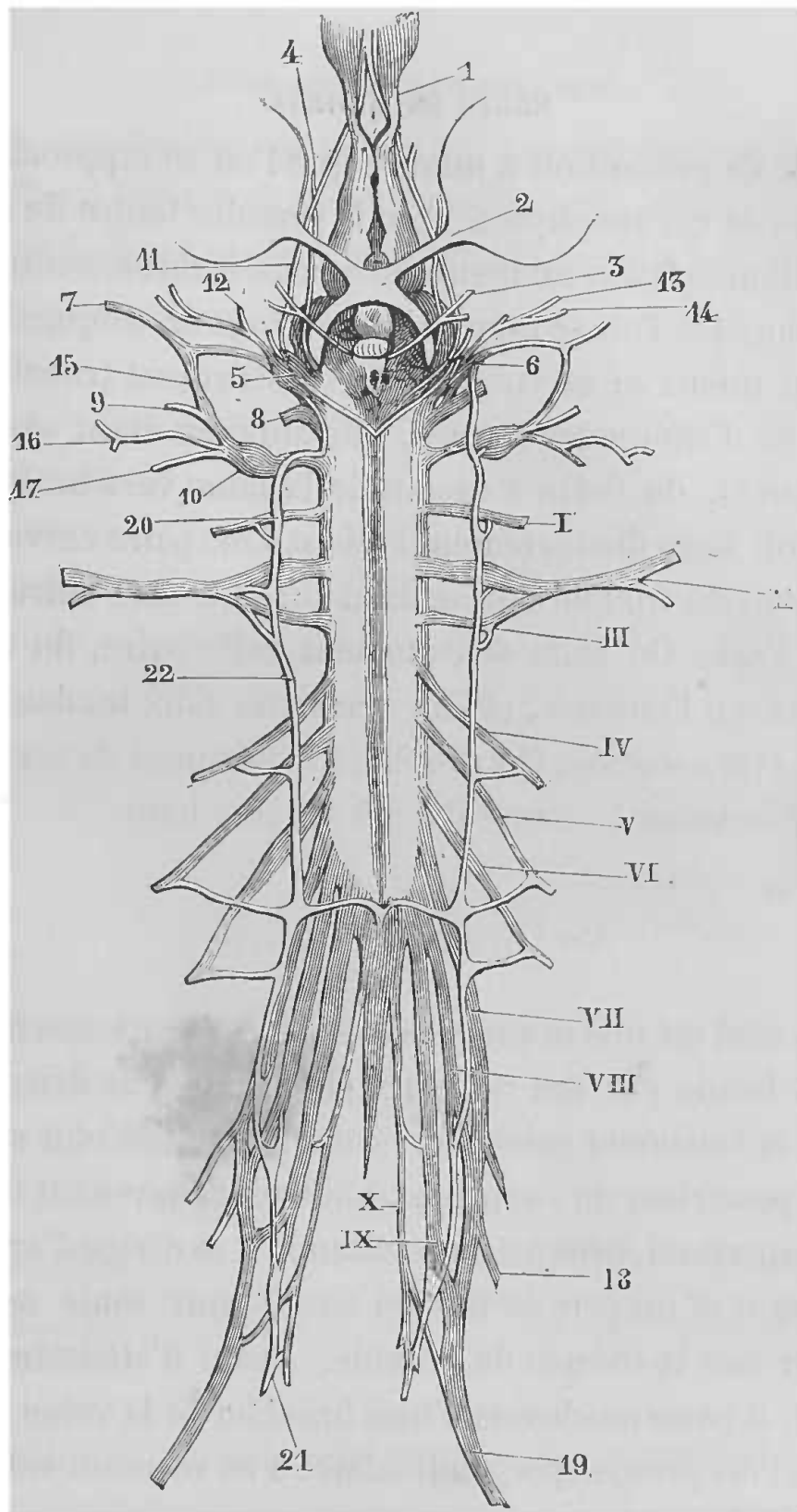
qui permettra de l'avoir facilement sous la main; la même chose peut être pratiquée pour la racine postérieure. Après quoi on laisse reposer l'animal.

Le procédé est le même pour les autres mammifères (chat, lapin, cobaye, etc.).

Chez la grenouille on opère d'abord comme il a été dit plus haut pour mettre la moelle à nu (p. 227); les racines antérieures sont cachées par les postérieures; la neuvième est très volumineuse; la dixième est très fine et accolée au fil terminal; les septième, huitième et neuvième (fig. 102) forment l'ischiatique qui fournit le nerf sciatique et le nerf crural. La section de ces racines se fait avec des ciseaux très fins. Il faut ménager les parties voisines.

#### *Deuxième paire cervicale.*

Cette paire sort du canal rachidien entre l'atlas et l'axis. A cause de sa disposition particulière, elle peut servir quelquefois en physiologie expérimentale. Pour la découvrir il faut procéder de la façon suivante : l'animal (chien ou chat) est fixé sur le ventre, la tête fléchie pour tendre la région postérieure du cou; après anesthésie, on pratique sur la ligne médiane de la partie postérieure du cou, une incision de quelques centimètres, dont le milieu doit correspondre au niveau d'une ligne qui joindrait l'extrémité inférieure des apophyses transverses de l'atlas. L'incision que l'on doit faire juste sur la ligne médiane, pour éviter autant que possible l'écoulement sanguin, doit aller d'abord jusque sur les apophyses épineuses des vertèbres cervicales; puis, on détache les muscles en raclant les apophyses épineuses, et l'on re-



J. LEVY

FIG. 102. — Système nerveux de la grenouille grossie  
(en partie d'après Ecker).

1, nerf olfactif. — 2, nerf optique. — 3, moteur oculaire commun. — 4, Pathétique. — 5, trijumeau et ganglion de Gasser. — 6, moteur oculaire externe. — 17, facial formé par la réunion de l'anastomose du nerf tympanique avec le rameau communicant du pneumogastrique, 15. — 8, auditif. — 9, glosso-pharyngien naissant du pneumogastrique. — 10, pneumogastrique et son ganglion. — 11, branche ophthalmique du trijumeau. — 12, nerf palatin. — 13, nerf maxillaire supérieur. — 14, nerf maxillaire inférieur. — 15, rameau communicant du pneumogastrique anastomosé avec le trijumeau. — 16, nerf pour l'estomac et les intestins. — 17, branche cutanée du pneumogastrique. — 18, nerf erural. — 19, nerf ischiatique. — 20, premier ganglion du sympathique. — 21, dernier ganglion du sympathique. — 22, cordon du sympathique. — 1 à X, nerfs rachidiens.

double de précaution à mesure que l'on se rapproche de la base de ces apophyses. Tout le premier temps de cette opération se fait avantageusement avec le thermo-cautère, mais lorsque l'on se rapproche des trous de conjugaison, il vaut mieux se servir alors de l'instrument tranchant, de peur d'altérer les racines. Les muscles étant séparés et écartés, de façon à découvrir la lame vertébrale, on aperçoit alors distinctement la deuxième paire cervicale, émanant du trou de conjugaison qui se trouve entre l'atlas et l'axis. On isole délicatement cette paire, du tissu fibreux qui l'entoure, et l'on distingue alors les deux racines et le ganglion. On procède à l'isolement de ces racines, exactement comme il a été dit plus haut.

### *Nerf grand auriculaire.*

Ce nerf est une branche du plexus cervical superficiel ; il est formé par des rameaux émanant de la deuxième et de la troisième paires cervicales ; il se réfléchit sur le bord postérieur du sterno-mastoïdien et, devenant tout à fait superficiel, presque sous-cutané, il se dirige d'arrière en avant et un peu de bas en haut, pour venir se terminer sur la conque de l'oreille. Avant d'atteindre l'oreille, il passe au-dessus d'une branche de la veine jugulaire et est presque perpendiculaire à ce vaisseau veineux (fig. 103).

A cause de sa position superficielle, ce rameau nerveux n'est pas difficile à mettre à nu, soit sur le lapin, soit sur le chien.

L'animal étant maintenu sur le ventre, la tête tournée du côté où l'on doit opérer, on pratique pendant l'anes-

thésie, une incision parallèle à la branche montante du maxillaire inférieur, et distante de cette branche d'un travers de doigt environ chez le chien. On incise la peau

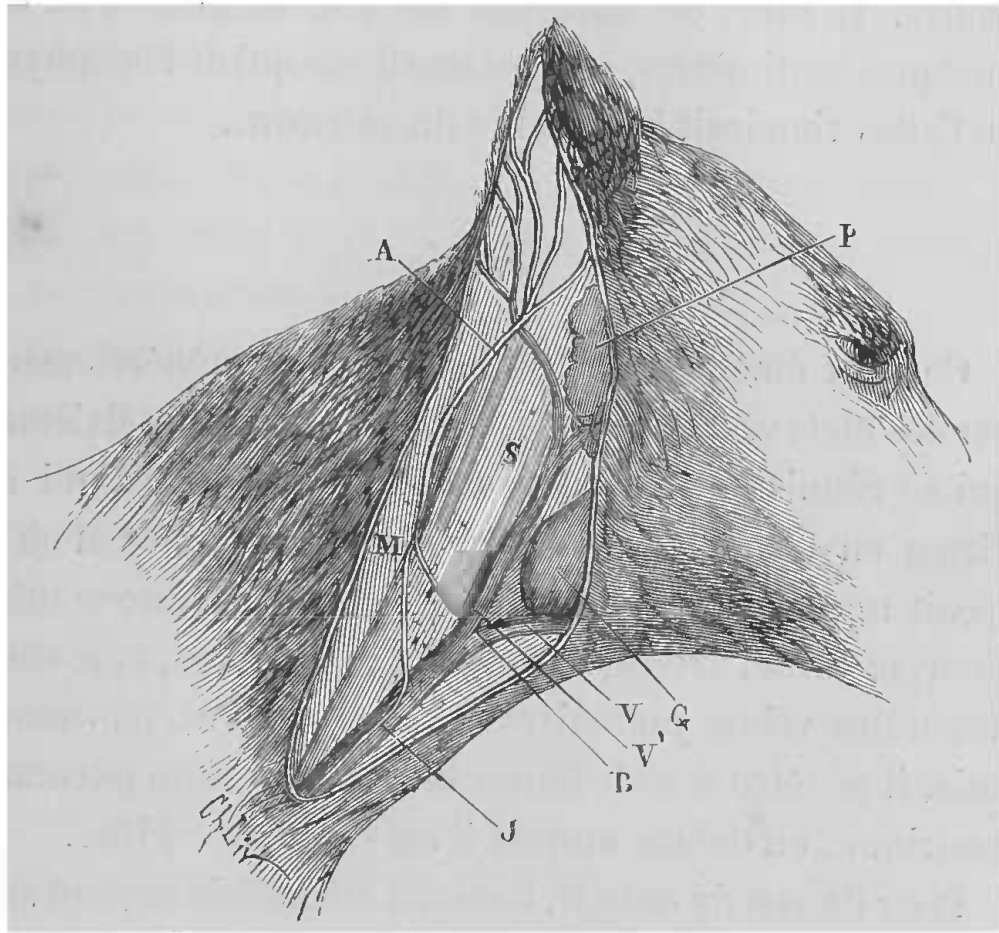


FIG. 103. — Nerf grand auriculaire.

J, veine jugulaire externe. — B, sa bifurcation supérieure. — V, branche antérieure. — V', branche postérieure. — G, glande sous-maxillaire. — S, muscle sterno-mastoïdien. — M, muscle splenius. — A, nerf grand auriculaire. — P, glande parotide.

préalablement débarrassée de ses poils, le peaussier et le tissu cellulaire sous-cutané. Arrivé à cette couche, il faut aller avec précaution, car c'est dans le tissu fibreux qui recouvre les muscles, que se trouve le nerf grand auriculaire, dirigé transversalement dans la plaie, d'arrière en avant et un peu de bas en haut. Rien de plus facile alors que d'isoler ce nerf pour les expériences.

Chez le lapin, comme chez le chien aussi, on peut prendre comme point de repère l'apophyse transverse de l'atlas, en arrière de la face postérieure de laquelle il se trouve. Il suffit de faire une incision longitudinale de quelques centimètres, suivant une ligne qui de l'apophyse de l'atlas viendrait à la racine du sternum.

### *Nerf phrénique.*

Ce nerf émane des racines cervicales, généralement par des filets venant des quatrième, cinquième et sixième, qui se réunissent pour former un filet nerveux qui se dirige en bas, passe en avant du plexus brachial où il reçoit une ou deux branches, en avant du scalène inférieur, et entre l'artère sous-clavière, en arrière, et le confluent des veines jugulaires et sous-clavières, en avant; puis, il pénètre dans le thorax en compagnie du pneumogastrique, en dehors duquel il est situé (fig. 115).

Pour découvrir ce nerf, l'animal anesthésié est fixé sur le dos, la tête étendue et un peu inclinée du côté opposé à celui sur lequel on veut opérer. La région inférieure et latérale du cou est débarrassée des poils, et, un peu en dehors du bord externe du sterno-mastoïdien, dans sa portion inférieure, l'on pratique une incision parallèle au bord du muscle, et comprenant la peau, le peaussier et le tissu cellulaire sous-cutané. On détruit alors au moyen de la sonde cannelée le tissu conjonctif de la région, en évitant la veine jugulaire externe que l'on repousse en dehors, et l'on ne tarde pas à trouver le phrénique en dehors du pneumogastrique.



*Plexus brachial.*

Ce plexus est un gros faisceau de nerfs destinés au membre antérieur, et qui proviennent des dernières paires cervicales et des premières dorsales. A son origine, il est situé au-devant des scalènes, qu'il contourne; il passe au-dessus de la première côte et vient traverser le creux de l'aisselle.

On peut atteindre les différentes branches de ce plexus à son origine ou dans l'aisselle.

Pour atteindre le plexus brachial à son origine, entre les scalènes et le long du cou, l'animal anesthésié est placé sur le dos, la tête tournée du côté opposé, le membre antérieur tiré en bas. L'on pratique alors à la peau, une incision oblique de haut en bas et de dehors en dedans, en partant du tiers inférieur de la région latérale du cou pour atteindre le bord supérieur du sternum, au niveau de l'insertion du muscle sterno-mastoïdien; disséquant alors avec l'extrémité de la sonde cannelée, on isole la veine jugulaire externe que l'on tire en dehors, ainsi que les autres nerfs et vaisseaux de la région. En se guidant alors sur le faisceau des scalènes, que l'on tire en dehors, on tombe sur les branches du plexus, en dehors du phrénique, au-dessus de la première côte chez le chien; au-dessus de la clavicule chez le lapin, et près de la colonne vertébrale.

Pour atteindre le plexus brachial dans l'aisselle, où il se trouve avec l'artère axillaire, on place le membre antérieur dans l'abduction, on cherche les battements, faciles à percevoir, de l'artère et l'on fait à la peau une

incision longitudinale de quelques centimètres, à l'endroit où l'on a perçu les pulsations artérielles. On tombe immédiatement sur les branches nerveuses du plexus brachial.

*Nerf médian.*

Ce nerf, un des rameaux de terminaison du plexus brachial et satellite de l'artère humérale, peut être facilement atteint à la partie moyenne du bras. Pour cela, on pratique à la peau, vers la partie moyenne du bras, une incision parallèle au bord interne du biceps. On trouve le nerf médian au-dessous de l'aponévrose, en avant de l'artère humérale et du nerf cubital.

*Nerf honteux externe.*

Parmi les nerfs émanant des racines lombaires, le nerf honteux externe, ou nerf génito-crural, est le seul qui par sa distribution à la verge chez le mâle et à la mamelle chez la femelle, soit soumis à l'expérimentation. Il est formé par la deuxième paire lombaire et, après s'être dirigé vers le canal inguinal, il y pénètre en se plaçant en dehors du cordon testiculaire, contre la paroi inférieure de ce canal. Au niveau de l'orifice externe du canal inguinal, le rameau nerveux se trouve situé entre le bord externe de cet orifice et les vaisseaux qu'il accompagne. De là, il se dirige en dedans, pour venir se distribuer au scrotum et à la verge chez le mâle, à la vulve et à la mamelle chez la femelle.

Pour mettre à nu ce nerf à sa sortie du canal inguinal, le procédé opératoire n'est pas difficile. Il suffit de

placer l'animal sur le dos, les membres postérieurs légèrement écartés. Puis, au niveau de l'orifice externe du canal inguinal, on pratique une incision parallèle à la direction de l'arcade crurale. On tombe alors sur le paquet vasculo-nerveux, qui sort par cet orifice, et, disséquant au moyen de la sonde cannelée, on ne tarde pas, en cherchant sur le bord externe de ce canal, à trouver le rameau nerveux que l'on veut soumettre à l'expérimentation, et qui se trouve appliqué sur le côté externe d'une grosse veine, la veine honteuse externe.

### *Nerf crural.*

Ce nerf émane du plexus lombo-sacré ; il est formé plus spécialement par les quatrième, cinquième et sixième paires lombaires (fig. 100, CR). Le point où on peut facilement l'atteindre est au pli de l'aîne, où il affecte les mêmes rapports que chez l'homme, c'est-à-dire qu'il occupe le côté externe du paquet vasculo-nerveux (fig. 104, c). C'est ce nerf qui sert de point d'origine au nerf saphène interne.

Pour découvrir ce nerf, le manuel opératoire est exactement le même que pour arriver sur les vaisseaux du pli de l'aîne, c'est-à-dire, qu'il n'y a qu'à pratiquer une incision longitudinale, après avoir recherché les battements de l'artère crurale, comme point de repère, au milieu du pli de l'aîne. On arrive très facilement sur le paquet vasculo-nerveux, sur le côté externe duquel se trouve le nerf, que l'on isole avec ménagements au moyen de la sonde cannelée.

*Nerf sciatique.*

Ce gros tronc nerveux, à la constitution duquel con-




FIG. 104. — Pli de l'aîne chez le chien.

*a*, veine crurale. — *b*, artère crurale. — *c*, nerf crural. — *d*, peau et lèvres de l'incision. — *e*, aponévrose crurale et gaine des vaisseaux incisés. — *f*, *f'*, muscles adducteurs. — *g*, couturier (Cl. Bernard).

courent les sixième et septième paires lombaires, la première et la deuxième paires sacrées, (fig. 100, SC), sort

du bassin par la grande ouverture sciatique, puis, descend derrière la cuisse, entouré d'une gaine musculuse formée par le fessier superficiel, le biceps fémoral, le demi-tendineux, le demi-membraneux et le grand adducteur de la cuisse.

Ce nerf peut être mis à nu sur presque tout son parcours.

Pour le découvrir à sa sortie du bassin, on place l'animal anesthésié sur le ventre, puis, on pratique à la peau une incision de quelques centimètres, oblique de haut en bas, et partant de la troisième apophyse spinale du sacrum, pour venir aboutir au milieu de la cavité cotyloïde. Arrivé sur le muscle grand fessier, on tire son bord inférieur en haut et en dehors, ainsi que le bord beaucoup plus épais du moyen fessier. On voit alors le nerf sciatique sur le bord supérieur du muscle pyramiforme; on l'isole soigneusement, et on passe au-dessous un fil pour pouvoir le soulever.

Pour découvrir ce nerf sur son parcours dans la cuisse, il suffit de pratiquer une incision sur la partie postéro-externe de la cuisse, sur une ligne qui, partant du grand trochanter, viendrait aboutir au jarret. On tombe ainsi sur l'interstice cellulaire qui sépare le biceps, du demi-tendineux et du demi-membraneux; et, en dilacérant ce tissu avec la sonde cannelée, le nerf apparaît; il est alors facile de l'isoler sur un instrument mousse ou sur une anse de fil.

On pratique fréquemment cette opération chez la grenouille, où le nerf occupe à peu près la même situation à la cuisse.

Pour découvrir le nerf sciatique sur cet animal, il faut

d'abord fixer la grenouille sur le ventre, les membres étendus. On pratique alors sur le côté interne de la face postérieure de la cuisse, une incision suivant la ligne indiquée figure 94, en *j*, *k*; on tombe sur le bord externe du demi-membraneux, que l'on écarte un peu en dedans. Portant alors un peu en dehors le biceps, on aperçoit le nerf, que l'on isole avec soin des vaisseaux environnants, et que l'on soulève au moyen d'un petit crochet mousse.

*Nerfs lombaires de la grenouille.*

On a quelquefois besoin d'isoler, non plus le sciatique, mais les rameaux d'origine de ce nerf chez la grenouille. Ces rameaux forment ce que l'on appelle les nerfs lombaires (fig. 105).

Pour arriver sur ces nerfs, l'animal est fixé comme précédemment sur le ventre. L'on pratique alors dans la région lombaire une incision, à côté de la ligne médiane, suivant la ligne indiquée figure 94, en *i*, *j*. La peau et les muscles étant incisés, on enlève avec précaution le sacrum, que l'on excise au moyen de ciseaux, et l'on trouve au-dessous l'aorte, longée latéralement par les nerfs lombaires, au nombre de quatre de chaque côté, et que l'on soulève en les prenant au moyen d'un crochet mousse. L'opération peut se faire aussi sans exciser le sacrum.

*Nerf tibial postérieur.*

Ce nerf, qui est la continuation du sciatique, peut

se préparer sur plusieurs points de son parcours. L'endroit où il est le plus accessible, c'est près de l'ar-

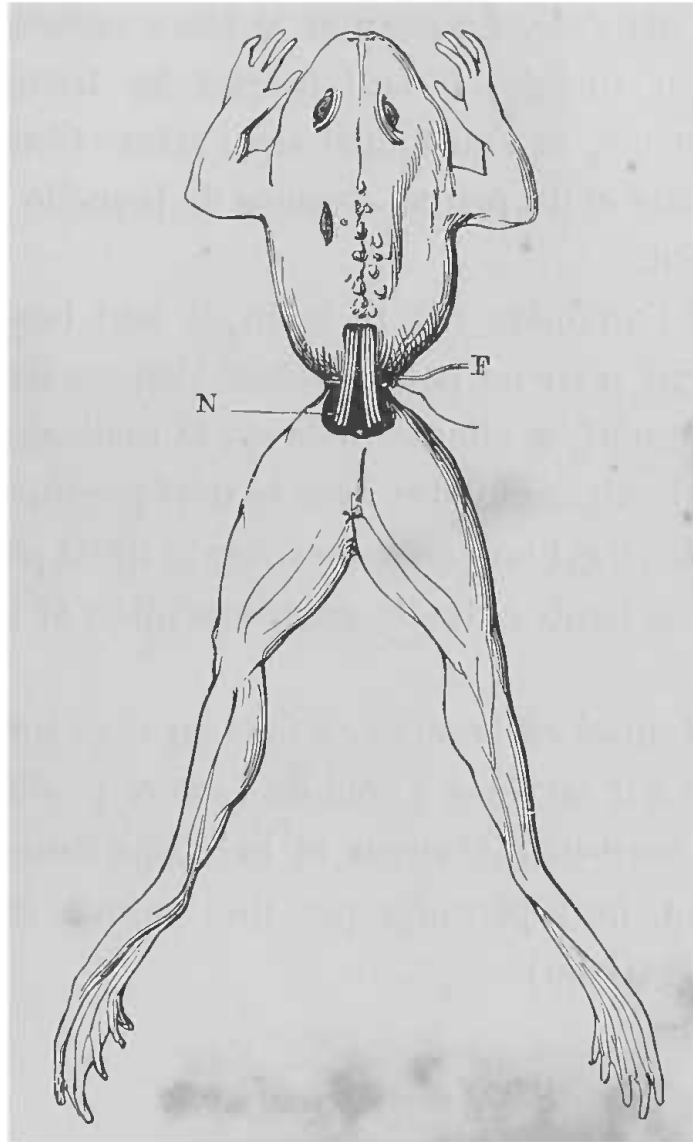


FIG. 105. — Nerfs lombaires isolés sur la grenouille.

N, nerfs lombaires. — F, lien passé au-dessous des nerfs et étreignant le corps de l'animal. (Cl. Bernard).

ticulation du pied et un peu au-dessus de la malléole interne.

L'animal étant couché sur le dos, la patte postérieure dans l'abduction, on pratique sur le côté interne de la

partie inférieure de la jambe, au milieu de l'espace qui sépare le tendon d'Achille, du tibia, une incision longitudinale, dont l'extrémité inférieure doit arriver au niveau de la malléole. La peau et le tissu cellulaire sous-cutané étant incisés, il faut écarter les tissus avec la sonde cannelée, et l'on tombe sur l'artère tibiale postérieure, à côté et un peu au-dessous de laquelle se trouve le nerf tibial.

Lorsque l'on opère sur le lapin, il faut beaucoup de ménagement pour ne pas traverser l'espace dans lequel se trouve le nerf, et aller tomber sur la malléole externe, où l'on pourrait confondre avec le nerf péronier. Aussi, chez le lapin, il est bon de rechercher le tibial postérieur, un peu plus haut, entre le gastrocnémien et le muscle plantaire.

On peut aussi rechercher ce nerf au tiers inférieur de la cuisse. Là il est placé à côté de l'artère poplitée, entre le muscle demi-membraneux et le biceps fémoral; il est rattaché au nerf péronier par une mince membrane conjonctive (Cyon).

#### *Nerf dorsal pédieux.*

Comme le nerf tibial, le nerf dorsal pédieux peut servir dans les recherches sur les vaso-moteurs. Ce nerf est le prolongement du nerf péronier; il contourne la partie externe de l'articulation du pied, pour venir se distribuer à la face dorsale du pied. Pour le découvrir, il faut faire une petite incision à la partie antérieure de la face externe de l'articulation du pied. Le nerf court ici sur les tendons



des muscles péroniers. Il se dirige un peu de dehors en dedans, et se trouve au-dessous des vaisseaux. Pour pratiquer cette opération, l'animal doit être fixé sur le ventre, le membre postérieur un peu dans l'abduction.

---

## CHAPITRE VIII

### NERFS CRANIENS

#### NERFS OLFACTIFS

Ces nerfs, qui constituent la première paire crânienne, sont constitués, chez les animaux qui servent aux expériences, par ce que l'on appelle les bulbes olfactifs, renflements qui s'étendent en avant du cerveau sur les lames criblées de l'ethmoïde et de la face inférieure desquels naissent les filets nerveux qui viennent se distribuer dans la membrane muqueuse du nez.

Pour détruire les nerfs olfactifs, il faut nécessairement ouvrir la cavité crânienne.

Sur les jeunes animaux, l'opération est facile; car au moyen de forts ciseaux, après avoir incisé la peau du front, on pratique le long de la suture frontale une incision à l'os, par laquelle on peut sectionner les bulbes olfactifs. La section faite, on referme la plaie cutanée par des points de suture.

Chez les animaux d'une certaine grosseur et adultes, on arrive à pratiquer cette section de la façon suivante. L'animal anesthésié est fixé sur le ventre, la tête immobilisée. On pratique sur la ligne médiane du front une incision menant jusque sur le frontal, que l'on

rugi ne pour d tacher le p rioste. Les deux bords de la plaie  tant  cart s, on applique une couronne de tr pan sur le frontal, en ayant soin de se tenir sur le c t , pour  viter le sinus frontal, qui, du reste, saigne peu.

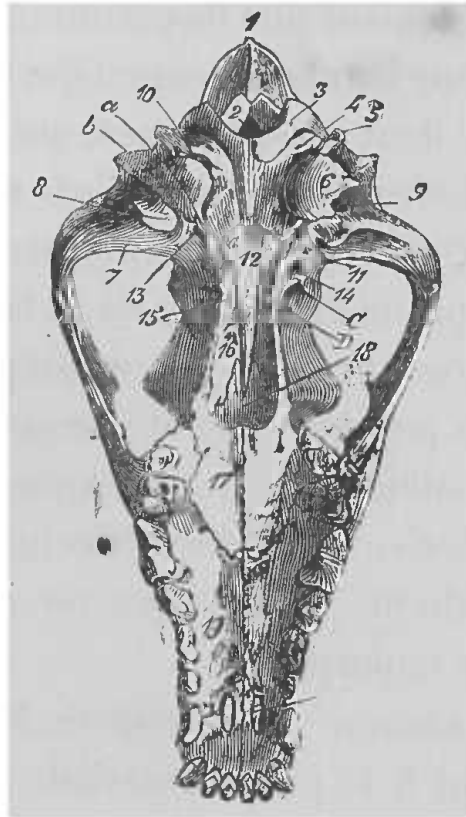


FIG. 106. — T te de chien (face post rieure ou inf rieure).

1, protub rance occipitale. — 2, trou occipital. — 3, condyle de l'occipital. — 4, trou condylien. — 5, apophyse stylo ide de l'occipital. — 6, protub rance masto idienne. — 7, surface articulaire concave pour la jointure temporo-maxillaire. — 8,  minence sus-condylicenne. — 9, orifice inf rieur du conduit pari to-temporal. — 10, trou d chir  post rieur. — 11, trou d chir  ant rieur (on a marqu  du c t  oppos  en *a*, l'orifice qui fait communiquer la trompe d'Eustache avec le tympan; en *b*, celui qui livre passage   l'anse carotidienne). — 12, corps du sph no ide. — 13, trou ovalc. — 14, orifice inf rieur du conduit sous-sph no idal. — 15, pt rygo dien. — 16, surface nasale du palatin. — 17, surface palatine du m me os. — 18, vomer. — 19, maxillaire sup rieur. — 20, ouverture incisive, — C, orifice des trous sus-sph no iaux. — D, trou optique (Chauvcau et Arloing).

On introduit alors par cette ouverture un neurotome, ou simplement le manche du scalpel, et l'on coupe les deux lobes sur la lame cribl e, ou m me l'on d truit compl tement ces deux lobes. L'op ration termin e, la plaie est ferm e en suturant les l vres de l'incision

faite à la peau du crâne, et l'animal généralement se rétablit.

#### NERFS OPTIQUES

Ces nerfs présentent une disposition particulière dans le crâne : c'est leur entre-croisement qui forme le chiasma d'où partent les deux nerfs optiques, qui viennent gagner la partie postérieure du globe de l'œil en traversant les trous optiques (fig. 106, D). Le chiasma occupe la partie médiane de la partie antérieure de la face inférieure du cerveau ; il repose sur la gouttière optique.

Beaucoup de procédés ont été proposés pour la section des nerfs optiques ou du chiasma. Mais quand on opère dans l'intérieur du crâne, sans ouvrir cette cavité, il est très difficile de ne pas léser en même temps des parties voisines importantes.

*Section du chiasma.* — Procédé de Magendie (lapin). On fait un trou à la partie antérieure et moyenne du crâne ; on introduit dans la direction de la scissure interlobaire un bistouri à lame mince, bien tranchant, jusqu'à ce que l'on soit arrivé au plan osseux sur lequel repose le chiasma. Arrivé là, par un mouvement en avant on le sectionne. Il faut bien faire attention que l'instrument ne s'écarte de la ligne médiane, car autrement l'expérience serait manquée.

Procédé de Brown-Séguard et Dupuy, cité par Nicati (*Arch. de physiol.*, 1878). La section se fait par le pharynx, au moyen d'un couteau à cataracte.

Procédé de Nicati. Section faite par la bouche à travers la base du crâne (*Arch. de physiol.*, 1878).

L'instrument nécessaire est un bistouri d'une forme

particulière et dont la courbure rappelle celle d'une clef pour l'extraction des dents; son extrémité est coudée deux fois à angle droit, et la dernière portion est seule tranchante.

Cet instrument est disposé de façon à pouvoir pénétrer par-dessus le chiasma, pour le couper en le pressant sur la base du crâne.

Pour y arriver, on perfore la base du crâne en un point fixe qui est donné extérieurement par la limite entre le palais osseux et le voile du palais; ce point peut être senti directement avec le doigt. Il vaut mieux se tenir en arrière.

L'animal qui se prête le mieux à l'expérience est un jeune chat.

L'animal est emmaillotté jusqu'à la tête; l'opérateur assis le fixe entre ses genoux, la tête en haut et le ventre tourné vers lui; de la main gauche on maintient la tête, la gueule ouverte en pressant du pouce et de l'index sur les deux joues, et la paume de la main embrassant l'occiput.

On enfonce alors la lame perpendiculairement à travers le palais, au point indiqué précédemment; puis, la poussant toujours avant, on fait subir à l'instrument, que l'on tient de la main droite, un mouvement de rotation qui amène le premier coude du bistouri dans l'ouverture crânienne, en même temps que la lame se porte en arrière par-dessus le chiasma.

En appuyant alors fortement sur le manche, et en lui imprimant de petits mouvements de latéralité, on attire l'instrument vers soi. On comprime ainsi le chiasma entre la lame et la base osseuse du crâne, et on le sectionne.

On retire alors l'instrument par un mouvement inverse à celui qui a servi à le faire pénétrer.

La section réussit assez bien lorsque l'on prend bien ses mesures, mais on blesse toujours les parties sus-jacentes.

*Section des nerfs optiques.* — Ces nerfs peuvent être sectionnés soit dans le crâne, soit dans l'orbite.

*Section dans le crâne.* — Procédé de Magendie (lapin). On perfore le crâne à sa partie moyenne, immédiatement au-dessus des sommets des orbites; on introduit par cette ouverture une aiguille recourbée par la pointe, dans la fosse sphénoïdale, et, l'inclinant de côté, on accroche le nerf et on le coupe. Holmgren procède de la même façon à peu près, seulement il se sert d'un instrument spécial (opticotome).

On peut arriver à sectionner ce nerf dans le crâne, en procédant comme pour le trijumeau (voy. plus loin). On se sert du même instrument que l'on porte en avant et en dedans, le long de la face postérieure de la grande aile du sphénoïde; seulement, l'opération ne réussit que très rarement.

*Section dans l'orbite.* — Cette opération ne présente pas de difficulté. L'animal solidement maintenu, on introduit entre le globe de l'œil et la paupière supérieure, à la partie postérieure de l'apophyse orbitaire externe du frontal, un petit couteau dont le tranchant n'a que quelques millimètres; on fait cheminer l'instrument le long de la partie osseuse, jusqu'à ce que l'on atteigne le nerf, que l'on sectionne par un coup sec en avant du trou optique.

## NERFS MOTEURS OCULAIRES COMMUNS

Ces nerfs, qui constituent la troisième paire crânienne, sortent de l'encéphale sur la face inférieure et interne des pédoncules cérébraux; de là, ils se dirigent en dehors et en avant, gagnent les côtés de la selle turcique, en passant en dehors et au-dessous de l'apophyse clinôide postérieure; ils traversent le sinus caverneux d'arrière en avant et pénètrent dans l'orbite, par un des conduits sus-sphénoïdaux (fente sphénoïdale) (fig. 106, C).

Dans les expériences, ce nerf est ou sectionné, ou arraché.

≡ *Section.* — La section peut se faire dans le crâne ou dans l'orbite.

*Section intra-crânienne* (lapin). — Procédé de Valentin. On agit comme pour le trijumeau (voy. plus loin), c'est-à-dire, que l'on pénètre dans le crâne avec le neurotome; mais, dès que l'on arrive sur le corps du sphénoïde, on abaisse le manche de l'instrument, et en poussant un peu le neurotome, on sectionne le nerf; généralement on blesse la carotide interne, ce qui produit une hémorrhagie mortelle.

*Section après ouverture du crâne.* — Ce procédé peut s'appliquer non seulement au lapin, mais c'est celui qui est le plus praticable sur le chien; on s'en sert aussi sur les oiseaux (pigeon). On commence par ouvrir le crâne sur la partie antérieure, comme il a été dit au chapitre vi. Les hémisphères découverts, on les enlève, on sectionne les lobes olfactifs et les nerfs optiques, et

en soulevant la partie antérieure de l'encéphale, on arrive facilement sur les nerfs moteurs oculaires communs.

*Section intra-orbitaire.* — Au moyen d'un petit crochet à bord concave tranchant, on pénètre par la paroi externe de l'orbite, et l'on arrive dans la fosse temporale moyenne. On saisit le nerf qui est libre sur l'extrémité antérieure du repli de la dure-mère qui vient s'insérer sur la selle turcique, et en retirant le crochet le nerf est sectionné. Pendant cette opération, le corps de l'animal étant immobilisé par un aide ou par un appareil contentif, on maintient solidement la tête fixe au moyen de la main gauche, pendant que la droite dirige l'instrument. Le manuel opératoire est plus facile du côté gauche que du côté droit.

*Arrachement.* — Procédé de Cl. Bernard. On procède exactement comme précédemment ; seulement, le crochet que l'on emploie, au lieu d'être tranchant, est mousse, ce qui fait que le nerf est arraché, au lieu d'être sectionné.

Procédé de Laborde. Ce procédé consiste à aller atteindre la troisième paire dans le crâne, sur un point où l'on risque moins de léser les parties voisines importantes ; et là, on peut l'arracher ou le couper, suivant l'instrument dont on fait usage.

On peut, en effet, se servir soit d'un petit crochet mousse, monté sur un manche suffisamment long ; soit d'un petit neurotome droit à partie tranchante courte, et monté aussi sur un manche approprié.

On expérimente généralement sur le lapin. La tête de l'animal étant solidement maintenue avec la main gauche, pendant que le corps de l'animal est immobilisé,



on prend pour point de repère l'angle de la mâchoire inférieure, facile à trouver chez le lapin et le chien. On enfonce l'instrument derrière le condyle, et l'on pénètre dans le crâne par la base, en poussant l'instrument de bas en haut ; on arrive directement sur la selle turcique, à l'angle postérieur de laquelle passe le nerf moteur oculaire commun. Si l'on a introduit un crochet, le nerf est saisi et arraché ; si l'on a introduit un neurotome, la section est facile. Les animaux survivent très bien à cette opération, et on peut suivre, comme l'a fait l'auteur, les effets physiologiques de l'arrachement ou de la section de la troisième paire.

#### NERFS PATHÉTIQUES

Ces nerfs constituent la quatrième paire ; ils naissent près des tubercules quadrijumeaux, de là, ils traversent l'ouverture de la tente du cervelet, contournent la protubérance, et, se dirigeant en avant, ils s'engagent dans les trous orbitaires postérieurs avec les moteurs oculaires communs, pour venir se distribuer aux grands obliques (fig. 107).

On peut, comme pour le nerf de la troisième paire, pratiquer la section soit dans le crâne, soit dans l'orbite. Les procédés opératoires sont exactement les mêmes, seulement modifiés d'après les rapports du nerf. Je n'y insisterai par conséquent pas davantage.

#### NERFS TRIJUMEAUX

Ces nerfs, qui constituent la cinquième paire, naissent de la partie supérieure et externe de la protubérance

annulaire, vers le point où arrivent les pédoncules cérébelleux moyens; ils se dirigent en avant, passent sur l'extrémité interne du rocher, pour gagner le niveau du

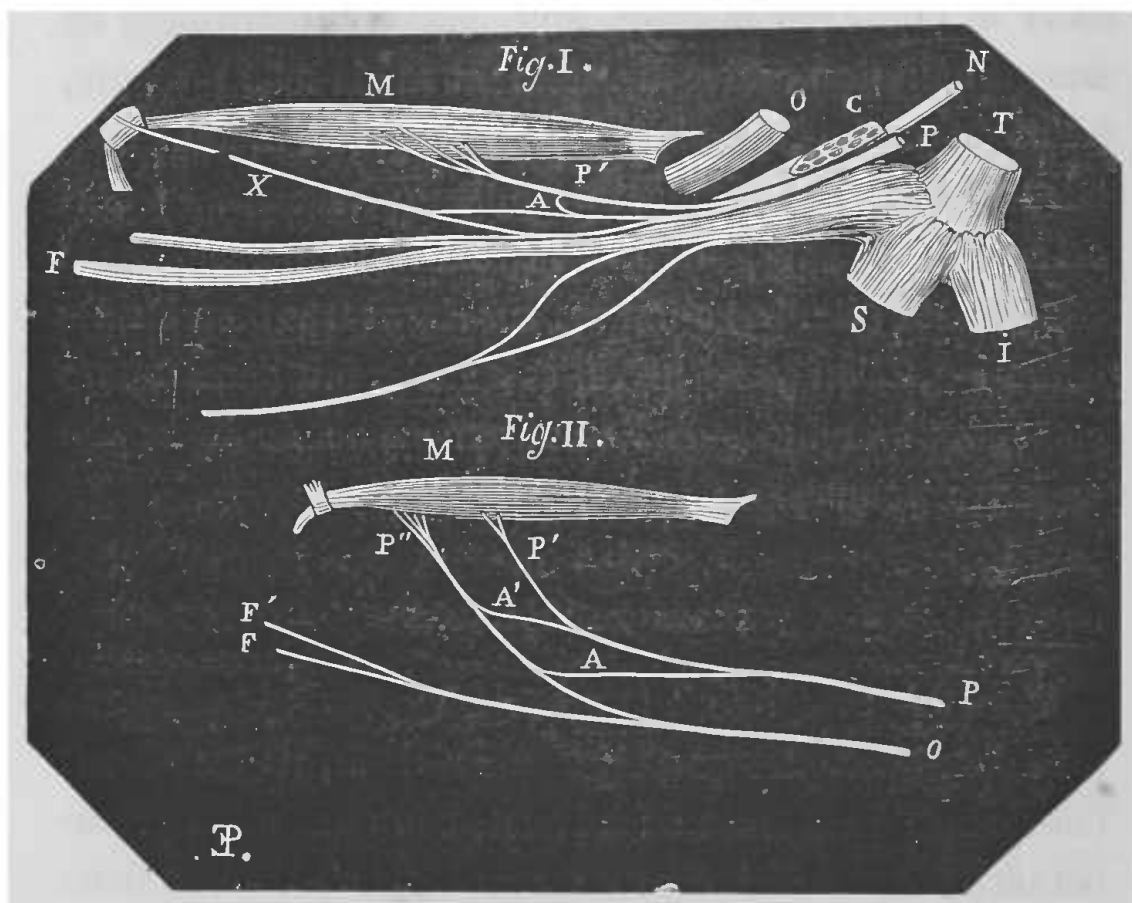


FIG. 107. — Nerfs pathétiques chez l'homme et le lapin.

N° 1. — Nerf pathétique chez l'homme. — M, muscle grand oblique dans lequel se distribue le nerf pathétique P, P'. — N, nerf moteur oculaire externe. — O, nerf optique. — C, nerf moteur oculaire commun présentant là, dans le sinus caverneux, un aspect grisâtre comme ganglionnaire. — T, tronc de la cinquième paire. — I, nerf maxillaire inférieur. — S, nerf maxillaire supérieur. — X, nerf frontal interne. — PP, nerf pathétique. — A, anastomose en arcade de ce pathétique avec le frontal interne. — F, nerfs frontaux de la branche ophthalmique.

N° 2. — Nerf pathétique chez le lapin. — M, muscle dans lequel se distribue le nerf pathétique P, P'. — A, A', anastomose du pathétique avec la branche O. — O, branche frontale de la cinquième paire. — F, F', extrémité antérieure du nerf facial (Cl. Bernard).

trou déchiré où se trouve un gros ganglion, le ganglion de Gasser, d'où partent les trois branches de terminaison : la branche ophthalmique de Willis, le nerf maxillaire supérieur et le nerf maxillaire inférieur.

La branche ophthalmique de Willis se porte en avant pour gagner la cavité orbitaire, en passant avec le moteur oculaire commun et le moteur oculaire externe, dans un des conduits sus-sphénoïdaux (fente sphénoïdale) (fig. 106, C).

Le nerf maxillaire supérieur naît du ganglion de Gasser avec le précédent, de sa portion interne et supérieure; il occupe la scissure creusée sur la face interne du sphénoïde en dehors de la gouttière caverneuse et sort du crâne par le trou rond.

Le nerf maxillaire inférieur naît de la portion inférieure et externe du ganglion de Gasser et sort du crâne par le trou ovale (fig. 106, n° 13).

Les vivisections peuvent porter soit sur le tronc du nerf, soit sur ses branches. Je vais passer en revue les principales expériences que l'on fait sur le trijumeau.

*Section du tronc du trijumeau.* — Cette section peut se faire en ouvrant le crâne ou sans l'ouvrir.

Pour arriver sur le trijumeau en ouvrant le crâne, on doit procéder d'abord comme il a été dit au chapitre vi, et cette opération peut se faire sur tous les animaux que l'on emploie habituellement. Le crâne étant ouvert, on enlève une grande partie de l'hémisphère cérébral du côté où l'on veut opérer, afin d'arriver dans la fosse temporale. On est généralement gêné par une abondante quantité de sang que l'on éponge à mesure. Enfin, on finit par apercevoir distinctement le tronc du trijumeau et, en incisant la dure-mère qui recouvre le ganglion de Gasser et ses divisions, on peut arriver soit sur ce ganglion, soit sur ses branches.

Mais cette expérience amène des délabrements tels,

qu'il est impossible de conserver les animaux dans des conditions bonnes pour bien observer les effets de la section du nerf. Aussi faut-il avoir recours à la section

intra-crânienne sans ouverture du crâne, opération difficile par la raison simple qu'on ne voit pas ce que l'on fait, mais qui avec un peu d'habitude réussit bien et donne de bons résultats.

Voici le procédé opératoire d'après Cl. Bernard.

Pour couper la cinquième paire dans le crâne, on peut faire usage d'instruments de forme très différente.

Magendie se servait d'une sorte de crochet cunéiforme tranchant. On peut faire usage pour arriver sur la racine du trijumeau et la couper, de l'instrument représenté figure 108, ou encore d'un instrument en forme de canif.

L'instrument étant choisi, on procède de la façon suivante (fig. 109).

Le corps de l'animal étant maintenu par un aide, on tient solidement, de la main gauche, la tête du lapin (car c'est l'animal sur lequel cette expérience réussit le mieux), en sentant avec le doigt un tubercule placé immédiatement au-devant de l'oreille et qui est constitué par le condyle de la mâchoire inférieure. En arrière de ce tubercule on trouve une portion osseuse dure qui est l'origine du conduit auditif.


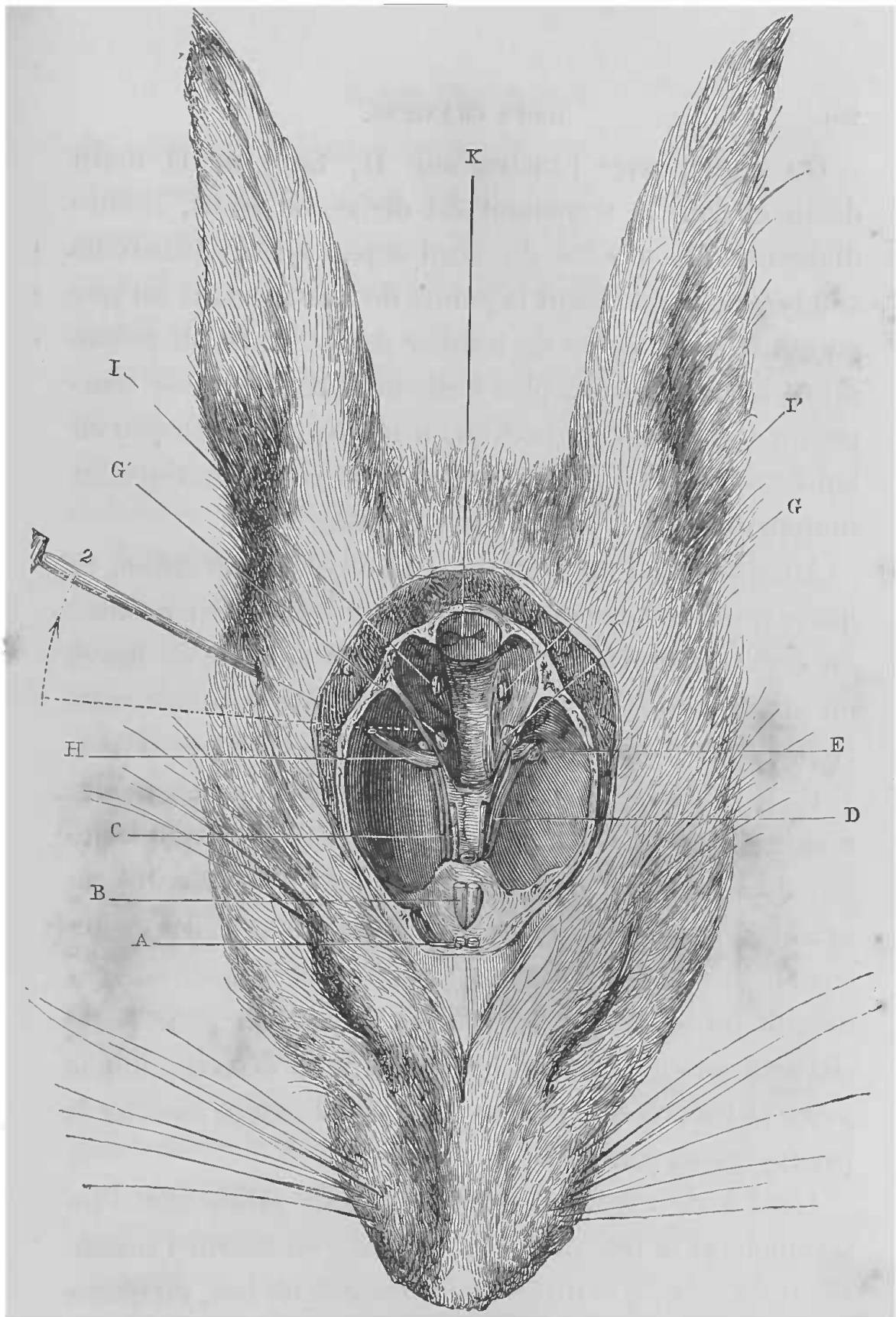


FIG. 108. — Instrument pour la section du trijumeau dans le crâne.



**FIG. 109.** — Section de la cinquième paire dans le crâne chez le lapin.

A, nerfs olfactifs. — B, nerfs optiques. — C, nerfs moteurs oculaires communs. — D, nerfs pathétiques. — E, lame de l'instrument pénétrant dans le crâne par sa base pour couper le trijumeau (deuxième procédé). — G, G', tronc du nerf de la cinquième paire; à droite, en G', le nerf est coupé par le premier procédé, par le côté latéral du crâne. — H, extrémité de l'instrument arrivée sur le tronc de la cinquième paire, après avoir glissé d'arrière en avant et de haut en bas sur la face du rocher, en même temps que le manche de l'instrument se dirigeait de bas en haut et en arrière, 2. — I, I', nerfs de la septième paire. — K, coupe de la moelle allongée. (Cl. Bernard.)

On pique, avec l'instrument H, tenu de la main droite et dont le tranchant est dirigé en avant, immédiatement en arrière du bord supérieur du tubercule condylien, en dirigeant la pointe de l'instrument un peu en avant, pour éviter de tomber dans l'épaisseur même du rocher et parvenir plus facilement dans la fosse temporale moyenne; on incline en même temps un peu en haut, afin de ne pas glisser dans la fosse zygomatique en manquant ainsi d'entrer dans le crâne.

Aussitôt que l'instrument a pénétré dans le crâne, ce qui se reconnaît à ce que sa pointe peut se mouvoir à l'aise, on cesse de le pousser et on le dirige aussitôt en bas et en arrière, en faisant glisser son dos contre la face antérieure du rocher qui doit servir de guide dans l'opération.

Ce point de repère, c'est-à-dire la face antérieure du rocher, étant trouvé, on pousse l'instrument sur cette face du rocher, en suivant son bord inférieur et procédant graduellement, en enfonçant l'instrument et appuyant sur l'os dont la résistance est facile à reconnaître. Mais bientôt on sent, à une certaine profondeur, que la résistance osseuse cesse; on est alors sur la cinquième paire et les cris que pousse l'animal donnent aussitôt la preuve qu'on comprime le nerf.

C'est à ce moment, qu'il faut tenir solidement l'instrument et la tête de l'animal; puis, on tourne l'instrument de façon à le diriger en arrière et en bas, en même temps qu'on appuie dans le même sens pour opérer la section du nerf, immédiatement à son passage sur l'extrémité du rocher, en arrière du ganglion de Gasser, si c'est possible, ou tout au moins sur ce ganglion lui-même.

On ramène ensuite l'instrument en appuyant sur l'os,

de manière à bien achever la section du tronc de la cinquième paire ; puis, on le retire en lui faisant parcourir le même trajet sur la face antérieure du rocher en sortant qu'en entrant, afin de ne pas labourer la substance cérébrale.

L'accident à redouter dans l'opération, est surtout la section de l'artère carotide, lorsqu'on pousse l'instrument trop en dedans ; ou la lésion du sinus caverneux, lorsqu'on le pousse trop en avant.

D'autres lésions peuvent aussi se produire, ce sont : ou la lésion du pédoncule cérébelleux moyen (reconnais-sable aux mouvements du corps sur l'axe) ; ou celle du pédoncule cérébral (qui donne un mouvement de manège) ; ou encore la fracture du rocher avec lésion de l'acoustique ou du facial.

*Procédé Laborde.* — Dans le but d'éviter les complications du côté des pédoncules cérébraux et aussi pour respecter la branche motrice, qui permet aux animaux en expérience de continuer à manger, M. Laborde a proposé un procédé semblable à celui qu'il a employé pour sectionner la troisième paire.

Par ce procédé, on ne fait qu'une section partielle du trijumeau ; voici en quoi il consiste.

On attaque le nerf par la base du crâne, au lieu de chercher à l'atteindre, comme faisait Cl. Bernard, par la partie supérieure, en avant et un peu au-dessus du conduit auditif externe, de façon à pénétrer par en haut dans la fosse temporale moyenne.

Le lapin étant maintenu, on fixe solidement la tête de l'animal avec la main gauche. On recherche comme point de repère, le condyle du maxillaire inférieur et la

pointe de l'instrument (qui est une lame étroite à rebord postérieur mousse et montée sur un manche suffisamment long, ou encore le plus petit modèle du sécateur recourbé de Cl. Bernard) est dirigée obliquement de dehors en dedans et d'arrière en avant du côté de la fosse ptérygo-maxillaire, de manière à pénétrer dans la cavité temporale antérieure et à côtoyer exactement avec la pointe et le tranchant de l'instrument, la paroi osseuse interne de la cavité crânienne en question. En portant alors un peu en arrière et en bas la pointe tranchante vers l'émergence du trijumeau, non loin et en avant du ganglion de Gasser, on opère la section plus ou moins complète du nerf; on est averti de l'atteinte réelle de ce nerf par les cris très douloureux de l'animal. Il arrive ordinairement qu'en agissant ainsi, la section n'intéresse que les fibres proprement sensibles du nerf et particulièrement les fibres qui constituent la branche ophthalmique.

Les procédés décrits jusqu'ici s'appliquent aux mammifères et surtout au lapin; pour couper la cinquième paire dans le crâne chez les oiseaux (pigeon), il faut faire usage d'un très petit crochet à côté concave tranchant, et l'on agit de la façon suivante.

L'animal étant maintenu, on fixe solidement la tête au moyen de la main gauche; tenant alors le petit crochet de la main droite, on l'enfonce au-devant de l'infundibulum auditif. Une fois dans le crâne, on dirige l'instrument légèrement en haut et en arrière, on le pousse doucement, en suivant le plancher de la fosse temporale, et l'on arrive alors sur la cinquième paire que l'on accroche et que l'on détruit par un mouvement de la pointe du crochet. La section opérée, il faut avoir soin de retirer le



crochet par le même chemin que celui qu'il a suivi à l'entrée.

Au moment où l'on opère la section, il y a une constriction momentanée et très fugitive de la pupille.

*Mise à nu des branches du trijumeau et des ganglions en rapport avec ces branches.*

*Ganglion ophthalmique et nerfs ciliaires.* — Le ganglion ophthalmique se trouve dans la cavité orbitaire, entouré par du tissu cellulo-adipeux ; il est sur le côté externe du nerf optique, appliqué contre le moteur oculaire commun, vers le point où prend naissance la branche inférieure de ce nerf. De la partie antérieure de ce ganglion partent les nerfs ciliaires.

Pour arriver sur ces parties nerveuses, il faut choisir un chien adulte d'assez forte taille. L'animal est anesthésié et fixé sur la table ou dans la gouttière, la tête tournée de côté. Au moyen d'une incision transversale, on fend alors en dehors la peau de l'orbite et l'on divise le muscle crotaphite jusqu'au-devant de l'oreille. On enlève par deux traits de scie, l'arcade zygomatique et l'on résèque l'apophyse coronoïde de la mâchoire inférieure. On arrive alors dans la cavité orbitaire, où l'on dissèque avec soin les diverses parties, en étanchant le sang qui s'écoule généralement en abondance et qui rend cette préparation assez longue et minutieuse, attendu qu'il faut isoler les nerfs ciliaires du tissu adipeux qui les entoure.

*Nerf maxillaire supérieur et ganglion de Meckel ou ganglion sphéno-palatin.* — Le ganglion de Meckel se trouve au-dessous du nerf maxillaire supérieur dans la

fosse ptérygoïde; il est accolé au bord supérieur du nerf sphéno-palatin.

Voici, d'après Prévost, le manuel opératoire pour arriver sur ce ganglion sur le chien, animal préférable pour cette opération. L'animal est anesthésié et maintenu, la tête tournée sur le côté. On fait une incision parallèle à l'apophyse zygomatique que l'on résèque par deux traits de scie. On découvre alors la fosse ptérygo-maxillaire comblée de tissu cellulaire lâche. Il est alors facile, en repoussant le globe de l'œil en haut, de découvrir le nerf maxillaire supérieur et ses branches, qui traversent avec l'artère maxillaire interne la région ptérygo-maxillaire, se dirigeant d'arrière en avant et un peu de dedans en dehors. Le refoulement du globe oculaire en haut est encore plus facile, si l'on sectionne préalablement les adhérences cellulaires et les vaisseaux qui unissent au globe de l'œil la glande molaire, située à la partie inférieure et externe de l'orbite.

On peut alors rejeter en bas, après une section faite au niveau de leur pénétration dans les os de la face, les branches sous-orbitaires et dentaires supérieures, ainsi que d'autres branches moins volumineuses, qui n'offrent pas de rapport avec le ganglion sphéno-palatin; on découvre mieux ainsi ce ganglion et le nerf naso-palatin, branche du maxillaire, qui offre au contraire des connexions intimes avec lui.

Chez le chien, ce ganglion se montre à l'œil nu comme un petit corps grisâtre, du volume d'une lentille, aplati et étalé sur la face externe du muscle ptérygoïdien interne. Il est recouvert d'un tissu cellulaire souvent chargé de graisse, sa partie inférieure est appliquée sur

la branche nasale du nerf naso-palatin et quelquefois sur le tronc lui-même de ce nerf, dont les branches ne se séparent pas toujours les unes des autres au même niveau.

L'expérience peut se faire aussi chez le chat, qui est très bon pour expérimenter sur le goût, mais elle se fait mieux sur le chien.

*Nerf maxillaire inférieur. Ganglion otique.* — Le ganglion otique est placé au-dessous et en dedans du nerf maxillaire inférieur, près du trou ovale. Schiff a employé le procédé suivant sur de jeunes chats, qui sont les meilleurs animaux pour cette expérience.

L'animal est anesthésié et maintenu ; la tête est tournée sur le côté, et l'on met à nu la surface antérieure et inférieure de la caisse du tympan ; puis, en se dirigeant d'après le sillon situé antérieurement entre la caisse du tympan et la base du crâne, on s'avance vers l'artère méningée moyenne, dont il est difficile d'éviter la lésion. Cet acte de l'opération est très pénible et rendu particulièrement difficile par l'hémorrhagie, qui est toujours assez forte et qui nécessite l'usage presque continuel de l'éponge.

L'artère étant trouvée, on se dirige, à travers les masses musculaires de cette région, vers le point de sortie par le trou ovale, de la troisième branche du trijumeau. C'est un peu au-dessous et en dehors de ce point, que se trouve le ganglion otique, qui apparaît comme une petite masse rosée, de la grosseur d'un grain de pavot ou d'une petite tête d'épingle, quand il existe, car quelquefois il est remplacé par une espèce de plexus.

*Nerf auriculo-temporal.* — Ce nerf naît de la partie postérieure du nerf maxillaire inférieur, il se dirige

ensuite en dehors, en passant sous l'articulation temporo-maxillaire, contourne le condyle du maxillaire et arrive en dehors de l'articulation du maxillaire inférieur où il s'anastomose avec le facial.

Pour rechercher ce nerf, avant ses anastomoses avec le facial, il faut autant que possible de gros animaux. C'est ainsi que l'opération est beaucoup plus facile sur de gros chiens et se trouve presque impossible à faire sur le lapin, qui est trop petit.

L'animal est anesthésié. On le fixe sur la table ou sur la gouttière, le ventre en l'air, la tête est immobilisée dans l'extension pour tendre la région sus-hyoïdienne. On pratique alors, à la partie interne de la branche horizontale du maxillaire inférieur, une incision à la peau, de façon à mettre à nu le muscle digastrique dans sa longueur.

On dissèque soigneusement ce muscle, que l'on sectionne transversalement et, par plus de précaution, entre deux ligatures, pour éviter les hémorragies. On rejette alors en arrière la partie postérieure du muscle, et dissociant au moyen de la sonde cannelée, en passant à côté de l'os hyoïde, on pénètre jusqu'à l'articulation du maxillaire inférieur. On a soin, au fur et à mesure, de lier sur son chemin de petits vaisseaux qui donneraient un écoulement sanguin gênant.

On prépare alors, aussi nettement que possible, le muscle ptérygoïdien interne, surtout dans sa partie postérieure, et l'on évite la lésion des vaisseaux que l'on rencontre dans la région. On soulève alors le muscle au moyen d'un crochet mousse et l'on sectionne ses fibres une à une avec précaution, jusqu'à ce que l'on soit sur

le nerf alvéolaire et le nerf lingual. Au moyen d'un petit crochet mousse, on rejette alors doucement en dedans le nerf lingual, qui se dirige d'arrière en avant, et, au-dessous de lui en avant et appliqué contre l'articulation temporo-maxillaire, on aperçoit un tronc nerveux presque aussi gros que le lingual et qui, étant dirigé de dedans en dehors, lui est perpendiculaire. On l'isole avec ménagement du tissu conjonctif qui l'enveloppe, en évitant une grosse veine qui ordinairement le recouvre, et on le soulève au moyen d'un autre petit crochet mousse; et, afin de pouvoir le retrouver facilement dans les expériences, on l'isole sur une anse de fil.

*Nerf lingual* (fig. 110, L). — Ce nerf est la principale branche du nerf maxillaire inférieur, il s'en détache à angle aigu, un peu après l'interstice des muscles ptérygoïdiens. Il se dirige en bas et en avant, pour gagner la base de la langue, en décrivant une légère courbe à concavité antéro-supérieure.

Il se place ensuite entre le mylo-hyoïdien et le stylo-glosse et contourne le bord inférieur de ce dernier muscle, pour plonger dans l'interstice qui sépare les muscles basio-glosse et stylo-glosse, du génio-glosse. Il est en rapport dans ce dernier trajet avec le canal de Wharton.

On met généralement le nerf lingual à nu, dans son trajet au-dessus du mylo-hyoïdien, de la façon suivante :

Le procédé indiqué est pour le chien, mais il est le même pour tous les animaux.

L'animal anesthésié est fixé sur le dos, la tête dans l'extension, de façon à tendre la région sus-hyoïdienne.

On fait alors le long du côté interne du bord inférieur du maxillaire, une incision de quelques centimètres,

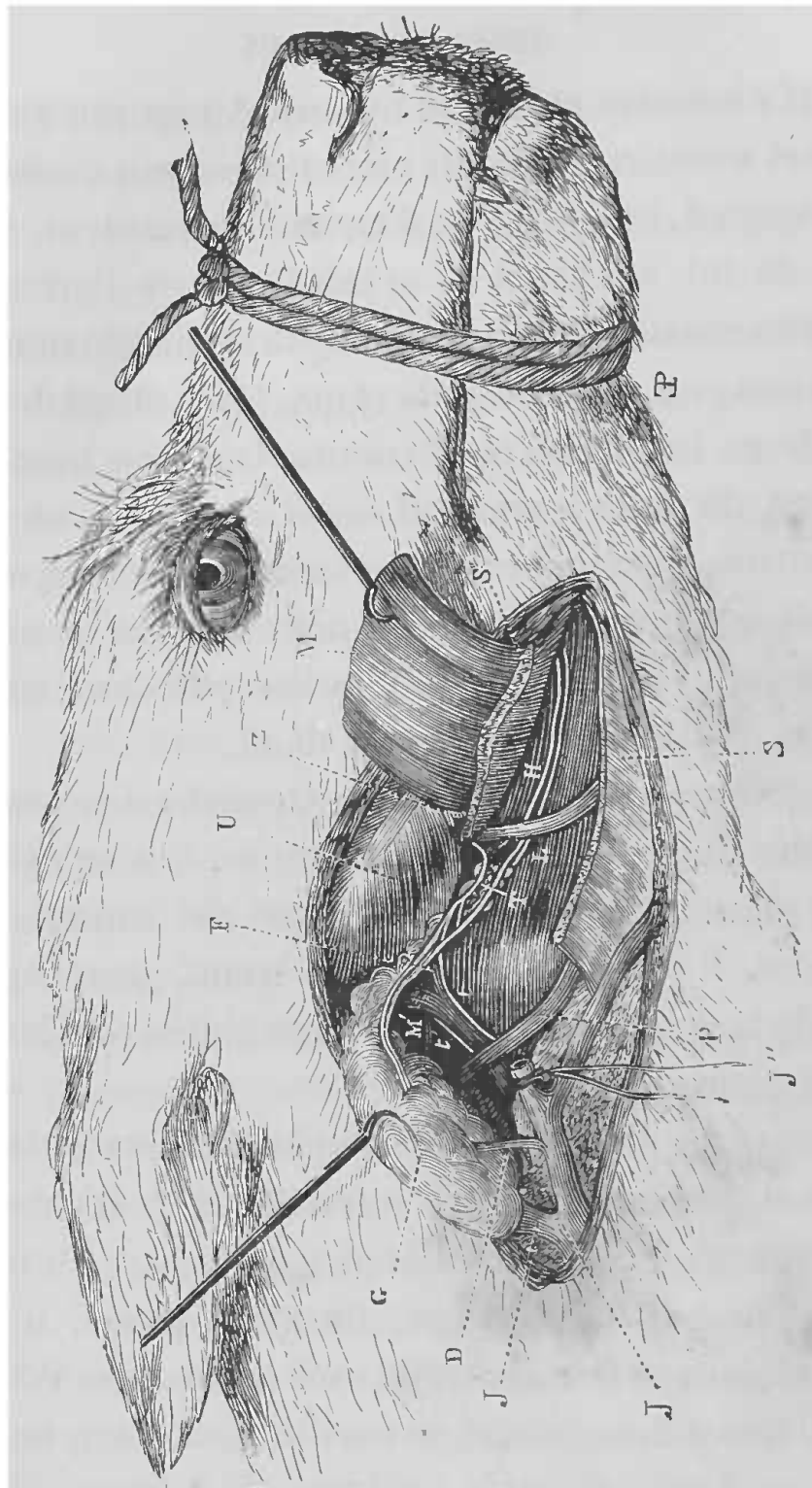


FIG. 110. — Lingual, corde du tympan, hypoglosse dans leurs rapports avec la glande sous-maxillaire.

M, moitié antérieure du muscle digastrique, relevée par une érigne. — M', insertion de l'extrémité postérieure du muscle, enlevée pour permettre de voir l'artère carotide *tt'* et les filets sympathiques. — G, glande sous-maxillaire soulevée par une érigne pour montrer sa face profonde. — H, conduits salivaires de la sous-maxillaire et de la sublinguale. — J, tronc de la veine jugulaire externe. — J', branche postérieure. — J'', branche antérieure. — D, rameau veineux sortant de la glande sous-maxillaire. — F, origine de l'artère inférieure de la glande. — P, nerf hypoglosse. — L, nerf lingual. — T, corde du tympan. — S, S', muscle mylo-hyoïdien sectionné. — U, muscle masséter, angle de la mâchoire inférieure — Z, origine du nerf mylo-hyoïdien. (Cl. Bernard.)

qui amène sur le digastrique que l'on dissèque soigneusement, de façon à pouvoir le soulever et à le tirer un peu en dehors. On voit alors transversalement les fibres du mylo-hyoïdien, que l'on sectionne perpendiculairement; immédiatement au-dessous on trouve les conduits salivaires et, en avant, le nerf lingual qui passe au-dessus en croisant leur direction et qu'il est facile d'isoler sur un crochet mousse ou sur une anse de fil.

*Ganglion sous-maxillaire.* — Ce petit ganglion ou cet amas plexiforme occupe le point de jonction du lingual avec la corde du tympan, branche du facial (fig. 118, C).

Le procédé décrit au-dessus pour le lingual est celui que l'on emploie pour arriver sur ce ganglion. Le lingual étant découvert, on le soulève avec précaution et, en suivant son trajet en arrière, on ne tarde pas à trouver la corde du tympan qui se détache du lingual, en formant une courbure à convexité inférieure. C'est dans l'angle de séparation de ces deux nerfs, que se trouve le ganglion sous-maxillaire.

C'est encore le même procédé qui sera employé pour mettre à découvert les *nerfs de la glande sous-maxillaire*, que je place ici, quoiqu'ils ne proviennent pas seulement du maxillaire inférieur, mais afin de ne pas être obligé de répéter le même manuel opératoire encore une fois. Seulement alors, il faut enlever aussi complètement que possible la moitié postérieure du muscle digastrique et, après son ablation, on a une cavité sur les parois de laquelle se trouvent tous les organes sur lesquels on a à agir.

Pour cela, une fois arrivé sur le digastrique et après l'avoir isolé, on le coupe en deux et en travers, puis on enlève sa moitié postérieure. Dans ce dernier temps de

l'opération il faut prendre garde, surtout quand on arrive à la partie profonde, de ne pas blesser l'artère faciale qui passe sur l'os maxillaire, entre le digastrique et le masséter, il faut aussi ménager tous les organes de la région. C'est sur la paroi interne et à la partie profonde de cette cavité que l'on trouve l'artère carotide externe que l'on aperçoit immédiatement croisée par le nerf hypoglosse, et d'où émanent les artères linguales et faciales. C'est sur les côtés de la carotide que l'on trouve les filets du sympathique, que l'on peut facilement isoler, et qu'il convient de rechercher en avant et en arrière de l'artère, immédiatement au-dessus du point où elle est croisée par l'hypoglosse (fig. 111, P).

#### NERFS MOTEURS OCULAIRES EXTERNES

Ces nerfs forment la sixième paire, ils émanent du bulbe rachidien, immédiatement en arrière de la protubérance. Ils se dirigent en avant, franchissant le pont de Varole, s'accolent au côté interne du nerf maxillaire supérieur et pénètrent dans la cavité orbitaire, par le conduit sus-sphénoïdal (fig. 106, C) avec le moteur oculaire commun et la branche ophthalmique de Willis, pour venir gagner la face interne du muscle droit externe.

G, glande sous-maxillaire. — K, conduit excréteur. — C, carotide primitive. — L, artère linguale. — O, artère glandulaire, branche de la faciale. — H, H', nerf hypoglosse coupé pour laisser voir le ganglion cervical supérieur, qui est plus profondément. — V, nerf pneumogastrique. — P, filet sympathique. — D, filet de la première paire cervicale. — R, R, glosso-pharyngien. — I, filets antérieurs du ganglion cervical supérieur, formant le plexus inter-carotidien qui accompagne la carotide externe. — P, filet allant vers la glande sous-maxillaire. — Q, filets sympathiques. — M, émergence du nerf mylo-hyoïdien. — U, nerf lingual, d'où émerge en arrière la corde du tympan T, qui va se distribuer dans la glande sous-maxillaire en s'anastomosant avec des filets sympathiques. — S, branche externe du nerf spinal ou accessoire de Willis. (Cl. Bernard.)



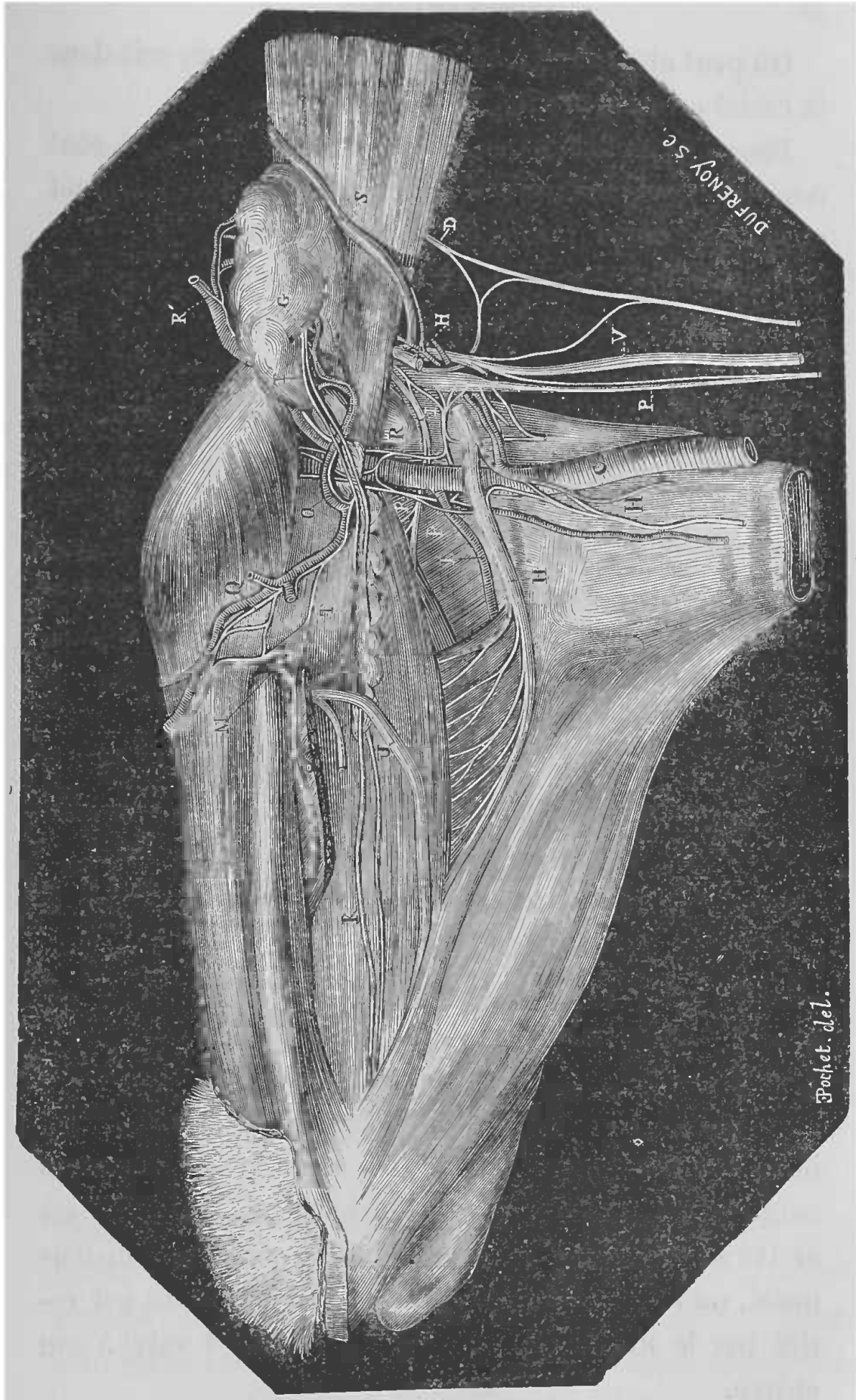


FIG. 111, — Nerfs de la glande sous-maxillaire chez le chien.  
(Voy. explication, p. 270.)

On peut atteindre ce nerf soit dans le crâne, soit dans la cavité orbitaire.

Pour l'atteindre dans le crâne, deux procédés sont employés, suivant que cette cavité est préalablement ouverte, ou suivant que l'on agit sans l'ouvrir.

*Section intra-crânienne sans ouverture du crâne.* — Ce procédé est assez délicat et il réussit assez rarement. Du reste, comme il est impossible d'atteindre seulement ce nerf, il y a toujours d'autres lésions concomitantes.

Le manuel opératoire est exactement le même que pour sectionner le trijumeau, qu'il faut même commencer par couper. Cette section faite, on porte alors le tranchant de l'instrument en bas et en dedans. Mais, comme je l'ai déjà dit, le résultat est rarement satisfaisant.

*Section après ouverture du crâne.* — Ce qui a été dit jusqu'ici sur les nerfs crâniens, que l'on peut couper après avoir ouvert le crâne et après avoir enlevé une partie des hémisphères cérébraux, s'applique exactement à la section des nerfs de la sixième paire.

*Section dans la cavité orbitaire.* — Pour sectionner ce nerf dans la cavité orbitaire, il faut se rappeler qu'il se dirige obliquement en dehors, pour venir gagner la face interne du muscle droit externe. On introduit un bistouri ou un crochet tranchant, que l'on fait glisser le long de la paroi externe de l'orbite, et quand on est arrivé sur le nerf, par un petit mouvement de l'instrument, on le sectionne; après quoi l'instrument est retiré par le même chemin que celui qu'il a suivi à son entrée.

## NERFS FACIAUX

Ces nerfs constituent la septième paire. Ils émanent du bulbe rachidien, immédiatement en arrière de la protubérance (fig. 112, D*d*), et semblent naître sur

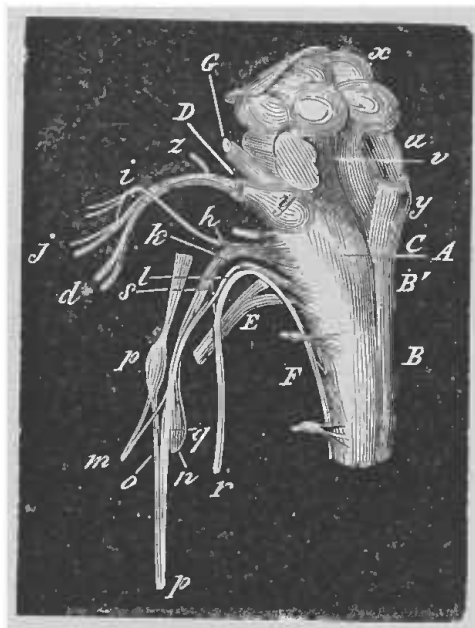


FIG. 112. — Moelle allongée avec les origines des nerfs de la huitième paire chez le chat (face latérale et postérieure).

A, origine du pneumogastrique. — B, portion médullaire du spinal. — B', portion bulbaire du spinal. — C, glosso-pharyngien. — D, *d*, nerf facial. — E, nerf hypoglosse. — F, première paire cervicale. — G, coupe des pédoncules du cerveau. — *h*, ganglion jugulaire du pneumogastrique. — *i*, *j*, branche auriculaire du pneumogastrique. — *k*, branche intermédiaire du spinal; anastomose de la branche interne du spinal avec le pneumogastrique. — *m*, rameau pharyngien du pneumogastrique. — *p*, ganglion cervical supérieur. — *q*, filets nerveux du pneumogastrique ne passant pas par le ganglion. — *r*, branche externe du spinal. — *s*, anastomose du pneumogastrique avec la branche externe du spinal. — *u*, section du pédoncule du cervelet. — *v*, plancher du quatrième ventricule. — *x*, tubercules quadrijumeaux. — *y*, origine des nerfs acoustiques. — *z*, nerfs pétreux. (Cl. Bernard.)

l'extrémité externe de la bandelette transversale, qui longe le bord postérieur de cette protubérance. A peine séparé du bulbe, le facial se dirige en dehors pour s'engager avec l'acoustique, qui lui est immédiatement accolé en arrière, dans l'hiatus auditif interne. Il s'en-

fonce ensuite à l'intérieur de l'aqueduc de Fallope, dont il parcourt toute l'étendue en en suivant les inflexions; d'où résulte pour les faciaux un coude dirigé en avant, situé près de l'ouverture interne du conduit, et une courbure à concavité antérieure, décrite par le nerf à son passage derrière la caisse du tympan. Au sortir de l'aqueduc de Fallope par le trou stylo-mastoïdien, le facial, caché sous la face profonde de la parotide, continue à s'infléchir en avant, passe entre ces glandes et la poche gutturale (chez le cheval), et gagne le bord postérieur du maxillaire, où il sort de dessous le bord antérieur de la parotide, pour devenir superficiel, en se plaçant sur le masséter, immédiatement au-dessous de l'articulation temporo-maxillaire (fig. 113). Là, il se termine par deux ou trois branches anastomosées avec celles de l'auriculo-temporal de la cinquième paire (Chauveau et Arloing).

Le facial peut être atteint sur plusieurs points de son parcours. C'est ainsi que l'on peut le sectionner, soit dans le crâne, soit dans la caisse du tympan, soit dans son parcours extra-crânien.

*Section intra-crânienne.* — L'animal préférable pour cette expérience est le lapin. On peut prendre aussi le chien.

L'animal étant maintenu, on fixe la tête au moyen de la main gauche, et après avoir anesthésié l'animal, on fait une incision à la peau en arrière de l'oreille externe, de façon à découvrir la fosse mastoïdienne du temporal, près de l'angle postéro-supérieur de l'oreille externe. Par le trou de passage de la veine mastoïdienne, qui se rend dans le sinus occipital, on introduit dans le crâne

un petit neurotome. On traverse le lobe postérieur du cervelet, et on dirige l'instrument en dedans et en avant, vers le conduit auditif interne, où l'on opère la section

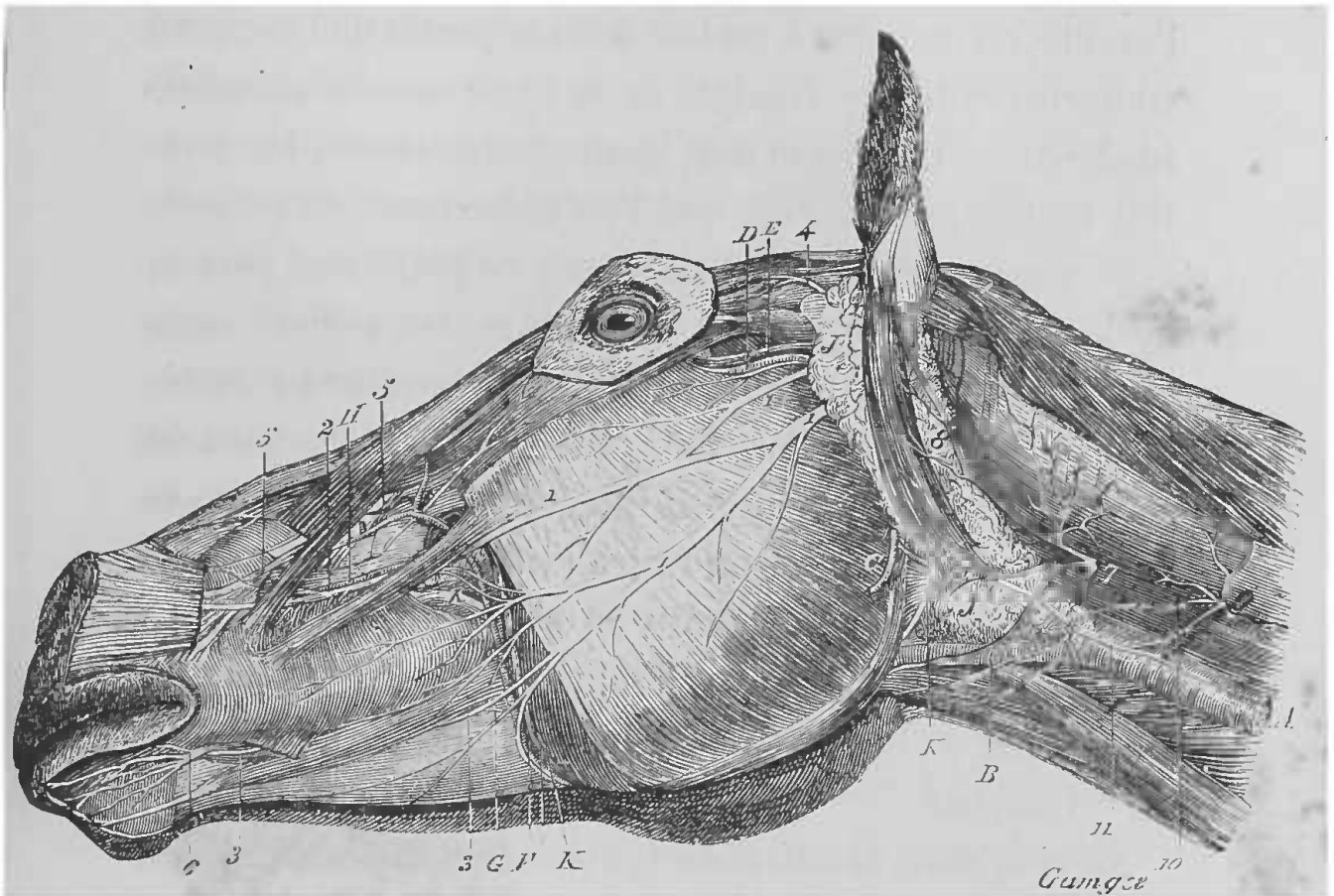


FIG. 113. — Nerfs superficiels de la tête du cheval.

1, branches principales du plexus sous-zygomatique. — 2, le rameau de ce plexus qui s'anastomose avec les divisions terminales du nerf maxillaire supérieur. — 3, celui qui se joint aux divisions analogues du nerf maxillaire inférieur. — 4, nerf auriculaire antérieur. — 5, nerfs sous-orbitaires ou branches terminales du nerf maxillaire supérieur. — 6, nerfs mentonniers ou branches terminales du nerf maxillaire inférieur. — 7, rameaux superficiels de la branche inférieure de la deuxième paire cervicale (auriculaire). — 8, anse atloïdienne. — 9, troisième paire cervicale. — 10, filet qui se rend au rameau cervical du facial 11. — A, veine jugulaire. — B, veine faciale. — C, vaisseaux maxillo-musculaires. — D, artère transversale de la face. — E, veine satellite de ce vaisseau. — F, artère faciale. — G, artère coronaire inférieure. — H, artère coronaire supérieure. — J, glande parotide. — K, canal parotidien. (Chauveau et Arloing.)

des nerfs. Ce procédé est assez défectueux, car non seulement on blesse le cervelet, mais on peut blesser les sinus, le pont de Varole, etc. Un procédé bien préférable

rable est celui employé par M. Vulpian, puis par MM. Jolyet et Laffont sur le chien.

Ce procédé consiste, l'animal étant anesthésié et maintenu sur le côté, à pratiquer une incision en arrière de l'oreille, de manière à mettre à nu la partie de l'occipital comprise entre le condyle et la ligne courbe occipitale supérieure. L'incision doit comprendre toutes les parties molles jusqu'à l'os, que l'on débarrasse du périoste avec une rugine, et l'on enlève sur ce point une portion de l'occipital sans léser la dure-mère. On perfore alors cette membrane, et l'on introduit un couteau à extrémité mousse, que l'on fait glisser le long du bord du rocher jusqu'au trou auditif interne, où on sectionne le nerf. La section faite, on retire l'instrument en lui faisant suivre le même chemin en sens inverse.

En poussant l'instrument plus avant, M. Laffont est arrivé, par ce même procédé, à sectionner les origines du trijumeau.

*Section dans la caisse du tympan.* Procédé de Cl. Bernard. — On cherche d'abord à sentir la caisse du tympan, ce qui est facile chez les chiens, les chats et les lapins, à cause de la saillie que forme au-dessous de l'apophyse mastoïde cette portion de l'oreille moyenne.

La tête de l'animal est solidement maintenue de la main gauche, puis avec un instrument bien trempé et en forme de petit ciseau, on pénètre directement dans la caisse par sa paroi inférieure, qui est très mince. Alors l'instrument se meut avec facilité dans l'oreille moyenne. On dirige sa pointe en haut et en arrière, en la faisant marcher transversalement, et en appuyant fortement sur l'os; on divise le nerf facial à son troisième

coude, lorsqu'il s'infléchit en bas vers le trou stylo-mastoïdien.

Lorsque, au lieu de porter l'instrument vers la partie postérieure de la caisse, on le porte vers sa partie antérieure et supérieure, on peut aller détruire le facial au moment de son entrée dans le canal spiroïde. Dans ce cas, on détruit en même temps le nerf acoustique, et presque toujours les animaux inclinent la tête du côté où a été pratiquée l'opération, par suite d'une lésion des canaux demi-circulaires.

Chez le chien et chez le chat, à la rigueur même chez le lapin, on pourrait encore, au lieu de pénétrer par la partie inférieure de la caisse, introduire l'instrument par le conduit auditif en perforant la membrane du tympan.

*Section en dehors du crâne.* — Pour pouvoir arriver sur le facial avant sa division, il faut aller le chercher au moment où il sort du crâne par le trou stylo-mastoïdien. A cet effet, l'animal (chien, chat, lapin) anesthésié est maintenu sur le dos, la tête tournée du côté opposé à celui sur lequel on veut opérer, et solidement fixée. Après avoir coupé les poils de la région mastoïdienne, on incise horizontalement la peau, au-dessous du bord inférieur du conduit auditif osseux externe, qu'il est facile de sentir à travers la peau. On traverse ainsi le muscle parotido-auriculaire antérieur, on écarte avec précaution la parotide, en évitant de léser la veine qui se trouve sur son bord postérieur; et, disséquant la région avec l'extrémité mousse de la sonde cannelée, on arrive bientôt, en pénétrant au-devant des muscles qui s'insèrent sur l'apophyse mastoïde, sur le rocher, où il



est facile de sentir une apophyse proéminente, en arrière et en dedans de laquelle se trouve le facial, au moment où il sort du trou stylo-mastoïdien. On isole alors ses différentes branches, et l'on peut expérimenter.

Cl. Bernard pratiquait l'arrachement du nerf, ce qui permet quelquefois de conserver le nerf de Wrisberg et le ganglion géniculé. Le procédé opératoire est exactement le même; seulement, arrivé sur le nerf au moment de sa sortie du crâne, on le saisit avec de fortes pinces, et on en opère l'arrachement en imprimant à l'instrument un mouvement de torsion, pendant que l'on tire à soi. Ce procédé, applicable au chat et surtout au lapin, ne réussit pas chez le chien, à cause de la résistance du tissu conjonctif qui entoure le nerf chez cet animal.

La section ou l'arrachement pratiqué, on referme la plaie par un point de suture.

Pour les branches de terminaison du facial, on peut les isoler séparément, peu après le trou stylo-mastoïdien.

*Petit pétreux superficiel.* — Ce filet nerveux, qui naît du ganglion géniculé, sort du rocher pour aller se jeter dans le ganglion otique. Chez le lapin, il passe, pendant une courte partie de son trajet, sous la dure-mère crânienne, à la surface du rocher, tout près du bord externe du tronc du trijumeau. On peut donc l'atteindre en ce point, sans ouvrir préalablement le crâne.

Voici le procédé employé par Schiff. On se sert d'un instrument semblable à celui dont on fait usage pour sectionner le trijumeau dans le crâne. De l'aveu de l'auteur, c'est une des opérations les plus délicates.

On procède comme pour la cinquième paire, c'est-



à-dire qu'on introduit l'instrument en avant de l'anneau osseux qui entoure l'orifice du conduit auditif externe. Avançant alors lentement et avec beaucoup de précaution, le long de la base du crâne jusqu'au trijumeau, on épie le moment où les signes de douleur de l'animal indiquent que l'on est arrivé dans le voisinage du nerf sensible, qu'il s'agit de ne pas léser. On arrête alors immédiatement la marche de l'instrument en avant, et on le retire à peu près d'un demi-millimètre. Dans cette position, le tranchant de l'instrument étant tourné en bas, on appuie la lame fortement sur la base du crâne, et on la retire par un mouvement rapide, coupant de cette manière, toutes les parties molles qui recouvrent la partie externe et antérieure de la surface crânienne du rocher.

La réussite de l'opération est immédiatement annoncée par une très forte salivation.

*Corde du tympan* (fig. 114, B). — La corde du tympan est un nerf très grêle qui naît du facial dans le canal spiroïde, à 4 ou 5 millimètres au-dessus du trou stylo-mastoïdien; il se dirige en haut et en avant, et pénètre dans l'oreille moyenne, qu'il traverse d'arrière en avant. Là, ce filet se trouve isolé dans un très court trajet de 6 à 8 millimètres, il passe vers la fissure de Glaser, et sort du crâne au voisinage de l'épine du sphénoïde, par un conduit qui se trouve sur la limite des portions mastoïdienne et pétrée de l'os temporal; il se dirige en bas et en avant, et, après un court trajet accompli sous le muscle ptérygoïdien externe, il se jette dans le nerf lingual.

Ce filet nerveux peut être atteint, ou dans la caisse du

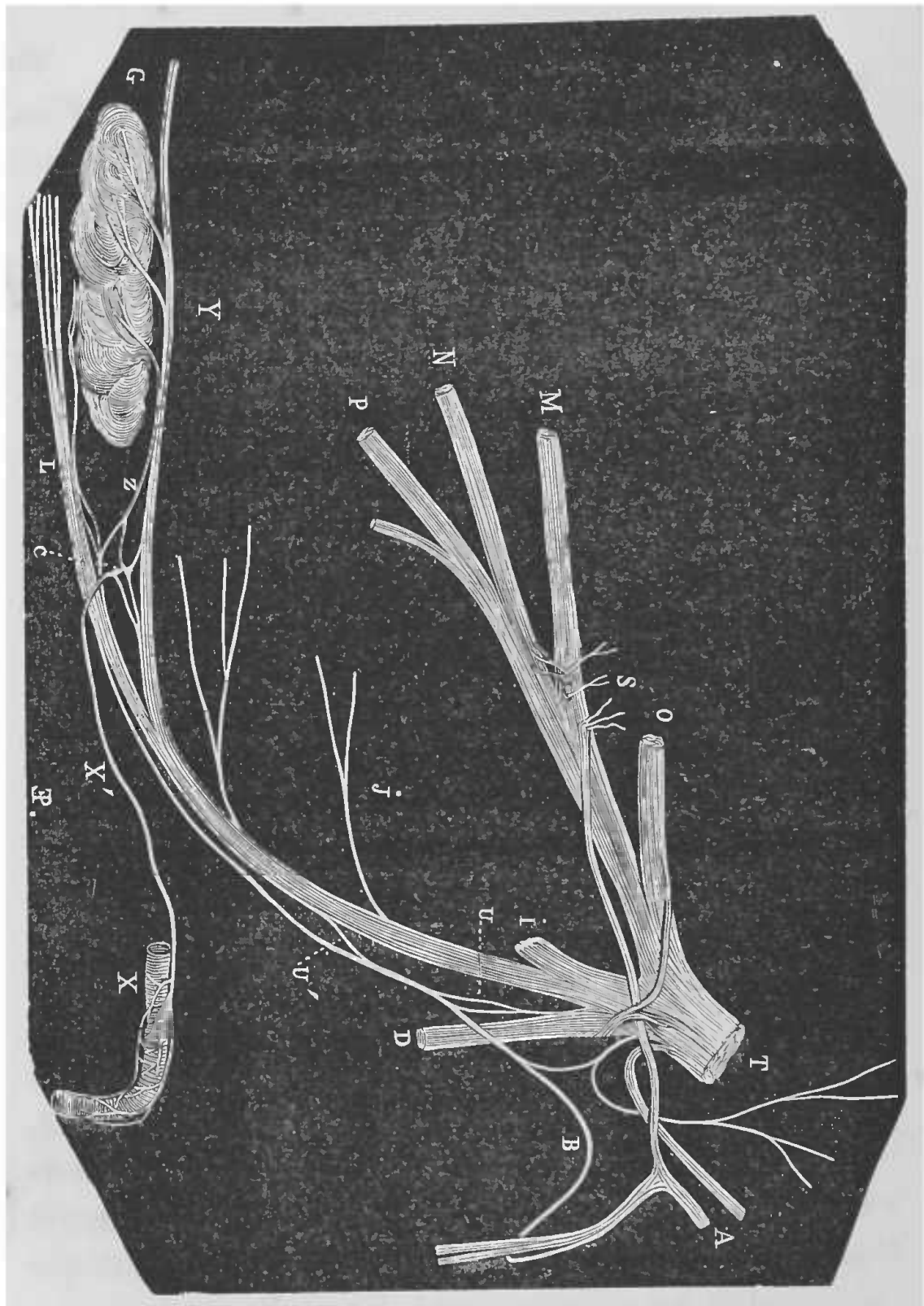


FIG. 114. — Corde du tympan chez un fœtus de cheval

A, nerf facial. — B, corde du tympan, contractant plusieurs anastomoses avec le nerf maxillaire inférieur U, U'. — C, plexus nerveux représentant le ganglion sous-maxillaire. — Z, rameau sympathique. — D, nerf dentaire. — G, glande salivaire. — I, nerf massétérin. — J, branche du nerf dentaire. — L, nerf dentaire. — O, branche ophthalmique de la cinquième paire. — MNP, nerf maxillaire supérieur. — S, corpuscules ganglionnaires au point où vient se rendre le grand nerf pétreux superficiel. — Y, nerf sublingual du maxillaire inférieur. (Cl. Bernard.)

tympan, ou en dehors au moment où il se sépare du nerf lingual.

Dans la caisse du tympan ce nerf étant libre sur une partie de son parcours, on peut facilement l'atteindre. Pour cela l'animal étant maintenu, on fixe sa tête avec la main gauche, et, au moyen d'un instrument tranchant, analogue à celui que l'on emploie pour sectionner la cinquième paire dans le crâne, on pénètre dans la caisse du tympan, par le conduit auditif externe. Au moment où l'on perfore la membrane du tympan pour pénétrer dans la caisse, on entend un bruit particulier et l'on a une sensation de papier déchiré. On dirige alors le tranchant de l'instrument en haut et l'on incline le manche en bas ; de cette façon, on accroche le nerf dans son passage dans la caisse du tympan, et il est presque impossible de ne pas le couper. Au moment où on coupe la corde du tympan, l'animal crie, probablement à cause de la sensibilité des parois de l'oreille moyenne. La section terminée, on retire l'instrument avec précaution.

A son point de séparation du nerf lingual, il n'est pas très difficile d'isoler ce nerf.

Le procédé opératoire que l'on doit suivre est exactement le même que celui qui a été décrit pour le lingual et les nerfs de la glande sous-maxillaire (voy. p. 269). Seulement, pour arriver sur la corde du tympan, après avoir isolé avec soin le nerf lingual, il faut suivre avec précaution ce dernier nerf vers son origine et, au moment où il croise les canaux salivaires, on trouve la corde du tympan (fig. 111, T) qui se détache en arrière, en formant une courbure à convexité inférieure; après quoi, elle se dirige vers le hile de la glande, en suivant parallèlement

le bord supérieur des conduits salivaires, mais un peu plus en dehors et un peu plus profondément.

*Rameau anastomotique du facial avec le pneumogastrique.* — Ce rameau, qui est très développé chez le cheval et chez le bœuf, peut aussi se préparer sur un gros chien. Il naît du facial dans le canal de Fallope près du point d'origine de la corde du tympan, se dirige en bas et en arrière, traverse la portion tubéreuse du temporal, croise le rameau de Jacobson et vient se jeter dans le ganglion jugulaire du pneumogastrique. Pour expérimenter sur ce rameau, voici le procédé indiqué par Cl. Bernard :

On prend un gros chien que l'on anesthésie et que l'on fixe sur la table ou dans la gouttière sur le dos, la tête tournée de côté. On lui abat une oreille, de manière à pouvoir facilement arriver sur le facial à sa sortie du crâne. Alors, on suit le nerf en sculptant le rocher, en s'aidant de la gouge et du maillet, on détruit l'apophyse mastoïde dont les cellules donnent une hémorrhagie souvent considérable et qu'on arrête en bouchant les sinus avec de la cire ramollie ; on remonte ainsi le parcours du nerf facial dans le canal spiroïde, avec de grandes précautions pour ne pas le blesser. On arrive ainsi avec du temps, de la patience et beaucoup de soin, à mettre à nu le rameau anastomotique qui unit le facial au nerf pneumogastrique.

#### NERFS AUDITIFS

Ces nerfs forment la huitième paire, ils naissent du bulbe immédiatement en dehors des faciaux (fig. 112, *y*).

De là ils se dirigent en dehors, avec la septième paire, pour gagner l'hiatus auditif interne, dans lequel ils se divisent en deux branches, l'une antérieure, l'autre postérieure.

Avant son entrée dans le trou auditif interne, ce nerf ne peut être sectionné seul, il est toujours atteint en même temps que le facial, par les procédés décrits à propos de ce nerf (voy. p. 276).

L'expérimentation porte généralement sur ses branches de terminaison, dans les diverses parties de l'organe de l'ouïe.

*Expérience sur le limaçon.* — Pour cette expérience M. Gellé a utilisé une disposition anatomique de l'oreille interne particulière aux cobayes.

Chez cet animal en effet, le limaçon forme sur la face interne de la bulle (oreille moyenne), une grosse saillie cylindrique, bien isolée, couchée horizontalement sur la paroi inférieure de la cavité auriculaire.

L'organe est ainsi limité et nettement séparé du reste de l'oreille labyrinthique, de plus il est facile à atteindre sur le vivant.

Voici le procédé suivi par M. Gellé. L'instrument nécessaire pour cette expérience, est un poinçon coudé à 45 degrés à un centimètre de son extrémité libre et à pointe denticulée. Au moyen de cet instrument, on pénètre dans le méat auditif d'un cobaye, dont on maintient solidement la tête avec la main gauche, tandis que son corps est immobilisé par un aide ou par l'opérateur qui le tient entre ses jambes. On perfore la membrane du tympan, ce dont on est averti par le bruit particulier et la sensation de papier déchiré, et la pointe de l'instrument arrive dans la cavité auriculaire. Quelques mouve-

ments de la pointe d'avant en arrière et de dedans en dehors, écrasent, labourent, détruisent la cochlée fragile. On sent alors la résistance vaincue et la crépitation des fragments osseux, ce qui annonce que l'opération a réussi. On retire l'instrument avec ménagement et l'animal est laissé libre.

*Expérience sur les canaux demi-circulaires.* — Pour expérimenter sur les canaux demi-circulaires, l'animal qui se prête le mieux est le pigeon, parce qu'il offre des canaux demi-circulaires bien séparés.

Voici d'après Cyon le procédé opératoire :

Le pigeon étant fixé, on coupe les plumes sur la partie postérieure du crâne avec des ciseaux courbes ; puis, on divise sur la partie médiane la peau, en faisant attention de ne pas léser les petits vaisseaux sanguins qui sont sous la peau, dans la ligne de jonction des muscles des deux moitiés de la tête. Pour éviter plus sûrement cette lésion, on forme un pli transversal avec la peau que l'on incise au moyen des ciseaux, ou bien on fait glisser la peau sur le dessus de la tête, et on la sectionne avec le bistouri. Les muscles qui s'insèrent à la partie postérieure de la tête sont riches en vaisseaux, et leur lésion amène des hémorrhagies, surtout vers la partie médiane; aussi faut-il pour éviter la perte de sang ne pas se rapprocher de la ligne médiane, ni léser les muscles plus loin de 3 à 5 millimètres au-dessous de leur insertion supérieure. Ce qu'il y a de mieux à faire, c'est de pénétrer jusqu'à l'os entre le bord externe du muscle large de la nuque, et le bord interne d'un muscle plus mince qui s'insère tout près du premier.

Cette limite se trouve nettement indiquée par une

bandelette blanchâtre. Avec une pointe mousse, on sépare avec précaution les deux muscles l'un de l'autre, on pousse doucement le bord externe du muscle le plus large en dedans et en arrière, ainsi que l'enveloppe crânienne, au-dessous de laquelle on voit par transparence la région de croisement du canal horizontal avec le canal vertical inférieur plus petit. Si l'on veut mettre davantage l'os à nu, ce qui est indispensable pour opérer sur le canal vertical supérieur, qui est le plus grand, il faut sur un espace de deux millimètres séparer, en raclant, l'insertion supérieure du muscle le plus large, en commençant par son bord le plus externe, ou bien, il faut le couper avec de fins ciseaux. Dans les deux cas, il faut en même temps enlever le périoste, de façon à ne pas entamer les fibres musculaires.

Si tout cela se pratique proprement et avec précaution, on ne perd pas de sang et la plaie ainsi obtenue suffit pour opérer sur les canaux. Ce qu'il faut faire aussi sans hémorrhagie, c'est l'enlèvement de la lamelle mince et transparente qui recouvre la cavité formant des cellules osseuses et logeant les canaux. Cette lamelle renferme un vaisseau, qu'il faut éviter avec précaution en enlevant<sup>t</sup> la lamelle supérieure qui forme comme le toit. Ce vaisseau sinueux chemine d'abord parallèlement à la partie du petit canal vertical qui est située au-dessous de la région d'entre-croisement. Il se recourbe ensuite en dedans, puis se recourbe encore une fois en haut; marche ensuite pendant un petit instant au-dessus de la portion supérieure du canal horizontal. Il faut donc dans cette région, ménager la partie qui forme le couvercle. Le meilleur endroit pour l'attaquer, c'est dans l'angle an-

téro-supérieur de la croix qui est formée par le canal horizontal et le canal vertical. Il faut pour cela faire pénétrer dans cet angle l'extrémité aiguë d'une des branches d'une petite pince et faire sauter un petit morceau de l'os. Avec cette même petite pince, on enlève ensuite le reste de cette portion supérieure, dans les limites tracées par le parcours du petit vaisseau mentionné précédemment, et l'on enlève ensuite les cellules osseuses qui entourent les canaux. Dans les deux angles antérieurs de la croix, on peut procéder hardiment à l'enlèvement des cellules osseuses, et l'on peut pénétrer assez profondément pour mettre à nu les ampoules, auxquelles on arrive le plus facilement par l'angle antéro-inférieur. Il faut procéder avec plus de précaution pour mettre à nu les angles postérieurs. Il vaut mieux laisser de côté l'angle inférieur, parce que là il est presque impossible d'enlever la partie supérieure sans hémorrhagie. Dans la préparation de l'angle supérieur, il faut avoir la précaution de respecter sur son bord postérieur le vaisseau placé contre le canal osseux. Ce vaisseau se recourbe en bas, précisément au point d'entrecroisement et continue son chemin en restant appliqué contre la partie postérieure du canal horizontal. Par l'angle postéro-supérieur de la croix, on peut aussi arriver facilement jusqu'aux ampoules. Par ce même procédé, on peut aussi atteindre le canal vertical supérieur.

Les canaux demi-circulaires une fois découverts, il ne faut pas les ouvrir largement, car autrement le liquide qu'ils contiennent s'écoulerait. Pour les ouvrir, il faut sur un point, les racler doucement jusqu'à ce qu'ils soient usés sur une petite partie, ce qui constitue une petite



ouverture qui ne permet pas au liquide de s'écouler à l'extérieur. C'est par cette ouverture que l'on peut introduire la pointe de très fins ciseaux, avec lesquels on sectionne les canaux membraneux qui ont été respectés jusque-là. On peut aussi par cette petite ouverture, introduire de petites pinces qui tirent au dehors le canal membraneux, dont on peut alors faire la section à ciel ouvert. On peut aussi se dispenser d'ouvrir le canal osseux et pratiquer d'un seul coup avec des ciseaux un peu forts, la section du canal osseux et du canal membraneux.

La section faite, il suffit de ramener la peau sur le crâne et de maintenir la plaie fermée par un point de suture.

## NERFS GLOSSO-PHARYNGIENS

Ces nerfs, qui constituent la neuvième paire, naissent du bulbe, en arrière de la huitième paire (fig. 112); de là ils gagnent le trou déchiré postérieur (fig. 106, n° 10), ils présentent en ce point un ganglion ovalaire, le ganglion pétreux ou d'Andersch. Immédiatement après sa sortie du crâne, le glosso-pharyngien décrit une courbure à concavité antérieure, en passant derrière la grande branche de l'os hyoïde, et s'accole à l'artère maxillaire interne, longe avec celle-ci le bord postérieur de la grande branche de l'os hyoïde et, avec l'artère linguale, en passant sous le muscle basio-glosse, il gagne la base de la langue.

Pour atteindre ce nerf, il faut aller le chercher à sa sortie du trou déchiré postérieur.

L'opération peut se faire sur le chien, le chat, le lapin, le rat et même le cheval.

On peut employer différents procédés. On peut y arriver en commençant à faire une incision sur le côté du larynx, comme pour préparer le ganglion cervical supérieur. Une fois arrivé sur la carotide, on la suit jusqu'à sa bifurcation, et l'on trouve le glosso-pharyngien en dedans de l'artère carotide interne. Seulement, en agissant ainsi, on tombe sur une grande quantité de nerfs et de vaisseaux, et il est difficile de bien isoler ce nerf.

Le procédé suivant, indiqué par Prévost, est bien préférable.

L'animal anesthésié est placé sur le dos, la tête dans l'extension. On pratique une incision après avoir coupé les poils de cette région hyoïdienne, sur la ligne médiane de cette région. Cette incision, sur un chien de moyenne taille, doit avoir de 5 à 6 centimètres, et le milieu de l'incision doit correspondre à l'os hyoïde. Après avoir sectionné le tissu sous-cutané, on arrive sur une branche veineuse sous-cutanée peu volumineuse, transversalement située de chaque côté de la région où l'on doit opérer, c'est-à-dire au niveau des cornes de l'os hyoïde. Ces veines, qui se réunissent sur la ligne médiane en un tronc commun, doivent être tirées en haut, ou plus simplement sectionnées entre deux ligatures.

Cela fait, on arrive, après une courte dissection, à apercevoir le nerf hypoglosse, qu'il faut avoir soin de rejeter en dehors, afin d'opérer dans la région située immédiatement au-dessous de la corne de l'os hyoïde, et en dedans de l'hypoglosse. Arrivé là, il faut avoir soin d'éviter une grosse veine qui se trouve dans le sillon inter-musculaire. On sectionne alors quelques fibres musculaires appartenant aux muscles du pha-

rynx, au-dessous desquelles se trouve le nerf glosso-pharyngien.

Ce nerf traverse la région découverte par cette opération, en se dirigeant d'arrière en avant au milieu d'un tissu cellulaire assez dense; dans ce trajet, il est longé en dehors par une branche artérielle qu'il faut ménager, et qui peut servir de point de repère.

Au fond de cette espèce de fosse triangulaire, dont le côté externe est formé par l'hypoglosse, le côté interne par la partie supérieure du cartilage thyroïde, la base par la corne de l'os hyoïde, se trouve l'apophyse mastoïde du temporal, que contourne le nerf glosso-pharyngien qui en est séparé par les parois aponévrotiques du pharynx.

Cette éminence osseuse forme le point de repère le plus important et le plus utile; on peut, en effet, très facilement la reconnaître et la toucher avec l'index, et se diriger sur cette apophyse dans la recherche du nerf. Quand le glosso-pharyngien est isolé sur un ténaculum, il est prudent de le suivre jusqu'à cette apophyse mastoïde; on sera ainsi certain de bien tenir le nerf que l'on recherche.

Quand on dissèque le nerf jusqu'à l'apophyse mastoïde, on en voit partir la branche pharyngienne.

Au lieu de sectionner le nerf, généralement avec des pinces solides, on le saisit près de sa sortie du trou déchiré postérieur, et on l'arrache par un mouvement de torsion.

Cette opération, quoique un peu minutieuse, peut être exécutée sans effusion de sang, si l'on suit bien les indications précédemment données; mais si l'on ne suit

pas bien les points de repère désignés, on est fort exposé

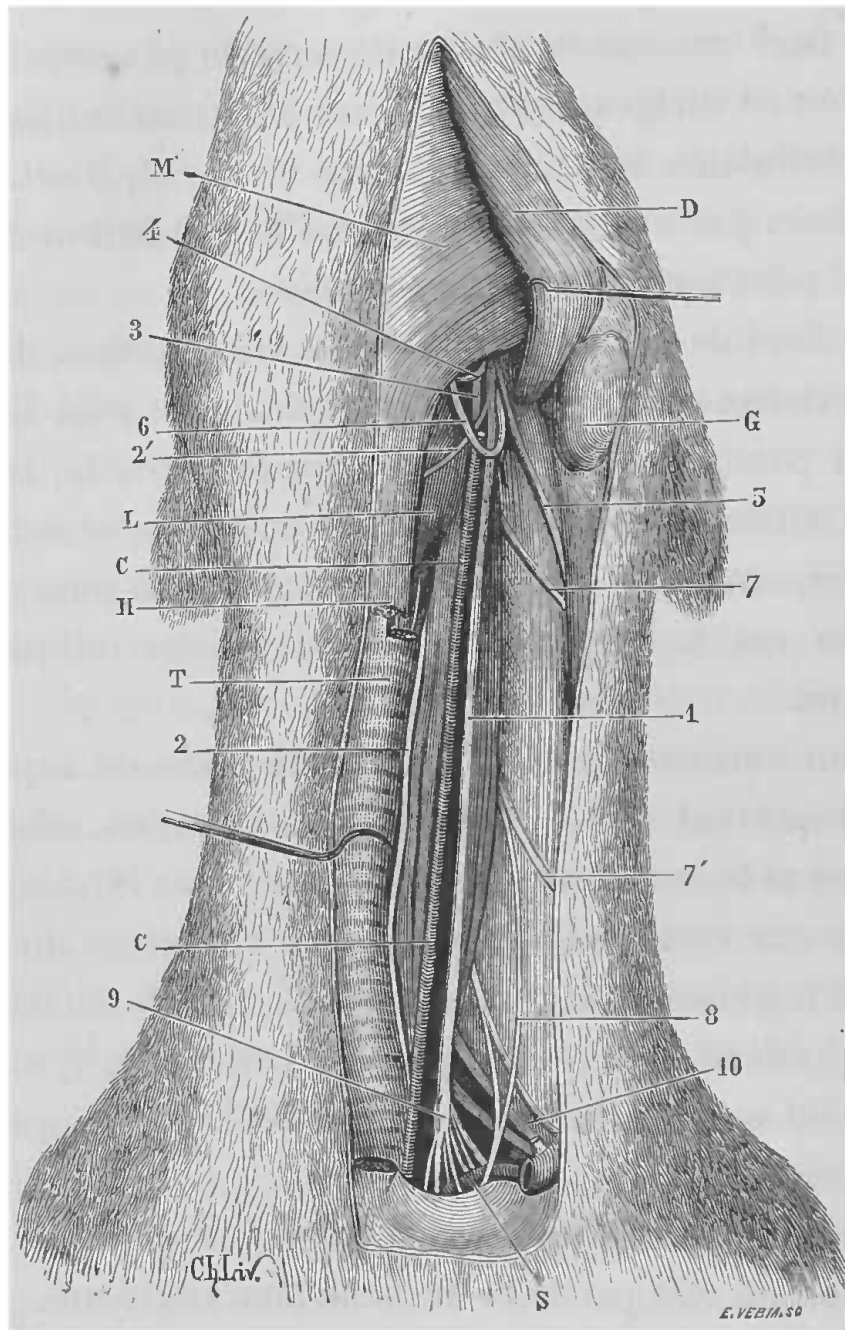


FIG. 115. — Nerfs du cou chez le chien.

1, vago-symphatique. — 2, laryngé inférieur. — 2', laryngé supérieur. — 3, ganglion cervical supérieur. — 4, glosso-pharyngien. — 5, branche externe du spinal. — 6, hypoglosse. — 7, 7', paires cervicales. — 8, nerf phrénique. — 9, ganglion cervical inférieur. — 10, plexus brachial. — C, artère carotide. — S, sous-clavière. — D, musculo digastrique. — M, mylo-hyoïdien. — L, muscles du larynx. — H, muscle sterno-hyoïdien. — G, glande sous-maxillaire. — T, trachée.

à faire de longues dissections et des délabrements sou-

vent considérables, avant d'arriver à trouver le nerf glosso-pharyngien. La principale précaution à prendre, dans tous les cas, est d'opérer en dedans de l'hypoglosse et de se diriger sur l'apophyse mastoïde, en se tenant plutôt un peu en avant.

## NERFS PNEUMOGASTRIQUES

Ces nerfs, qui composent la dixième paire, naissent des parties latérales et supérieures du bulbe rachidien (fig. 112, A), au-dessous des racines de la neuvième paire et au-dessus de celles du spinal, dans le sillon des racines postérieures des nerfs rachidiens. De là, ils se dirigent vers le trou déchiré postérieur (fig. 106, n° 10) qu'ils traversent et au niveau duquel ils présentent un renflement allongé qui est le ganglion jugulaire. Au delà de ce ganglion, le pneumogastrique est accolé pendant un court trajet avec le spinal, puis les deux nerfs se séparent pour laisser passer l'hypoglosse. Après cela, le pneumogastrique descend à proximité du ganglion cervical supérieur, au-dessous duquel il affecte des rapports plus ou moins intimes avec la portion cervicale du sympathique. C'est ainsi que chez le chien (fig. 115, n° 1) les deux nerfs se confondent d'une telle manière qu'il est impossible de les isoler au cou. Chez le lapin, le chat, le cochon d'Inde, le cheval, ces deux nerfs ne sont qu'accolés, et on peut encore les séparer. Dans tout ce trajet, les deux nerfs affectent à peu près les mêmes rapports, seulement le gauche est plus directement en rapport avec l'œsophage.

Arrivés dans la poitrine, les deux nerfs se comportent d'une manière un peu différente. Le droit contourne

très obliquement l'artère axillaire de dedans en dehors et d'avant en arrière, pour suivre ensuite, sous la plèvre médiastine, la face externe de la trachée jusqu'au-dessus de l'origine des bronches, où le nerf se termine. Quant au gauche, il passe bien aussi sous le tronc brachial, mais, au lieu de le contourner pour s'appliquer sur la trachée, il reste accolé au vaisseau et gagne la racine du poumon, après avoir croisé en dehors l'origine de l'aorte. Les rameaux destinés à l'estomac et au plexus solaire sont placés le long de l'œsophage.

Le pneumogastrique peut être atteint sur plusieurs points de son parcours et dans les branches qui en émanent.

*Mise à nu dans la région cervicale.* — C'est généralement au milieu du cou que l'on isole le plus souvent le pneumogastrique. Pour cela, l'animal anesthésié est attaché sur le dos, la tête fixée dans l'extension pour tendre la région cervicale, que l'on débarrasse préalablement des poils. Puis, sur la ligne médiane du cou, au-devant de la trachée, on fait une incision longitudinale de quelques centimètres, comprenant la peau, le peaussier et le tissu cellulaire. On arrive alors sur les muscles sterno-hyoïdiens, qui recouvrent la trachée, et un peu en dehors on trouve le sterno-mastoïdien. Au moyen d'un instrument mousse (la sonde cannelée, par exemple), on pénètre dans l'interstice cellulaire qui sépare le muscle sterno-mastoïdien du muscle sterno-hyoïdien, et l'on met ainsi à nu facilement le paquet vasculo-nerveux recouvert par du tissu conjonctif que l'on divise. Ce paquet est formé par la veine jugulaire interne, la carotide et le nerf pneumogastrique. La veine est en

dehors, la carotide en dedans, le nerf entre les deux; c'est dans cette même gaine que l'on trouve le sympathique, à part chez le chien, et le rameau cardiaque du pneumogastrique. On isole alors le nerf avec soin, pour ne pas amener de troubles dans ses fonctions, soit sur un instrument mousse, soit sur une anse de fil.

*Section du pneumogastrique dans la cavité thoracique.* — Ce nerf peut être sectionné dans le thorax entre les poumons et le foie, par le procédé suivant indiqué par Cl. Bernard.

On choisit un petit chien; on l'anesthésie de façon à ce qu'il reste bien immobile pendant l'opération, et on le fixe sur le dos.

Sur le côté gauche de la poitrine, on pratique une incision de 2 à 3 centimètres, parallèlement à une côte et au niveau de la douzième environ; puis on fait glisser la peau de manière à amener l'incision entre la neuvième et la dixième côte, à peu près à égale distance du sternum et de la colonne vertébrale.

On fait avec un bistouri, dans cet intervalle intercostal, une piqûre étroite par laquelle on introduit immédiatement et avec force l'indicateur de la main gauche, de façon à pénétrer dans la cavité thoracique sans qu'il y entre de l'air. On enfonce alors le doigt vers la colonne vertébrale, jusqu'à ce que l'on sente l'aorte, qu'on reconnaît à ses battements. Il faut, on le comprend, opérer sur un chien d'une taille assez petite, car autrement il serait impossible d'avoir le doigt assez long pour parvenir jusqu'à la colonne vertébrale.

Une fois que l'on a le bout du doigt sur l'aorte, on sent immédiatement à côté, et un peu en dedans, un

tube cylindrique et comme élastique : c'est l'œsophage qui est accompagné par les cordons des nerfs pneumogastriques, parfaitement reconnaissables, parce qu'ils donnent au bout du doigt la sensation d'une corde fortement tendue. Dès qu'on est parvenu à reconnaître ainsi la position de ces nerfs, on saisit de la main droite un instrument qui consiste en une tige longue de 12 à 15 centimètres, terminée par un crochet tranchant sur son bord interne, et à extrémité mousse. On le fait glisser le long de l'index, qui est enfoncé dans le thorax, en l'introduisant dans la poitrine, sans laisser pénétrer de l'air, et l'on accroche successivement les cordons nerveux, que l'on sent au bout du doigt, en évitant de léser d'autres organes importants, tels que la veine cave et l'aorte, qui pourraient être atteintes. Le crochet est ensuite enlevé, et on retire le doigt en même temps que l'on déplace rapidement l'incision de la peau. L'orifice extérieur et l'orifice interne ne correspondant plus l'un à l'autre, l'air ne peut pas pénétrer dans le thorax.

L'opération ne présente aucun danger; quand même il serait entré quelques bulles d'air dans la poitrine, cet air ne tarderait pas à être absorbé, et l'animal n'en souffrirait aucunement.

*Section des rameaux du pneumogastrique dans l'abdomen.* — Pour sectionner les rameaux que le pneumogastrique envoie à l'estomac, il faut procéder de la façon suivante, soit sur le chien, soit sur le chat ou d'autres animaux, sur lesquels on peut expérimenter sur l'estomac.

L'animal étant anesthésié, on le fixe sur le dos, mais un peu sur le côté droit. Après avoir coupé les poils dans



la région de l'hypochondre gauche, on pratique en cet endroit une incision de 3 centimètres environ chez les chiens, parallèlement aux côtes. Cette incision doit pénétrer jusque dans la cavité abdominale. Par cette ouverture, on va à la recherche de la portion sous-diaphragmatique de l'œsophage, que l'on soulève sur une sonde pour l'amener au dehors. On résèque alors tous les nerfs visibles à la périphérie du canal, en ayant soin de faire tourner l'organe entre les doigts, de manière à lui faire présenter successivement ses faces latérales et postérieure. On incise ensuite circulairement l'enveloppe extérieure, jusqu'à la tunique musculaire qu'il faut bien se garder de léser. Cette opération faite, on remet l'organe en place, et par des points de suture profonds et superficiels, on ferme la plaie externe.

On peut encore arriver à pratiquer la section de ces rameaux nerveux, en ouvrant l'abdomen sur la ligne blanche, et en allant chercher par cette ouverture la portion inférieure de l'œsophage, sur laquelle on opère comme il a été dit plus haut.

*Nerf vague de la grenouille* (fig. 115). — Chez la grenouille, ce nerf est le seul que l'on connaisse reliant la moelle épinière au cœur. Il sort de la moelle par plusieurs racines, dont l'inférieure représente le nerf accessoire. En dehors de la colonne vertébrale, le vague porte un petit ganglion qui reçoit quelques fibres du sympathique. Il se partage ensuite en deux petites branches, dont la supérieure est le glosso-pharyngien (G), l'inférieure le véritable vague (V); ensuite il se rend au cœur, accompagné d'abord de sa petite branche, qui n'est autre que le nerf laryngé (L). Dans ce parcours il est placé presque

exactement sur le bord du faisceau musculaire (muscle pétro-hyoïdien, *p*), qui se rend de l'os crânien à la corne de l'os hyoïde (*ch*). Avant sa pénétration dans le sinus veineux, en compagnie de la veine cave supérieure, il passe à côté de la pointe de la langue, derrière l'artère linguale, et donne quelques petits filets au tissu lingual.

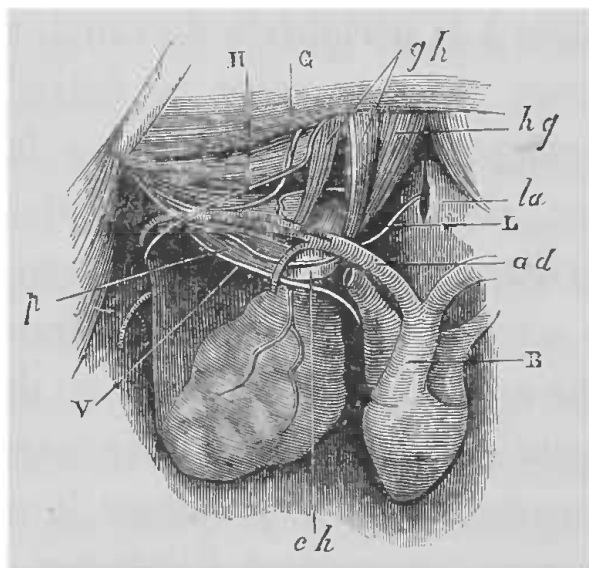


FIG. 116. — Distribution du vague chez la grenouille.

B, bulbe aortique, — *ad*, aorte droite. — *ch*, corne postérieure de l'os hyoïde. — *la*, larynx. — V, vague. — H, hypoglosse. — G, glosso-pharyngien. — L, nerf laryngé. — *gh*, muscle génio-hyoïdien. — *hg*, muscle hyoglosse. — *p*, muscle pétro-hyoïdien.

Ce nerf, probablement à cause de son tissu conjonctif, a un aspect gris, et à première vue il ressemble assez à une artère vide. Pour bien le trouver, il faut employer le procédé suivant :

La grenouille étant faiblement curarisée, ou ayant la moelle sectionnée, on la fixe sur le dos, et, suivant le procédé habituel (voy. p. 139), on met le cœur à nu. On introduit dans l'œsophage un tube de verre épais que l'on pousse jusque dans l'estomac. On soulève ainsi le cœur et les parties environnantes ; on voit alors deux nerfs à peu

près parallèles, dont le supérieur est l'hypoglosse (H), l'inférieur le glosso-pharyngien (G). Ces deux nerfs sont couchés sur le muscle pétro-hyoïdien mentionné plus haut. Un peu plus profondément on voit un mince rameau nerveux presque tout à fait parallèle aux vaisseaux pulmonaires et qui se rend ensuite au larynx : c'est le nerf laryngé (L). Le vague (V) est situé un peu plus profondément encore et un peu plus inférieurement que le nerf laryngé; on le reconnaît à sa couleur plus grise, et on l'isole plus facilement à l'endroit où il croise l'artère pulmonaire.

*Mise à nu des laryngés.* — Le laryngé supérieur (fig. 115, 2'), le laryngé inférieur (fig. 115, 2) ou récurrent, et le rameau cardiaque du pneumogastrique sont mis à nu dans la région cervicale de la même façon que le tronc du pneumogastrique; seulement, pour le laryngé supérieur, la section de la peau doit être faite un peu haut, au niveau du cartilage thyroïde, sur les côtés duquel on trouve le nerf qui se dirige d'arrière en avant et qui pénètre au-dessus du muscle thyro-hyoïdien. Quant au laryngé inférieur ou récurrent, le procédé est le même : le nerf est situé le long du bord externe de la trachée à droite, et à gauche sur le bord externe aussi de la trachée, mais dans le sillon formé par l'adossement de l'œsophage contre cet organe.

Pour le rameau cardiaque, il faut le rechercher dans la partie inférieure du cou. Du reste, ses rapports varient un peu; mais le pneumogastrique découvert, avec des précautions on trouve ce rameau.

Sur le chien, on peut se dispenser d'inciser les tissus,

pour faire la section des récurrents, on peut pratiquer cette section par la méthode sous-cutanée. Pour cela, l'animal étant maintenu sur le dos, la tête étendue, on pique la peau sur la partie antérieure de la trachée avec un petit crochet tranchant, et l'on arrive ainsi jusque sur les côtés du tube trachéal dans sa portion supérieure. Cela fait, on remonte alors le long de la face externe droite et gauche de la trachée, on accroche et on coupe les nerfs récurrents qui sont accolés sur les parties latérales des premiers anneaux du tuyau respiratoire, et l'on retire l'instrument.

On reconnaît que la section est opérée à la raucité de la voix de l'animal.

#### NERFS SPINAUX

Les nerfs spinaux ou accessoires de Willis forment la onzième paire crânienne. Ces nerfs ont des origines assez variables sur les côtés de la moëlle épinière et du bulbe (B, B', fig. 112). C'est ainsi que chez certains mammifères, tels que le bœuf, le cheval, le chat, les derniers filets radiculaires descendent jusqu'au niveau de la troisième ou de la quatrième vertèbre dorsale.

Émanant ainsi des parties latérales de la moëlle et du bulbe, le spinal remonte dans le canal rachidien, entre les deux racines des nerfs rachidiens, atteint le pneumogastrique avec lequel il sort de la cavité crânienne par le trou déchiré postérieur (fig. 106, n°10) en s'infléchissant en dehors. C'est dans le trou déchiré que ce nerf s'anastomose avec le pneumogastrique par sa branche interne, et pendant un petit trajet les deux nerfs sont accolés à leur sortie du crâne; puis ensuite le nerf spinal constitué par sa

branche externe se sépare à angle aigu du pneumogastrique, se dirige un peu en arrière, en dehors et en bas, traverse le sterno-mastoïdien pour venir se distribuer aux muscles de l'épaule.

Chez les oiseaux et les reptiles, la branche externe du spinal fait défaut.

L'expérimentation sur le spinal peut porter, soit sur sa portion intra-rachidienne et intra-crânienne, soit sur sa portion extra-crânienne.

Si le but de l'expérience est l'excitation électrique du nerf, on peut préparer le nerf sur une moitié de tête d'un animal récemment décapité; mais il vaut mieux avoir recours à un des procédés suivants, qui permettent de mieux étudier les fonctions de ce nerf.

*Section intra-rachidienne et intra-crânienne* (procédé de Bischoff). — Cette opération peut se pratiquer sur le chien et sur la chèvre, chez qui l'espace entre l'occipital et l'atlas est beaucoup plus grand. Les animaux beaucoup plus petits ne se prêtent pas bien à cette expérience.

L'animal étant anesthésié, on le fixe sur le ventre en ayant soin de placer un billot ou un coussin sous le cou, de façon à tendre la région de la nuque et d'augmenter ainsi l'espace entre l'occipital et l'atlas, autant que possible. Par une incision transversale pratiquée avec le thermocautère, qui remplace ici avantageusement le bistouri à cause des masses musculaires que l'on divise et qui donnent beaucoup de sang, on met à découvert la membrane occipito-atloïdienne, et l'on a soin de choisir un gros chien pour cette expérience. Le sang étant bien étanché, on ouvre aussi largement que pos-

sible cette membrane, sans léser les vaisseaux qui se trouvent sur les côtés et qui donneraient une hémorragie très gênante; le liquide céphalo-rachidien s'écoule, et sur les côtés de la moelle allongée, on distingue les deux troncs formés par les racines médullaires du spinal que l'on peut saisir et soulever avec beaucoup de précaution, à l'aide d'un petit crochet mousse introduit dans l'ouverture de la membrane occipito-atloïdienne. Mais par cette simple ouverture, le champ d'expérience n'est pas assez large, il faut l'agrandir en faisant sauter une portion de l'occipital. Ce deuxième temps de l'opération est assez difficile, car on a généralement une hémorragie très abondante, et il y a aussi à craindre l'entrée de l'air dans les veines. Pour empêcher ces accidents, Cl. Bernard avait tenté sans succès la ligature des quatre veines jugulaires. Le thermocautère est encore ici d'un grand secours, car il peut rendre service; le mode opératoire préféré par Cl. Bernard consistait à pratiquer au moyen d'un perforateur, immédiatement au-dessus de la saillie occipitale externe, un petit trou qui pénétrait dans le torcular (fig. 117, c); par cette ouverture, qu'il faut avoir soin de fermer aussitôt avec le doigt pour empêcher l'entrée de l'air, on introduit avec pression la canule d'une petite seringue, et l'on pousse avec beaucoup de lenteur dans les sinus, une solution concentrée de persulfate de fer ou de nitrate d'argent. De cette façon, on obtient assez sûrement l'obstruction des sinus, par la coagulation du sang qu'ils contiennent, surtout si l'on fait préalablement la ligature temporaire des veines jugulaires.

En agissant ainsi, on peut faire sauter une portion de l'occipital sans complications.

Mais, après cette opération, l'animal ne peut survivre.

*Arrachement extra-crânien* (procédé de Cl. Bernard).  
— Pour pouvoir suivre les effets de la destruction du

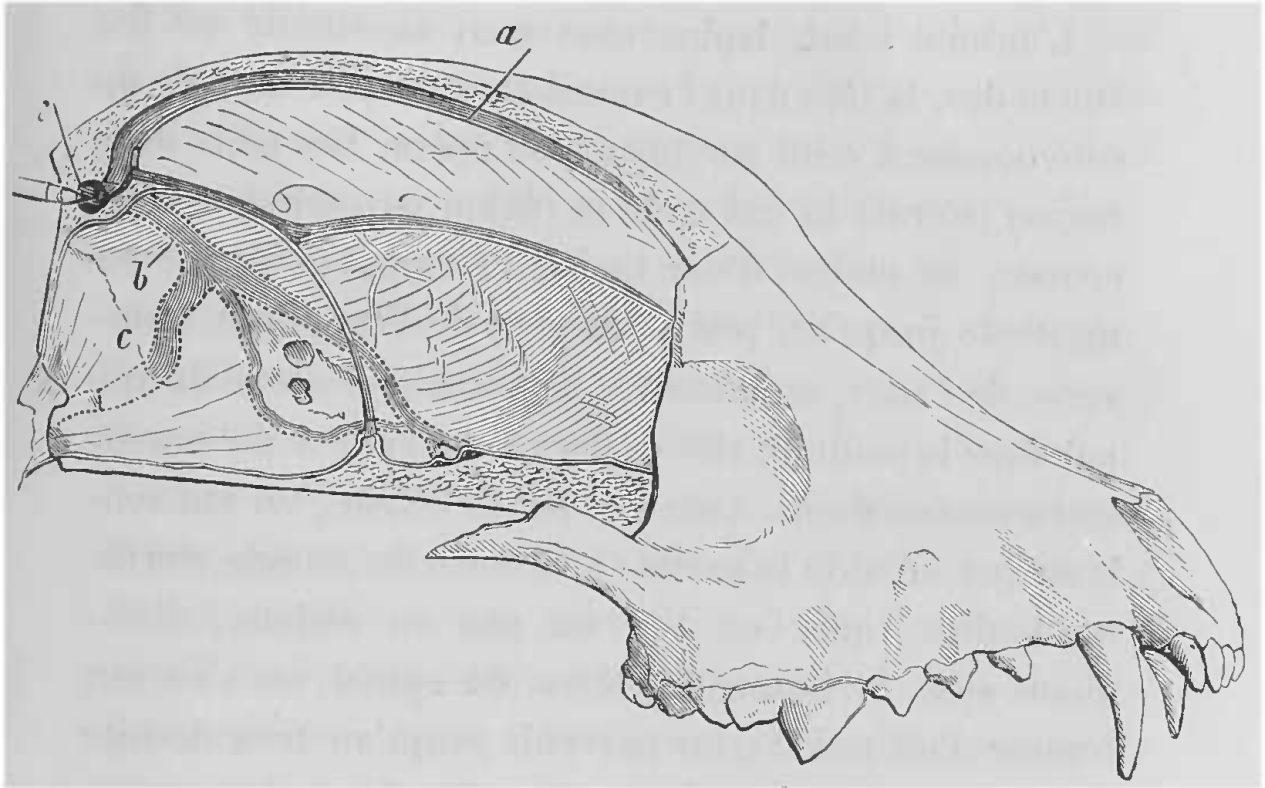


FIG. 117. — Cavité crânienne du chien ouverte par le côté droit pour montrer la disposition des sinus veineux (*a, b, c*) et leur confluence vers le pressoir d'Hérophile en *c*, au niveau duquel doit se faire l'ouverture soit pour injecter une substance coagulante, soit pour puiser le sang veineux cérébral (Cl. Bernard).

spinal, Cl. Bernard a employé un procédé qui ne nécessite pas des délabrements trop considérables, et après lequel les animaux se rétablissent généralement assez bien : c'est l'arrachement du nerf à sa sortie du crâne par le trou déchiré postérieur. Cette opération réussit bien sur le lapin, le chat, le chevreau, mais elle échoue généralement sur le chien ; cela tient à la densité du

tissu cellulaire qui, chez cet animal, unit le névrilème avec le périoste des os qui livrent passage aux nerfs. Aussi les branches du spinal se cassent sous les efforts de traction.

Pour pratiquer cet arrachement, voici comment on opère :

L'animal (chat, lapin, chevreau) anesthésié est fixé sur le dos, la tête dans l'extension et un peu tournée du côté opposé à celui sur lequel on opère. Les poils de la région latérale du cou et de la région parotidienne étant coupés, au moyen d'une incision étendue de l'apophyse mastoïde jusqu'un peu au-dessous de l'apophyse transverse de l'atlas, on découvre la branche externe du spinal dans le point où elle se dégage en arrière du muscle sterno-mastoïdien. Avec une petite érigne, on fait soulever par un aide la partie supérieure du muscle sterno-mastoïdien, que l'on tire un peu en dedans; disséquant alors la branche externe du spinal, on s'en sert comme d'un guide pour parvenir jusqu'au trou déchiré postérieur. Chemin faisant, il suffit de quelques précautions pour éviter la lésion des vaisseaux et des nerfs voisins.

Lorsqu'on est arrivé au delà du muscle sterno-mastoïdien, entre les faisceaux duquel il faut suivre le spinal, on arrive vers la partie antérieure de la colonne vertébrale et, en remontant pour se diriger vers le trou déchiré postérieur, on aperçoit bientôt le nerf hypoglosse qui vient traverser la direction du nerf pneumogastrique. C'est précisément en ce point, que la branche anastomotique interne se détache du spinal, pour se porter dans le tronc du pneumogastrique. A l'aide de



pincés spéciales qui ressemblent à des pincés à torsion pour les artères, mais dont les mors au lieu d'être tranchants sont arrondis, afin que le nerf puisse être serré solidement, sans que pour cela son névrième soit coupé, on saisit cette branche en même temps que la branche externe du spinal ; puis, on exécute sur la totalité du nerf qu'on a ainsi saisi une traction ferme et continue, c'est-à-dire sans secousses, qui agit sur toutes les origines du nerf. Bientôt on sent une sorte de craquement, le nerf cède et on ramène au bout des pincés un long filament nerveux conique, qui se termine par une extrémité excessivement ténue, et dont se détachent des radicules, quand on le place sous l'eau. Ce n'est rien autre chose que toute la portion intra-rachidienne du nerf spinal.

On pourra extirper isolément, soit les origines médullaires, soit les origines bulbaires du spinal. En effet, si l'on saisit avec les pincés et si l'on exerce les tractions sur la branche interne seule, on arrache seulement les filets bulbaires. Cette opération est fort difficile sur de petits animaux tels que les chats et les lapins ; elle réussit mieux sur le chevreau ou sur le cheval. Si au contraire on saisit la branche externe seule du spinal, ce qui est l'opération la plus facile, on arrache seulement les origines médullaires du spinal et on aura les résultats de l'ablation isolée de la branche externe.

Chez le chien en particulier, pour découvrir la branche externe du spinal, il faut prendre pour guide la saillie de l'apophyse transverse de l'atlas, et un peu au-dessous, on fait une incision longitudinale. Alors en pénétrant sur le bord postérieur du muscle sterno-mastoïdien, après avoir écarté le tissu cellulaire, on découvre

le rameau auriculaire du plexus cervical, à son point d'émergence, au moment où il s'infléchit pour se diriger vers l'oreille et immédiatement derrière, se trouve la branche du spinal qui descend obliquement en bas et en arrière, sous le trapèze. En le remontant, il faut le suivre à travers le muscle sterno-mastoïdien.

*Procédé de l'auteur.* — Le trou déchiré postérieur étant l'orifice commun de sortie pour le glosso-pharyngien, le pneumogastrique et le spinal, il m'a paru préférable d'employer pour le spinal un procédé analogue à celui indiqué plus haut pour le glosso-pharyngien. Ce procédé, qui n'est pas difficile, permet d'arriver sur les nerfs émanant du trou déchiré postérieur sans lésions graves et l'on n'est pas exposé, en procédant avec soin, bien entendu, à l'écoulement sanguin que donne généralement la dissection du spinal à travers le sterno-mastoïdien.

Pour arriver sur le tronc du spinal, voici comment je procède :

L'animal anesthésié est placé sur le dos, la tête fixée dans l'extension. Je pratique ensuite sur la ligne médiane du cou, une incision, dont le milieu correspond au bord supérieur du cartilage thyroïde, un peu plus bas que pour la recherche du glosso-pharyngien. En tâchant d'éviter l'écoulement de sang par les veines superficielles de la région, on pénètre dans l'interstice musculaire qui se trouve sur les côtés du larynx et de l'os hyoïde, et l'on voit bientôt le nerf hypoglosse. On rejette alors le nerf hypoglosse en dedans, ainsi que l'artère carotide et, en se guidant sur le nerf, on remonte dans la profondeur de la région, en ménageant autant que possible les divers

organes que l'on rencontre. En procédant ainsi, on ne tarde pas à arriver au point où le nerf hypoglosse passe entre le nerf pneumogastrique et le nerf spinal. Le pneumogastrique occupe la partie interne et est facilement reconnaissable à sa grosseur et au ganglion cervical supérieur, avec lequel il affecte des rapports intimes. Le nerf spinal, ou du moins sa branche externe, se trouve en dehors et un peu en arrière; il se sépare du pneumogastrique à angle aigu, au moment du passage du nerf hypoglosse, et se dirige un peu en arrière et en dehors. Une fois le nerf reconnu et isolé, on le dénude autant que possible, de façon à mettre en évidence la branche interne, afin de pouvoir pratiquer soit la section du tronc nerveux en totalité, soit la section de la branche externe ou de la branche interne, soit enfin l'arrachement comme il a été dit précédemment. Pendant que l'on isole le nerf près du trou déchiré, il faut aller avec beaucoup de précaution pour ne pas léser la jugulaire, qui donnerait une hémorrhagie très abondante, très gênante et impossible à arrêter. Cette opération, qui réussit sur le chat, le lapin, le chevreau, est difficile sur le chien, dont le tissu conjonctif est extrêmement dense, ce qui rend l'isolement des deux branches difficile et l'arrachement impossible, car les nerfs se rompent sous les efforts de traction.

## NERFS HYPOGLOSSÉS

Ces nerfs qui constituent la douzième paire ou dernière crânienne, émanent de la partie inférieure latérale du bulbe (fig. 112, E); ils se portent vers le

trou condylien de l'occipital par lequel ils sortent du crâne.

Après sa sortie du crâne, le nerf hypoglosse passe entre le spinal et le pneumogastrique qu'il croise en se dirigeant en bas et en avant, décrivant une courbe à concavité supérieure, semblable à peu près à celle du nerf lingual. Dans son parcours il croise l'artère carotide externe, en dehors de laquelle il est situé, passe sur les côtés du pharynx et du larynx, à peu près parallèlement à l'artère linguale et sur son côté externe, puis entre le muscle mylo-hyoïdien et le muscle basio-glosse et se termine dans les muscles de la langue.

Comme pour le nerf spinal, la simple excitation intracrânienne des racines de ce nerf peut se faire sur une moitié de tête d'un animal récemment décapité.

Mais si l'on veut observer les effets de sa section, il faut opérer sur l'animal vivant.

A cet effet, un animal quelconque, chien, chat, lapin, etc., anesthésié, est maintenu sur le dos, la tête fixée dans l'extension, comme pour la recherche du glosso-pharyngien et du spinal par mon procédé. La région hyoïdienne étant débarrassée de ses poils, on fait sur la ligne médiane, au niveau de l'os hyoïde, une incision de quelques centimètres, comprenant la peau, le peaussier et le tissu cellulaire sous-cutané. On tombe alors sur une veine qui quelquefois est assez volumineuse, il faut avoir soin de l'éviter ou mieux encore d'en faire la section entre deux ligatures. Pénétrant alors avec la sonde cannelée, en dedans du muscle digastrique que l'on tire un peu en dehors, on ne tarde pas à apercevoir un gros tronc nerveux qui n'est autre chose que

l'hypoglosse, se dirigeant d'arrière en avant. Il est alors très facile de l'isoler sur un crochet mousse ou sur une anse de fil pour expérimenter. Mais si l'on veut en pratiquer la section à sa sortie du crâne ou encore l'arracher, il faut le mettre à nu dans une plus grande étendue, en remontant en arrière, le long du trajet de l'hypoglosse qui est d'abord parallèle à l'artère linguale et un peu sous-jacent, puis qui se trouve sur le côté externe de la carotide. On peut arriver ainsi jusqu'au point où il passe entre le spinal et le pneumogastrique. En cet endroit on peut en pratiquer la section ou bien, le saisissant avec les pinces *ad hoc*, on l'arrache comme on le fait pour les autres nerfs crâniens. Mais ici encore le chat, le lapin, le chevreau et les jeunes animaux sont préférables. Le chien ne se prête pas très bien à cet arrachement, à cause de la densité de son tissu conjonctif qui, comme il a été déjà dit, s'oppose à la réussite de l'arrachement des nerfs.

---

## CHAPITRE IX

### SYSTÈME NERVEUX DU GRAND SYMPATHIQUE

Ce système forme une chaîne nerveuse, interrompue par de nombreux ganglions et qui, située le long de la colonne vertébrale, s'étend de la tête au coccyx et occupe les régions du cou, du thorax, de l'abdomen et du bassin où elle prend des noms en rapport avec sa situation. C'est ainsi qu'on lui décrit une portion cervicale, une portion thoracique, une portion abdominale et une portion pelvienne.

La portion sur laquelle portent le plus fréquemment les expériences est la *portion cervicale*. Cette portion présente à ses deux extrémités un ganglion : le ganglion cervical supérieur et le ganglion cervical inférieur ; chez la plupart des animaux, le ganglion cervical moyen que l'on trouve chez l'homme manque, si ce n'est chez le cochon d'Inde où on le rencontre assez fréquemment.

Chez le lapin (fig. 118, n° 2), le cochon d'Inde, le chat, le cheval, le filet sympathique cervical est distinct au-devant des muscles prévertébraux, entre le pneumogastrique et l'artère carotide, avec lesquels il est dans une même gaine celluleuse. Chez le chien (fig. 115, n° 1), le filet sympathique cervical est confondu avec le vague et il devient impossible d'isoler ces deux nerfs.

Pour mettre à nu le filet cervical du sympathique, on

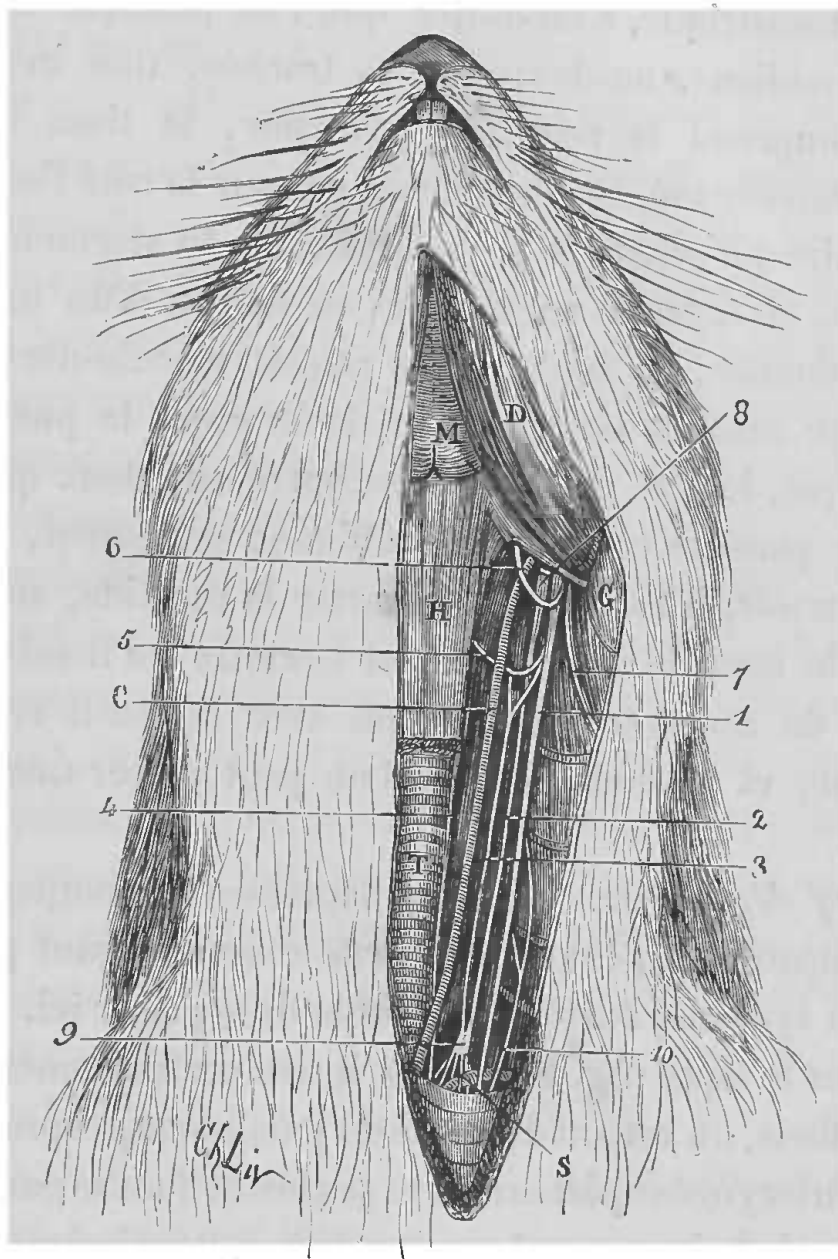


FIG. 118. — Nerfs du cou chez le lapin.

1, nerf pneumogastrique. — 2, sympathique. — 3, nerf dépresseur — 4, laryngé inférieur. — 5, laryngé supérieur. — 6, nerf hypoglosse. — 7, branche externe du spinal. — 8, ganglion cervical supérieur. — 9, ganglion cervical inférieur. — 10, nerf phrénique. — C, artère carotide. — S, artère sous-clavière. — D, muscle digastrique. — M, muscle mylo-hyoidien. — H, muscle sterno-hyoidien. — T, trachée. — G, glande sous-maxillaire.

choisit de préférence le lapin. L'animal étant anesthésié et fixé sur le dos, la tête dans l'extension, on procède

de la même façon que pour découvrir la carotide ou le pneumogastrique, c'est-à-dire que l'on pratique sur la ligne médiane, au-devant de la trachée, une incision qui comprend la peau, le peaussier, le tissu cellulaire sous-cutané. On cherche un peu sur le côté l'espace cellulaire qui sépare le sterno-hyoïdien du sterno-maxillaire et, en écartant ces muscles au moyen d'un instrument mousse, on tombe sur le paquet vasculo-nerveux. L'artère carotide occupe la partie interne, le pneumogastrique, le côté externe; c'est entre eux deux que se trouve placé le cordon sympathique; seulement, pour l'apercevoir, il faut isoler et écarter la carotide, au-dessous de laquelle se voit le filet nerveux qu'il est alors facile de soulever délicatement avec un petit crochet mousse, et au-dessous duquel on peut passer une anse de fil.

*Nerf dépresseur.* — Le nerf dépresseur accompagnant le sympathique peut être regardé comme faisant partie de son système, aussi je crois utile de le placer ici.

Chez le lapin (fig. 118, n° 3), il naît ordinairement par deux filets, un venant du tronc du pneumogastrique, l'autre, du laryngé supérieur, et va se perdre dans le ganglion cervical inférieur, avec le sympathique. Pour isoler ce nerf on prend un lapin que l'on anesthésie ou que l'on curarise; puis, on procède comme je viens de le dire. Lorsque l'on a soulevé la carotide, l'on voit au-dessous deux branches nerveuses, minces, placées l'une à côté de l'autre et internes au vague. Celui de ces deux nerfs qui est le plus mince et le plus interne est le dépresseur.

Il suffit alors, au moyen d'une petite aiguille mousse, de déchirer le tissu cellulaire lâche qui unit ces deux



nerfs, pour séparer complètement le dépresseur du sympathique, dans une étendue suffisante pour pouvoir le lier et l'exciter.

Ce n'est qu'exceptionnellement que l'on est obligé de soulever ensemble le dépresseur et le sympathique sur le même fil, pour les séparer ensuite. Quelqu'un d'inexpérimenté aurait-il un doute sur le dépresseur? il n'y a qu'à poursuivre l'un des deux nerfs ou en haut jusqu'au laryngé supérieur, ou en bas jusqu'au ganglion cervical inférieur; mais avec un peu de pratique on arrive très facilement à trouver le dépresseur (Cyon).

Quoique le lapin soit le meilleur animal pour préparer ce nerf, on peut aussi se servir du chat et du cheval.

*Ganglion cervical supérieur.* — Ce ganglion est très allongé, fusiforme; il est situé en avant de l'apophyse transverse de l'atlas, au-dessous de l'apophyse basilaire de l'occipital, à côté de la carotide interne; il se trouve là en contact avec les nerfs glosso-pharyngien, pneumogastrique, hypoglosse, spinal et la branche inférieure de la première paire cervicale. Sa position est assez profonde. Voici les procédés de Cl. Bernard pour y arriver.

L'animal étant fixé sur le dos, la tête tournée du côté opposé à celui sur lequel on veut opérer, on commence par anesthésier l'animal, puis si l'on opère sur un *chien*, on fait une incision en T, dont la branche transversale passe immédiatement au-dessous de la conque auditive, la branche verticale est prolongée en bas, le long du bord postérieur du sterno-mastoïdien. On trouve d'abord le bord postérieur de la glande parotide que l'on rejette en avant, en ménageant la veine jugulaire qu'on repousse aussi dans le même sens.

On tire en arrière avec une érigne le bord de la plaie formé par le muscle splénius, et on aperçoit au fond de la plaie le ventre postérieur du digastrique dont on divise l'insertion postérieure à l'os, le plus exactement possible. Par sa rétraction, le muscle laisse à découvert, au-dessous de lui, les vaisseaux et nerfs profonds du cou. Sur le premier plan apparaît en travers l'hypoglosse.

C'est immédiatement au-dessus de l'anse que forme ce nerf, que se trouve le ganglion cervical supérieur, qu'il devient alors facile d'atteindre, parce qu'en ce point il est séparé du pneumogastrique.

Pour découvrir ce ganglion chez le *lapin*, on place l'animal anesthésié, comme ci-dessus. On cherche l'angle de la mâchoire inférieure et l'apophyse transverse de l'atlas, et entre ces deux tubérosités qui servent de point de repère, on fait une incision longitudinale. On évite avec soin la veine jugulaire que l'on repousse en avant; puis, en disséquant avec la pointe mousse de la sonde cannelée, on aperçoit bientôt un peu plus profondément l'artère carotide et le pneumogastrique, entre lesquels se trouve placé le ganglion cervical supérieur, au-dessus de l'anse de l'hypoglosse.

On peut encore arriver sur ce ganglion, en mettant à découvert le cordon sympathique dans la portion supérieure du cou. On suit alors le nerf en haut, et après la section du stylo-hyoïdien on tombe sur le ganglion.

Chez le chien, on peut encore arriver sur le ganglion cervical supérieur, en employant le procédé décrit plus haut pour l'arrachement du glosso-pharyngien.

*Ganglion cervical inférieur.* — Ce ganglion est géné-

ralement plus développé que le ganglion cervical supérieur. Il est situé, à la partie inférieure du cou, à l'entrée du thorax, un peu au-dessus de l'angle que la base de la

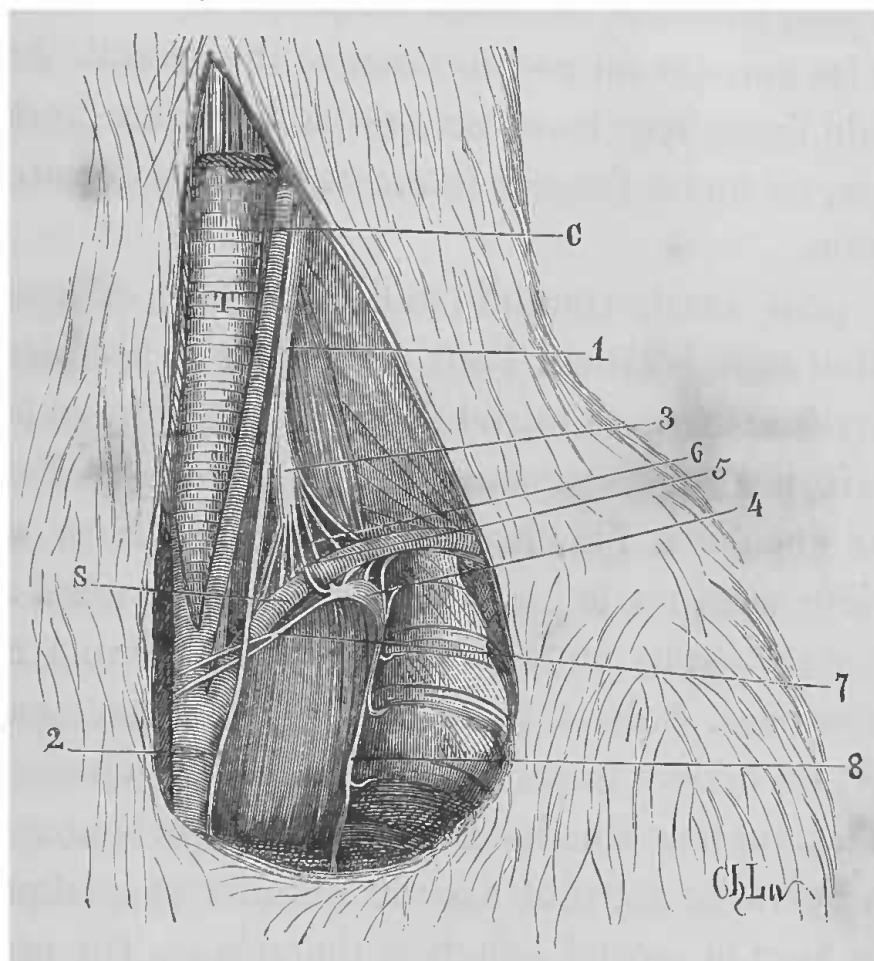


FIG. 119. — Ganglion cervical inférieur et ganglion premier thoracique ou étoilé chez le chien (côté gauche).

1, vago-sympathique. — 2, pneumogastric thoracique. — 3, ganglion cervical inférieur. — 4, ganglion étoilé. — 5, rameau antérieur de l'anneau de Vieussens. — 6, rameau postérieur. — 7, nerfs cardiaques accélérateurs. — 8, continuation du sympathique, anastomoses avec les paires dorsales. — C, artère carotide. — S, artère sous-clavière. — T, trachée.

première côte forme avec la colonne vertébrale, en dedans de l'insertion costale du muscle scalène inférieur ; il répond en dehors à l'artère vertébrale.

On peut arriver à mettre à nu ce ganglion de différentes manières.

Il suffit d'isoler le cordon sympathique cervical dans

sa portion inférieure, et de le suivre en bas jusqu'à son entrée dans la cavité thoracique où l'on trouve le ganglion.

On peut encore le découvrir en préparant d'arrière en avant les muscles du premier espace intercostal. Au niveau de l'apophyse transverse de la première vertèbre dorsale, on incise l'espace intercostal et l'on découvre le ganglion.

On peut aussi, comme l'indique Schiff, extirper ce ganglion sans incision. Pour cela, entre la première et la deuxième côte, on introduit un crochet qui, en lésant la plèvre, pénètre jusque dans la cavité thoracique. Faisant longer ensuite à l'instrument le bord inférieur de la première côte, on le guide jusqu'à l'angle latéral de la colonne vertébrale où il se trouve arrêté par une résistance osseuse. Puis, à l'aide d'un petit mouvement en haut et en arrière imprimé à la pointe du crochet, on saisit le ganglion avec les parties molles qui l'entourent, et on l'arrache souvent avec le premier et quelquefois même avec le second ganglion thoracique. On produit souvent par ce procédé des lésions vasculaires graves.

*Nerfs accélérateurs. — Premier ganglion thoracique ou ganglion étoilé.* — La description du ganglion cervical-inférieur se lie à celle des nerfs accélérateurs et du ganglion étoilé, et je ne crois mieux faire que d'emprunter à Cyon les détails relatifs à cette portion du système sympathique.

Le sympathique dans la région inférieure du cou, passe dans le ganglion cervical inférieur dont la forme et les rapports ne sont pas les mêmes des deux côtés. En général, ce ganglion est moins développé à droite qu'à

gauche. Le rapport est inverse pour les deux premiers ganglions thoraciques.

Parmi les rameaux qui émanent du dernier ganglion cervical, les uns ont une direction constante, les autres au contraire sont variables.

Parmi les rameaux constants, il faut noter les deux branches qui forment l'anneau de Vieussens autour de la sous-clavière (fig. 119, n° 5, 6). Du côté droit, cet anneau est tout à fait libre autour de la sous-clavière; du côté gauche, il est formé habituellement de deux branches qui relient le dernier ganglion cervical avec le premier ganglion pectoral. De ces deux branches l'une est en avant, l'autre en arrière de la sous-clavière.

Parmi les rameaux variables, on note quelques minces rameaux nerveux qui vont au cœur, puis une anastomose de ce ganglion avec le laryngé inférieur et avec le dernier nerf cervical.

Les branches qui vont du ganglion cervical inférieur au cœur sont les nerfs accélérateurs (fig. 119, n° 7) (M. et E. Cyon).

Les rapports de ce ganglion diffèrent un peu chez le chien et chez le lapin.

Chez le chien, le vague forme une anastomose avec le ganglion, mais ne le traverse pas.

Le ganglion cervical inférieur est plus divisé généralement à gauche qu'à droite, mais suivant les animaux il y a des variétés.

En résumé, les rameaux qui en émanent sont en allant de dehors en dedans :

- 1° Les petites branches qui entourent la sous-clavière ;
- 2° Les branches qui forment l'anneau de Vieussens ;

3° Les deux rameaux cardiaques accélérateurs qui se rendent au cœur. Le premier, plus en dehors, prend souvent son origine dans le rameau supérieur de l'anneau de Vieussens;

4° Une branche qui s'anastomose avec le vague;

5° Une anastomose avec le laryngé inférieur duquel part assez souvent un nerf accélérateur vers le cœur. L'anastomose avec le vague semble avoir la même signification.

Outre ces branches nerveuses, Bezold a décrit de petits rameaux nerveux qui vont du nerf cervical au ganglion étoilé (du côté gauche ce même rameau se rend au ganglion cervical inférieur); ce rameau, décrit par Bezold, chemine le long de l'artère vertébrale et posséderait également des fibres accélératrices du cœur. Bezold l'a appelé rameau vertébral.

Pour préparer les *accélérateurs* chez le lapin, après avoir anesthésié l'animal et l'avoir fixé sur le dos, on sectionne la peau obliquement de haut en bas et de dehors en dedans, dans le triangle sus-claviculaire. Cette section doit commencer à peu près au tiers inférieur de la région cervicale et atteindre le bord supérieur du sternum. On met ainsi à nu la partie inférieure du muscle sterno-mastoïdien, la carotide et les nerfs qui l'accompagnent et un peu en dehors, se trouve la veine jugulaire externe. Cela fait, on isole soigneusement la partie inférieure du sterno-mastoïdien jusqu'à son insertion sternale, ou bien après avoir fait sur le muscle deux ligatures, on sectionne entre les deux pour éviter les hémorragies. Quelquefois on peut avoir à lier les vaisseaux de ce muscle. Le muscle ainsi sectionné est relevé et on arrive ainsi à mettre à découvert complètement la région cervicale infé-

rière, placée près de la trachée. On lie par deux ligatures la petite veine située près du sternum et qui unit les deux jugulaires, et on la sectionne. On passe un fil au-dessous de la jugulaire externe du côté sur lequel on veut opérer, de façon à déjeter un peu en dehors ce vaisseau ; par le même procédé on porte en dedans l'artère carotide primitive, puis on procède à la recherche des nerfs cardiaques. On passe un fil au-dessous du sympathique, on l'isole du dépresseur et l'on cherche sa jonction avec le ganglion cervical inférieur. On y procède en le poursuivant avec précaution en bas. On trouve alors facilement le ganglion, placé à droite, dans l'angle formé par la sous-clavière et la carotide, et à gauche, entre ces deux artères et tout près du confluent du canal thoracique. Après avoir isolé ce ganglion, on arrive à la manipulation suivante, indispensable pour la recherche ultérieure des nerfs cardiaques, à moins d'ouvrir le thorax et de sectionner les côtes. Ce moyen consiste à passer à travers le manche du sternum un crochet à poids, disposé de façon à pouvoir opérer traction, ce qui permet de soulever autant que possible le sternum et la paroi thoracique antérieure, que l'on tâche de maintenir dans cette position. Par ce soulèvement il devient possible d'opérer assez profondément dans la partie supérieure du thorax sans l'ouvrir. Les artères sous-clavière, vertébrale et cervicale profonde deviennent accessibles, et on les rend tout à fait visibles en enlevant au moyen de petites pinces, le tissu cellulaire adipeux qui les environne jusqu'à la crosse de l'aorte. C'est avec les plus grands ménagements, on le comprend, qu'il faut agir dans la région qui enveloppe les nerfs car-

diaques. Après l'isolement des artères, on prépare les nerfs. Pour cela, au moyen d'un fil, on soulève le ganglion cervical inférieur, de façon à pouvoir mettre à nu avec précaution les différentes branches qui en émanent, en commençant par celles qui sont au-dessus de la sous-clavière. Comme les nerfs accélérateurs sont placés entre le prolongement du dépresseur et le vague, on peut se laisser guider dans ces recherches par ces nerfs soulevés sur des fils. La branche accélératrice qui se rend au cœur, est placée immédiatement sur la sous-clavière, sur le côté interne de la branche supérieure de l'anneau de Vieussens. On peut lier cette branche accélératrice et l'exciter immédiatement à sa sortie du ganglion cervical inférieur.

Le procédé décrit chez le lapin est le même pour opérer chez le chien pour le ganglion cervical inférieur et ses branches.

Seulement on peut, chez le chien, faire l'incision de la peau plus petite, parce que l'on peut commencer plus bas dans la région cervicale; cela tient à ce que la recherche du dernier ganglion cervical peut se faire facilement par une petite ouverture, à cause des grandes dimensions du ganglion. On passe un fil au-dessous de la portion inférieure du vago-sympathique, on soulève le ganglion et on prépare ses branches. On peut se dispenser de lier la petite veine qui forme l'anastomose médiane entre les deux jugulaires externes.

Le premier *ganglion thoracique* ou *ganglion étoilé* (fig. 119, n° 4) est placé au-dessus du muscle long du cou, au-dessous de la sous-clavière, en dedans et en bas de l'origine de la vertébrale.



Il est appelé étoilé à cause de ses nombreuses branches, qui sont :

Des rameaux communicants qui vont aux trois dernières racines cervicales et aux deux premières thoraciques ; puis un ou deux rameaux accélérateurs pour le cœur ; puis en bas, il se continue avec le cordon sympathique et reçoit encore une branche de la troisième paire thoracique.

Pour atteindre le ganglion étoilé, après avoir préparé le ganglion cervical inférieur, on chemine avec précaution le long de la branche postérieure de l'anneau de Vieussens, jusqu'à ce que l'on aperçoive ce ganglion. Cette opération est difficile chez le lapin, si l'on veut en même temps préparer les branches qui vont de ce ganglion au cœur. Elle ne réussit que dans les cas particulièrement favorables, lorsqu'il y a peu de graisse. Le côté droit est préférable, car l'on n'est pas gêné par le canal thoracique ; attendu que lorsque l'on vient à léser ce conduit ou un de ses affluents, l'écoulement de la lymphe gêne considérablement dans l'opération, et même la rend impossible. Un accident qu'il faut aussi éviter, car alors la recherche du ganglion étoilé est impossible, c'est la lésion de la veine vertébrale qui donne une hémorragie impossible à arrêter.

Le rameau vertébral par contre, peut être préparé sans danger.

Pour extirper le ganglion étoilé une fois découvert, il suffit de le saisir seul avec précaution, au moyen d'une pince, et de l'arracher peu à peu par des mouvements de torsion. Il faut par l'autopsie s'assurer si l'extirpation a été complète. Lorsque l'on veut avec précision

exciter les branches nerveuses, il faut sectionner la première côte après avoir enlevé une portion du grand pectoral.

Chez le chien, on trouve le ganglion étoilé en faisant glisser l'index droit le long de l'artère vertébrale jusqu'à ce que l'on atteigne le ganglion que l'on sent comme un renflement irrégulier, sur le côté de la face latérale du corps des vertèbres.

Si l'on veut isoler les branches du dernier ganglion cervical dans tout leur parcours, il faut séparer le ganglion étoilé de la chaîne du sympathique, puis soulever le sternum à l'aide d'un crochet, comme il a été dit plus haut; il est rare que l'on soit obligé de sectionner la première côte. Dans cette opération, l'opérateur doit se placer de façon à tourner sa figure vers la cavité thoracique, par conséquent il doit se placer du côté de la tête de l'animal; l'animal doit être anesthésié et même curarisé (Cyon).

On peut encore arriver sur le ganglion étoilé par d'autres procédés. C'est ainsi que dans les *Archives du laboratoire de Ludwig*, année 1871, Schmiedeberg a indiqué un procédé particulier. Je ne décrirai pas ce procédé, qui nécessite des dégâts considérables et qui ne paraît pas devoir donner de bons résultats consécutifs. Je me contenterai d'ajouter ici le procédé de Cl. Bernard et celui de Carville et Bochefontaine.

*Procédé de Cl. Bernard chez le chien.* — L'animal étant anesthésié, on fait une incision au-dessus de l'épaule, qui est tirée en bas. On arrive ainsi sur le muscle grand dentelé, dont on divise l'insertion à la première côte; puis on fait une ouverture au thorax en

incisant les muscles intercostaux entre la première et la seconde côte. On maintient écartées les deux côtes à l'aide d'un coin de bois introduit entre elles. Alors, à l'aide d'une érigne, on accroche le ganglion que l'on soulève avec une pince à anneaux ; on le saisit et on l'arrache complètement : cela fait, on recoud la plaie extérieure des muscles.

*Procédé de Carville et Bochefontaine sur le chien.* — L'animal anesthésié est placé sur une table, couché sur le flanc ; un aide tient tirée en dehors la patte antérieure gauche, qui est dans la demi-flexion.

Immédiatement au-dessous du bord antéro-inférieur de l'aisselle, on fait une incision de 3 centimètres environ parallèle à la direction des côtes, et on arrive ainsi dans l'interstice cellulaire du muscle grand pectoral. On rencontre alors un autre interstice, celui du muscle grand dentelé. Ces deux espaces cellulaires sont écartés au moyen d'une sonde cannelée, et l'on se trouve directement dans l'intervalle qui sépare la première et la deuxième côte, proche de la tête de ces côtes. Au moyen de l'ongle, on dilacère et on détruit facilement les muscles intercostaux, qui remplissent cet intervalle, et le doigt pénètre ainsi en arrière de la plèvre pariétale et en avant du muscle long du cou.

C'est sur cette masse musculaire que sont placés le cordon du sympathique et son ganglion premier thoracique. La pulpe du doigt ainsi introduite, sent parfaitement le cordon nerveux et le ganglion, au-dessous duquel on passe alors une aiguille recourbée munie d'un fil qui permet de lier le ganglion et d'en faire consécutivement l'ablation.

Avant de procéder à l'extirpation du ganglion, il est très utile de le lier, afin qu'après la section du cordon sympathique, le ganglion ne soit pas entraîné en haut ou en bas; car alors il deviendrait difficile d'aller à sa recherche sans produire des délabrements considérables.

En opérant ainsi, on ne rencontre ni vaisseaux, ni nerfs importants; on ne doit faire usage du bistouri que pour sectionner la peau.

La plaie offre la forme d'un entonnoir renversé, dont la grande ouverture déclive empêche les fusées purulentes dans le médiastin; la cicatrisation s'opère rapidement, surtout si, comme le recommandent les auteurs, on lave la plaie avec une solution de chloral.

Ce procédé mettrait à l'abri de la pleurésie et de la pneumonie, qui viennent presque toujours contrarier l'expérience lorsque l'on emploie le procédé de Cl. Bernard.

*Portion thoracique du sympathique.* — La chaîne que forme le sympathique dans sa portion thoracique peut être sectionnée à sa partie supérieure et à sa partie inférieure.

Pour arriver sur sa partie supérieure à peu près au niveau du deuxième ou troisième ganglion thoracique, il n'y a qu'à procéder comme il a été dit pour arracher au moyen d'un crochet le ganglion étoilé (p. 314), seulement il faut se tenir un peu plus bas, en dirigeant le crochet un peu plus en bas.

Pour sectionner le sympathique avant les rameaux communicants qu'il envoie au plexus lombo-sacré, il faut le sectionner à travers le dernier espace intercostal

inférieur. Cette section peut se faire ou par un procédé sous-cutané ou en le mettant à nu.

Par la méthode sous-cutanée, voici la façon de procéder : On pénètre dans le dixième ou onzième espace intercostal, au-dessous du point de départ du splanchnique. L'animal choisi de préférence doit être le chien. L'animal est anesthésié et maintenu sur une table sur le ventre. On fait dans l'espace intercostal indiqué une incision de 1 centimètre environ, aussi près que possible de l'articulation costale vertébrale. Un couteau long et mince, un peu recourbé à sa partie supérieure et tranchant sur son bord concave, ou bien un petit crochet monté sur un manche assez long, est introduit dans la cavité thoracique, de manière que sa face concave soit tournée du côté des vertèbres. Après avoir traversé les muscles de la colonne vertébrale, on pousse fortement le côté concave dans l'excavation comprise entre les corps des vertèbres et les côtes, puis, par un mouvement brusque, on retire l'instrument. L'opération a plus de chance de réussir du côté droit, car on évite la lésion de l'aorte. Mais il arrive assez souvent que l'on ne sectionne pas le cordon du sympathique, que l'on produit des lésions graves ou que l'on sectionne le grand splanchnique.

Le résultat est plus certain en mettant le cordon nerveux à nu. Pour cela, le point le meilleur est l'espace intercostal inférieur du côté droit. On met à nu l'espace intercostal, on enlève les muscles intercostaux. On isole le nerf intercostal, et on le place sur un fil. On se sert de ce nerf comme d'un guide pour arriver au cordon sympathique. On a soin, au moyen d'un fort crochet,

d'écarter les muscles de la colonne vertébrale, et l'on arrive ainsi sur le cordon, qu'il est facile de sectionner. On est rarement obligé de réséquer une côte; pourtant, si l'on ne pouvait faire différemment, il faudrait avoir soin de pratiquer une résection sous-périostée, de façon à ne pas léser la plèvre. Pour toute cette opération, il est bon que l'animal soit curarisé et soumis à la respiration artificielle (Cyon).

*Nerf grand splanchnique.* — Ce rameau du sympathique est un filet qui émane du sympathique thoracique, et qui, traversant le diaphragme, pénètre dans la cavité abdominale par l'arcade du psoas, pour venir se jeter dans le principal ganglion du plexus solaire. On peut arriver directement sur ce filet nerveux en ouvrant largement l'abdomen sur la ligne médiane, mais il vaut mieux procéder de la façon suivante :

On fait dans le flanc gauche, immédiatement au-dessous de la dernière fausse côte, une incision de quelques centimètres, comprenant toute l'épaisseur des parois abdominales. Pénétrant alors dans l'abdomen avec des instruments mousses, on trouve immédiatement au-dessous de la dernière fausse côte gauche la capsule surrénale. Au-dessus de cette capsule passent transversalement une artère et une veine musculaires lombaires. Immédiatement au-dessus de cette artère, se trouve le nerf grand splanchnique qui la longe en formant une anse dont la concavité est en dedans.

On peut encore commencer par mettre à nu les ganglions du plexus solaire, et on voit alors le nerf grand splanchnique qui se jette dans le principal ganglion; il est alors facile de l'isoler.

*Plexus solaires ou semi-lunaires.* — Ces plexus sont formés par des branches du sympathique et du pneumogastrique droit. Ils sont constitués par des ganglions nerveux nombreux et par des rameaux qui occupent la périphérie du tronc cœliaque, de l'aorte et des principaux rameaux artériels de la région.

On peut arriver sur ce plexus en pratiquant une large ouverture aux parois abdominales, sur la ligne blanche. Mais on peut atteindre ces ganglions et ce plexus différemment. Voici le procédé employé par Schiff pour détruire ces ganglions :

On fait à côté de la colonne vertébrale, au-dessus de la région du rein gauche, une incision de quelques centimètres, comprenant toute l'épaisseur des parois abdominales. Par cette incision, on introduit le manche d'un scalpel ou deux doigts, et on se fraye un passage à travers le tissu cellulaire, jusqu'à la capsule surrénale gauche, organe facilement reconnaissable et pouvant servir de point de repère pour le reste des opérations. En dedans et un peu en dessus de la capsule surrénale se trouvent les troncs de l'artère cœliaque et de la mésentérique, entourés des filets nerveux et des masses ganglionnaires qui constituent le plexus solaire. Avec les mors d'une pince, on débarrasse d'abord les deux artères nommées, du tissu cellulaire lâche qui les recouvre, puis on les soulève toutes deux à la fois sur une sonde cannelée. Il peut arriver que le tronc de la cœliaque soit situé trop haut pour permettre d'exécuter ce temps de l'opération sans une traction violente; dans ce cas, on se borne à passer la sonde sous l'artère mésenté-

rique, et à découvrir la périphérie de la cœliaque sans la soulever.

La totalité du plexus solaire renferme ordinairement trois, quelquefois quatre ganglions, jusqu'à cinq parfois. Quand il y en a plus de trois, tout porte à croire qu'un ou deux des ganglions normaux se sont divisés en deux moitiés distinctes, restées très voisines l'une de l'autre.

La disposition des masses ganglionnaires est la suivante. Le plus grand ganglion, quelquefois divisé en deux, se trouve en arrière du tronc de la cœliaque. De ce premier ganglion partent deux filets latéraux qui se rendent au côté droit et au côté gauche de l'artère mésentérique, où ils portent un autre ganglion qui, du côté droit, est aussi très souvent divisé en deux. Les ganglions sont, dans ce cas, réunis par un rameau de communication qui embrasse en arrière l'artère mésentérique, et parfois par une seconde anse nerveuse qui l'embrasse en avant. Les petits filets que l'on voit se détacher des grandes masses ganglionnaires, présentent çà et là de petits renflements et des nodosités qui sont formées de cellules nerveuses.

Si l'on pénètre du côté droit, on ne parvient presque jamais à découvrir convenablement la totalité du plexus; le plus souvent, on n'aperçoit alors que le grand ganglion supérieur situé en arrière du tronc cœliaque et le ganglion inférieur, situé sur le côté droit de l'artère mésentérique. Si ce dernier est double, il peut faire croire que l'on a devant soi tout le plexus, et l'opération risque de demeurer incomplète. C'est pour ce motif qu'il faut entrer à gauche; on est moins exposé ainsi à laisser intact l'un des ganglions principaux. Il



arrive quelquefois que chez le chien et le lapin, on ne peut réussir à découvrir ainsi le ganglion droit inférieur. Chez le chat, la préparation et l'isolement de ce plexus offrent généralement beaucoup moins de difficulté que chez le chien, pourvu toujours que l'on pénètre du côté gauche.

Dans toute cette opération, on opère dans une région où les gros troncs artériels ne manquent pas, aussi faut-il bien faire attention de ne pas les léser. C'est pourquoi l'on doit toujours se servir d'instruments mousses pour déchirer les tissus plutôt que de les couper. Quant à l'extirpation des ganglions eux-mêmes, il ne faut pas songer à la faire avec le scalpel : on la fait à l'aide d'une pince, entre les mors de laquelle on broie les masses nerveuses pour les arracher ensuite.

Très souvent il est impossible de saisir et d'arracher l'anneau nerveux, garni de ganglions, qui entoure l'artère mésentérique ; Schiff recommande alors le moyen suivant, très utile dans tous les cas où les nerfs sur lesquels on doit opérer sont entourés de beaucoup de vaisseaux, que l'on ne peut séparer sans hémorrhagie. On touche les nerfs ou le faisceau qui les contient (et que l'on débarrasse préalablement de son enveloppe cellulaire) avec un pinceau trempé dans de l'ammoniaque caustique. Les nerfs se détruisent sur-le-champ, tandis que les vaisseaux ne sont pas altérés dans leur texture. Il ne faut pas mettre du caustique en excès, pour éviter l'inflammation des tissus voisins. Pour cela, on ne doit que bien humecter le pinceau, de façon à ce qu'il ne dégoutte pas.

L'opération terminée, on ferme la plaie abdominale,

en ayant soin de faire d'abord une suture profonde des muscles, et l'on achève par la suture cutanée.

Je ne prétends pas avoir indiqué toutes les opérations que l'on peut faire sur le système nerveux en particulier, où chaque filet peut donner lieu à des expériences quelquefois bien intéressantes. Je me suis borné à exposer les procédés opératoires les plus usités pour les vivisections que l'on pratique le plus souvent dans les laboratoires de physiologie.

FIN

TABLE DES MATIÈRES

# TABLE DES MATIÈRES

|              |   |
|--------------|---|
| PRÉFACE..... | v |
|--------------|---|

## PREMIÈRE PARTIE

### GÉNÉRALITÉS

|                                                                                                                                                           |    |
|-----------------------------------------------------------------------------------------------------------------------------------------------------------|----|
| CHAPITRE I <sup>er</sup> . — INSTRUMENTS D'UN USAGE GÉNÉRAL DANS LES VIVI-<br>SECTIONS.....                                                               | 1  |
| Scalpels, 3. — Ciseaux, 4. — Pincés, 4. — Crochets, 6. —<br>Sonde cannelée, 7. — Scies, 8. — Tenailles incisives, 9. —<br>Aiguilles.....                  | 9  |
| CHAPITRE II. — CHOIX DES ANIMAUX.....                                                                                                                     | 11 |
| CHAPITRE III. — PRÉHENSION DES ANIMAUX.....                                                                                                               | 13 |
| Chiens, 14. — Chats, 17. — Lapin, 18. — Cobayes, 19. —<br>Marmottes, 19. — Singe, 19. — Oiseaux.....                                                      | 19 |
| CHAPITRE IV. — CONTENTION DES ANIMAUX.....                                                                                                                | 21 |
| Moyens de contention mécanique.....                                                                                                                       | 21 |
| Table à vivisection, 22. — Appareil contentif de l'auteur, 26.<br>— Gouttière brisée de Cl. Bernard, 30. — Contention du<br>cobaye et du lapin.....       | 34 |
| Moyens de contention physiologique.....                                                                                                                   | 36 |
| Opium, 36. — Éther et chloroforme, 37. — Chloral et croton-<br>chloral, 41. — Curare, 43. — Compression du cerveau.....                                   | 44 |
| CHAPITRE V. — OPÉRATIONS D'UN USAGE GÉNÉRAL.....                                                                                                          | 45 |
| Injections, 45. — Injections hypodermiques, 46. — Injections<br>intra-veineuses, 49. — Respiration artificielle, 53. — Autop-<br>sies physiologiques..... | 57 |

## DEUXIÈME PARTIE

### PROCÉDÉS OPÉRATOIRES SPÉCIAUX

|                                                                  |    |
|------------------------------------------------------------------|----|
| CHAPITRE I <sup>er</sup> . — APPAREIL DIGESTIF.....              | 59 |
| Salive.....                                                      | 59 |
| A. Salive parotidienne.....                                      | 60 |
| Chien, 60. — Lapin, 66. — Cheval, 67. — Mouton et<br>chèvre..... | 70 |
| LIVON. — Vivisections.....                                       | 22 |

|                                                                |            |
|----------------------------------------------------------------|------------|
| B. Salive sous-maxillaire.....                                 | 70         |
| Chien, 70. — Lapin, 74. — Cheval.....                          | 74         |
| C. Salive sublinguale.....                                     | 75         |
| Œsophage.....                                                  | 76         |
| Fistule gastrique.....                                         | 79         |
| Procédé opératoire.....                                        | 83         |
| Fistule pancréatique.....                                      | 89         |
| Considérations anatomiques : Chien, 90. — Cheval, 91. —        |            |
| Bœuf, 92. — Mouton, chèvre, porc, lapin, oiseaux.....          | 92         |
| Procédé opératoire.....                                        | 94         |
| Chien, 94. — Cheval, 102. — Bœuf, 102. — Oiseaux.....          | 103        |
| Fistule biliaire.....                                          | 105        |
| Procédé opératoire.....                                        | 108        |
| Chien, 109. — Cochon d'Inde, 111. — Chat, lapin, porc, mouton, |            |
| bœuf.....                                                      | 112        |
| Fistule intestinale.....                                       | 118        |
| Procédé opératoire.....                                        | 119        |
| I. Fistule intestinale simple.....                             | 119        |
| II. Ligature d'une anse d'intestin.....                        | 120        |
| III. Procédé de Thiry.....                                     | 123        |
| Suture de l'intestin.....                                      | 123        |
| <b>CHAPITRE II. — APPAREIL CIRCULATOIRE.....</b>               | <b>127</b> |
| Topographie générale : Cœur, 128. — Troncs artériels et vei-   |            |
| neux.....                                                      | 131        |
| Vivisection : Cœur, 136. — Vaisseaux du cou, 139. — Faciale    |            |
| chez le cheval, 149. — Vaisseaux du pli de l'aîne, 151.        |            |
| — Veines de la patte postérieure, 153. — Vaisseaux de l'ab-    |            |
| domen.....                                                     | 153        |
| Circulation capillaire.....                                    | 156        |
| Circulation lymphatique.....                                   | 158        |
| Fistule du canal thoracique, 158. — Tronc lymphatique cer-     |            |
| vical, 161. — Lymphatiques de la jambe, 161. — Fistule du      |            |
| canal chylifère mésentérique.....                              | 161        |
| Ablation de la rate.....                                       | 162        |
| <b>CHAPITRE III. — APPAREIL URINAIRE.....</b>                  | <b>166</b> |
| Néphrotomie, 166. — Mise à nu de l'uretère, 170. — Mise à nu   |            |
| de la vessie.....                                              | 173        |
| <b>CHAPITRE IV. — APPAREIL RESPIRATOIRE.....</b>               | <b>176</b> |
| Trachéotomie.....                                              | 176        |
| <b>CHAPITRE V. — SYSTÈME MUSCULAIRE.....</b>                   | <b>180</b> |

|                                                                                                                            |            |
|----------------------------------------------------------------------------------------------------------------------------|------------|
| <b>CHAPITRE VI. — SYSTÈME NERVEUX CENTRAL.....</b>                                                                         | <b>184</b> |
| Cerveau.....                                                                                                               | 184        |
| Ouverture du crâne, 189. — Ablation partielle ou totale du cer-<br>veau, 199. — Injections caustiques interstitielles..... | 201        |
| Corps striés.....                                                                                                          | 203        |
| Couches optiques.....                                                                                                      | 206        |
| Pédoncules cérébraux. Capsule interne.....                                                                                 | 207        |
| Tubercules quadrijumeaux.....                                                                                              | 209        |
| Protubérance.....                                                                                                          | 210        |
| Pédoncules cérébelleux.....                                                                                                | 212        |
| Cervelet.....                                                                                                              | 213        |
| Bulbe.....                                                                                                                 | 215        |
| Liquide céphalo-rachidien.....                                                                                             | 216        |
| Moelle épinière.....                                                                                                       | 221        |
| Section partielle ou totale de la moelle.....                                                                              | 228        |
| Section de la moelle épinière au-dessous de l'origine des phré-<br>niques.....                                             | 229        |
| <b>CHAPITRE VII. — SYSTÈME NERVEUX PÉRIPHÉRIQUE.....</b>                                                                   | <b>231</b> |
| Nerfs rachidiens.....                                                                                                      | 231        |
| Mise à nu des racines rachidiennes.....                                                                                    | 234        |
| Deuxième paire cervicale.....                                                                                              | 235        |
| Nerf grand auriculaire.....                                                                                                | 237        |
| Nerf phrénique.....                                                                                                        | 239        |
| Plexus brachial.....                                                                                                       | 240        |
| Nerf médian.....                                                                                                           | 241        |
| Nerf honteux externe.....                                                                                                  | 241        |
| Nerf crural.....                                                                                                           | 242        |
| Nerf sciatique.....                                                                                                        | 243        |
| Nerfs lombaires de la grenouille.....                                                                                      | 245        |
| Nerf tibial postérieur.....                                                                                                | 245        |
| Nerf dorsal pédieux.....                                                                                                   | 247        |
| <b>CHAPITRE VIII. — NERFS CRANIENS.....</b>                                                                                | <b>248</b> |
| I. Nerfs olfactifs.....                                                                                                    | 248        |
| II. Nerfs optiques.....                                                                                                    | 250        |
| Section du chiasma, 250. — Procédé de Nicati, 250. —                                                                       |            |
| Section des nerfs optiques, 252. — Section dans le                                                                         |            |
| crâne, 252. — Section dans l'orbite.....                                                                                   | 252        |
| III. Nerfs moteurs oculaires communs.....                                                                                  | 253        |
| Section intra-crânienne, 253. — Section après ouverture                                                                    |            |
| du crâne, 253. — Section intra-orbitaire, 254. — Arra-<br>chement : Procédés de Cl. Bernard et de Laborde.....             | 254        |

|                                                                                                                                                                                                                                                                                                                                                                                         |     |
|-----------------------------------------------------------------------------------------------------------------------------------------------------------------------------------------------------------------------------------------------------------------------------------------------------------------------------------------------------------------------------------------|-----|
| IV. Nerfs pathétiques.....                                                                                                                                                                                                                                                                                                                                                              | 255 |
| V. Nerfs trijumeaux.....                                                                                                                                                                                                                                                                                                                                                                | 255 |
| Section du tronc du trijumeau, 257. — Procédé de Laborde, 261. — Mise à nu des branches du trijumeau et des ganglions en rapport avec ces branches.....                                                                                                                                                                                                                                 | 263 |
| VI. Nerfs moteurs oculaires externes.....                                                                                                                                                                                                                                                                                                                                               | 270 |
| Section intra-crânienne sans ouverture du crâne, 272. — Section après ouverture du crâne, 272. — Section dans la cavité orbitaire.....                                                                                                                                                                                                                                                  | 272 |
| VII. Nerfs faciaux.....                                                                                                                                                                                                                                                                                                                                                                 | 273 |
| Section intra-crânienne, 274. — Section dans la caisse du tympan, 276. — Section en dehors du crâne, 277. — Petit pétreux superficiel, 278. — Corde du tympan, 279. — Rameau anastomotique du facial avec le pneumogastrique.....                                                                                                                                                       | 282 |
| VIII. Nerfs auditifs.....                                                                                                                                                                                                                                                                                                                                                               | 282 |
| Expérience sur le limaçon, 283. — Expérience sur les canaux demi-circulaires.....                                                                                                                                                                                                                                                                                                       | 284 |
| IX. Nerfs glosso-pharyngiens.....                                                                                                                                                                                                                                                                                                                                                       | 287 |
| X. Nerfs pneumogastriques.....                                                                                                                                                                                                                                                                                                                                                          | 291 |
| Mise à nu dans la région cervicale, 292. — Section du pneumogastrique dans la cavité thoracique, 293. — Section des rameaux du pneumogastrique dans l'abdomen, 294. — Nerf vague de la grenouille, 295. — Mise à nu des laryngés.....                                                                                                                                                   | 297 |
| XI. Nerfs spinaux.....                                                                                                                                                                                                                                                                                                                                                                  | 298 |
| Section intra-rachidienne et intra-crânienne, 299. — Arrachement extra-crânien.....                                                                                                                                                                                                                                                                                                     | 301 |
| Procédé de l'auteur.....                                                                                                                                                                                                                                                                                                                                                                | 304 |
| XII. Nerfs hypoglosses.....                                                                                                                                                                                                                                                                                                                                                             | 305 |
| CHAPITRE IX. — SYSTÈME NERVEUX DU GRAND SYMPATHIQUE.....                                                                                                                                                                                                                                                                                                                                | 308 |
| Nerf dépresseur, 310. — Ganglion cervical supérieur, 311. — Ganglion cervical inférieur, 312. — Nerfs accélérateurs. — Premier ganglion thoracique ou ganglion étoilé, 314. — Procédé de Cl. Bernard chez le chien, 320. — Procédé de Carville et Bochefontaine, 321. — Portion thoracique du sympathique, 322. — Nerf grand splanchnique, 324. — Plexus solaires ou semi-lunaires..... | 325 |
| Table analytique.....                                                                                                                                                                                                                                                                                                                                                                   | 337 |

## TABLE DES FIGURES

| Figures.                                                                                                                                                  | Pages. |
|-----------------------------------------------------------------------------------------------------------------------------------------------------------|--------|
| 1. Différentes formes de scalpels.....                                                                                                                    | 2      |
| 2. Différentes formes de scalpels.....                                                                                                                    |        |
| 3. Pincés, ciseaux et sonde cannelée..                                                                                                                    |        |
| 4. Crochets ou érignes.....                                                                                                                               |        |
| 5. Scie et cisailles.....                                                                                                                                 | 8      |
| 6. Aiguilles et porte-aiguilles.....                                                                                                                      | 10     |
| 7. Musellement du chien avec une forte ficelle placée en<br>arrière d'un mors de fer.....                                                                 | 16     |
| 8. Musellement du chien à l'aide d'une simple corde rattachée<br>sur la nuque.....                                                                        | 17     |
| 9. Chat muselé.....                                                                                                                                       | 18     |
| 10. Table à vivisection.....                                                                                                                              | 23     |
| 11. Disposition du nœud pour fixer les membres.....                                                                                                       | 24     |
| 12. Pigeon fixé sur la table à vivisection.....                                                                                                           | 25     |
| 13. Chien fixé sur le dos sur la table à vivisection.....                                                                                                 | 25     |
| 14. Détails de l'appareil pour immobiliser la tête.....                                                                                                   | 26     |
| 15. Tête de chien maintenue dans l'appareil.....                                                                                                          | 28     |
| 16. Gouttière brisée de Cl. Bernard.....                                                                                                                  | 29     |
| 17. Coupe de la gouttière.....                                                                                                                            | 29     |
| 18. Gouttière disposée de façon à coucher sur le flanc droit l'animal<br>que l'on veut opérer.....                                                        | 31     |
| 19. Gouttière disposée de façon à coucher l'animal sur le ventre.....                                                                                     | 32     |
| 20. Disposition du mors à double branche transversale permet-<br>tant de maintenir ouverte la gueule de l'animal installé sur<br>la gouttière brisée..... | 33     |
| 21. Contention simple du lapin par les deux mains d'un seul<br>aide.....                                                                                  | 34     |
| 22. Appareil de Czermak.....                                                                                                                              | 35     |
| 23. Bocal pour anesthésier le lapin ou le chat.....                                                                                                       | 38     |
| 24. Muselière pour l'anesthésie du chien.....                                                                                                             | 39     |
| 25. Autres formes de muselières pour l'anesthésie du chien.....                                                                                           | 40     |
| 26. Seringue avec ses diverses canules.....                                                                                                               | 47     |
| 27. Injection hypodermique (manuel opératoire).....                                                                                                       | 48     |
| 28. Isolement du vaisseau et passage d'un double fil.....                                                                                                 | 49     |
| 29. Manuel opératoire des opérations préparatoires pour une<br>opération intra-veineuse.....                                                              | 51     |

| Figures.                                                                                                                    | Pages. |
|-----------------------------------------------------------------------------------------------------------------------------|--------|
| 30. Injection intra-veineuse avec une seringue à petite canule acérée.....                                                  | 52     |
| 31. Canule trachéale restant fixée sans ligature.....                                                                       | 55     |
| 32. Soufflet pour la respiration artificielle.....                                                                          | 57     |
| 33. Instrument pour la section du bulbe rachidien.....                                                                      | 58     |
| 34. Canal parotidien du chien.....                                                                                          | 61     |
| 35. Sondes avec stylet central pour les fistules salivaires.....                                                            | 62     |
| 36. Fistule parotidienne chez le cheval, avec canule et petit sac pour recueillir la salive.....                            | 63     |
| 37. Rapport du canal parotidien chez le chien avec les nerfs et vaisseaux faciaux.....                                      | 64     |
| 38. Glande parotidienne du chien et glandes mucipares qui s'abouchent parfois dans le canal parotidien.....                 | 65     |
| 39. Canal excréteur de la parotide chez le cheval: trajet de ce canal; ses rapports avec les nerfs et vaisseaux faciaux.... | 68     |
| 40. Appareil pour recueillir les fluides salivaires chez le cheval..                                                        | 69     |
| 41. Glandes sous-maxillaire et sublinguale du chien.....                                                                    | 71     |
| 42. Incision pratiquée pour découvrir le canal excréteur de la glande sous-maxillaire (chez le chien).....                  | 72     |
| 43. Anatomie de la région des glandes sous-maxillaire et sublinguale (chez le chien).....                                   | 74     |
| 44. Canule à fistule gastrique.....                                                                                         | 82     |
| 45. Fistule gastrique.....                                                                                                  | 85     |
| 46. Pancréas et duodénum de chat, le duodénum est ouvert.....                                                               | 91     |
| 47. Pancréas du lapin.....                                                                                                  | 93     |
| 48. Pancréas du pigeon.....                                                                                                 | 95     |
| 49. Canule pancréatique.....                                                                                                | 97     |
| 50. Canule fixée dans le conduit pancréatique (chez le chien)....                                                           | 98     |
| 51. Chien de berger (femelle) adulte, porteur d'une fistule pancréatique.....                                               | 99     |
| 52. Foie du chien et son appareil excréteur.....                                                                            | 104    |
| 53. Face inférieure du foie du chien.....                                                                                   | 105    |
| 54. Veines biliaires de la figure précédente.....                                                                           | 106    |
| 55. Appareil excréteur du foie du cheval.....                                                                               | 107    |
| 56. Canule biliaire de Laborde.....                                                                                         | 113    |
| 57. Compresseur intestinal.....                                                                                             | 121    |
| 58. Anse intestinale préparée pour recueillir le suc entérique....                                                          | 122    |
| 59. Sutures intestinales.....                                                                                               | 124    |
| 60. Cœur de grenouille.....                                                                                                 | 129    |
| 61. Système vasculaire de la grenouille.....                                                                                | 130    |
| 62. Troncs artériels, homme, castor.....                                                                                    | 131    |
| 63. Troncs artériels, chauve-souris, taupe.....                                                                             | 132    |
| 64. Troncs artériels, chien, chat, porc.....                                                                                | 132    |
| 65. Troncs artériels, cheval, mouton.....                                                                                   | 133    |
| 66. Disposition de l'ensemble des gros vaisseaux chez le chien..                                                            | 135    |



| Figures.                                                                                                                             | Pages. |
|--------------------------------------------------------------------------------------------------------------------------------------|--------|
| 67. Disposition de l'ensemble des gros vaisseaux chez le lapin...                                                                    | 137    |
| 68. Veines du cou chez le chien.....                                                                                                 | 141    |
| 69. Veines de la glande sous-maxillaire.....                                                                                         | 142    |
| 70. Canules pour les artères du chien et du lapin.....                                                                               | 144    |
| 71. Compresseur de François-Franck.....                                                                                              | 145    |
| 72. Mise à nu de la veine jugulaire.....                                                                                             | 146    |
| 73. Manuel opératoire de la mise à nu de la veine jugulaire<br>externe.....                                                          | 147    |
| 74. Veine jugulaire du lapin, direction de l'incision par laquelle<br>on arrive sur cette veine.....                                 | 148    |
| 75. Cœur et veines caves (chien). Anatomie topographique pour<br>le cathétérisme du cœur et des gros vaisseaux.....                  | 149    |
| 76. Embouchures des veines caves dans le cœur.....                                                                                   | 150    |
| 77. Pli de l'aîne chez le chien.....                                                                                                 | 152    |
| 78. Système veineux de la veine porte et système de Jacobson<br>chez le pigeon, vus par la partie antérieure.....                    | 155    |
| 79. Disposition à donner au mésentère de la grenouille pour y<br>observer la circulation capillaire .....                            | 157    |
| 80. Appareil pour recueillir le chyle sur le bœuf.....                                                                               | 163    |
| 81. Appareil musculaire de la grenouille, face dorsale.....                                                                          | 182    |
| 82. Appareil musculaire de la grenouille, face ventrale.....                                                                         | 183    |
| 83. Tête de singe. Le crâne est ouvert pour montrer la position<br>de l'encéphale .....                                              | 185    |
| 84. Tête de chien. Le crâne est ouvert.....                                                                                          | 186    |
| 85. Coupe antéro-postérieure d'une tête de chien.....                                                                                | 187    |
| 86. Tête de cobaye. Le crâne est ouvert.....                                                                                         | 187    |
| 87. Tête de poule et tête de pigeon.....                                                                                             | 188    |
| 88. Tête de grenouille et tête de poisson .....                                                                                      | 189    |
| 89. Coupe longitudinale et horizontale de la tête du cheval... ..                                                                    | 190    |
| 90. Coupe antéro-postérieure d'une tête de cheval .....                                                                              | 191    |
| 91. Tête de chien (face antérieure ou supérieure).....                                                                               | 193    |
| 92. Face dorsale d'une grenouille montrant la direction et la posi-<br>tion des incisions nécessaires dans diverses opérations... .. | 198    |
| 93. Partie antérieure des ventricules latéraux ouverte par l'abla-<br>tion du plafond (chez le chien) .....                          | 204    |
| 94. Plancher du quatrième ventricule chez le lapin.....                                                                              | 219    |
| 95. Ciseau pour la piqûre diabétique.....                                                                                            | 220    |
| 96. Crâne de lapin, partie postérieure.....                                                                                          | 221    |
| 97. Coupe d'une tête de lapin.....                                                                                                   | 222    |
| 98. Racines lombo-sacrées chez le chien.....                                                                                         | 233    |
| 99. Crochet mousse pour soulever les racines médullaires .....                                                                       | 234    |
| 100. Système nerveux de la grenouille.....                                                                                           | 236    |
| 101. Nerf grand-auriculaire.....                                                                                                     | 238    |
| 102. Pli de l'aîne chez le chien .....                                                                                               | 243    |
| 103. Nerfs lombaires isolés sur la grenouille.....                                                                                   | 246    |

| Figures.                                                                                                                                                                      | Pages. |
|-------------------------------------------------------------------------------------------------------------------------------------------------------------------------------|--------|
| 104. Tête de chien (face postérieure ou inférieure)...                                                                                                                        | 249    |
| 105. Nerfs pathétiques chez l'homme et le lapin.....                                                                                                                          | 256    |
| 106. Instrument pour la section du trijumeau dans le crâne.....                                                                                                               | 258    |
| 107. Section de la cinquième paire dans le crâne chez le lapin...                                                                                                             | 259    |
| 108. Lingual, corde du tympan, hypoglosse dans leurs rapports<br>avec la glande sous-maxillaire.....                                                                          | 268    |
| 109. Nerfs de la glande sous-maxillaire chez le chien.....                                                                                                                    | 271    |
| 110. Moelle allongée chez le chat avec les origines nerveuses....                                                                                                             | 273    |
| 111. Nerfs superficiels de la tête du cheval.....                                                                                                                             | 275    |
| 112. Corde du tympan chez un fœtus de cheval ...                                                                                                                              | 280    |
| 113. Nerfs du cou chez le chien.....                                                                                                                                          | 290    |
| 114. Distribution du vague chez la grenouille.....                                                                                                                            | 296    |
| 115. Cavité crânienne du chien ouverte par le côté droit pour<br>montrer la disposition des sinus veineux et leur confluence<br>vers le pressoir l'Herophile ou torcular..... | 301    |
| 116. Nerfs du cou chez le lapin.....                                                                                                                                          | 309    |
| 117. Ganglion cervical inférieur et ganglion premier thoracique<br>ou étoilé chez le chien (côté gauche).....                                                                 | 313    |

FIN DE LA TABLE DES FIGURES

TABLE ANALYTIQUE.

## TABLE ANALYTIQUE DES MATIÈRES

---

- Accélérateurs (Nerfs). — Voy. Nerfs accélérateurs.
- Acoustique (Nerf). — Voy. Nerf acoustique.
- Aiguilles à sutures, 9.
- Aine. — Voy. Pli de l'aine, vaisseaux du pli de l'aine.
- Air. — Injection intra-veineuse pour tuer les animaux, 58.
- Anastomose du nerf vague et du facial, préparation, 282.
- Anesthésie des animaux. — Procédés employés, 37.
- Animaux d'expérience. — Leur choix, 11; — leur contention, 21; — leur anesthésie, 37; — leur préhension, 13. — Procédés pour les sacrifier, 57.
- Aorte, abdominale, 154. — Antérieure, 133; — chez les oiseaux, 134; — chez la grenouille, 134. — Voy. Crosse de l'aorte.
- Appareil pour anesthésier, 38; — de Czermak pour maintenir le lapin, 35; — pour immobiliser la tête, 26; — pour la respiration artificielle, 54.
- Appareil biliaire. — Voy. Fistule biliaire.
- Appareil circulatoire. — Voy. Circulatoire.
- Appareil digestif. — Voy. Digestif.
- Appareil respiratoire. — Voy. Respiratoire.
- Appareil urinaire. — Voy. Urinaire.
- Artère axillaire, 151.
- Artère carotide, 139. — Sa préparation, 143.
- Artère crurale, 151.
- Artère faciale, 149.
- Auriculaire (Nerf), 237. — Sa préparation, 237.
- Autopsies physiologiques, 57.
- Axillaire. — Voy. Artère axillaire; Vaisseaux axillaires.
- Biliaire. — Voy. Fistule biliaire; Vésicule biliaire.
- Bistouris, 3.
- Bœuf. — Fistule pancréatique, 102. — Fistule de la vésicule biliaire, 112. — Pancréas et canal pancréatique, 92.
- Branches maxillaires du trijumeau, 263, 265.
- Branche ophthalmique du trijumeau, 263.
- Branches de la crosse de l'aorte; leur origine, 131.
- Bulbe, 215. — Sa section pour sacrifier les animaux, 58.
- Canal biliaire. — Voy. Fistule biliaire.
- Canal cholédoque. — Voy. Cholédoque.
- Canal digestif. — Voy. Digestif.
- Canal intestinal. — Voy. Intestin.
- Canal parotidien. — Voy. Parotidien.
- Canal rachidien. — Voy. Rachidien.
- Canal thoracique. — Voy. Thoracique.
- Canal de Wharton. — Voy. Fistules salivaires.
- Canaux demi-circulaires, 284; — leur préparation chez le pigeon, 284.
- Canaux salivaires. — Voy. Fistules salivaires.
- Canule biliaire, 112; — gastrique 82; — pancréatique, 97; — pour la respiration artificielle, 55.
- Canules pour les vaisseaux, 144; — pour les seringues, 46; — salivaires, 62.

- Capillaire (circulation). — Voy. Circulation capillaire.
- Capsule interne, 207.
- Cardiaques (Nerfs). — Voy. Nerfs cardiaques.
- Carotide. — Voy. Artère carotide.
- Cathétérisme du cœur et des gros vaisseaux, 149.
- Caves (Veines). — Voy. Veines.
- Céphalique (Tronc). — Voy. Tronc.
- Céphalo-rachidien (Liquide), 216. — Procédé pour le recueillir, 216.
- Cérébelleux (Pédoncules). — Voy. Pédoncules.
- Cérébraux (Pédoncules). — Voy. Pédoncules.
- Cerveau. — Ablation, 199; — destruction, 200; — mise à nu, 189; — topographie générale, 184; — du chien, 186; — du cobaye, 187; — de la grenouille, 188; — du lapin, 187; — des oiseaux, 188; — du singe, 185.
- Cervelet, 213. — Ablation, 214; — mise à nu, 214.
- Cervical (Filet). — Voy. Filet cervical.
- Cervical (Ganglion). — Voy. Ganglion cervical.
- Cervical (Second nerf), 235. — Sa préparation, 235.
- Chat. — Anesthésie, 38; — cerveau, 186; — deuxième paire cervicale, 235; — fistule biliaire, 112; — musellement, 18; — pancréas et canal pancréatique, 90; — préhension, 17; — troncs artériels, 132.
- Cheval. — Artère faciale, 149. — Canal cholédoque, 107. — Cœur, 128. — Contention, 36. — Fistule biliaire, 115. — Fistule du canal de Sténon, 67. — Fistule du canal de Wharton, 74. — Fistule pancréatique, 102. — Pancréas et canal pancréatique, 91. — Troncs artériels, 133. — Veines caves, 134.
- Chèvre. — Cœur, 128. — Fistule parotidienne, 70. — Pancréas et canal pancréatique, 92.
- Chiasma des nerfs optiques. — Voy. Nerfs optiques.
- Chien. — Anesthésie, 38. — Canal thoracique, 159. — Cœur, 128. — Extirpation de la rate, 164. — Fistule du canal de la glande sublinguale, 75. — Fistule du canal de Sténon, 60. — Fistule du canal de Wharton, 70. — Fistule gastrique, 80. — Fistule pancréatique, 94. — Fistule de la vésicule biliaire, 109. — Musellement, 15. — Néphrotomie, 167. — Pancréas et canal pancréatique, 90. — Préhension, 14. — Préparation du ganglion étoilé, 320. — Topographie générale du cœur, 180. — Troncs artériels, 132. — Veines caves, 134. — Veine jugulaire, 146.
- Chloral, 41. — Injection hypodermique, 41. — Injection intraveineuse, 42.
- Chlorhydrate de morphine, 36. — Comme moyen de contention, 36; — et chloroforme, 41.
- Chloroforme, 37; — et morphine, 41.
- Choix des animaux pour les vivisections, 11.
- Cholédoque (Canal). — Du bœuf, 107; — du chat, 107; — du cheval, 107; — de la chèvre, 107; — du chien, 107; — du cobaye, 108; — du lapin, 108. — du mouton, 107; — des oiseaux, 108; — du porc, 108; — fistule du canal, 114; — ligature, 109.
- Chylifère mésentérique (Canal), 161.
- Ciliaires (Nerfs). — Voy. Nerfs Ciliaires.
- Cinquième paire, 255. — Voy. Trigemineau.
- Circulation, 127. — Topographie générale, 128.
- Circulation capillaire, 156.
- Circulation lymphatique, 158.
- Circulatoire (Appareil), 127.
- Ciseaux, 4.

- Cobaye ou Cochon d'Inde.** — Cerveau, 187. — Contention, 34. — Fistule de la vésicule biliaire, 111. — Préhension, 19. — Troncs artériels, 133. — Veines caves, 136.
- Cœur,** 128. — Cathétérisme, 149; — du chat, 128; — du cheval, 128; — du chien, 128; — de la chèvre, 128; — du lapin, 128; — du mouton, 128; — de la grenouille, 129; — mise à nu chez le chien, 136; — chez la grenouille, 139.
- Compresseur pour les vaisseaux,** 145.
- Compresseur intestinal,** 121.
- Compression du cerveau comme moyen de contention,** 44.
- Conduit biliaire.** — Voy. Biliaire.
- Conduit pancréatique.** — Voy. Pancréatique.
- Conduit parotidien.** — Voy. Parotidien.
- Contention des animaux,** 21. — Par le curare, 43; — par les alcaloïdes de l'opium, 36; — par la compression du cerveau, 44; — mécanique, 21; — des grands animaux, 35; — des petits, 35; — physiologique, 36; — par la morphine, 36; — par l'opium, 36; — par le chloroforme, 37; — par le chloroforme et la morphine, 41; — par l'éther, 37; — par le chloral et le croton-chloral, 41.
- Corde du tympan,** 279. — Sa section dans l'oreille, 281; — à sa séparation du lingual, 281.
- Cordon sympathique cervical,** 308.
- Cordons antérieurs (Section),** 228.
- Corps striés,** 203.
- Cou.** — Ses vaisseaux, 139.
- Couches optiques,** 206.
- Crâne.** — Ouverture, 189; — chez la grenouille, 197.
- Crâniens (Nerfs).** — Voy. Nerfs crâniens.
- Crochets,** 6.
- Crosse de l'aorte,** origine de ses branches, 131.
- Croton-chloral.** — Voy. Chloral.
- Crurale (Artère).** — Voy. Artère crurale.
- Crurale (Veine).** — Voy. Veine crurale.
- Curare,** 43. — Comme moyen de contention, 43.
- Dépresseur (Nerf).** — Voy. Nerf dépresseur.
- Deuxième paire (Racines de la).** — Voy. Racines de la deuxième paire.
- Diabète artificiel.** — Opération, 218.
- Diaphragme.** — Son exploration, 178.
- Digestif (Appareil),** 59.
- Dure-mère.** — Son excision, 195.
- Encéphale.** — Voy. Cerveau.
- Entraves.** — Entravous, 36.
- Érignes,** 6.
- Estomac.** — Voy. Fistule gastrique.
- Éther,** 37. — Injection sous-cutanée, 41.
- Facial (Nerf),** 273. — Son arrachement, 278. — Section dans la caisse du tympan, 276. — Section dans le crâne, 274. — Section en dehors du crâne, 277.
- Faciale (Artère).** — Voy. Artère faciale.
- Filet cervical du grand sympathique,** 308.
- Fistule biliaire,** 105. — Procédé opératoire chez le chien, 108; — chez le cobaye, 111; — chez le chat, 112; — chez le lapin, 112; — chez le bœuf, 112; — chez le mouton, 112; — chez le cheval, 115.
- Fistule du canal cholédoque,** 114.
- Fistule du canal thoracique,** 158.
- Fistule du canal de la sublinguale,** 75.
- Fistule du canal de Wharton,** 70.
- Fistule gastrique,** 79.
- Fistule intestinale,** 118.
- Fistule lymphatique,** 158.
- Fistule pancréatique,** 89.

- Fistule parotidienne, 60. — Fistule temporaire, 61 ; — permanente, 65.
- Fistule stomacale. — Voy. Fistule gastrique.
- Flèche empoisonnée comme moyen de préhension, 15.
- Foie, 105.
- Ganglion de la glande sous-maxillaire, 269. — Sa préparation, 269.
- Ganglion ophthalmique, 263.
- Ganglion otique, 265.
- Ganglion premier thoracique ou étoilé, 314. — Sa préparation, 319.
- Ganglion spéno-palatin ou de Meckel, 263. — Sa préparation, 264.
- Ganglions cervicaux. — Supérieur, 311 ; — inférieur, 312.
- Ganglions du grand sympathique, 311.
- Ganglions du plexus solaire ou semi-lunaire, 325.
- Gastrique (Fistule). — Voy. Fistule gastrique.
- Gastro-cnémien de la grenouille (Muscle), 181.
- Glande parotide, 60.
- Glande sous-maxillaire, 70.
- Glande sublinguale, 75.
- Glosso-pharyngien (Nerf). — Voy. Nerf glosso-pharyngien.
- Gouttière brisée de Cl. Bernard, 30.
- Grand hypoglosse (Nerf). — Voy. Nerf hypoglosse.
- Grand sympathique (Nerf), 308. — Ses ganglions, 311.
- Grand sympathique (Système du), 308.
- Grenouille. — Aortes, 134. — Cerveau, 188. — Circulation du méésentère, 157. — Circulation des poumons, 156. — Cœur, 129. — Contention, 35. — Muscle gastro-cnémien, 181. — Nerfs lombaires, 245. — Nerf vague, 295. — Ouverture du canal vertébral, 227. — Ouverture du crâne, 197. — Sciatique, 244.
- Hémisphères cérébraux, 185. — Leur ablation, 199.
- Herbivores. — Fistule parotidienne, 70.
- Huitième paire, 282.
- Hydrate de chloral. — Voy. Chloral.
- Hypodermiques (Injections). — Voy. Injections hypodermiques.
- Hypoglosse (Nerf). — Voy. Nerf hypoglosse.
- Immersion dans l'eau contenant du chloroforme ou de l'éther, 37.
- Inhalations anesthésiques, 38.
- Injections, 45. — Hypodermiques ou sous-cutanées, 46. — Manuel opératoire, 46.
- Injections interstitielles caustiques, 201.
- Injections intra-veineuses, 48. — Manuel opératoire, 50.
- Injections sous-cutanées. — Voy. Injections hypodermiques.
- Instruments d'un usage général dans les vivisections, 1.
- Instrument pour la section du bulbe, 58.
- Intestinale (Fistule). — Voy. Fistule intestinale.
- Jacobson. — Système veineux chez le pigeon, 155.
- Jugulaires (Veines). — Voy. Veines jugulaires.
- Lapin. — Anesthésie, 38. — Cerveau, 187. — Contention, 34. — Fistule biliaire, 112. — Fistule du canal de Sténon, 66. — Fistule du canal de Wharton, 74. — Fistule pancréatique, 103. — Nerfs accélérateurs, 316. — Nerf dépressur, 310. — Pancréas et canal pancréatique, 92. — Préhension, 18. — Section du trijumeau dans le crâne, 258. — Piqûre du plancher du quatrième ventricule, 218. — Troncs artériels, 133. — Veines caves, 136. — Veine jugulaire, 148.

- Laryngés (Nerfs). — Voy. Nerfs laryngés.
- Ligature du canal cholédoque, 109.
- Limaçon. — Sa destruction, 283.
- Lingual (Nerf), 267.
- Liquide céphalo-rachidien. — Voy. Céphalo-rachidien (liquide).
- Lombaires (Nerfs). — Voy. Nerfs lombaires.
- Lombo-sacré (Plexus). — Voy. Plexus lombo-sacré.
- Lymphatique cervical, 161. — Voy. Circulation lymphatique.
- Lymphatiques de la jambe, 161.
- Lymphé. — Moyens de la recueillir, 158.
- Marmottes. — Moyen de les saisir, 19.
- Maxillaire. — Voy. Branche maxillaire. — Glande maxillaire. — Nerf maxillaire.
- Mésentérique (Canal chylifère). — Voy. Chylifère.
- Moelle épinière, 221. — Mise à nu, 223. — Section partielle ou totale, 228. — Section au-dessous des phréniques, 229.
- Morphine, 36. — Comme moyen de contention, 36; — et chloroforme, 41.
- Morailles, 36.
- Mors employés pour les animaux fixés sur la gouttière, 33.
- Moteurs (Nerfs). — Voy. Nerfs moteurs.
- Moteur oculaire (Nerf). — Voy. Nerf moteur oculaire.
- Mouton. — Cœur, 128. — Fistule parotidienne, 70. — Fistule de la vésicule biliaire, 112. — Moyen de le saisir, 19. — Pancréas et canal pancréatique, 92.
- Musculaire (Système), 180.
- Musellement du chat, 18; — du chien, 15.
- Muselières, 39.
- Néphrotomie, 166.
- Nerf acoustique ou auditif, 282; — auriculaire, 237; — auriculo-temporal, 266; — cervical, — voy. Cervical; — crural, 242; — dorsal pédieux, 247; — facial, — voy. Facial; — glosso-pharyngien, 287, — sa préparation, 288; — honteux externe, 241; — hypoglosse, 305, — sa préparation, 306; — lingual, — voy. Lingual; — maxillaire supérieur, 263; — maxillaire inférieur, 265; — médian, 241; — moteur oculaire commun, 253; — moteur oculaire externe, 270, — sa section, 272; — optique, 250; — section du chiasma, 250; — section des nerfs, 252; — pathétique, — voy. Pathétique; — petit pétreux superficiel, 278; — phrénique, 239; — sciatique, 243; — spinal, — voy. Spinal; — tibial postérieur, 245; — trijumeau, — voy. Trijumeau; — de Willis, 257; — de Wrisberg, 278.
- Nerfs accélérateurs, 314; — leur préparation, 316; — cardiaques, 310, 314; — ciliaires, 263; — crâniens, 248; — dépresseurs, 310; — de la glande sous-maxillaire, 269; — de la grenouille, 236; — laryngés, 297; — lombaires, 245; — olfactifs, 248; — pneumogastriques, voy. Pneumogastriques; — rachidiens, 231; — des reins, 170; — splanchniques, 324; — sympathiques, 308; — vagues, — voy. Vagues.
- Nœud pour fixer les membres des animaux, 24.
- Noyaux du corps strié. — Voy. Corps striés.
- Oculaire (Nerf). — Voy. Nerf moteur oculaire.
- OEsophage, 76. — Mise à nu, 77.
- Oiseaux. — Cerveau, 188. — Contention, 24. — Fistule pancréatique, 103. — Moyen de les saisir, 19. — Ouverture du crâne, 197. — Pancréas, 92.
- Olfactifs (Nerfs). — Voy. Nerfs olfactifs.

- Opérations d'un usage général, 45.  
 Ophthalmique. — Voy. Branche, Ganglion.  
 Opium et ses alcaloïdes, comme moyen de contention, 36.  
 Optique (Nerf). — Voy. Nerf optique.  
 Ostéotomes, 9.  
 Otique (Ganglion), 265.  
 Paires nerveuses rachidiennes, 232.  
 Pancréas. — Du bœuf, 92; — du chat, 90; — du cheval, 91; — de la chèvre, 92, — du chien, 90; — du lapin, 92; — du mouton, 92; — des oiseaux, 92; — du porc, 92. — Destruction par injection, 104.  
 Pancréatiques (Conduits). — Voy. Pancréas.  
 Parotide (Glande). — Voy. Glande parotide.  
 Parotidien (Canal ou conduit), 60.  
 Parotidienne (Fistule). — Voy. Fistule parotidienne.  
 Parotidienne (Salive). — Voy. Salive parotidienne.  
 Pathétique (Nerf), 255.  
 Pédoncules cérébraux, 207. — Cérébelleux, 212.  
 Petit pétreux (Nerf). — Voy. Nerf petit pétreux.  
 Phrénique (Nerf). — Voy. Nerf phrénique.  
 Pigeon fixé sur la table, 25. — Ablation du cerveau, 199. — Canaux demi-circulaires, 284.  
 Pinces, 4. — à collier, 14. — Incisives, 9.  
 Piqûre du plancher du quatrième ventricule. — Voy. Quatrième ventricule.  
 Plexus lombo-sacré, 233.  
 Plexus solaires, 325.  
 Plexus brachial, 240.  
 Pli de l'aine. — Voy. Vaisseaux.  
 Pneumogastriques ou Vagues (Nerfs), 291. — Préparation dans la région cervicale, 292. — Section dans la cavité thoracique, 293. — Section dans l'abdomen, 294. — de la grenouille, 295.  
 Poissons. — Encéphale, 189.  
 Porc. — Cœur, 128 — Fistule biliaire, 112. — Pancréas et canal pancréatique, 92.  
 Porte-aiguille, 10.  
 Préhension des animaux, 13.  
 Pressoir d'Hérophile, 301.  
 Protubérance, 210.  
 Quadrijumeaux (Tubercules). — Voy. Tubercules quadrijumeaux.  
 Quatrième ventricule, 218.  
 Rachidien (Canal), 221; — son ouverture, 222.  
 Rachidiens (Nerfs). — Voy. Nerfs rachidiens.  
 Racines de la deuxième paire rachidienne, 235.  
 Racines rachidiennes. — Mise à nu, 234.  
 Rat. — Préhension, 19.  
 Rate, 162. — Ablation, 162.  
 Récurent (Nerf) — Voy. Nerfs laryngés.  
 Reins, 166.  
 Respiratoire (Appareil), 176.  
 Respiration artificielle, 53.  
 Ruminants. — Fistule gastrique, 80.  
 Salivaires (Fistules). — Voy. Fistule salivaire.  
 Salivaires (Glandes). — Voy. Glandes salivaires.  
 Salive, 59.  
 Salive parotidienne, 60.  
 Salive sous-maxillaire, 70.  
 Salive sublinguale, 75.  
 Saphènes (Veines). — Voy. Veines.  
 Scalpels, 3.  
 Sciatique (Nerf). — Voy. Nerf sciatique.  
 Scies, 8.  
 Section du bulbe, 58.  
 Semi-lunaires (Ganglions). — Voy. Ganglions semi-lunaires.  
 Sensibilité des animaux à l'anesthésie, 39.  
 Septième paire. — Voy. Facial.  
 Seringues, 45.  
 Serre-oreilles, 36.



- Serre-côtés, 36.  
 Singes. — Moyens de les saisir, 19.  
 Solaires (Plexus). — Voy. Plexus solaires.  
 Sonde cannelée, 7.  
 Soufflet pour la respiration artificielle, 56.  
 Sous-cutanées (Injections). — Voy. Injections sous-cutanées ou hypodermiques.  
 Sous-maxillaire (Salive, Glande). — Voy. Salive sous-maxillaire, Glande sous-maxillaire.  
 Sphéno-palatin (Ganglion). — Voy. Ganglion sphéno-palatin.  
 Spinal (Nerf), 298. — Arrachement 301. — Section intra-rachidienne, 299.  
 Splanchniques (Nerfs). — Voy. Nerfs splanchniques.  
 Stomacale (Fistule). — Voy. Fistule gastrique.  
 Striés (Corps). — Voy. Corps striés.  
 Sublinguale. — Voy. Glande sublinguale, Salive sublinguale.  
 Surmulots. — Préhension, 19.  
 Sutures intestinales, 124.  
 Sympathique (Système), 308. — Voy. Cordon, Filet, Ganglion, Grand sympathique.  
 Sympathique thoracique, 322.  
 Système musculaire. — Voy. Musculaire.  
 Système nerveux central, 184.  
 Système nerveux périphérique, 231.  
 Système sympathique. — Voy. Sympathique.  
 Table à vivisection, 22.  
 Tenailles incisives, 9.  
 Thermocautère, son emploi avantageux, 177.  
 Thoracique (Canal), 158.  
 Tibiale (Veine). — Voy. Veines.  
 Tord-nez, 36.  
 Trachéotomie, 176.  
 Trijumeau, 255. — Section, 257.  
 Troisième paire, 253.  
 Troncs artériels et veineux, 131.  
 Tronc céphalique, 134.  
 Tubercules quadrijumeaux, 269.  
 Tympan (Corde). — Voy. Corde du tympan.  
 Urètre. — Mise à nu, 170. — Chez les oiseaux, 172.  
 Urinaire (Appareil), 166.  
 Vagues (Nerfs). — Voy. Pneumogastriques.  
 Vaisseaux axillaires, 151.  
 Vaisseaux de l'abdomen, 153.  
 Vaisseaux capillaires, 156.  
 Vaisseaux du cou, 139.  
 Vaisseaux chylifères, 161.  
 Vaisseaux lymphatiques, 158.  
 Vaisseaux du rein, 169.  
 Vaisseaux du pli de l'aîne, 151.  
 Veines de la patte postérieure, 153.  
 Veines saphènes, 153.  
 Veine tibiale, 153.  
 Veines caves, 134.  
 Veine crurale, 151.  
 Veines de la sous-maxillaire, 142.  
 Veine jugulaire, 140. — Préparation, 145.  
 Veine porte, 154.  
 Ventricules, 218. — Voy. Quatrième ventricule.  
 Vésicule biliaire, 106.  
 Vessie. Mise à nu, 173.

## BERNARD (CLAUDE)

Membre de l'Institut de France, professeur au Collège de France et au Muséum d'histoire naturelle.

- Leçons de physiologie expérimentale appliquée à la médecine*, faites au Collège de France. 1855-1856, 2 vol. in-8, avec 100 fig..... 14 fr.
- Leçons sur les effets des substances toxiques et médicamenteuses*. 1857, 1 vol. in-8, avec 32 fig..... 7 fr.
- Leçons sur la physiologie et la pathologie du système nerveux*. 1858, 2 vol. in-8, avec 79 fig..... 14 fr.
- Leçons sur les propriétés physiologiques et les altérations pathologiques des liquides de l'organisme*. 1859, 2 vol. in-8, avec fig..... 14 fr.
- Leçons de pathologie expérimentale*. 1880, 1 vol. in-8..... 7 fr.
- Leçons sur les anesthésiques et sur l'asphyxie*. 1874, 1 vol. in-8, avec figures..... 7 fr.
- Leçons sur la chaleur animale, sur les effets de la chaleur et sur la fièvre*. 1876, 1 vol. in-8, avec fig..... 7 fr.
- Leçons sur le diabète et la glycogénèse animale*. 1877, 1 vol. in-8. 7 fr.
- Leçons de physiologie opératoire*. 1879, 1 vol. in-8, avec 116 fig... 8 fr.
- Introduction à l'étude de la médecine expérimentale*. 1865, 1 vol in-8, avec fig..... 7 fr.
- Leçons sur les phénomènes de la vie communs aux animaux et aux végétaux*. 1878-1879, 1 vol. in-8, avec fig. intercalées dans le texte et 4 pl. gravées..... 15 fr.
- L'Œuvre de Cl. Bernard*. Introduction par Mathias Duval; — Notices par Ernest Renan, Paul Bert et A. Moreau; — Table alphabétique et analytique des œuvres complètes de Claude Bernard, par Roger de la Coudraie; — Bibliographie de ses travaux scientifiques, par Malloizef. 1881, 1 vol. in-8, avec portrait..... 7 fr.
- La science expérimentale : Progrès des sciences physiologiques. — Problèmes de la physiologie générale. — La vie, les théories anciennes et la science moderne. — La chaleur animale. — La sensibilité. — Le curare. — Le cœur. — Le cerveau, etc., etc., 2<sup>e</sup> édit.* 1878, 1 vol. in-18 jésus, avec 24 fig..... 4 fr.

BEAUNIS. *Nouveaux éléments de physiologie humaine*, comprenant les principes de la physiologie comparée et de la physiologie générale, par H. Beaunis, professeur à la Faculté de médecine de Nancy, 2<sup>e</sup> édit., entièrement refondue. 1881, 2 vol. in-8, ensemble 1484 p., avec 513 fig., cartonnés..... 25 fr.

KUSS et DUVAL. *Cours de physiologie*, d'après l'enseignement du professeur Küss, par le docteur Mathias Duval, professeur agrégé à la Faculté de médecine de Paris, 4<sup>e</sup> édit. 1879, 1 vol. in-18 jésus de VIII-660 p. avec 178 fig., cartonné..... 8 fr.







L  
Encom  
Calle  
1900

INVENTARIO  
1905-1906











## ORIENTAÇÕES PARA O USO

Esta é uma cópia digital de um documento (ou parte dele) que pertence a um dos acervos que fazem parte da Biblioteca Digital de Obras Raras e Especiais da USP. Trata-se de uma referência a um documento original. Neste sentido, procuramos manter a integridade e a autenticidade da fonte, não realizando alterações no ambiente digital – com exceção de ajustes de cor, contraste e definição.

**1. Você apenas deve utilizar esta obra para fins não comerciais.** Os livros, textos e imagens que publicamos na Biblioteca Digital de Obras Raras e Especiais da USP são de domínio público, no entanto, é proibido o uso comercial das nossas imagens.

**2. Atribuição.** Quando utilizar este documento em outro contexto, você deve dar crédito ao autor (ou autores), à Biblioteca Digital de Obras Raras e Especiais da USP e ao acervo original, da forma como aparece na ficha catalográfica (metadados) do repositório digital. Pedimos que você não republique este conteúdo na rede mundial de computadores (internet) sem a nossa expressa autorização.

**3. Direitos do autor.** No Brasil, os direitos do autor são regulados pela Lei n.º 9.610, de 19 de Fevereiro de 1998. Os direitos do autor estão também respaldados na Convenção de Berna, de 1971. Sabemos das dificuldades existentes para a verificação se uma obra realmente encontra-se em domínio público. Neste sentido, se você acreditar que algum documento publicado na Biblioteca Digital de Obras Raras e Especiais da USP esteja violando direitos autorais de tradução, versão, exibição, reprodução ou quaisquer outros, solicitamos que nos informe imediatamente ([dtsibi@usp.br](mailto:dtsibi@usp.br)).